Atlas de anatomie

MORFOLOGIE • FUNCȚIONARE • ASPECTE CLINICE

3064 000liminaire.indd 1 29.07.2014 10:01:55

3064 000liminaire.indd 2 29.07.2014 10:01:55

Pierre KAMINA

profesor emerit de anatomie
Universitatea din Poitiers

Atlas de anatomie

MORFOLOGIE • FUNCȚIONARE • ASPECTE CLINICE

Cuvânt înainte
prof. univ. dr.
Florin Mihail FILIPOIU

șef al Catedrei de anatomie
Facultatea de Medicină Generală
Universitatea de Medicină și Farmacie Carol Davila,
București

O EDIȚIE LITERA

3064 000liminaire.indd 3 29.07.2014 10:01:56

De acelaşi autor

- ***Anatomie clinique*** (Anatomie clinică) (5 volume)
- ***Carnet d'anatomie*** (Carnet de anatomie) (3 volume)
- ***Petit atlas d'anatomie*** (Mic atlas de anatomie)
- ***Planches d'anatomie*** (Planşe de anatomie)
- ***Anatomie opératoire en gynécologie-obstétrique*** (Anatomie operatorie în obstetrică-ginecologie) (Premiul Academiei Franceze de Medicină)

Atlas d'anatomie
Pierre Kamina
Copyright © 2012, Éditions Maloine, Franța

Ilustrații
Concepție: Pierre Kamina
Realizare: Cyrille Martinet

Concepție grafică
Sophie Martinet

Editura Litera
O.P. 53, C.P. 212, sector 4, Bucureşti, România
tel.: 021 319 63 90; 031 425 16 19; 0752 548 372
e-mail: comenzi@litera.ro

Ne puteți vizita pe
www.litera.ro

Atlas de anatomie
Copyright © 2014 Grup Media Litera
pentru versiunea în limba română
Toate drepturile rezervate, inclusiv dreptul de reproducere integrală sau parțială sub orice formă.

Traducere din limba franceză: conf. univ. dr. Horia Bălan

Editor: Vidrașcu și fiii
Redactor: Ilieș Câmpeanu
Corector: Georgiana Enache
Prelucrare copertă: Vladimir Zmeev, Vlad Panfilov
Tehnoredactare și prepress: Marin Popa

Descrierea CIP a Bibliotecii Naționale a României
KAMINA, PIERRE

Atlas de anatomie / Pierre Kamina ; trad.: conf. univ. dr. Horia Bălan - Bucureşti: Litera, 2014

ISBN 978-606-686-948-5

I. Bălan, Horia (trad.)

611.83

Cuvânt înainte

Prin prezentarea didactică riguroasă a subiectului – anatomia corpului uman – , acest atlas reprezintă în primul rând un manual, un prețios instrument de lucru pentru toți cei care vor să afle mai multe despre alcătuirea ființei umane. Lucrarea, realizată de doctorul Pierre Kamina, profesor emerit de anatomie la Universitatea din Poitiers, asociază tipul de abordare specifică unui clinician cu talentul pedagogic și îmbină cel puțin două calități necesare unui demers de o asemenea anvergură:

• o prezentare grafică de excepție, care are și meritul de a cuprinde toate tipurile de structuri anatomice (oase, mușchi, nervi etc.), dând astfel posibilitatea de a le învăța în raporturile lor firești;

• o viziune care, pornind de la morfologie, de la structuri anatomice, ajunge la funcționalitatea acestora, pregătind studentul pentru abordarea succintă a aspectelor clinice.

Apărut pe o „piață" deja populată de prestigioși concurenți, consider că prezentul atlas poate constitui un real sprijin al primilor pași ai unui student la Medicină.

Prof. univ. dr. **FLORIN MIHAIL FILIPOIU**
șef al Catedrei de anatomie
Facultatea de Medicină Generală
Universitatea de Medicină și Farmacie Carol Davila, București

3064 000liminaire.indd 5 29.07.2014 10:01:57

3064 000liminaire.indd 6 29.07.2014 10:01:57

Soției mele
Copiilor mei
Nepoților mei

3064 000liminaire.indd 7 29.07.2014 10:01:58

3064 000liminaire.indd 8 29.07.2014 10:01:58

Introducere

Fiecare om este o ființă unică în personalitatea sa biochimică. Totuși, oamenii, acoperiți de tegument, par să constituie populații specifice și unice. Cu toate acestea, după îndepărtarea pielii sau într-un câmp operator, toții oamenii au în comun o anatomie similară și același tip de sânge. Variațiile morfologice constatate, cum ar fi cele ale sângelui, sunt minime, chiar nesemnificative.

Acest atlas reflectă universalitatea anatomiei corpului uman.

În prezența oricărui act fiziologic sau semn patologic, omul a dorit întotdeauna să cunoască organul responsabil, fie pentru a-i trata handicapul, fie pentru a-i ameliora performanța. Cunoașterea structurilor corpului uman este o necesitate pentru a răspunde acestei căutări.

Corpul uman rămâne misterios și enigmatic pentru cel care nu a deschis niciodată un atlas de anatomie. Acesta este o colecție de imagini semnificative destinate prezentării, dintr-o singură privire, a informațiilor despre un organ sau o regiune a corpului. Este reflectarea celor 40 de ani cât am predat anatomia medicală, când desenul cu cretă colorată pe tablă era primordial. Realmente, desenul care se realizează în fața studentului exprimă o gândire care se dezvoltă progresiv și cu claritate. Îmbinând predarea anatomiei cu desenul stimulăm în student circuitul memorării lucrurilor scrise.

Imaginea anatomică științifică, inițiată de Leonardo da Vinci, nu trebuie să fie o transpunere a tuturor detaliilor corpului, ci o selecție deliberată, echilibrată și pedagogică a structurii și a funcțiilor. Prezentarea unui număr prea mare de amănunte este o piedică în învățarea anatomiei. În același timp, reprezentarea în imagini desenate a corpului trebuie să traducă realitatea științifică a disecției anatomice, baza examenului clinic, a imagisticii medicale moderne și a chirurgiei.

Imaginile din acest atlas, departe de imaginile confuze și respingătoare ale unui cadavru, reflectă anatomia corpului viu. În același timp, anumite structuri, cum sunt nervii, au fost mărite pentru o vizualizare și o înțelegere mai bune. Numeroasele secțiuni transversale reprezintă reflectări exacte ale secțiunilor obținute fie în laborator, fie prin imagistică medicală.

Acest atlas este conceput pentru a servi cunoașterii și actului didactic: înțelegerea conexiunilor structurilor anatomice și, respectiv, a funcționării lor sau a potențialei lor disfuncționalități.

Pentru a facilita acumularea cunoștințelor, anatomia sistematică precede, deseori, anatomia topografică. Texte concise aduc o completare cu informații esențiale, pe care figura nu le oferă.

A fost adoptată terminologia anatomică internațională (TA), iar sinonimele au fost menționate în paranteză.

Acest atlas exhaustiv conține toate structurile corpului uman, inclusiv cele nervoase și cele ale organelor reproductive. Bogăția indicelui său reprezintă o reală trecere în revistă a termenilor anatomici.

Obiectivul nostru va fi atins pe deplin dacă această lucrare, răsfoită de un cititor, îl va ajuta să descopere corpul uman, conform principiului lui François Rabelais: „Prin vederea frecventă a imaginilor anatomice să ajungi la cunoașterea perfectă a acestei alte lumi, care este Omul".

Pierre KAMINA
Profesor emerit de anatomie,
Universitatea din Poitiers

3064 000liminaire.indd 9 29.07.2014 10:01:58

3064 000liminaire.indd 10 29.07.2014 10:01:58

Mulțumiri

Îi sunt foarte recunoscător domnului Daniel Vigot, director editorial al Editurii Maloine, pentru clarviziunea și susținerea sa neîntreruptă în realizarea primului atlas anatomic francez, în întregime în culori, din secolul XIX încoace. Un atlas atât de complex și de original nu ar fi putut fi realizat decât de un editor competent și entuziast.

Viile mele mulțumiri se adresează domnului Cyrille Martinet, desenator medical. Convivialitatea sa plină de calm și răbdarea sa au permis realizarea unor detalii plictisitoare, uneori nesemnificative, pe care anatomia le necesită. Talentul său artistic remarcabil a putut să ofere frumusețe și viață schițelor mele științifice și pedagogice.

Adresez de asemenea mulțumiri colegilor și prietenilor mei care mi-au oferit imaginile ce însoțesc unele planșe: profesorul Luc Christiaens, doctorul Philippe Chartier, doctorul Thierry Diesce, doctorul Jacques Drouineau și doctorul Michel Sapanet.

Îi mulțumesc, de asemenea, prietenului meu Jean-François Delattre care mi-a oferit fotografia de pe coperta 4, făcută în timpul unei conferințe.

3064 000liminaire.indd 11 29.07.2014 10:01:58

Abrevieri utilizate

A. = arteră
Aa. = artere
ant. = anterior
Art. = articulație
Artt. = articulații
G. = ganglion
Gg. = ganglioni
inf. = inferior
Lig. = ligament
Ligg. = ligamente
M. = mușchi
Mm. = mușchi
N. = nerv
Nn. = nervi
post. = posterior
R. = ram
Rr. = ramuri
sup. = superior
V. = venă
Vv. = vene

3064 000liminaire.indd 12 29.07.2014 10:01:58

Cuprins

Anatomie generală 3

1 Pielea 15

2 Capul și gâtul 27

3 Spatele 167

4 Toracele și abdomenul 189

5 Pelvisul și perineul 301

6 Secțiuni transversale ale trunchiului 397

7 Membrul superior (sau toracic) 419

8 Membrul inferior (sau pelvin) 501

9 Sistemul nervos 589

Anexe 717

Indice 719

Bibliografie 739

3064 000liminaire.indd 1 29.07.2014 10:01:58

3064 02-13.indd 2 28.07.2014 17:17:11

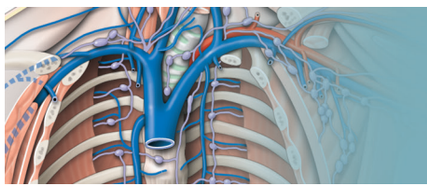

Anatomie generală

Terminologie: axe și planuri anatomice 5

SISTEMUL OSOS

Scheletul – vedere anterioară 6
Scheletul – vedere posterioară 7

SISTEMUL MUSCULAR

Musculatura corpului (1) 8
Musculatura corpului (2) 9

SISTEMUL VASCULAR

Arterele periferice ale corpului 10
Venele și vasele limfatice periferice ale corpului 11

SISTEMUL NERVOS PERIFERIC

Nervii periferici ai corpului (1) 12
Nervii periferici ai corpului (2) 13

3064 02-13.indd 3 28.07.2014 17:17:11

Terminologie: axe și planuri anatomice

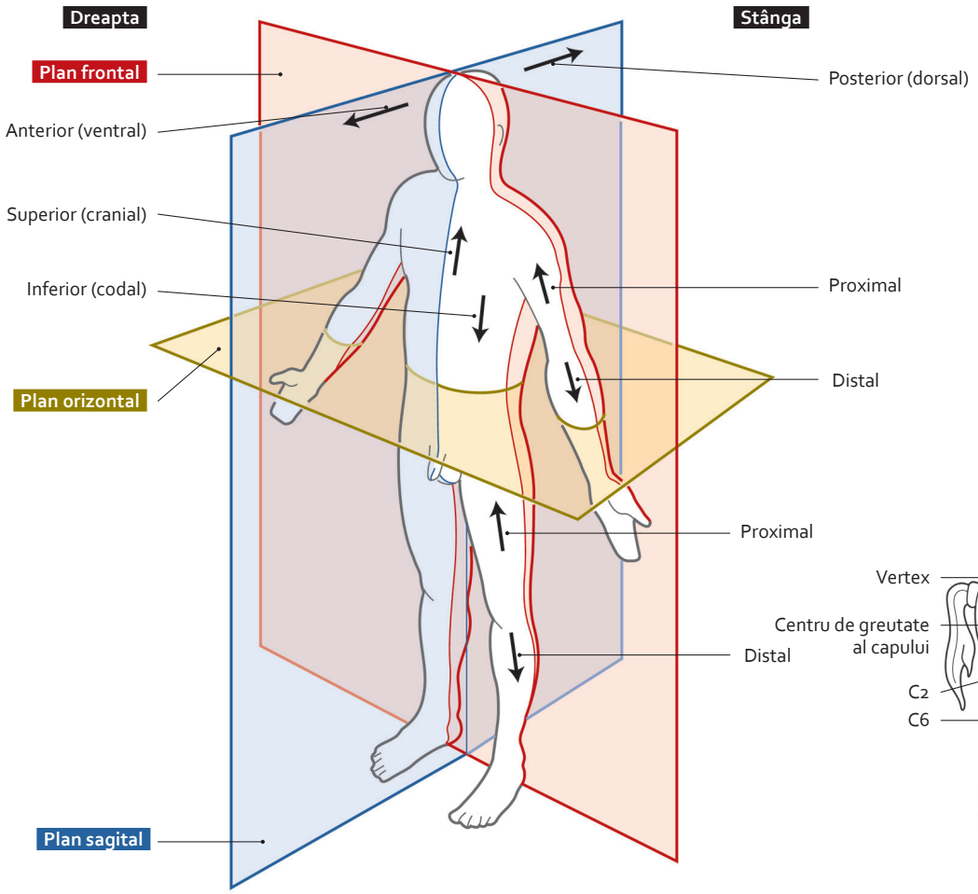

Planuri fundamentale de referință la adult

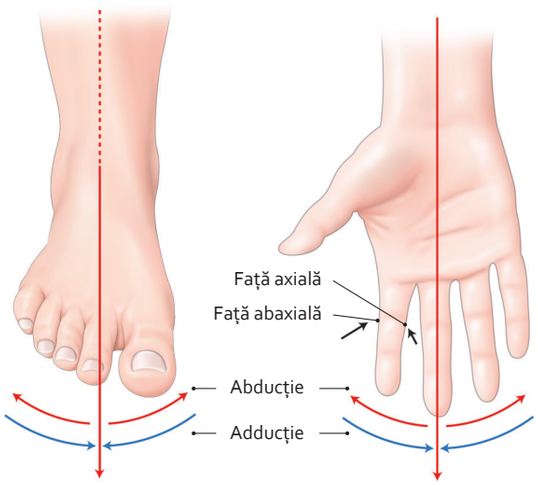

Axe ale membrului inferior și ale mâinii

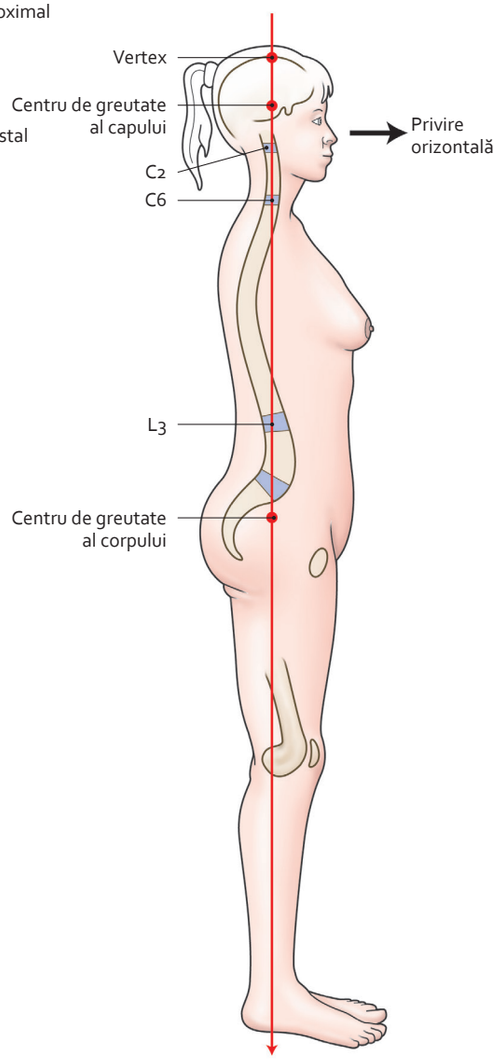

Axă a corpului

3064 02-13.indd 5 28.07.2014 17:17:13

Scheletul – vedere anterioară

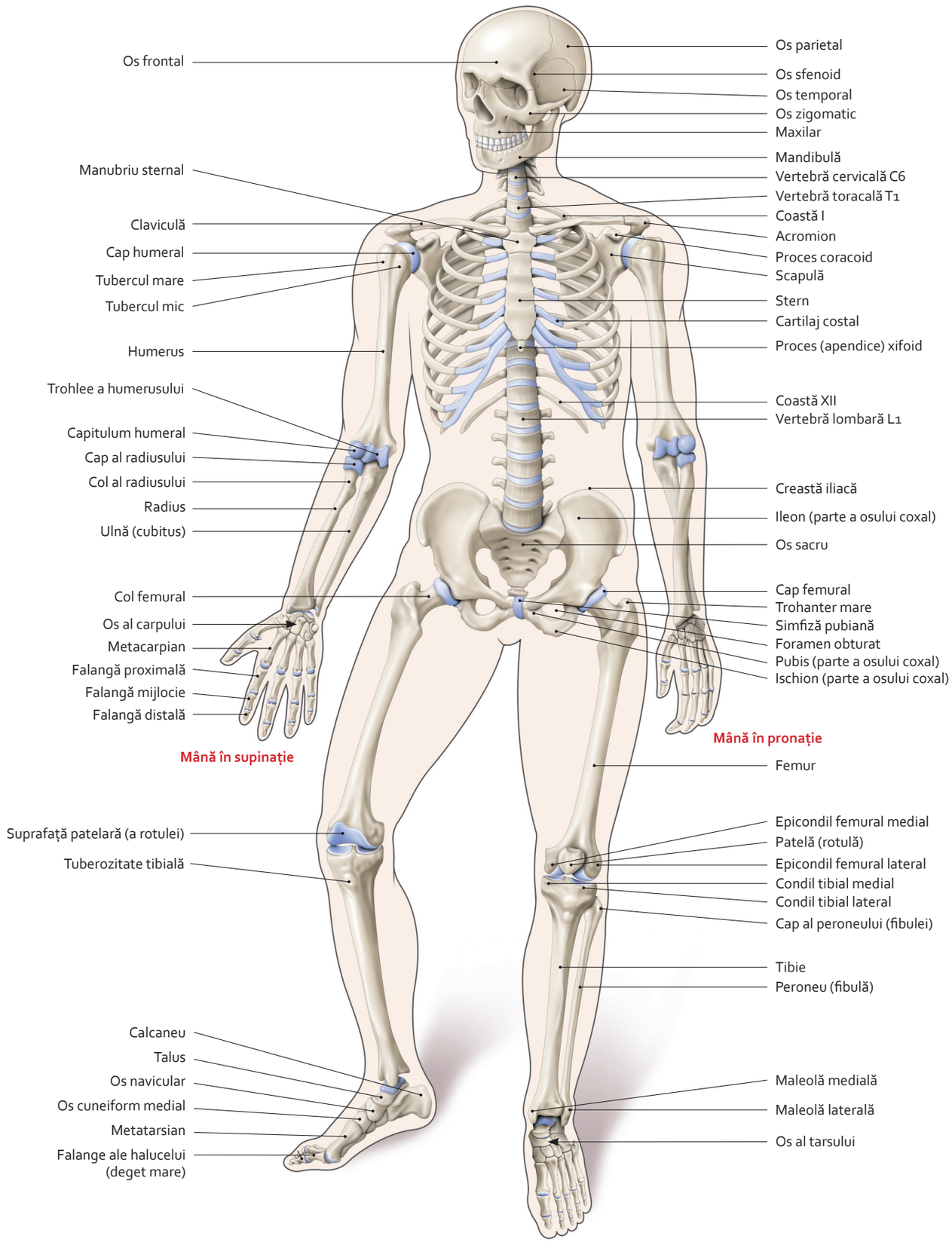

3064 02-13.indd 6 28.07.2014 17:17:14

Scheletul – vedere posterioară

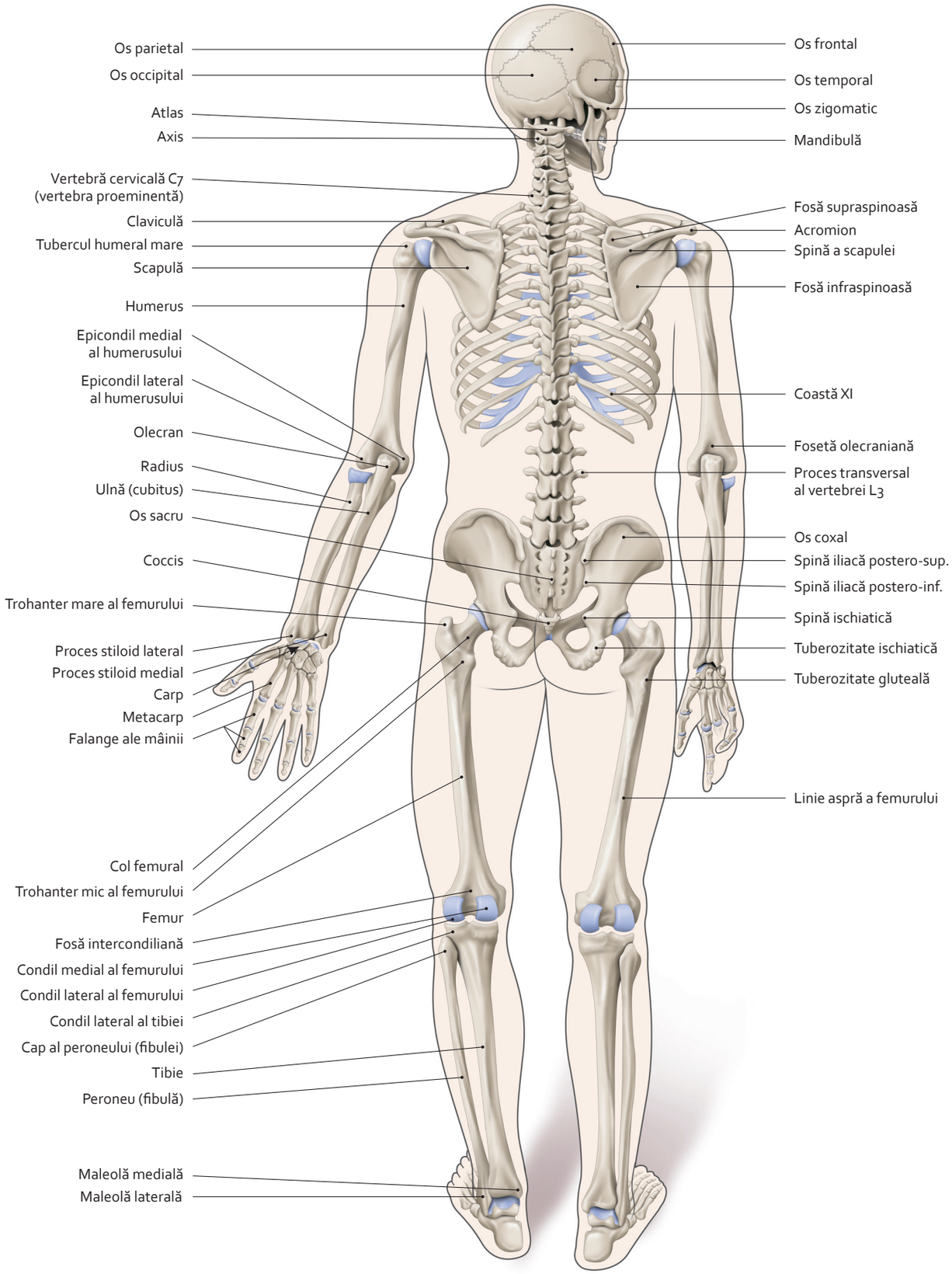

3064 02-13.indd 7 28.07.2014 17:17:15

Musculatura corpului (1)

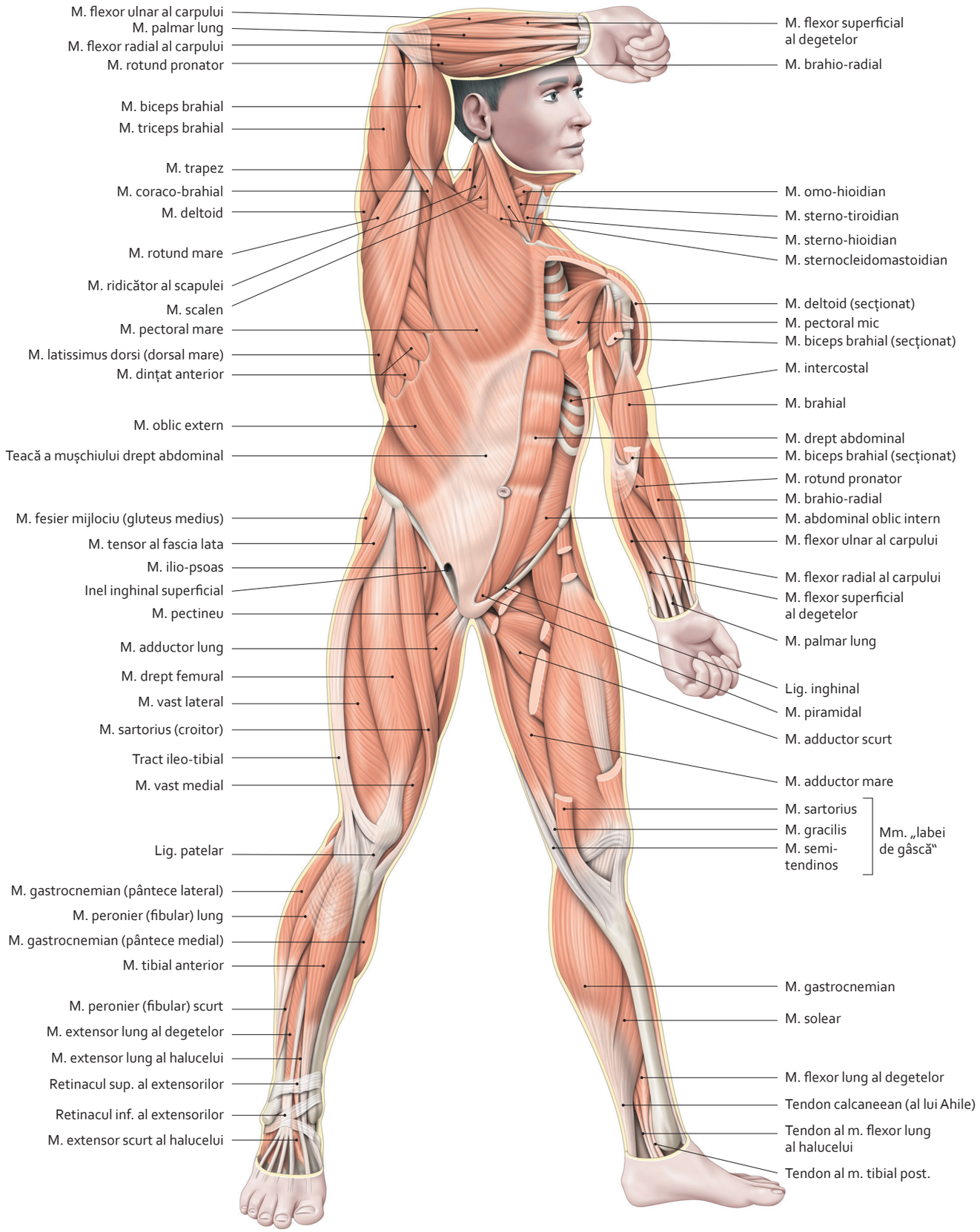

3064 02-13.indd 8 28.07.2014 17:17:17

Musculatura corpului (2)

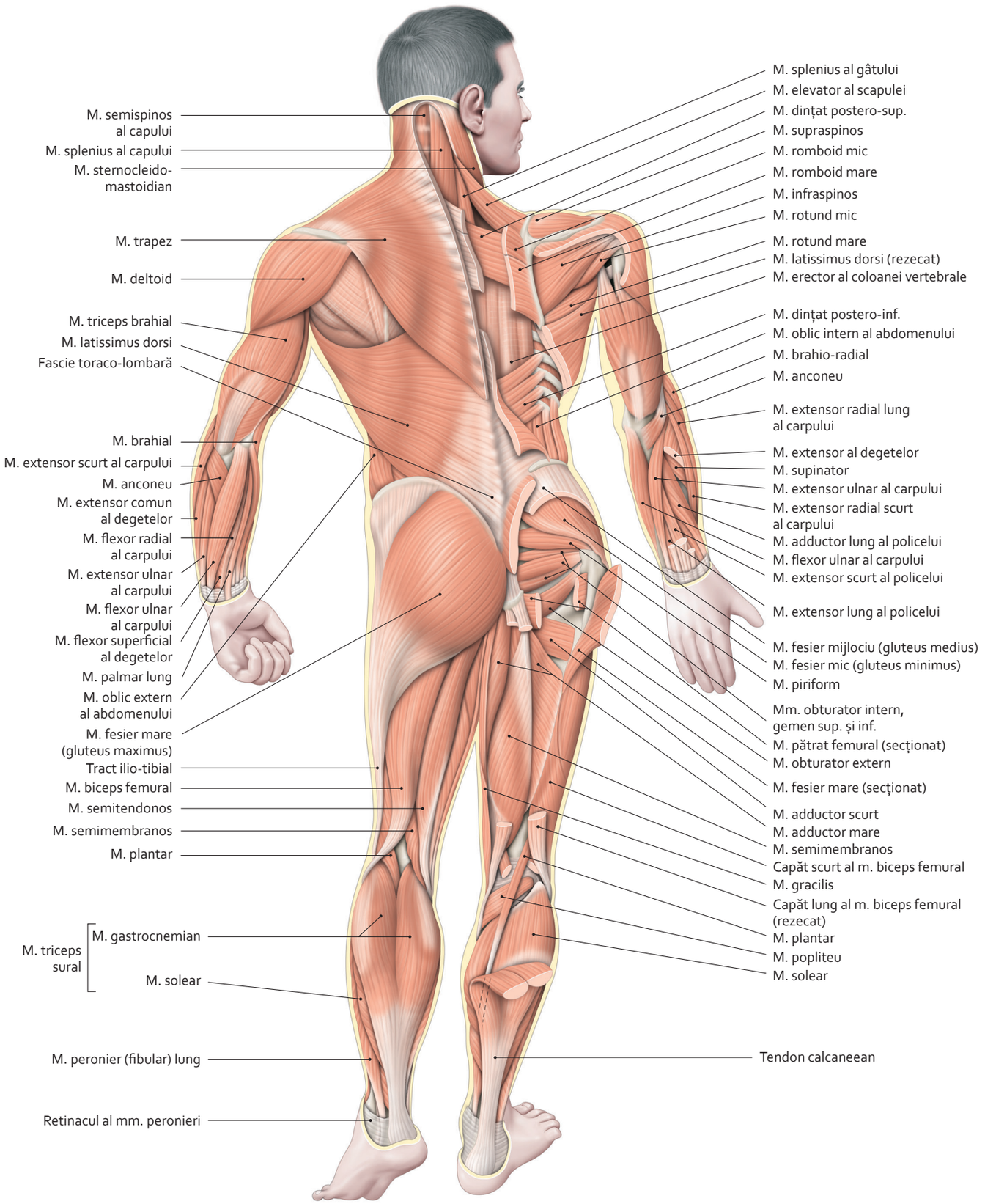

3064 02-13.indd 9 28.07.2014 17:17:19

Arterele periferice ale corpului

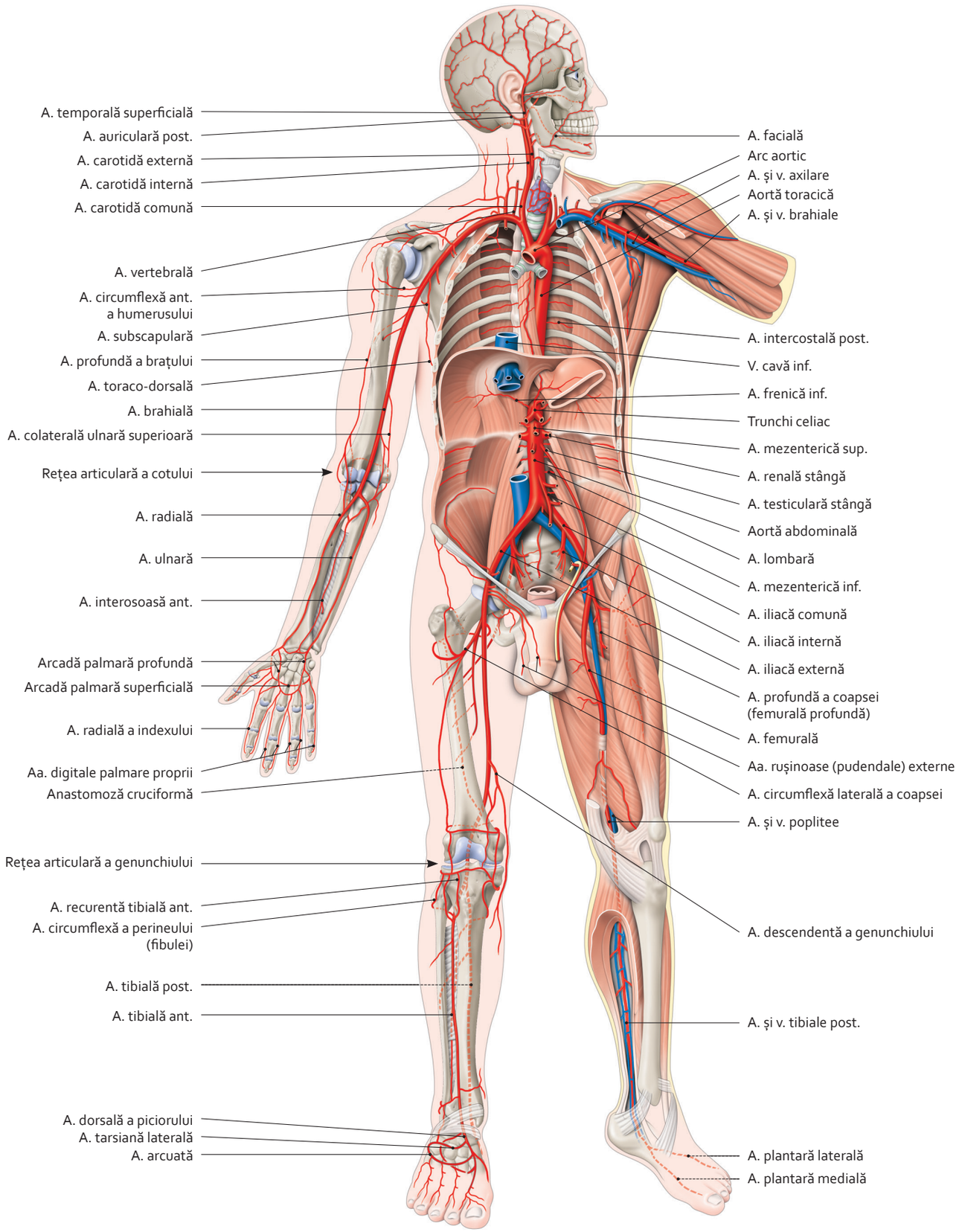

3064 02-13.indd 10 28.07.2014 17:17:21

Venele și vasele limfatice periferice ale corpului

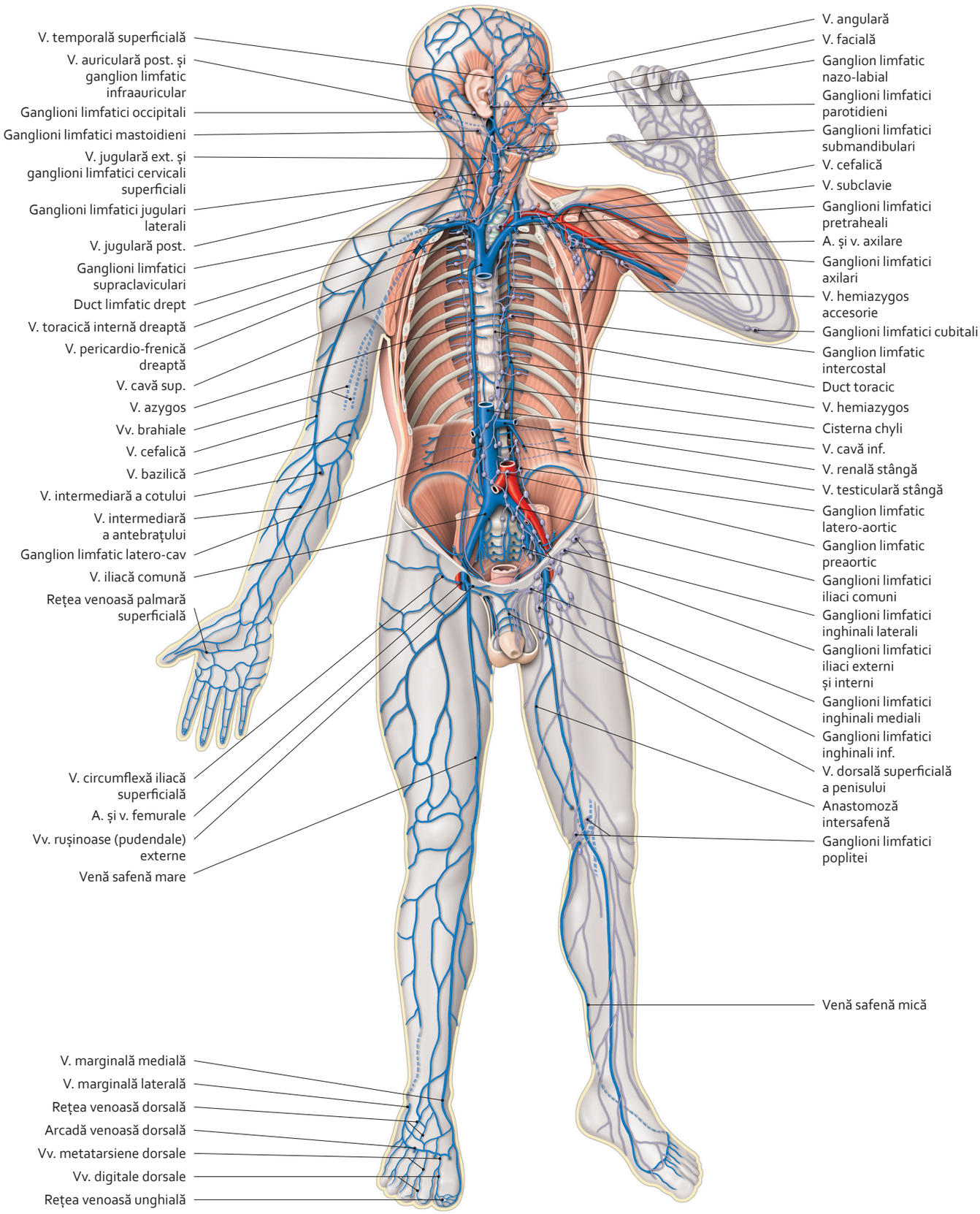

Nervii periferici ai corpului (1)

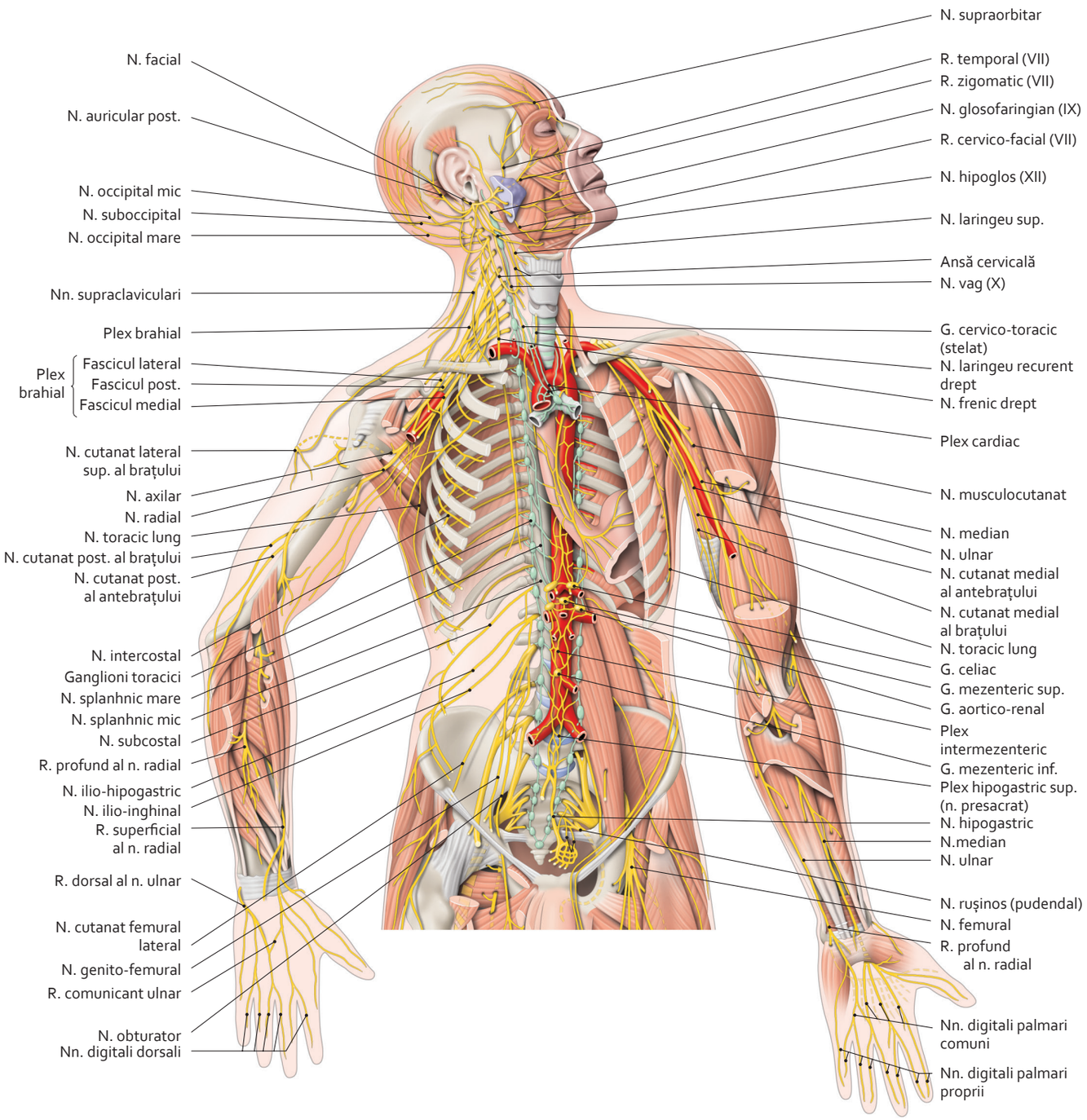

Parte superioară a corpului
(vedere anterioară)

3064 02-13.indd 12 28.07.2014 17:17:23

Nervii periferici ai corpului (2)

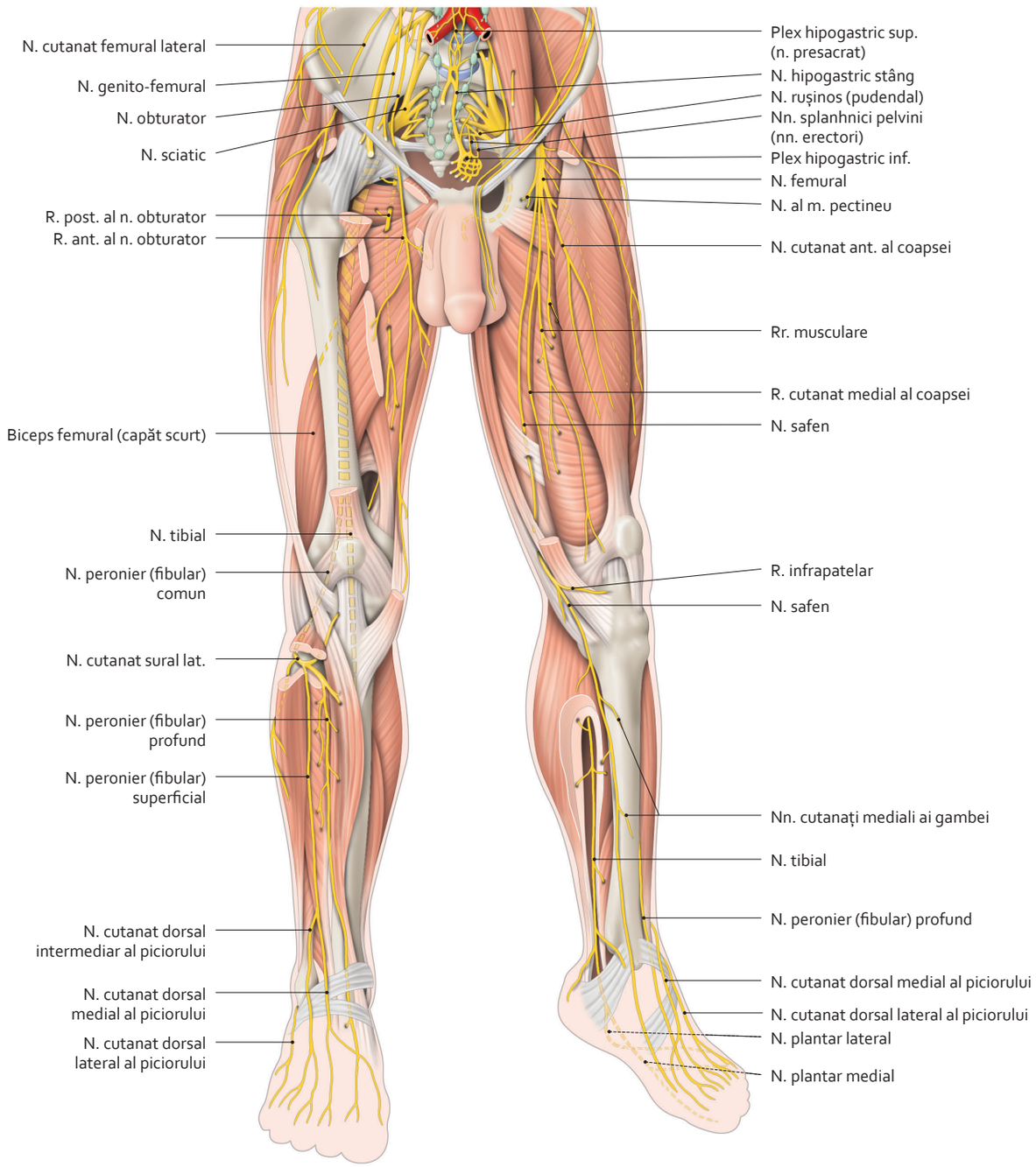

Parte inferioară a corpului
(vedere anterioară)

3064 02-13.indd 13 28.07.2014 17:17:24

3064 14-25.indd 14 28.07.2014 17:18:01

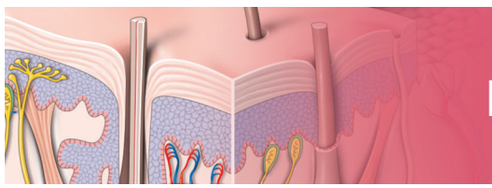

Pielea

1

PIELEA ȘI UNGHIILE

1.1. **Structura pielii** 17
1.2. **Pilozitatea și unghiile** 18
1.3. **Structura firului de păr** 19

SÂNUL

1.4. **Morfologia externă a sânului** 20
1.5. **Morfologia internă a sânului** 21
1.6. **Structura sânului** 22
1.7. **Vasele sânului** 23
1.8. **Vasele limfatice ale sânului** 24
1.9. **Inervația sânului** 25

3064 14-25.indd 15 28.07.2014 17:18:01

3064 14-25.indd 16 28.07.2014 17:18:01

1.1 Structura pielii

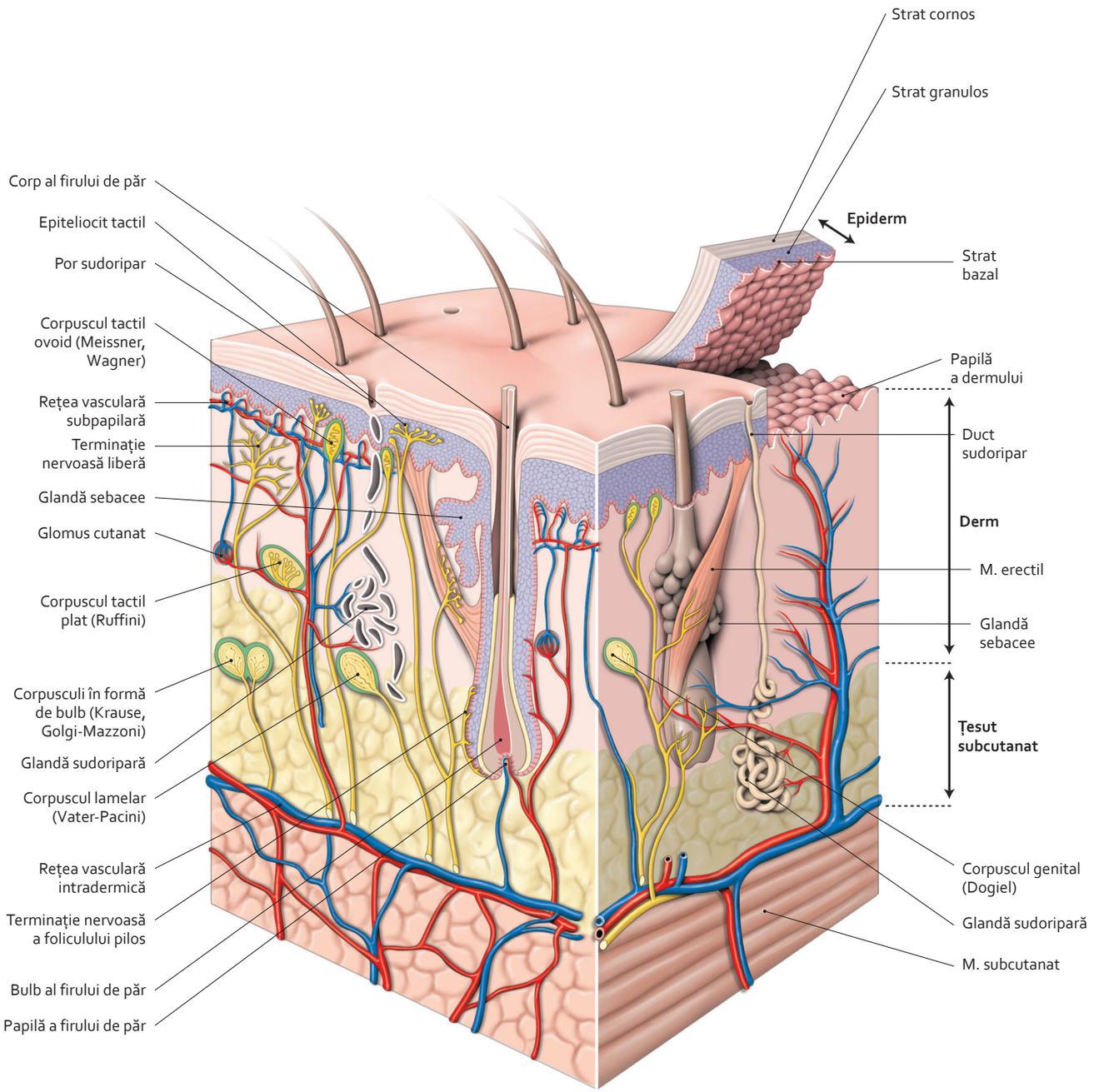

Notă

Tegumentul comun *(intertegumentum commune)* [TA] sau pielea reprezintă ansamblul învelișului corpului. Acest organ (16% din greutatea corpului) asigură:

- protecție fizică și antimicrobiană,
- reglare termică,
- funcții excretorii și metabolice (producție de vitamină D),
- activitate imunologică (este bogată în limfocite),
- și o funcție senzorială importantă.

3064 14-25.indd 17 28.07.2014 17:18:03

1.2 Pilozitatea și unghiile

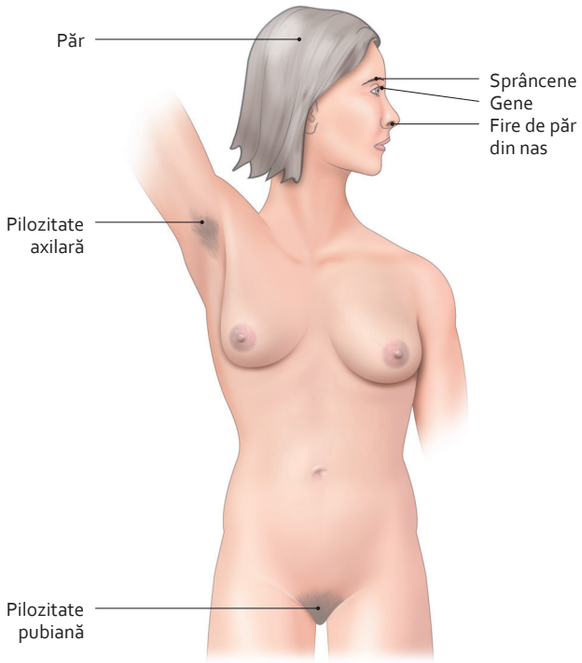

Pilozitate feminină

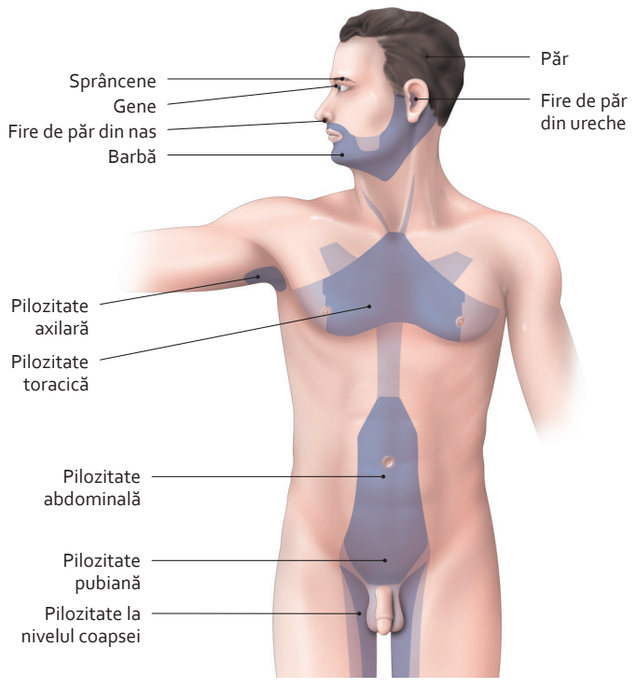

Pilozitate masculină

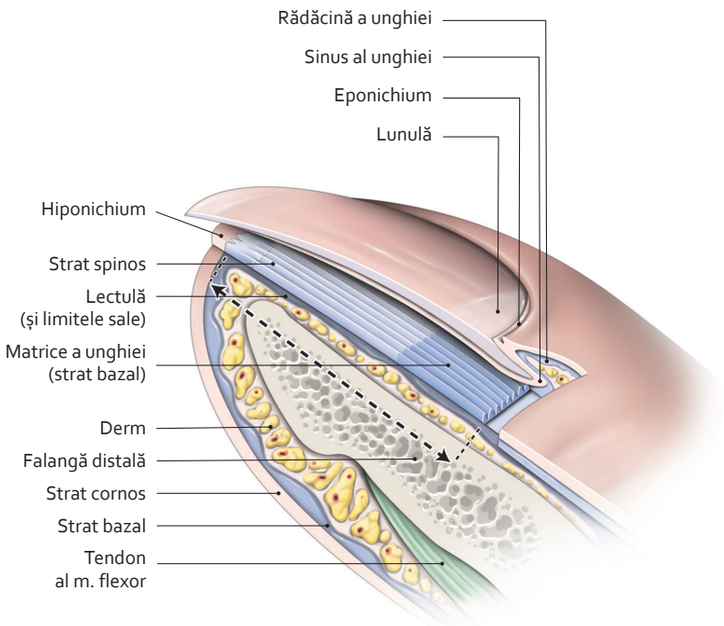

Unghie
(secțiune longitudinală)

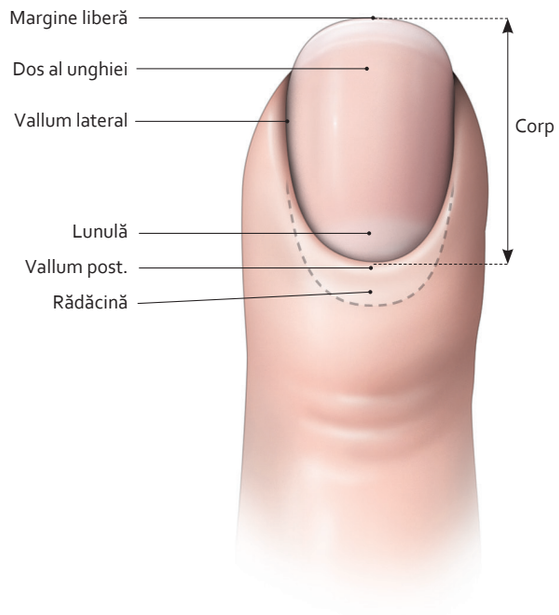

Unghie
(vedere dorsală)

1.3 Structura firului de păr

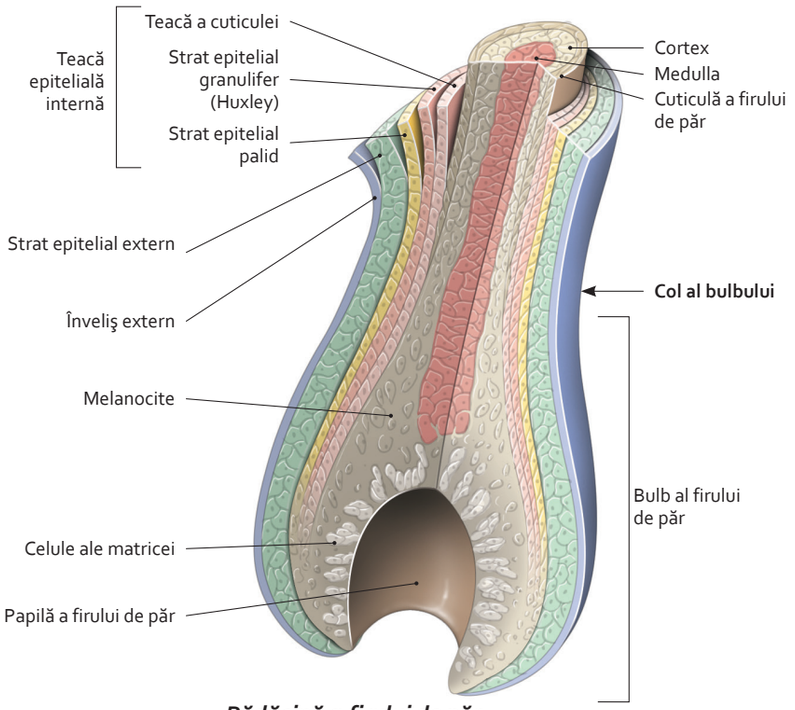

Rădăcină a firului de păr

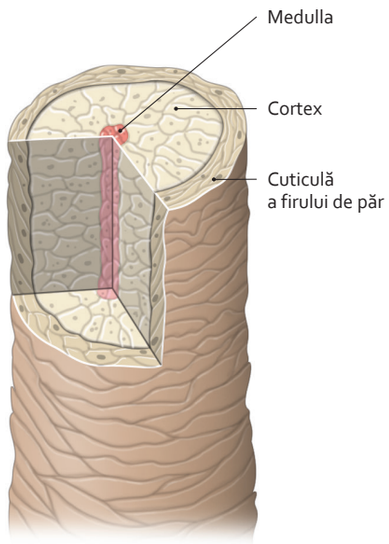

Tijă a firului de păr

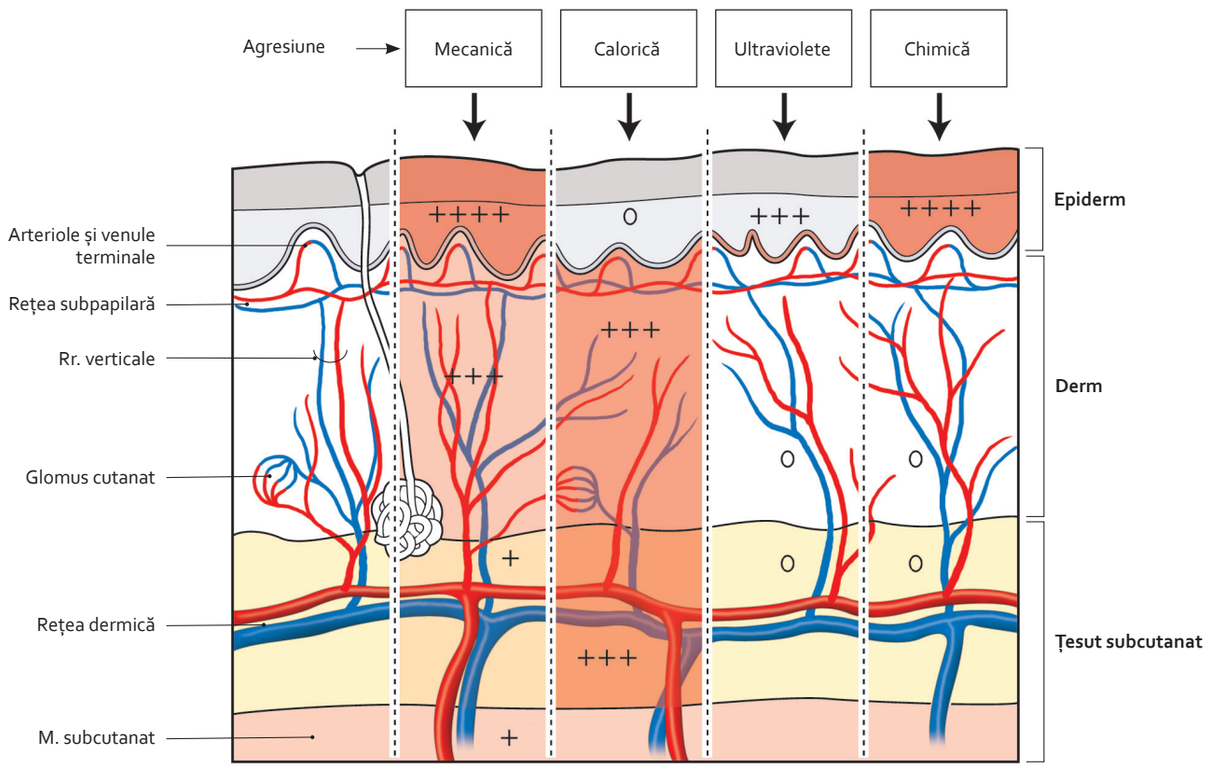

Vascularizație a pielii
(importanța rolului (o, +) straturilor cutanate împotriva agresiunilor)

3064 14-25.indd 19 28.07.2014 17:18:06

1.4 Morfologia externă a sânului

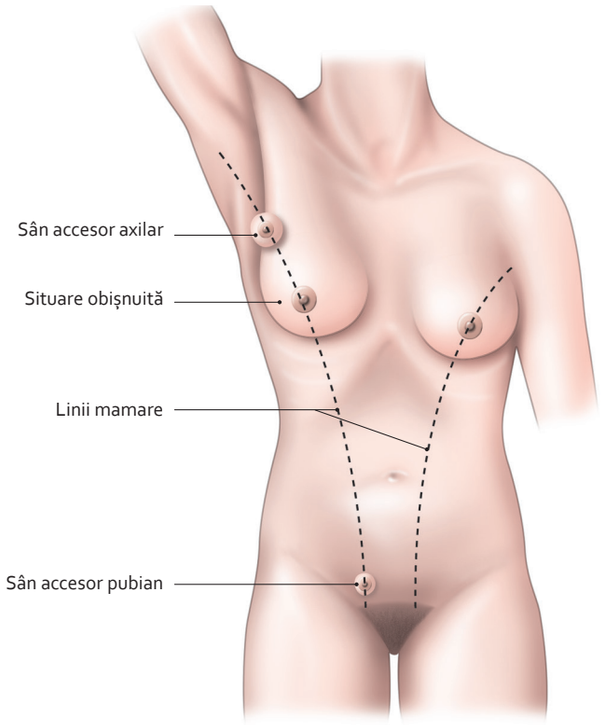

Situare a sânului în polimastie

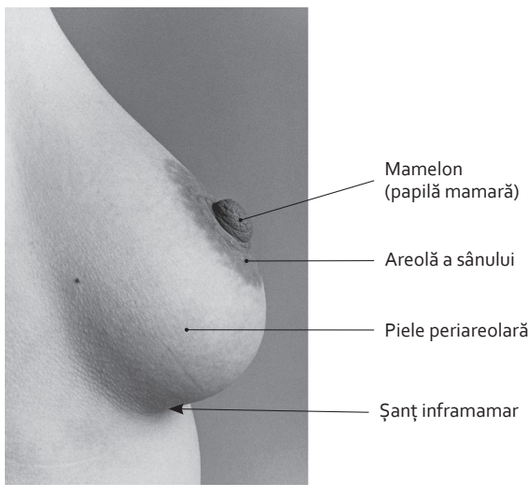

Sân feminin
(vedere laterală)

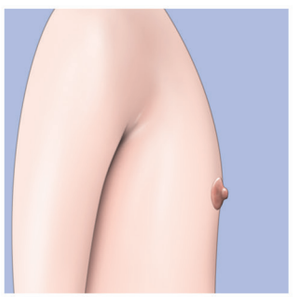

Stadiu S1 (copilărie)

Stadiu S2 (prepubertate)

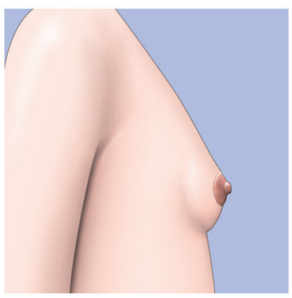

Stadiu S3 (pubertate)

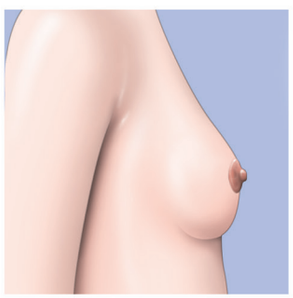

Stadiu S4 (adolescență)

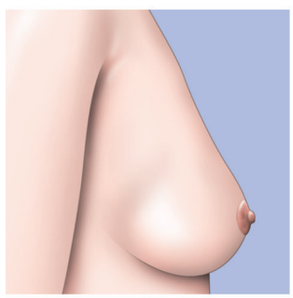

Stadiu S5 (adult)

Stadii de dezvoltare a sânului

Notă

Sânii masculini sunt rudimentari, cu mameloane mici. Sunt constituiți dintr-un țesut fibro-adipos în cantitate redusă și din ducturi lactifere, fără acini.

3064 14-25.indd 20 28.07.2014 17:18:08

1.5 Morfologia internă a sânului

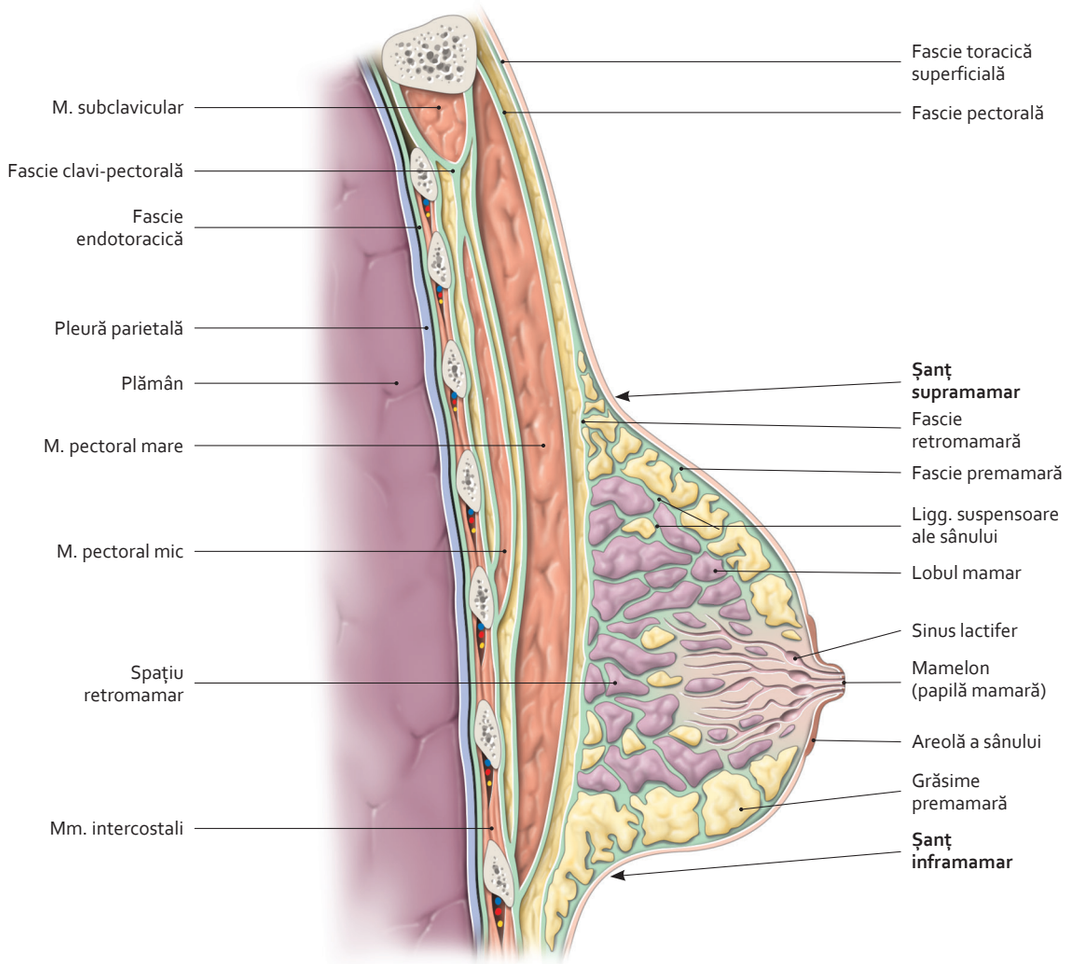

Sân feminin
(secțiune sagitală)

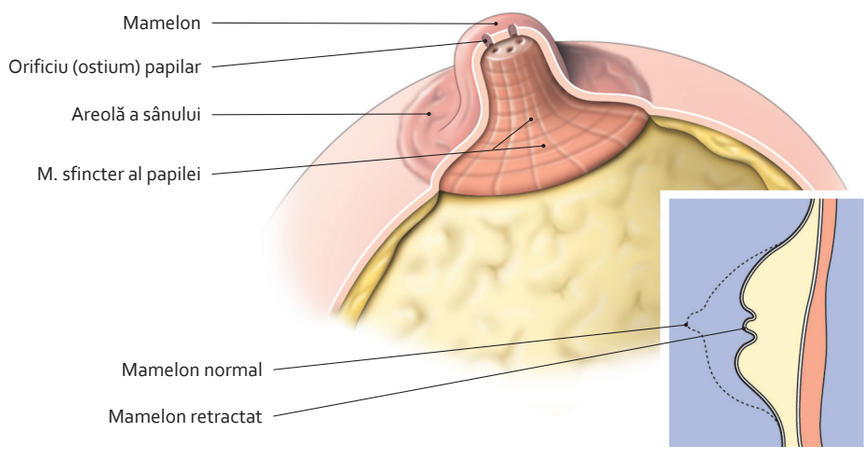

Mamelon – morfologie

3064 14-25.indd 21 28.07.2014 17:18:09

1.6 Structura sânului

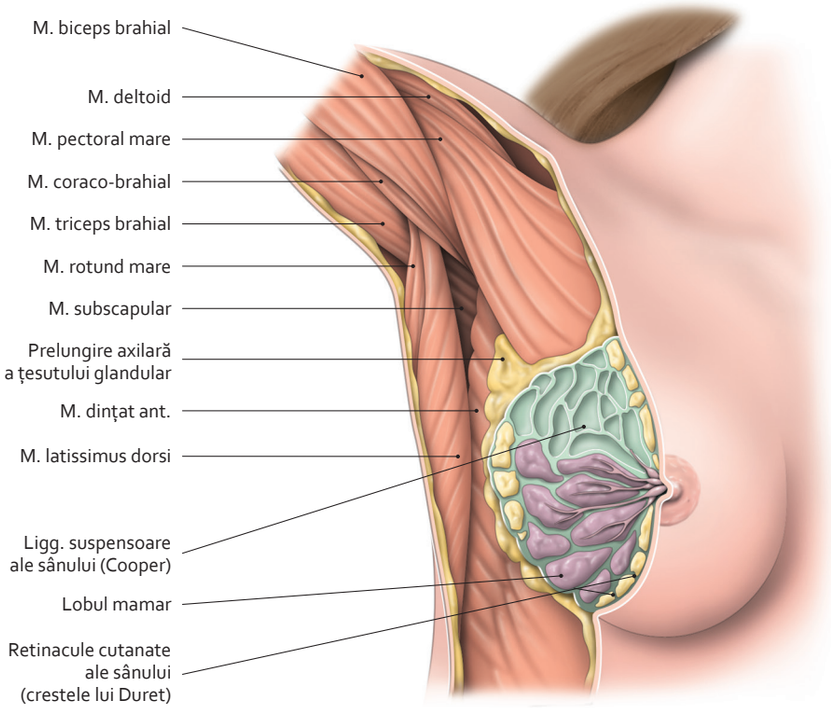

Corp mamar – raporturi şi structură

Clinică

Patologia sânului, poliformă, este dominată de cancerul de sân, care reprezintă cel mai frecvent cancer la femei. Cunoașterea stadiului de invadare a ganglionilor limfatici este importantă pentru alegerea terapiei și evaluarea prognosticului.

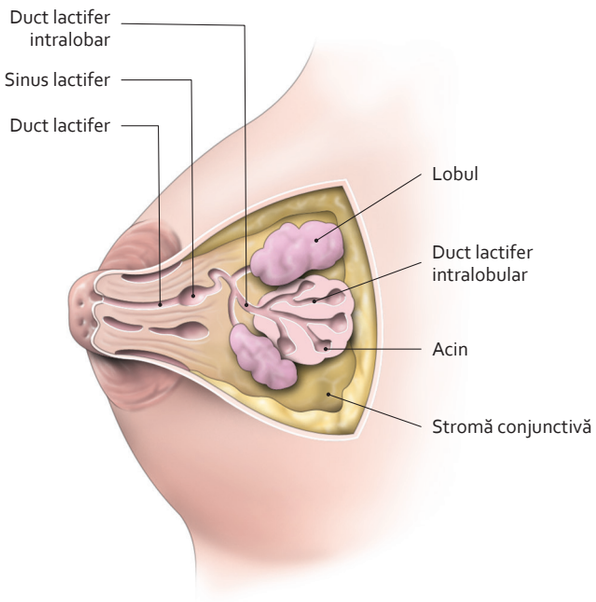

Componență a unui lob mamar

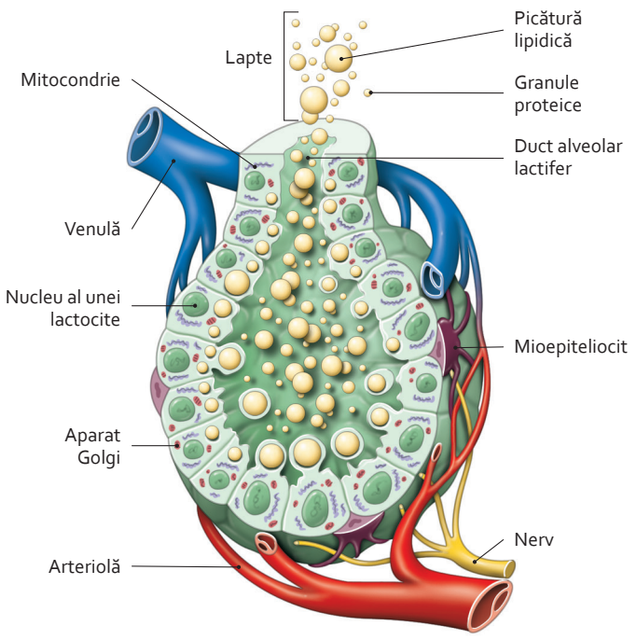

Alveolă mamară – structură

3064 14-25.indd 22 28.07.2014 17:18:10

1.7 Vasele sânului

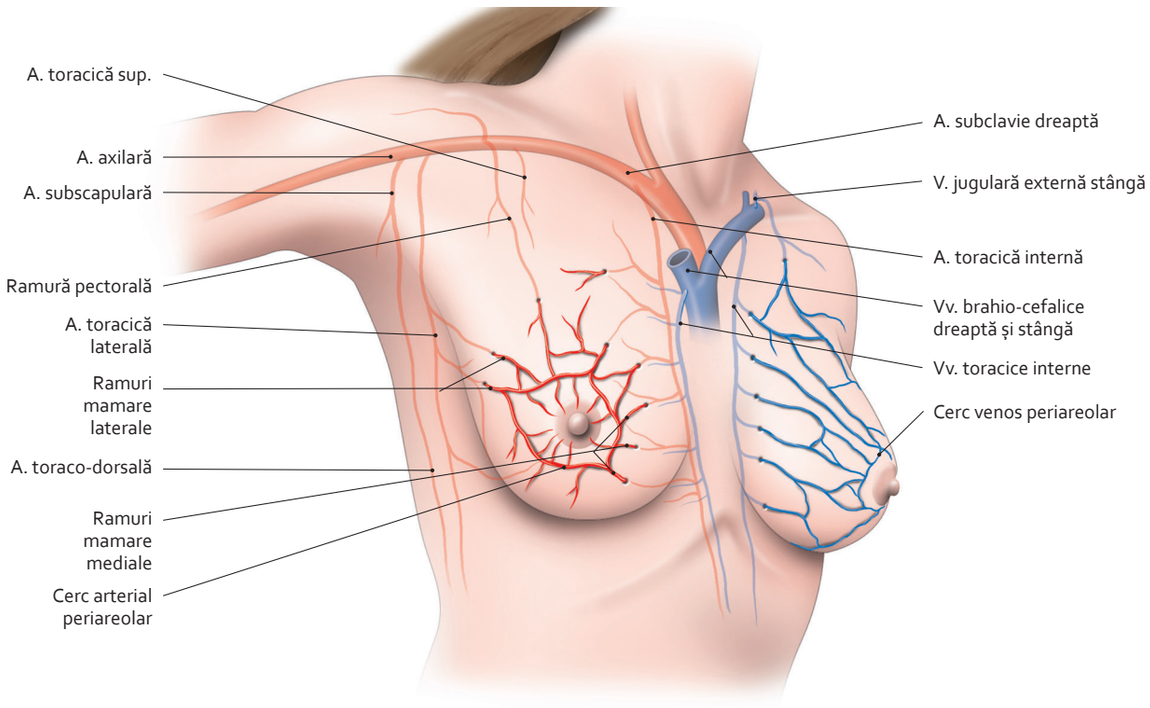

Artere și vene ale sânului
(rețea subcutanată)

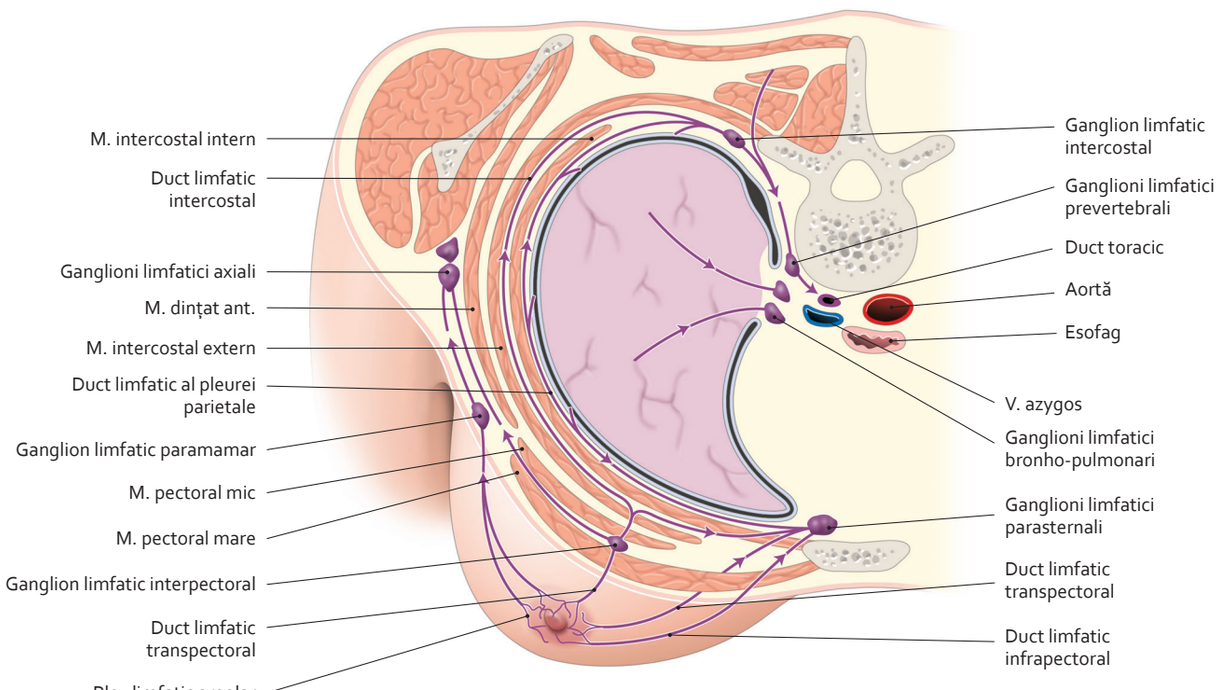

Drenaj limfatic al sânului
(secțiune transversală, vedere superioară)

1.8 Vasele limfatice ale sânului

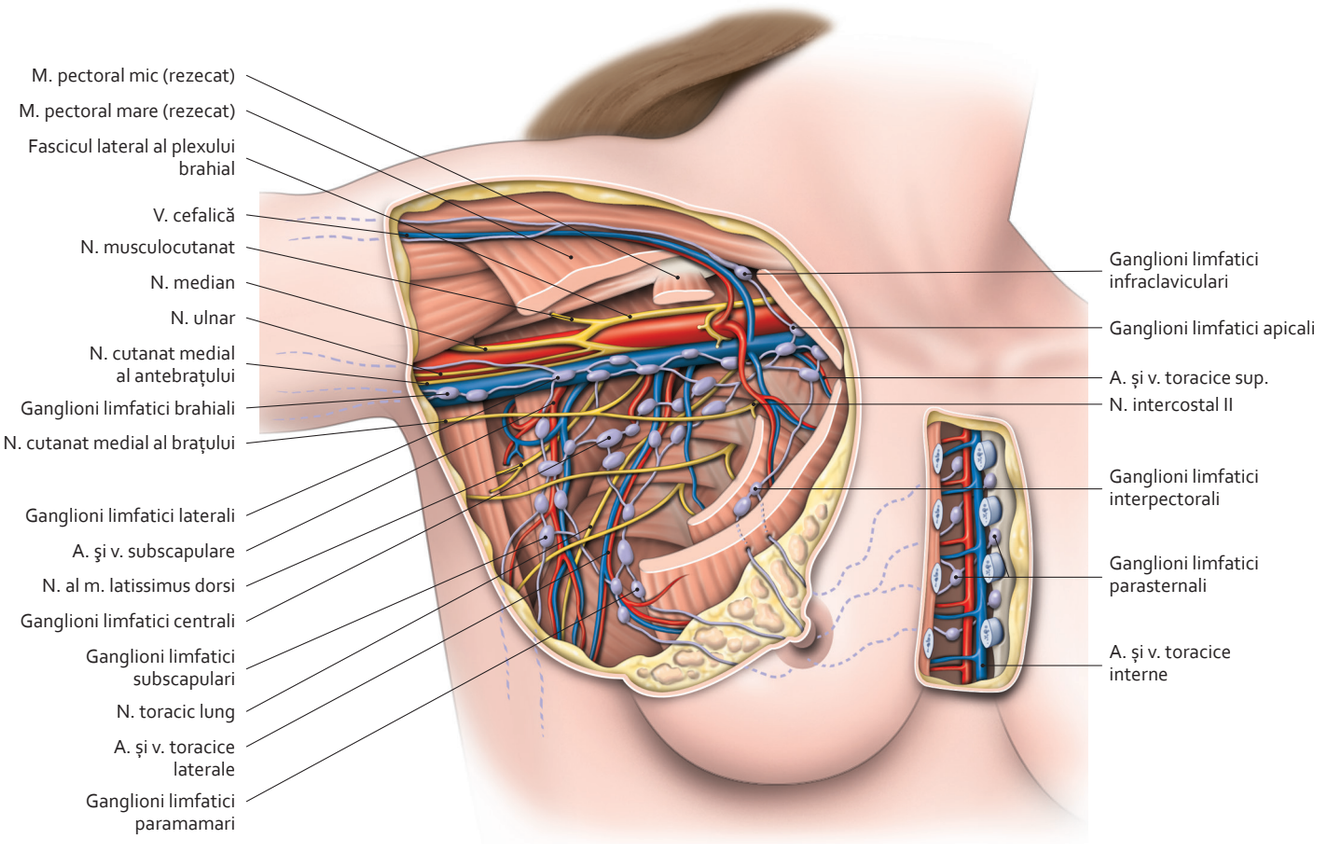

Centrii (stații) limfatici axilari (colector principal al sânului: 75%) și parasternali

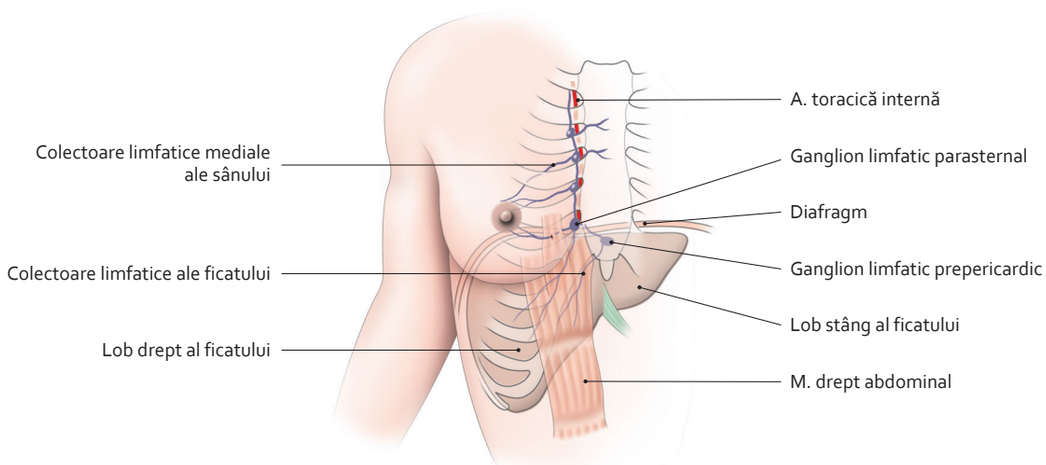

Drenaj limfatic comun al sânului și ficatului

3064 14-25.indd 24 28.07.2014 17:18:13

1.9 Inervația sânului

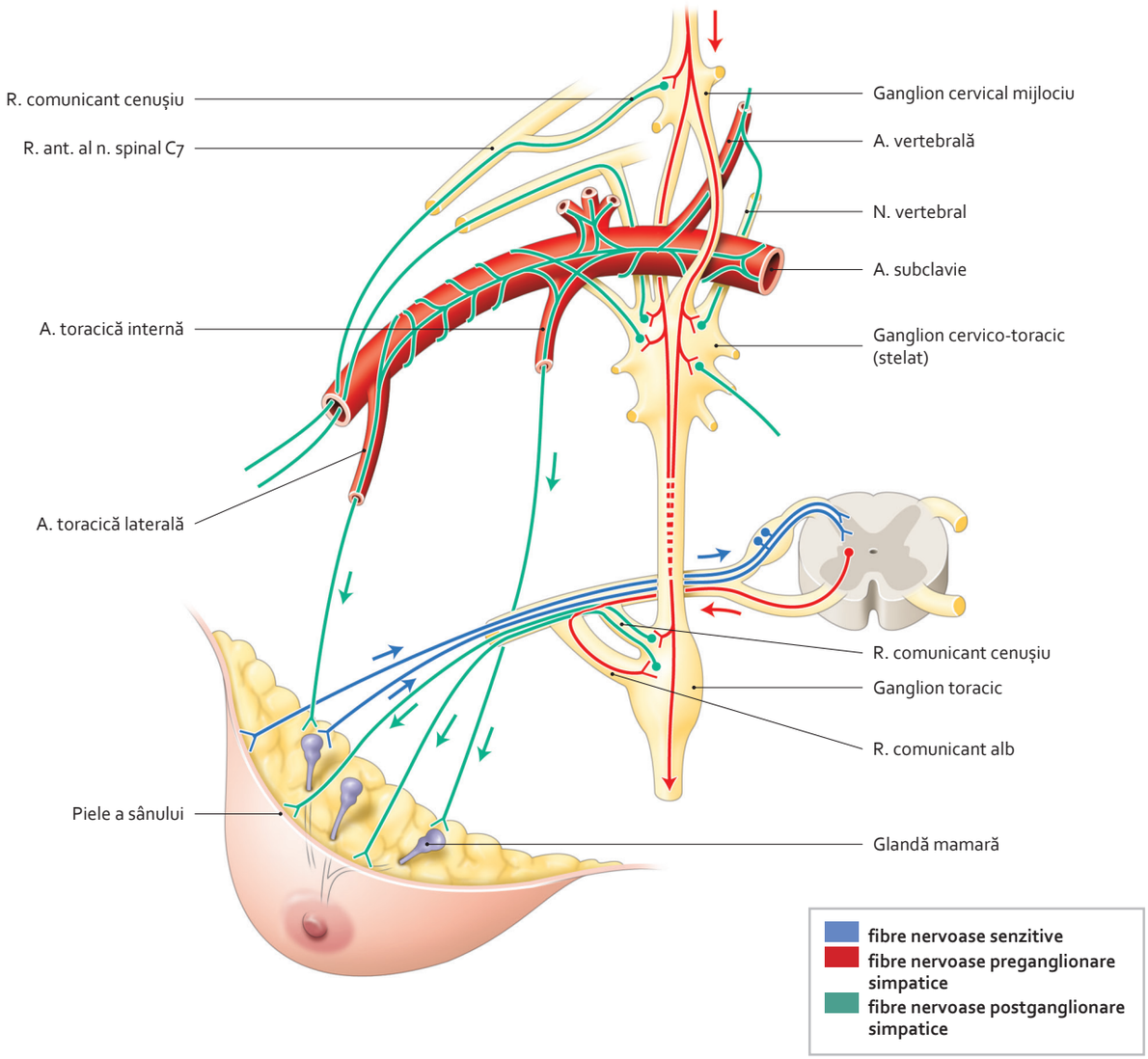

Sistematizare a căilor nervoase ale sânului

Notă

Sânul este bogat în receptori nervoși care fac din el o zonă erogenă și în receptori hormonali care asigură funcția de producere a laptelui sau lactație.

3064 14-25.indd 25 28.07.2014 17:18:14

3064 26-165.indd 26 28.07.2014 18:05:35

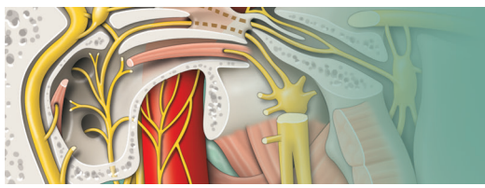

Capul și gâtul

2

2.1. **Regiunile capului și gâtului** . . . 31

CRANIUL

2.2. **Norma facialis** . . . 32
2.3. **Norma occipitalis și superior** . . . 33
2.4. **Norma lateralis – craniul nou-născutului** . . . 34
2.5. **Fosele infratemporală și pterigo-palatină** . . . 35
2.6. **Baza craniului – fața externă** . . . 36
2.7. **Oasele craniului (1)** . . . 37
2.8. **Oasele craniului (2)** . . . 38
2.9. **Oasele craniului (3)** . . . 39
2.10. **Baza craniului – fața internă** . . . 40
2.11. **Găurile bazei interne a craniului** . . . 41
2.12. **Regiunea nazală** . . . 42
2.13. **Cavitatea nazală osoasă** . . . 43
2.14. **Sinusurile paranazale** . . . 44
2.15. **Osul hioid** . . . 45
2.16. **Mandibula** . . . 46

MUȘCHII CAPULUI

2.17. **Mușchii superficiali ai feței și craniului** . . . 47
2.18. **Mușchii feței (1)** . . . 48
2.19. **Mușchii feței (2)** . . . 49
2.20. **Mușchii calvariei** . . . 50
2.21. **Funcția mușchilor feței** . . . 51
2.22. **Mușchii suboccipitali** . . . 52

ARTICULAȚIA TEMPORO-MANDIBULARĂ

2.23. **Morfologie temporo-mandibulară** . . . 53
2.24. **Mușchii masticatori (1)** . . . 54
2.25. **Mușchii masticatori (2)** . . . 55

GURA

2.26. **Cavitatea bucală** . . . 56
2.27. **Mușchii limbii** . . . 57
2.28. **Mușchii și vasele limbii** . . . 58
2.29. **Mucoasele limbii** . . . 59
2.30. **Organul gustului** . . . 60
2.31. **Dintele și zona adiacentă** . . . 61
2.32. **Dinții deciduali** . . . 62
2.33. **Nomenclatura dinților** . . . 63

3064 26-165.indd 27 28.07.2014 18:05:39

2.34. **Dinții permanenți** . . . 64
2.35. **Dinții permanenți superiori – morfologie externă** . . . 65
2.36. **Dinții permanenți inferiori – morfologie externă** . . . 66
2.37. **Inervația dintelui** . . . 67
2.38. **Glandele bucale** . . . 68

REGIUNILE PAROTIDO-MASETERICĂ ȘI LATERO-FARINGIANĂ

2.39. **Regiunea parotido-maseterică** . . . 69
2.40. **Spațiul latero-faringian (1)** . . . 70
2.41. **Spațiul latero-faringian (2)** . . . 71

NERVII CRANIENI ÎN GENERAL

2.42. **Nervii cranieni – nomenclatură** . . . 72
2.43. **Traiectul cranian al nervilor cranieni** . . . 73
2.44. **Nucleii nervilor cranieni (1)** . . . 74
2.45. **Nucleii nervilor cranieni (2)** . . . 75

ORGANUL OLFACTIV ȘI NERVII OLFACTIVI (I)

2.46. **Organul olfactiv** . . . 76
2.47. **Regiunile olfactive** . . . 77
2.48. **Căile olfactive** . . . 78
2.49. **Rinencefalul** . . . 79

ORGANUL VEDERII

2.50. **Ochiul** . . . 80
2.51. **Axele ochiului și fundul de ochi** . . . 81
2.52. **Corpul ciliar** . . . 82
2.53. **Coroida și corpul vitros** . . . 83
2.54. **Mușchii bulbului ocular** . . . 84
2.55. **Fasciile și spațiile orbitare** . . . 85
2.56. **Inervația mușchilor oculari** . . . 86
2.57. **Funcția mușchilor oculari** . . . 87
2.58. **Artera și venele oftalmice** . . . 88
2.59. **Pleoapele (1)** . . . 89
2.60. **Pleoapele (2)** . . . 90
2.61. **Aparatul lacrimal** . . . 91

NERVUL OPTIC (II)

2.62. **Receptorii optici** . . . 92
2.63. **Căile vizuale (1)** . . . 93
2.64. **Căile vizuale (2)** . . . 94
2.65. **Căile vizuale (3)** . . . 95
2.66. **Reflexele optice** . . . 96

NERVII OCULOMOTOR (III), TROHLEAR (IV) ȘI ABDUCENS (VI)

2.67. **Nervii orbitei (1)** . . . 97
2.68. **Nervii orbitei (2)** . . . 98
2.69. **Nervii orbitei (3)** . . . 99

NERVUL TRIGEMEN (V)

2.70. **Nervii oftalmic (V1) și maxilar (V2)** . . . 100
2.71. **Nervul mandibular (V3) [1]** . . . 101
2.72. **Nervul mandibular (V3) [2]** . . . 102
2.73. **Ganglionii otic și pterigo-palatin** . . . 103

3064 26-165.indd 28 28.07.2014 18:05:40

2.74. **Nervii fosei nazale** 104
2.75. **Sistematizarea nervului trigemen (V)** 105

NERVUL FACIAL (VII)

2.76. **Nervul facial (VII): traiect și ramuri colaterale** 106
2.77. **Nervul facial (VII): ramuri terminale** 107
2.78. **Sistematizarea nervului facial** 108

ORGANUL VESTIBULO-COHLEAR

2.79. **Topografia urechii** 109
2.80. **Urechea externă** 110
2.81. **Urechea medie (1)** 111
2.82. **Urechea medie (2)** 112
2.83. **Urechea medie (3)** 113
2.84. **Urechea internă (1)** 114
2.85. **Urechea internă (2)** 115
2.86. **Organul vestibular** 116
2.87. **Organul cohlear** 117

NERVUL VESTIBULO-COHLEAR (VIII)

2.88. **Fosa craniană posterioară** 118
2.89. **Nucleii vestibulo-cohleari** 119
2.90. **Căile vestibulare** 120
2.91. **Căile cohleare** 121

NERVII GLOSOFARINGIAN (IX), VAG (X) ȘI ACCESOR (XI)

2.92. **Nervii fosei craniene posterioare** 122
2.93. **Nervii cranieni ai gâtului** 123
2.94. **Nervul glosofaringian (IX)** 124
2.95. **Nervul vag (X) [1]** 125
2.96. **Nervul vag (X) [2]** 126
2.97. **Nervul accesor (XI)** 127

NERVUL HIPOGLOS (XII)

2.98. **Regiunea submandibulară** 128
2.99. **Sistematizarea nervului hipoglos (XII)** 129

MUȘCHII GÂTULUI

2.100. **Regiunile anterioare ale gâtului** 130
2.101. **Mușchii anteriori superficiali ai gâtului** 131
2.102. **Mușchii anteriori intermediari ai gâtului** 132
2.103. **Mușchii anteriori profunzi ai gâtului** 133

VASELE GÂTULUI

2.104. **Anatomia zonei superficiale** 134
2.105. **Arterele capului și gâtului** 135
2.106. **Artera subclavie** 136
2.107. **Arterele carotide și subclavie** 137
2.108. **Ramurile arterei carotide externe (1)** 138
2.109. **Ramurile arterei carotide externe (2)** 139
2.110. **Ramurile arterei carotide externe (3)** 140
2.111. **Venele capului și gâtului** 141
2.112. **Centrii limfatici ai capului și gâtului** 142

3064 26-165.indd 29 28.07.2014 18:05:40

NERVII GÂTULUI

2.113. **Plexul cervical** 143
2.114. **Ramurile plexului cervical** 144
2.115. **Trunchiul simpatic cervical** 145
2.116. **Sistematizarea simpaticului cervical** 146

VISCERELE GÂTULUI

2.117. **Intersecția aero-digestivă** 147
2.118. **Cavitatea faringelui** 148
2.119. **Mușchii faringelui (1)** 149
2.120. **Mușchii faringelui (2)** 150
2.121. **Mușchii din istmul faucium** 151
2.122. **Cavitatea laringelui** 152
2.123. **Cartilajele laringelui** 153
2.124. **Ligamentele și membranele laringelui** 154
2.125. **Mușchii laringelui (1)** 155
2.126. **Mușchii laringelui (2)** 156
2.127. **Mișcările laringelui (1)** 157
2.128. **Mișcările laringelui (2)** 158
2.129. **Glanda tiroidă** 159
2.130. **Glandele paratiroide** 160

SECȚIUNI TRANSVERSALE ALE GÂTULUI

2.131. **Secțiune la nivelul articulației occipito-atloidiene** 161
2.132. **Secțiune transversală a capului și gâtului la nivelul vertebrei C2** 162
2.133. **Secțiune la nivelul vertebrei C5** 163
2.134. **Secțiune la nivelul vertebrei C7** 164

3064 26-165.indd 30 28.07.2014 18:05:42

2.1 Regiunile capului și gâtului

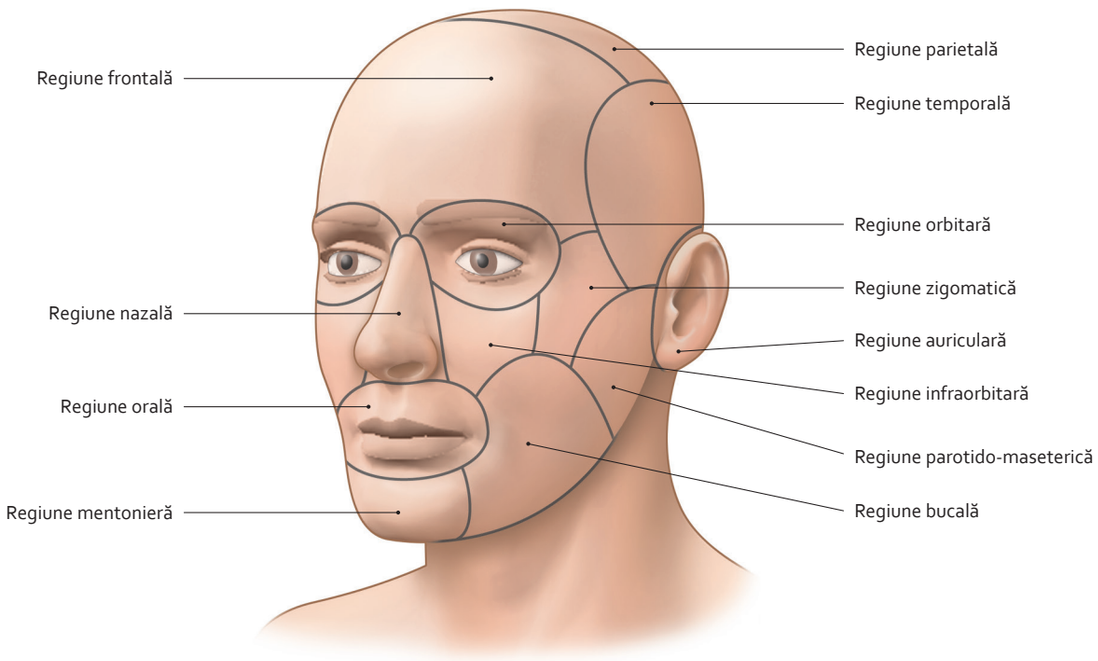

Regiuni ale capului
(vedere antero-laterală)

Notă

Regiunea cervicală anterioară = verde + violet + maro + roz
Regiunea cervicală laterală = albastru

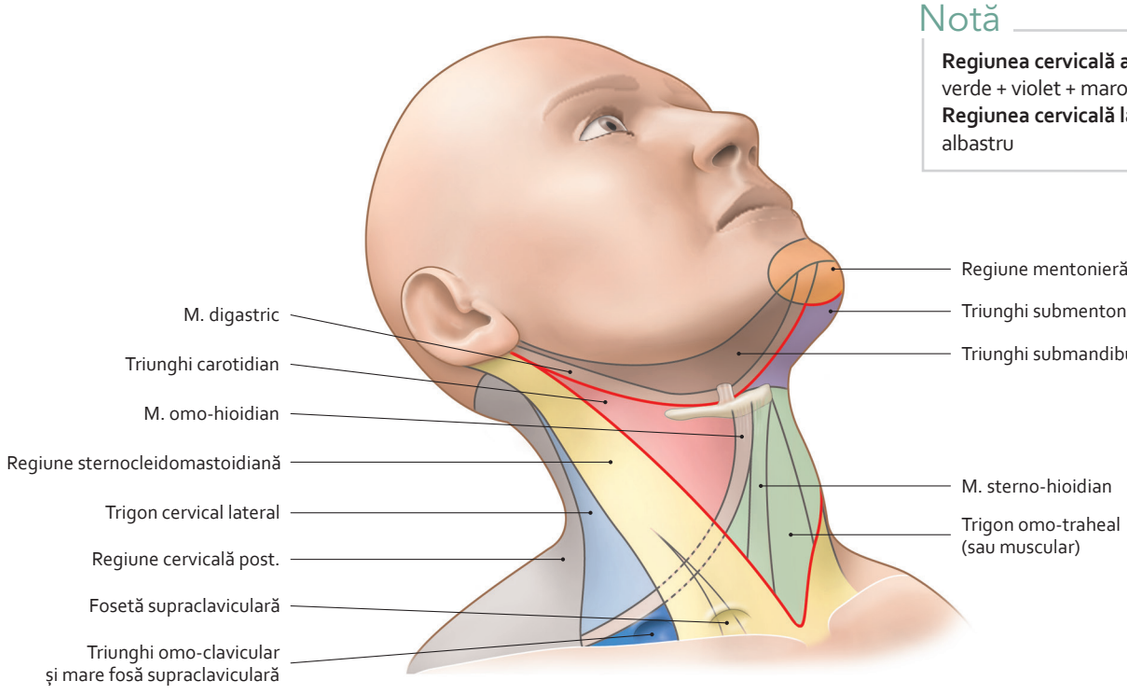

Regiuni ale gâtului
(vedere antero-laterală)

3064 26-165.indd 31 28.07.2014 18:05:47

2.2 Norma facialis

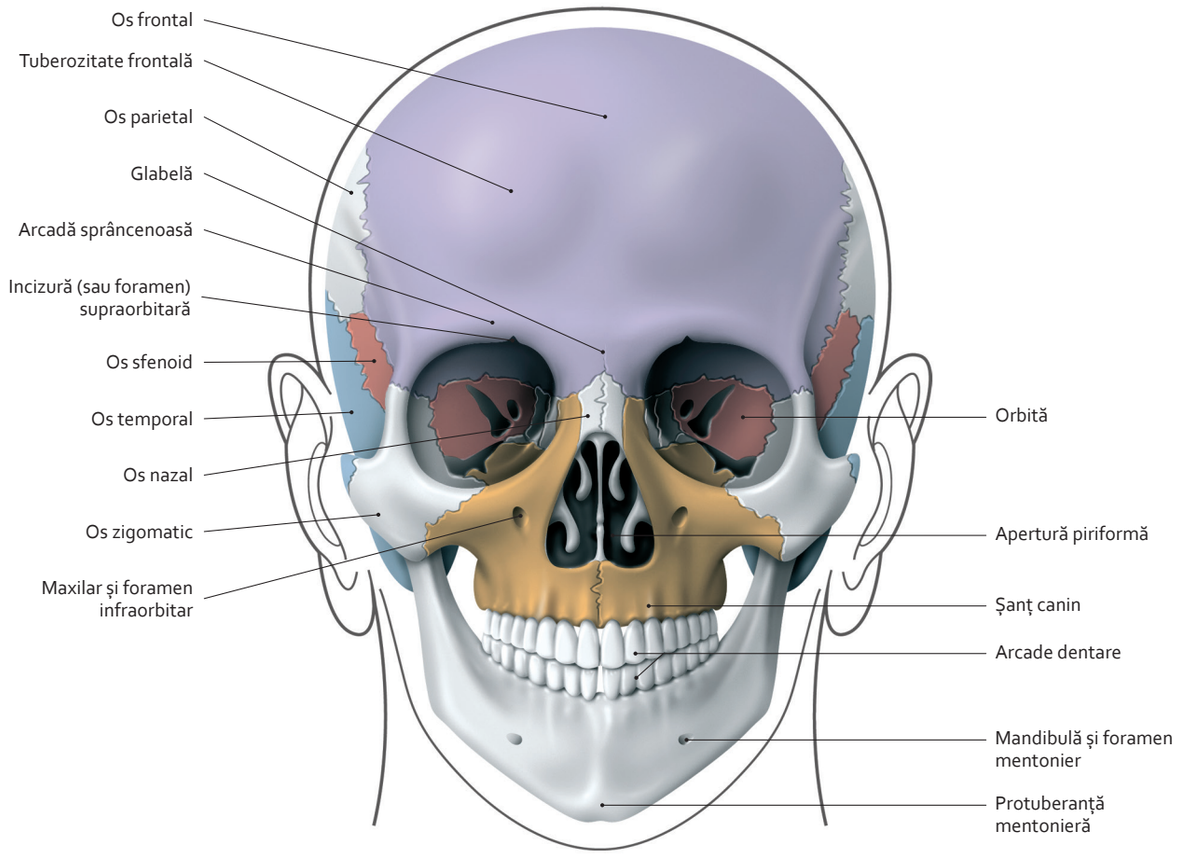

Norma facialis *(sau zona frontală)*

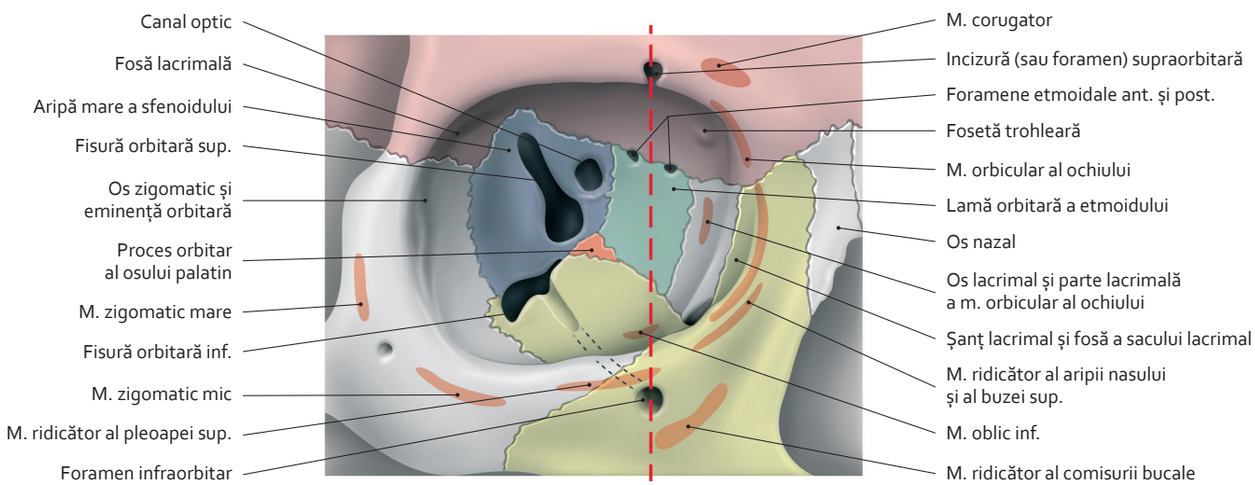

Orbită și inserții musculare

3064 26-165.indd 32 28.07.2014 18:05:50

2.3 Norma occipitalis și superior

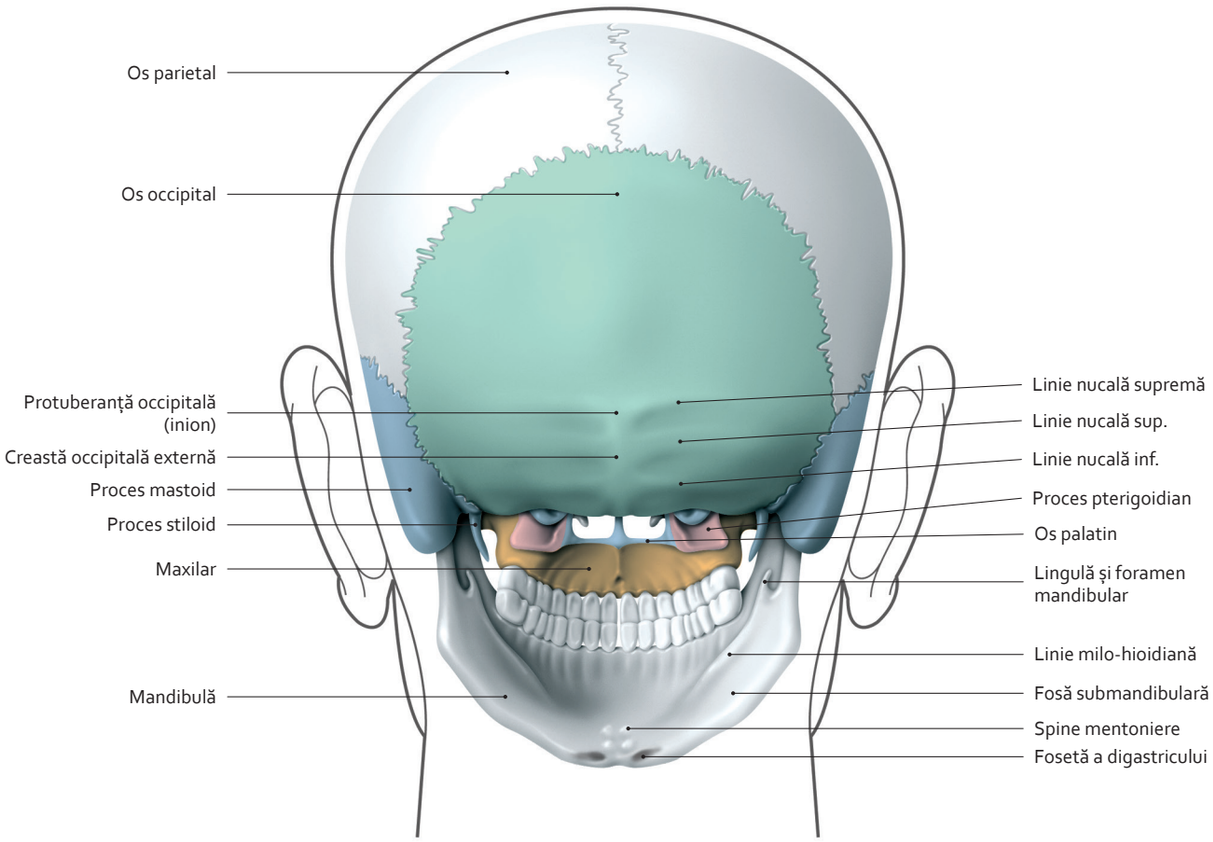

Norma occipitalis

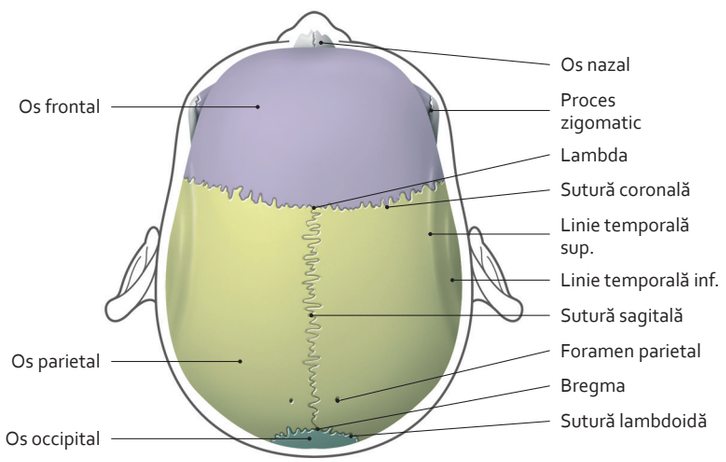

Norma superior (sau verticală)
(față exterioară a calvariei)

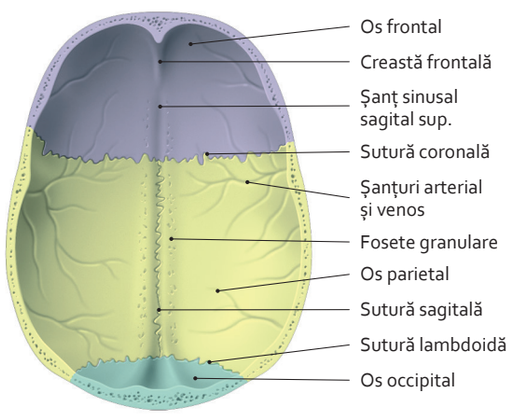

Calvaria
(față internă)

3064 26-165.indd 33 28.07.2014 18:05:53

2.4 Norma lateralis – craniul nou-născutului

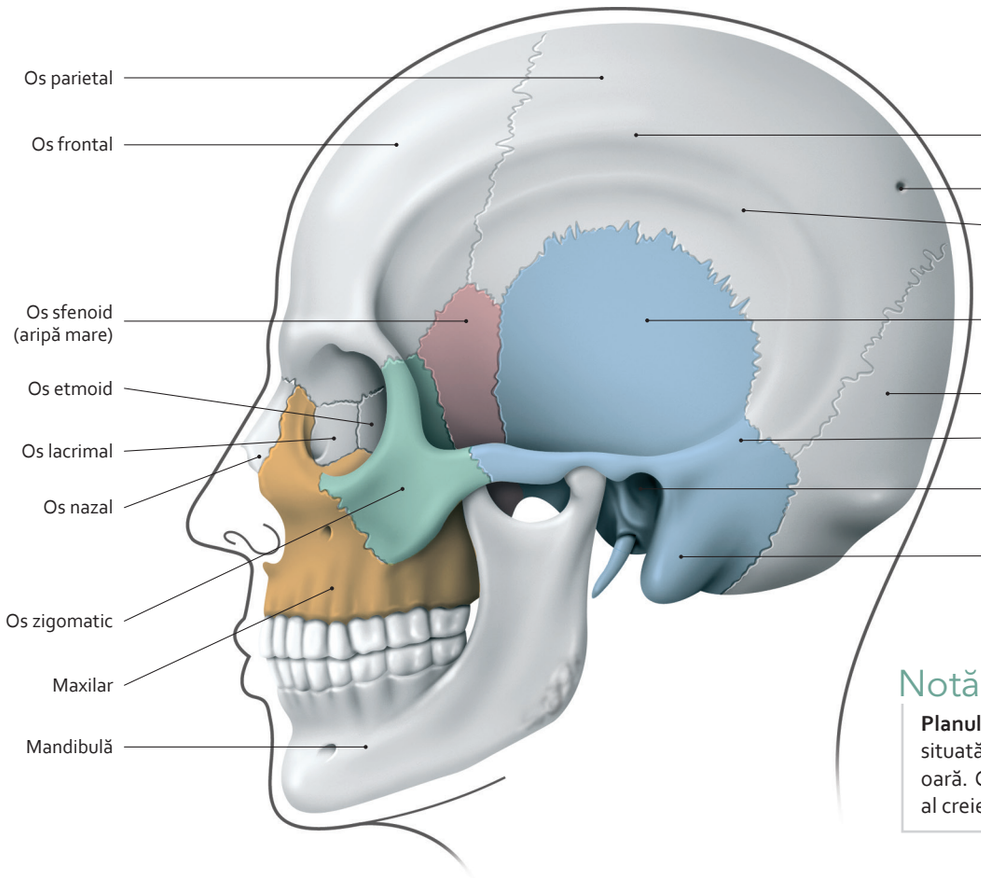

Notă

Planul temporal este aria craniană situată sub linia temporală inferioară. Corespunde lobului temporal al creierului.

Norma lateralis

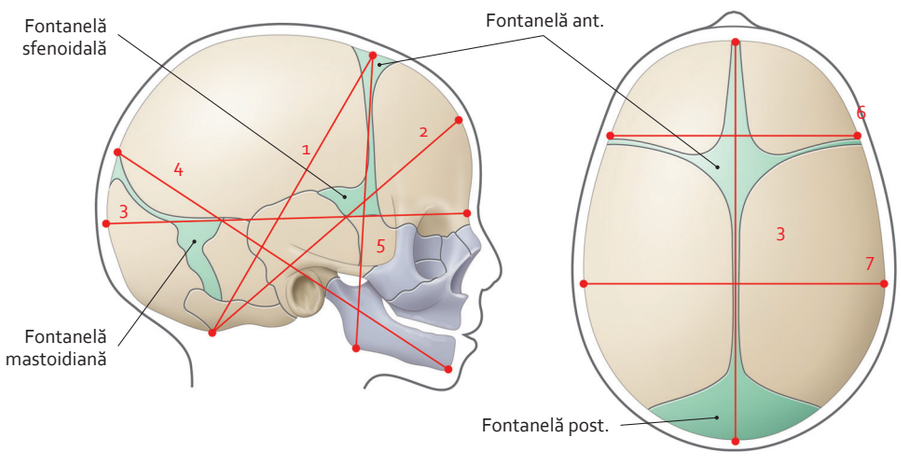

Notă

Valori medii în cm

1. suboccipito-bregmatic = 9,5
2. suboccipito-frontal = 10,5
3. occipito-frontal = 12
4. occipito-mentonier =13,5
5. submento-bregmatic = 9,5
6. bitemporal = 7,5
7. biparietal = 9,5

Diametre cefalice ale nou-născutului la termen

3064 26-165.indd 34 28.07.2014 18:05:55

2.5 Fosele infratemporală și pterigo-palatină

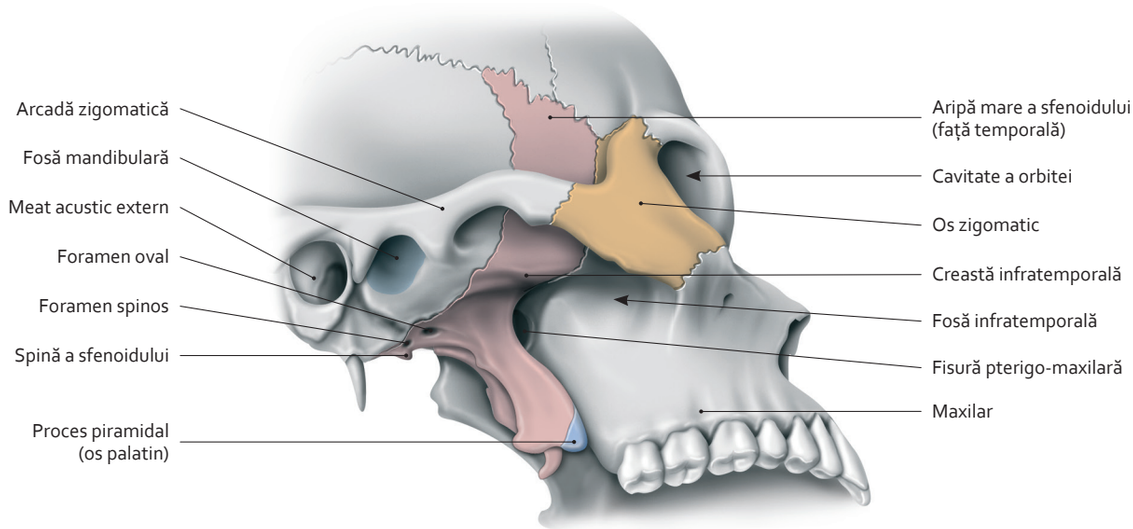

Fosă infratemporală
(vedere infero-laterală)

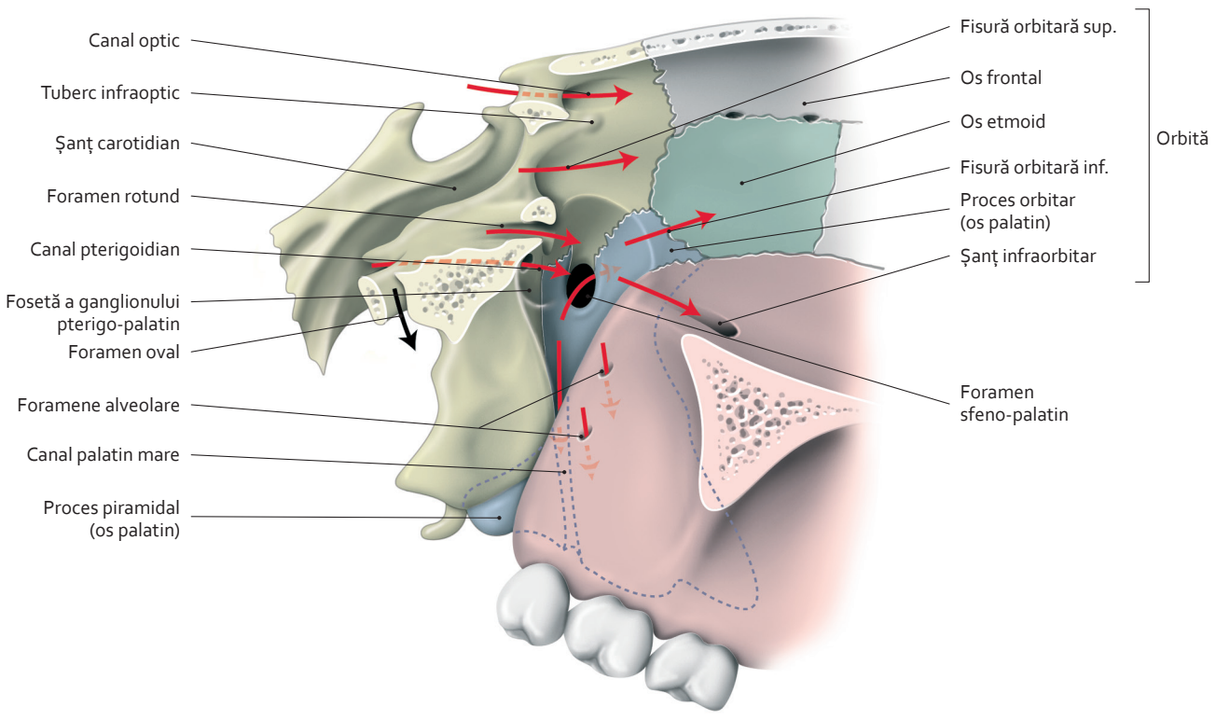

Fosă pterigo-palatină
(vedere laterală după rezecția aripilor sfenoidului și a peretelui lateral al orbitei)

3064 26-165.indd 35 28.07.2014 18:05:56

2.6 Baza craniului – fața externă

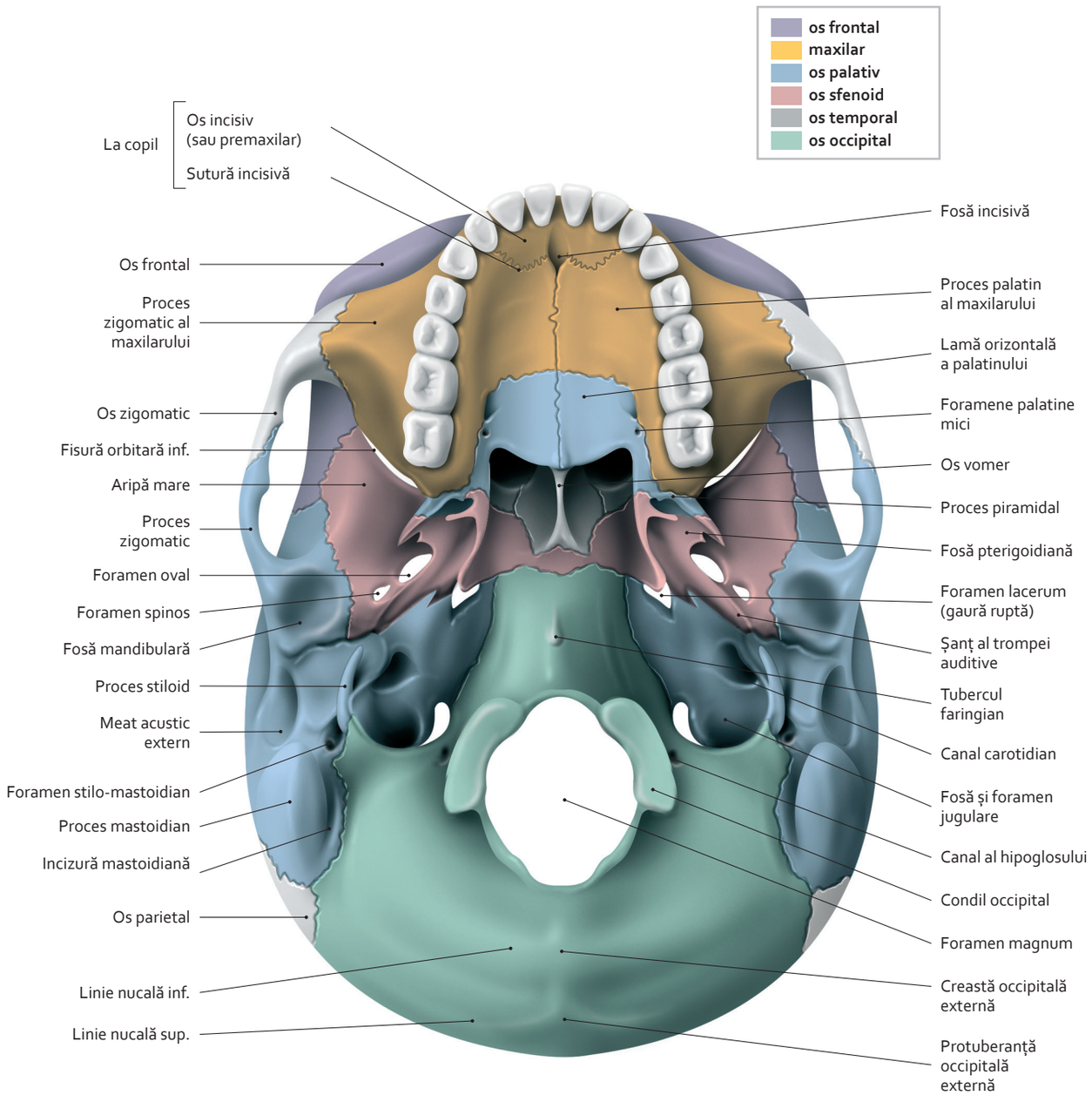

Configurație a feței externe a bazei craniului

3064 26-165.indd 36 28.07.2014 18:05:57

2.7 Oasele craniului (1)

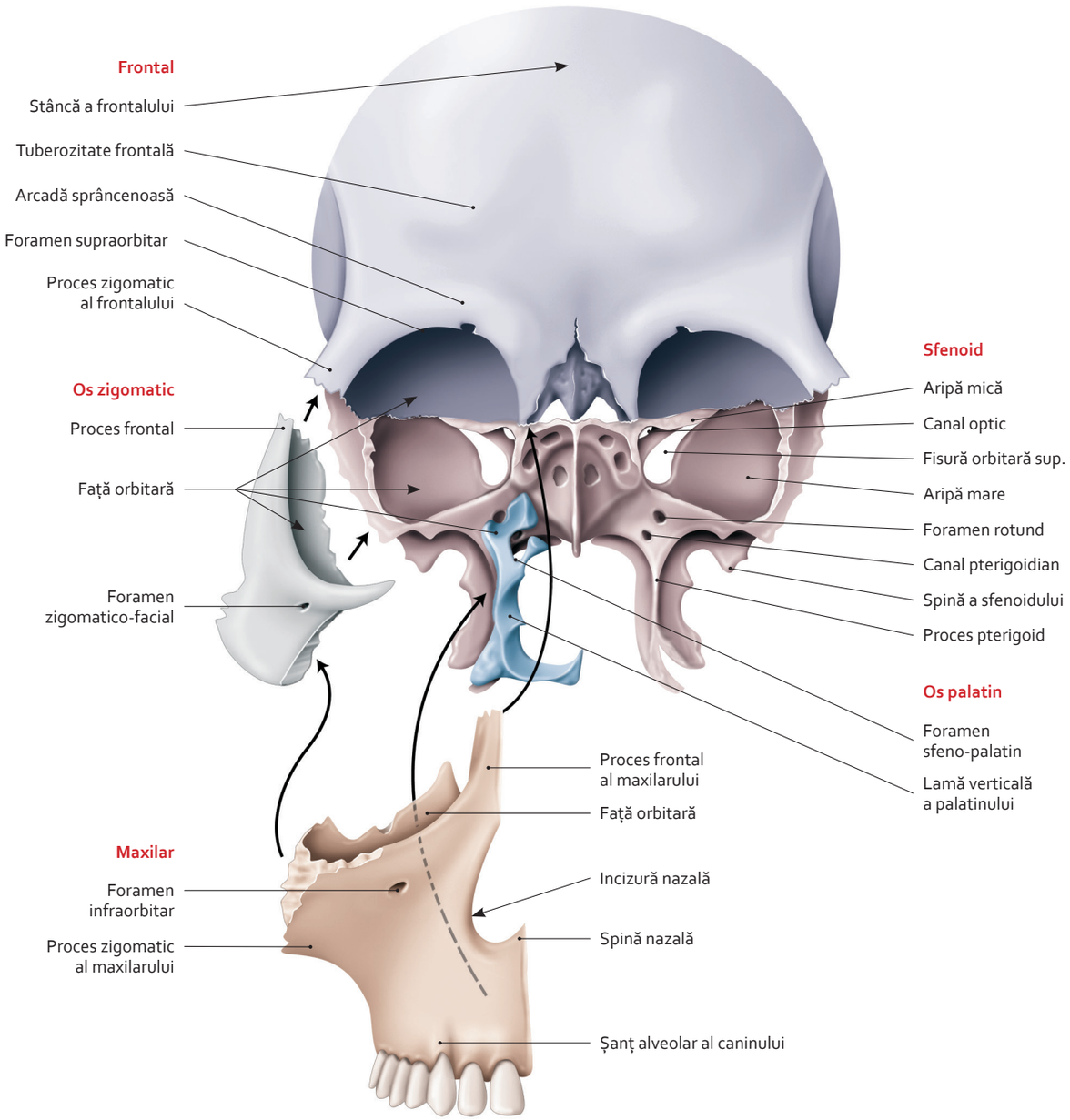

Oase ale craniului, cu excepția oaselor etmoid și temporal – osul frontal și osul palatin drept în poziție normală
(vedere anterioară)

3064 26-165.indd 37 28.07.2014 18:05:58

2.8 Oasele craniului (2)

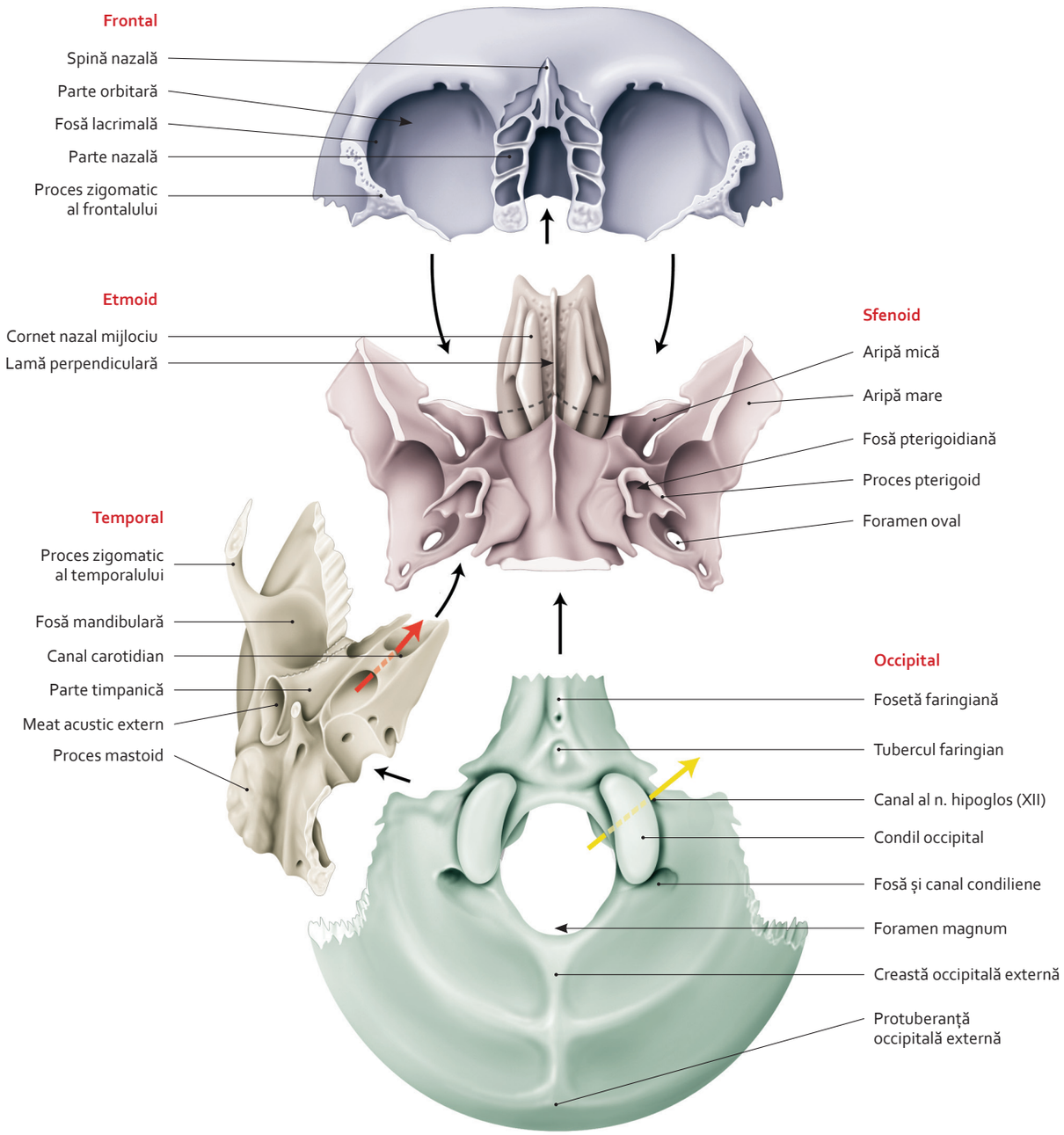

Oase ale craniului, cu excepția osului parietal
(vedere inferioară)

3064 26-165.indd 38 28.07.2014 18:05:59

2.9 Oasele craniului (3)

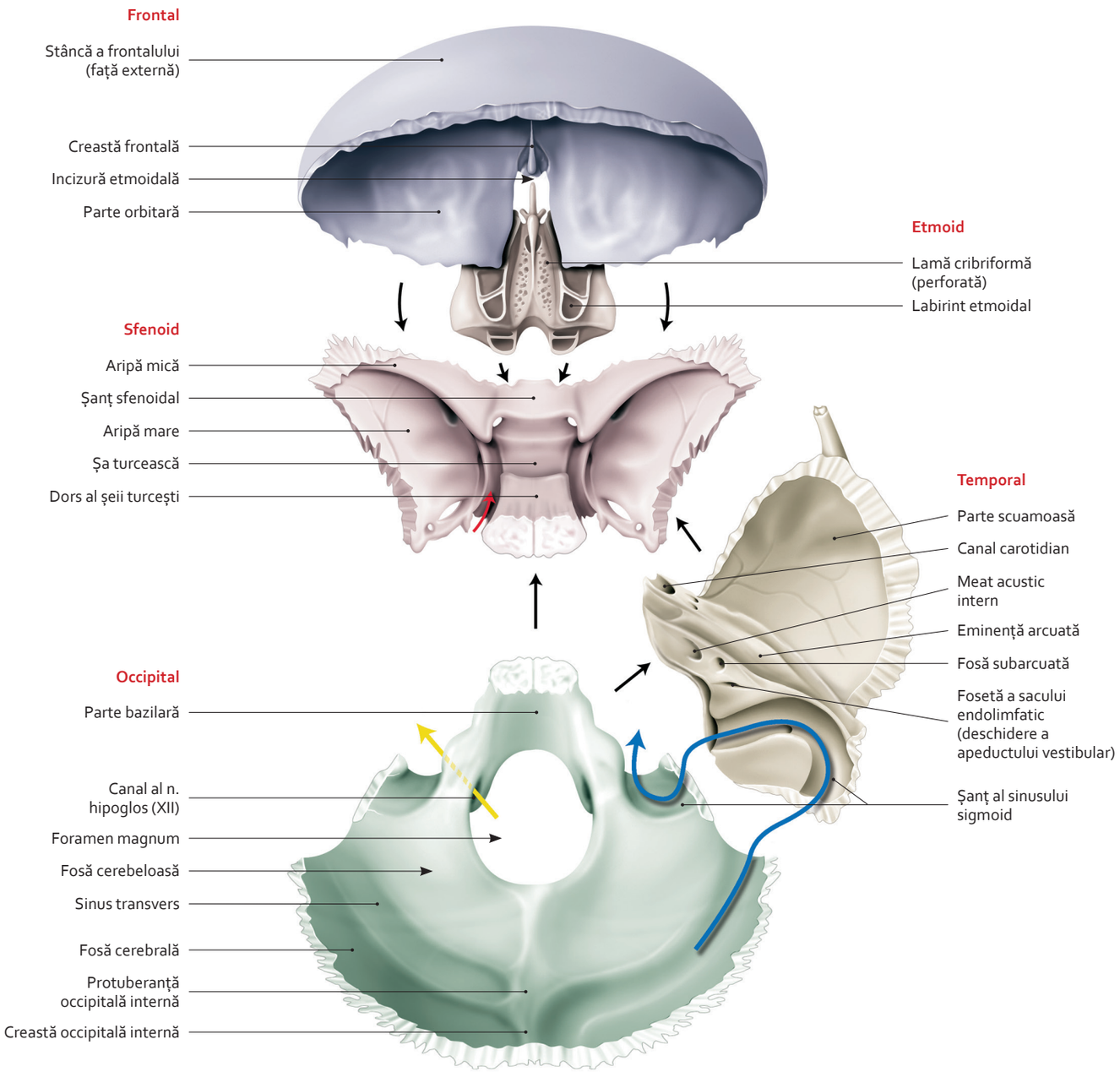

Oase ale craniului, cu excepția osului parietal
(vedere internă)

3064 26-165.indd 39 28.07.2014 18:06:00

2.10 Baza craniului – fața internă

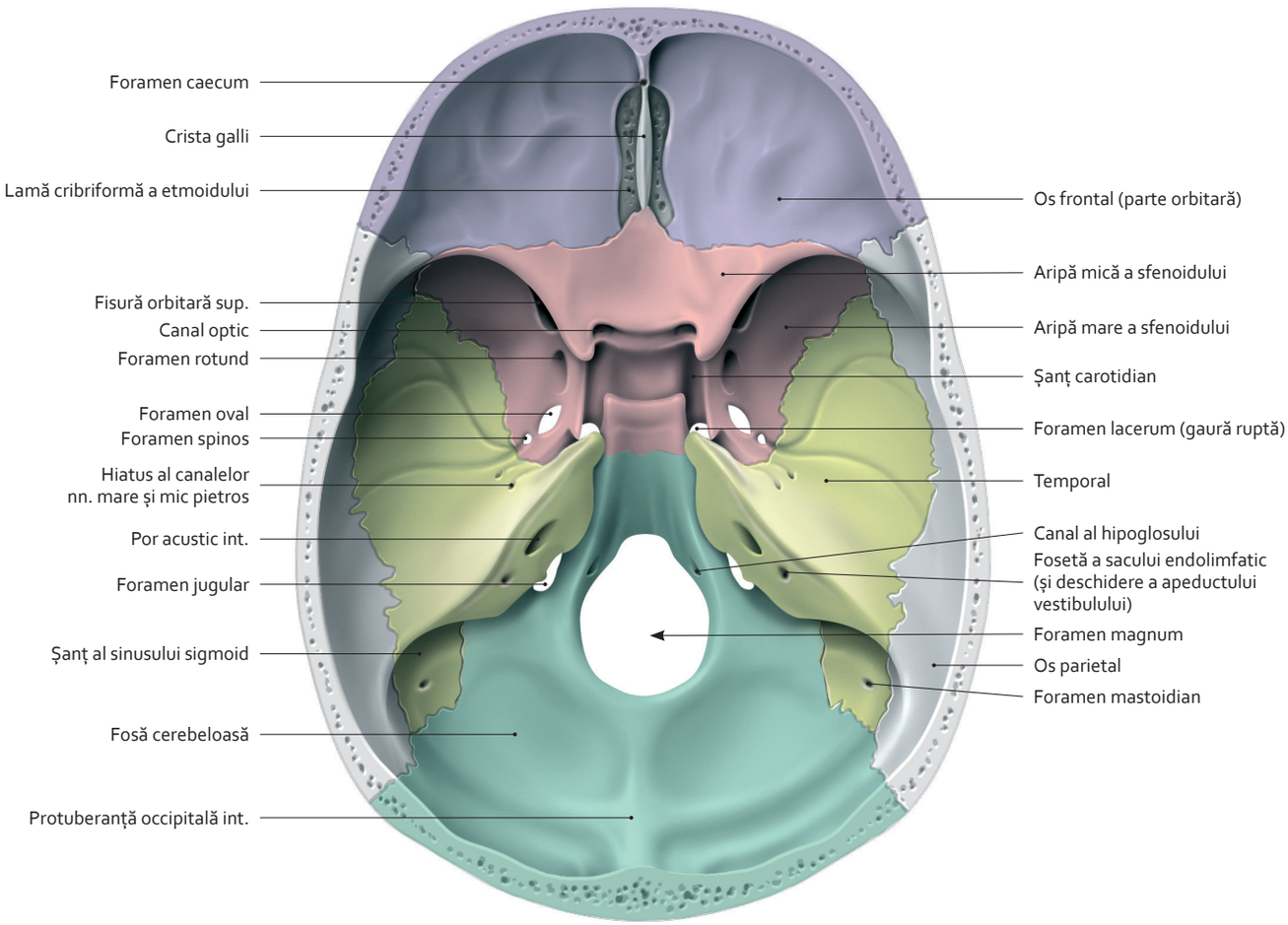

Configurație a bazei interne a craniului

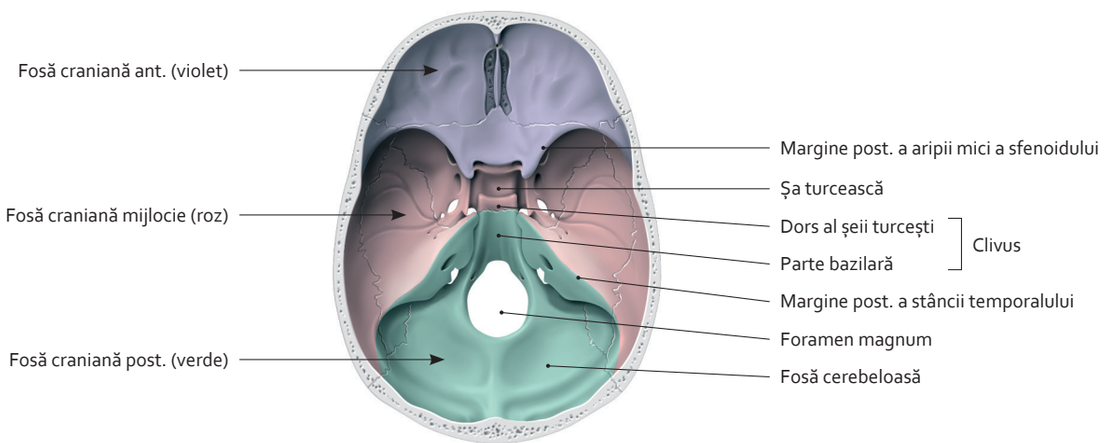

Fose craniene
(vedere superioară a bazei interne a craniului)

3064 26-165.indd 40 28.07.2014 18:06:02

2.11 Găurile bazei interne a craniului

Topografie	Foramene și deschideri	Conținut
Fosa craniană anterioară	Foramen caecum	v. emisară a sinusului sagital sup.
	Foramene ale lamei cribriforme	nn. olfactivi (I)
	Foramen al etmoidului anterior	a., v. și n. etmoidal ant.
	Foramen al etmoidului posterior	a., v. și n. etmoidal post.
Fosa craniană mijlocie	Canal optic	• a. oftalmică • n. optic (II)
	Fisură orbitară superioară	• v. oftalmică sup. • nn. oculomotor (III), trohlear (IV), abducens (VI) și oftalmic (V_1) • r. simpatic • r. orbitar al a. meningee mijlocii
	Foramen rotund	n. maxilar (V_2) și v. emisară
	Foramen oval	• n. mandibular (V_3) • a. meningee accesorie • plex venos al foramenului oval
	Foramen spinos	• a. și vv. meningee mijlocii • n. spinos (r. meningeu al n. mandibular)
	Foramen lacerum	• *parte medială:* a. carotidă int., plexuri simpatic și venos carotidiene • *parte laterală:* n. pitros profund, ramură a a. faringiene ascendente, vv. emisare ale sinusului cavernos
	Hiatus al canalului n. pietros mare	• n. pitros mare • ramură pietroasă a a. meningee mijlocii
	Hiatus al canalului n. pietros mic	• n. pietros mic
Fosa craniană posterioară	Foramen magnum	• bulb rahidian și meningele sale • vase spinale ant. și post. • aa. vertebrale, plexuri simpatice vertebrale • vv. emisare ale plexului bazilar • membrana tectoria • rădăcină a nn. accesori (XI)
	Canal al n. hipoglos	• n. hipoglos (XII) • ramură meningee a a. faringiene ascendente • plex venos al canalului n. hipoglos
	Canal condilian	v. emisară condiliară
	Meat acustic intern	• a. și v. labirintice • n. facial (VII) • n. intermediar (VII bis) • n. vestibulo-cohlear (VIII)
	Foramen jugular	• *parte anterioară:* sinus pietros inf., n. glosofaringian (IX) • *parte mijlocie:* nn. vag (X) și accesor (XI), ramuri meningee ale aa. occipitală și faringiană ascendente • *parte posterioară:* bulb superior al v. jugulare interne
	Fosetă a sacului endolimfatic	• deschidere a apeductului vestibular • sac endolimfatic
	Deschidere a canaliculului cohlear	• v. a canaliculului cohlear • duct perilimfatic
	Foramen mastoidian (inconstant)	• v. emisară mastoidiană • ramură meningee a a. occipitale

3064 26-165.indd 41 28.07.2014 18:06:02

2.12 Regiunea nazală

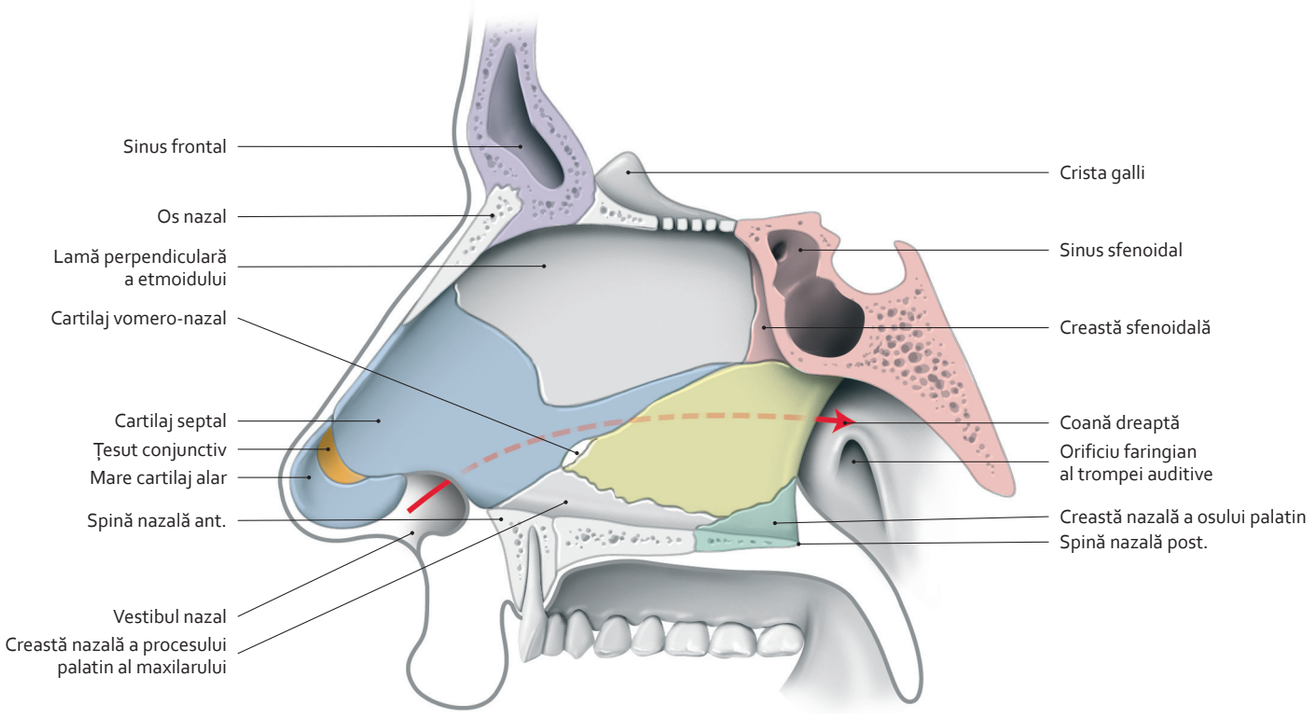

Sept nazal

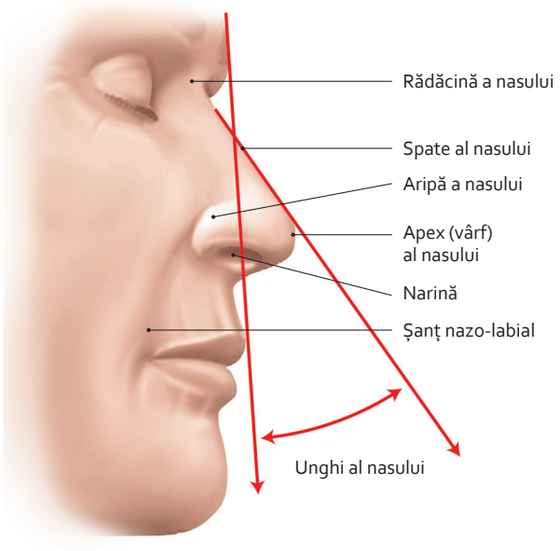

Părți externe ale nasului

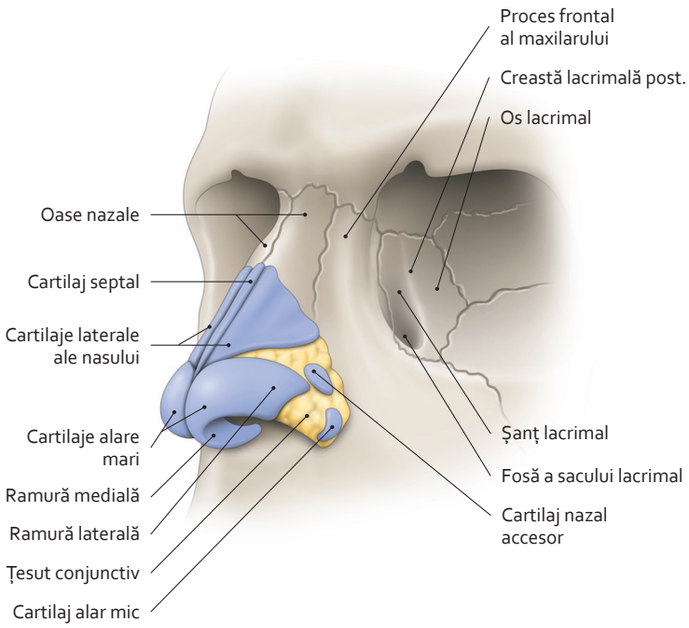

Cartilaje nazale

2.13 Cavitatea nazală osoasă

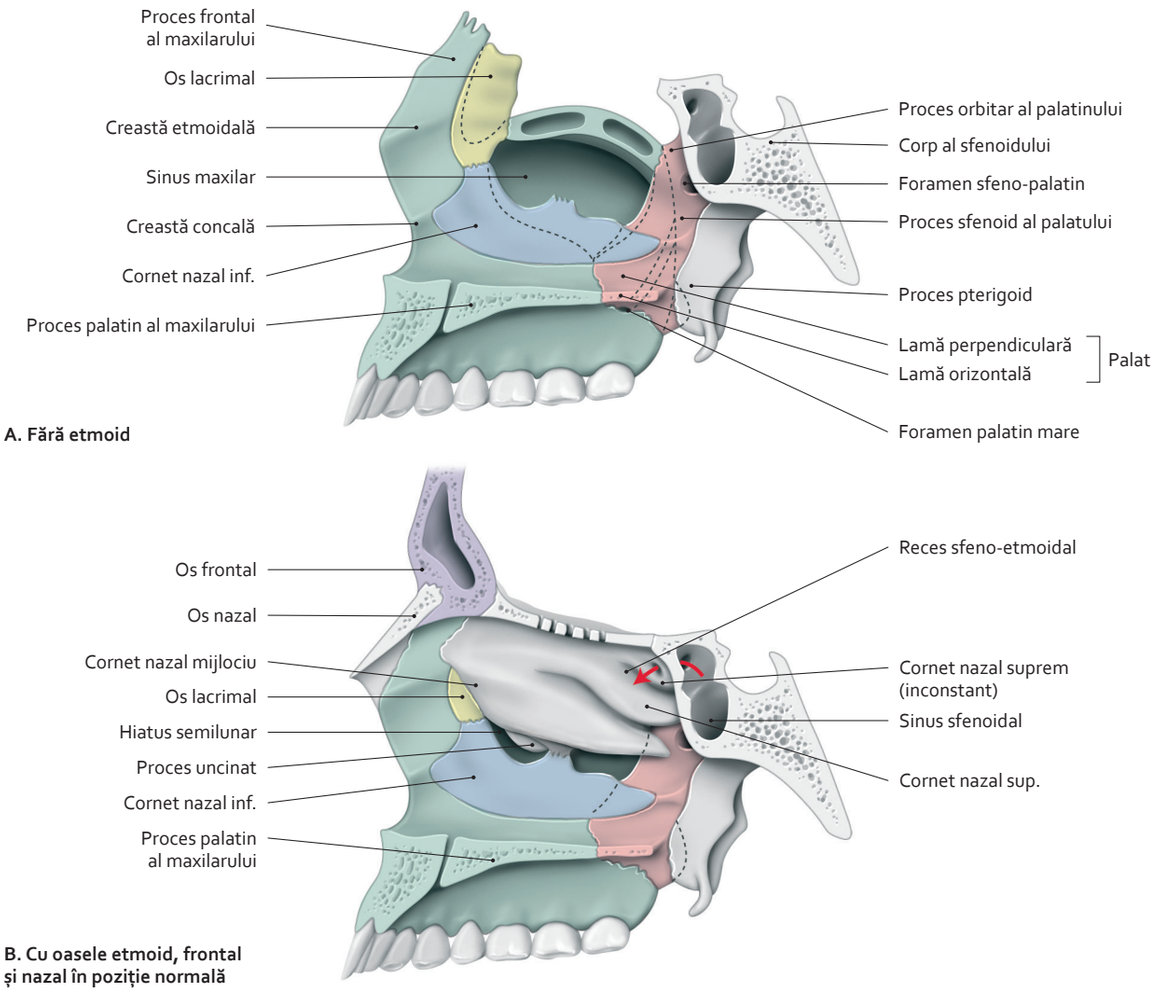

Perete lateral al cavității nazale
(componență și vedere medială)

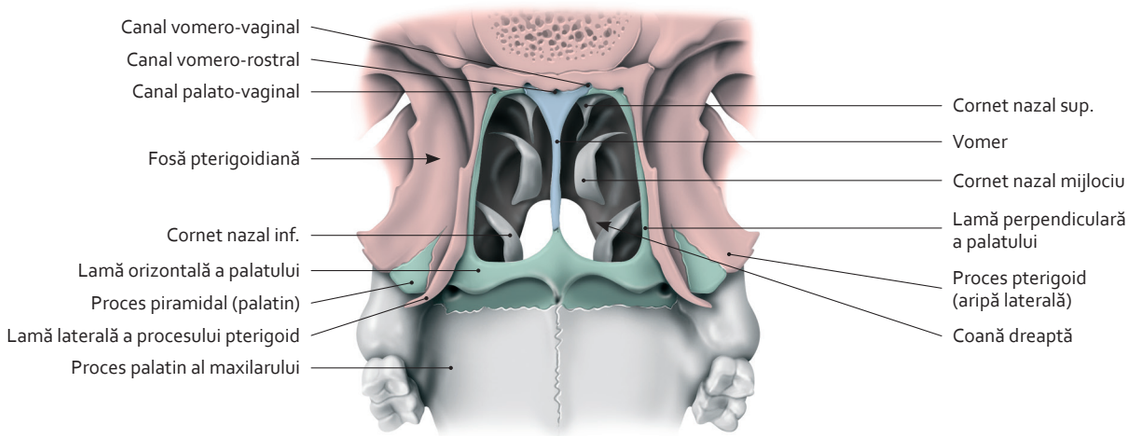

Coane
(vedere postero-inferioară a nazo-faringelui)

3064 26-165.indd 43 28.07.2014 18:06:05

2.14 Sinusurile paranazale

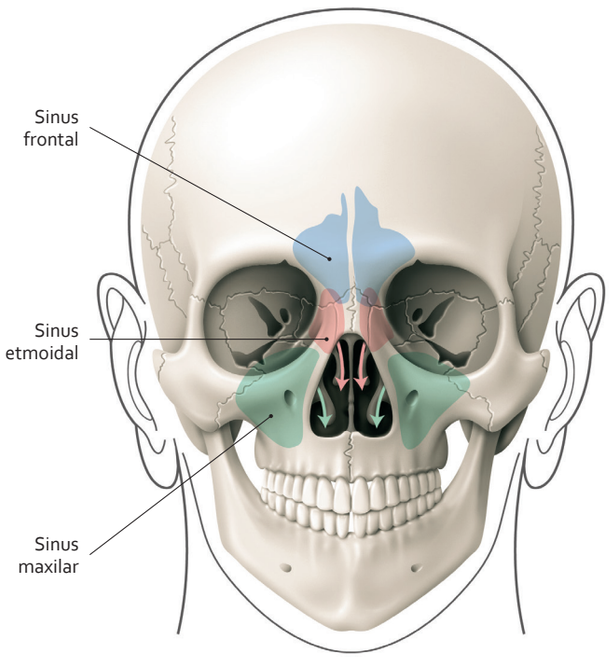

Topografie a sinusurilor paranazale
(vedere anterioară)

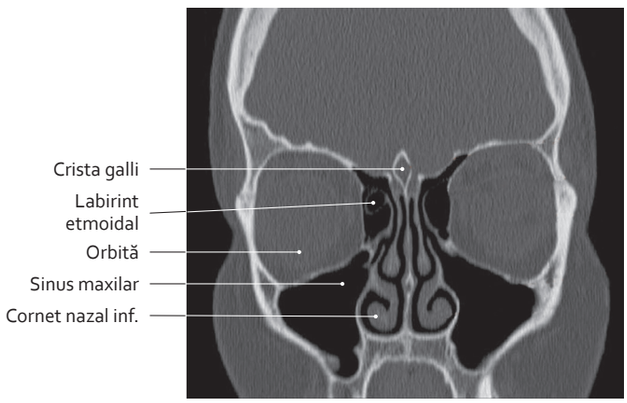

Secțiune TDM coronală a feței
(clișeu dr. T. Diesce)

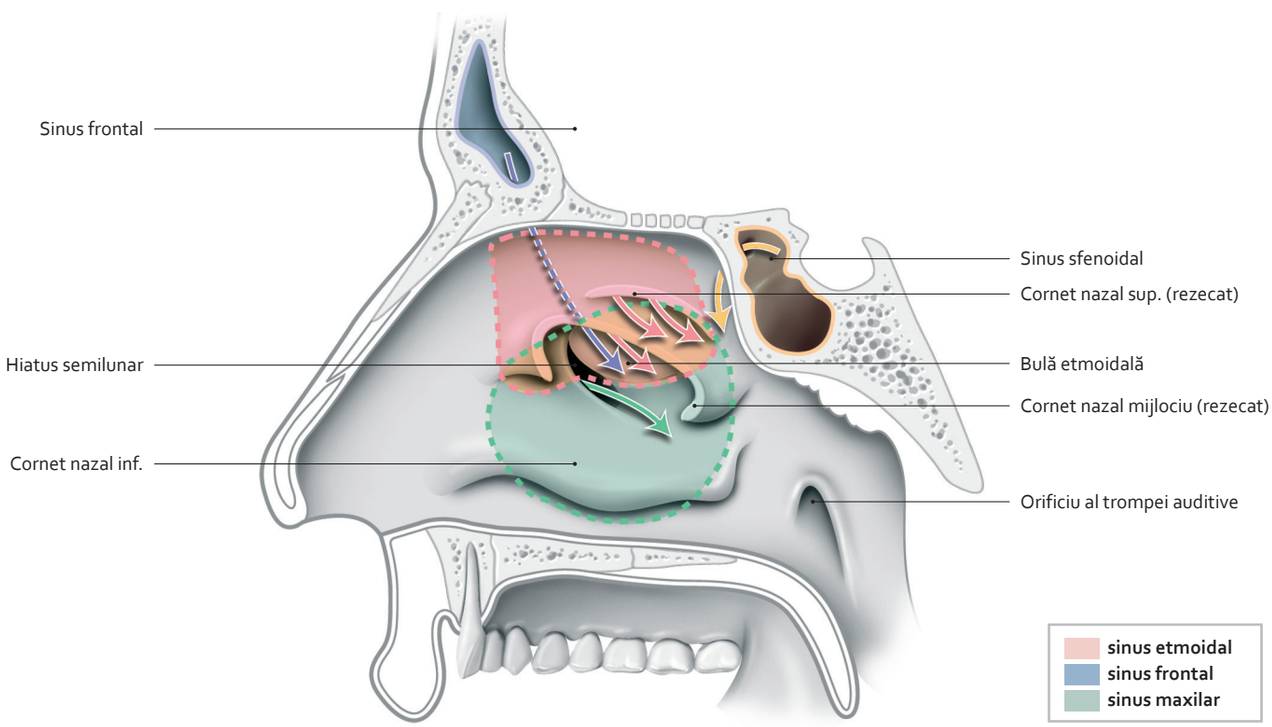

Sinusuri paranazale – situare și drenaje
(vedere medială a peretelui lateral al cavității nazale)

2.15 Osul hioid

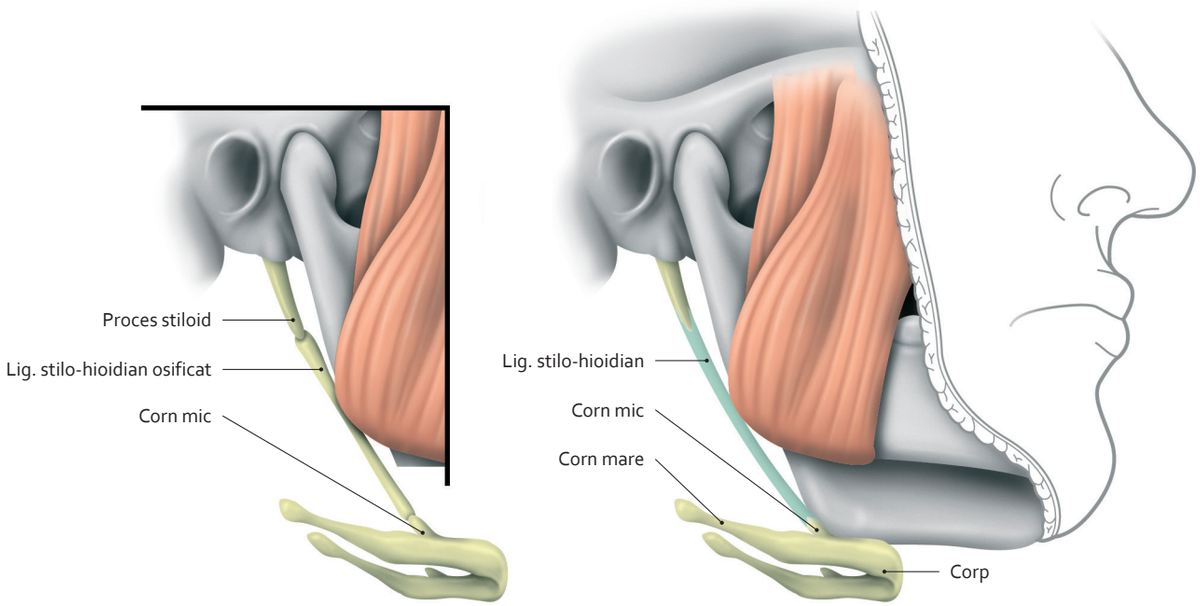

Schelet al osului hioid
(în cartuș: schelet hioidian osificat)

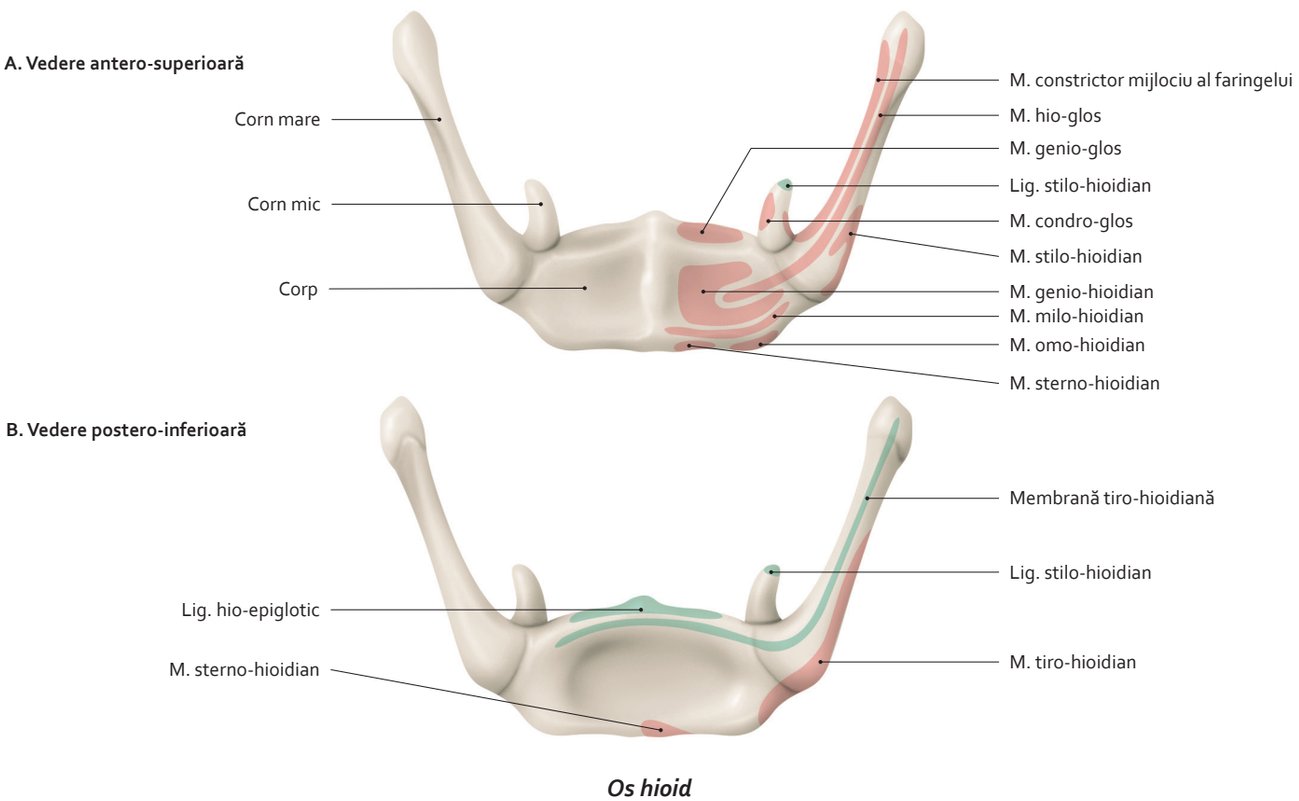

Os hioid

3064 26-165.indd 45 28.07.2014 18:06:09

2.16 Mandibula

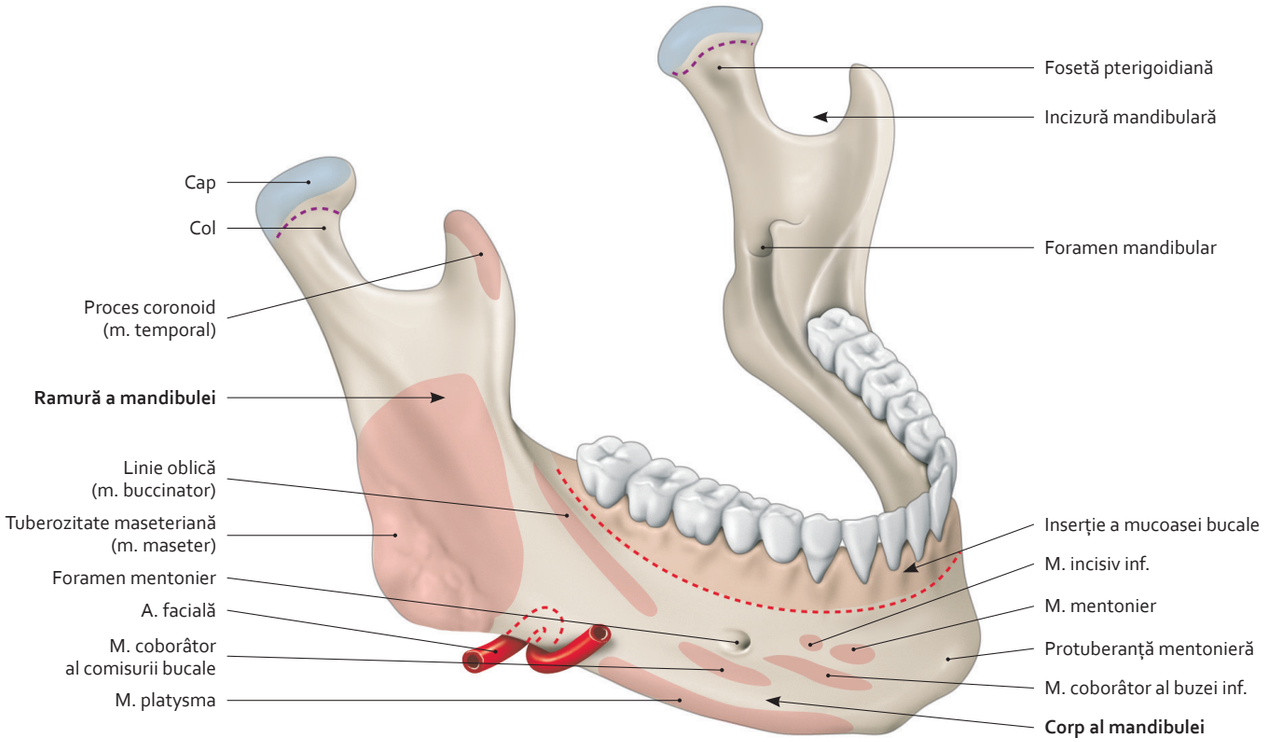

Mandibulă
(vedere laterală și antero-superioară)

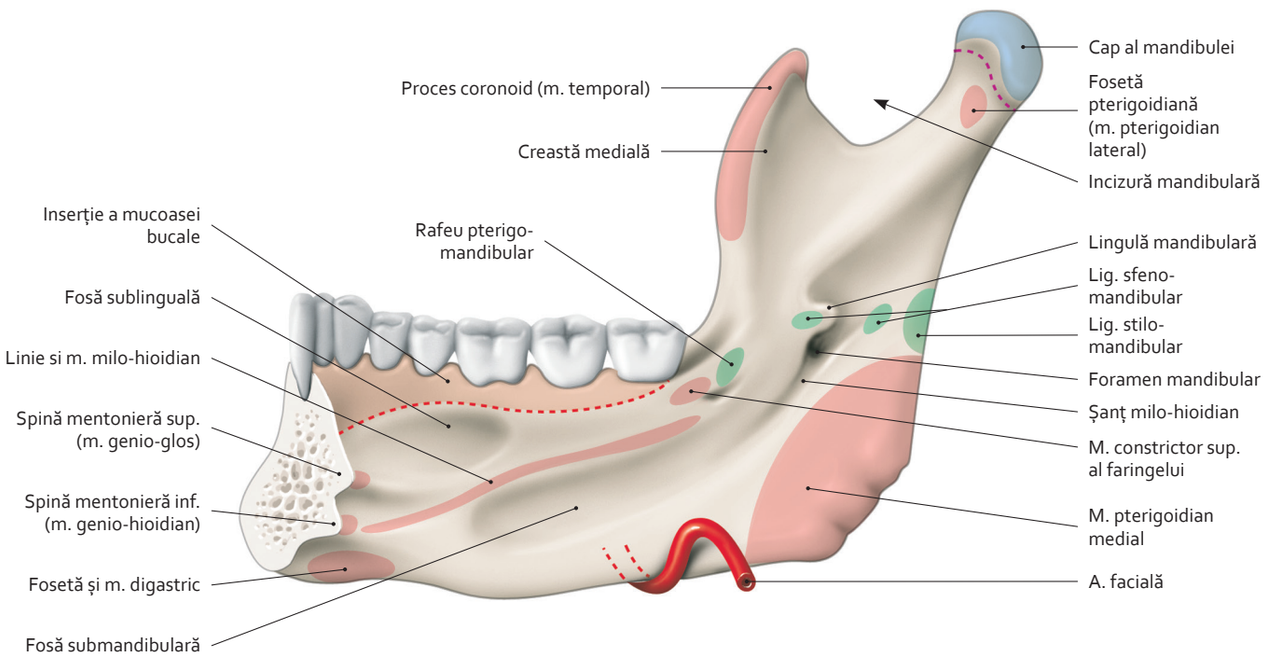

Mandibulă *(vedere medială)*

3064 26-165.indd 46 28.07.2014 18:06:12

2.17 Mușchii superficiali ai feței și craniului

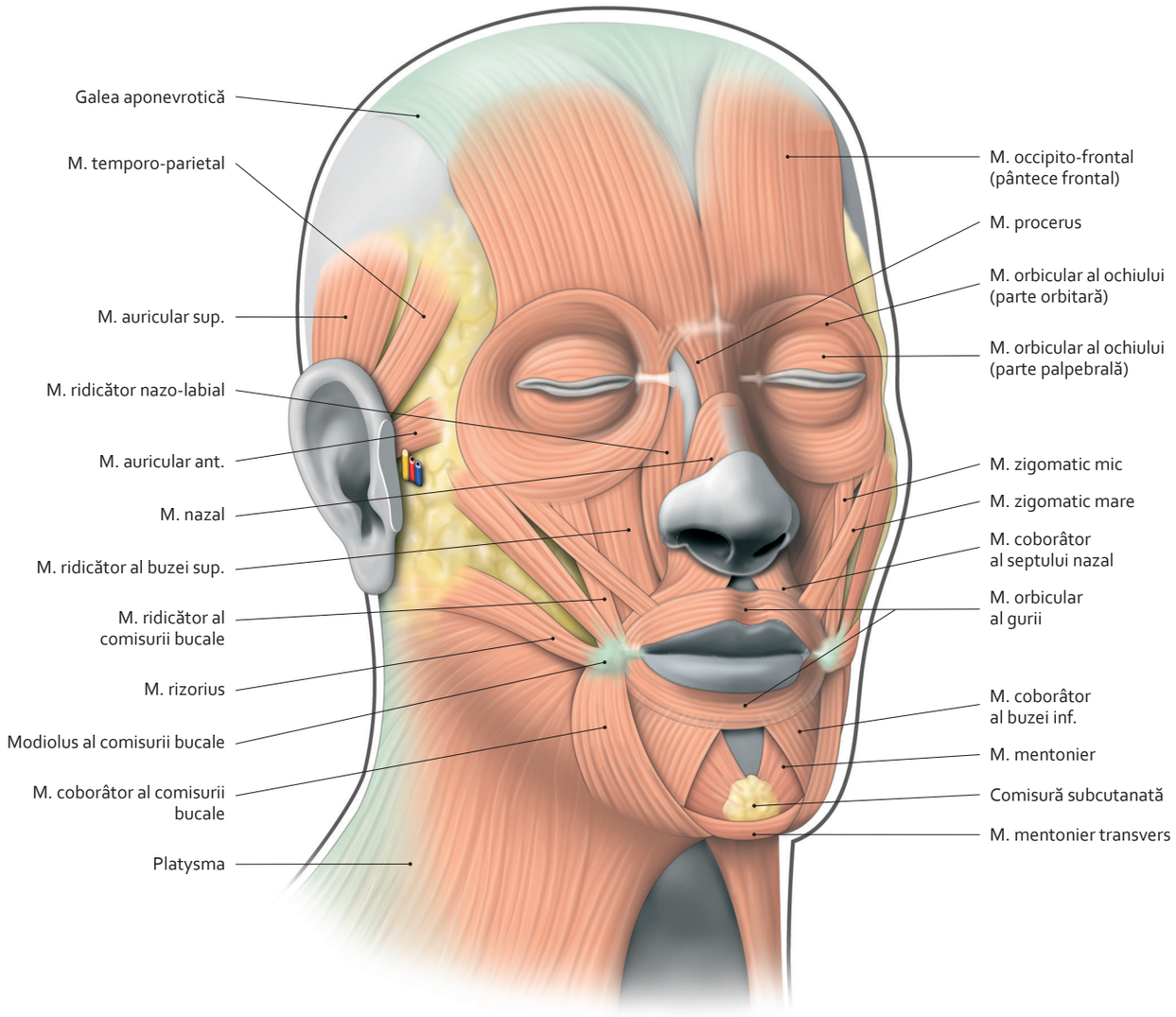

Notă

Modiolus al comisurii bucale: centru de inserție fibro-musculară situat la aproximativ 12 mm de comisura labială și aderent la mucoasa bucală.
Armonizează activitatea mușchilor feței în cursul mișcărilor gurii sau de expresie emoțională.

Mușchi rizorius: specific omului.
- **Acțiune:** trage comisura bucală înapoi și lateral și provoacă surâsul.
- **Inervație:** nerv facial (VII).

3064 26-165.indd 47 28.07.2014 18:06:16

2.18 Mușchii feței (1)

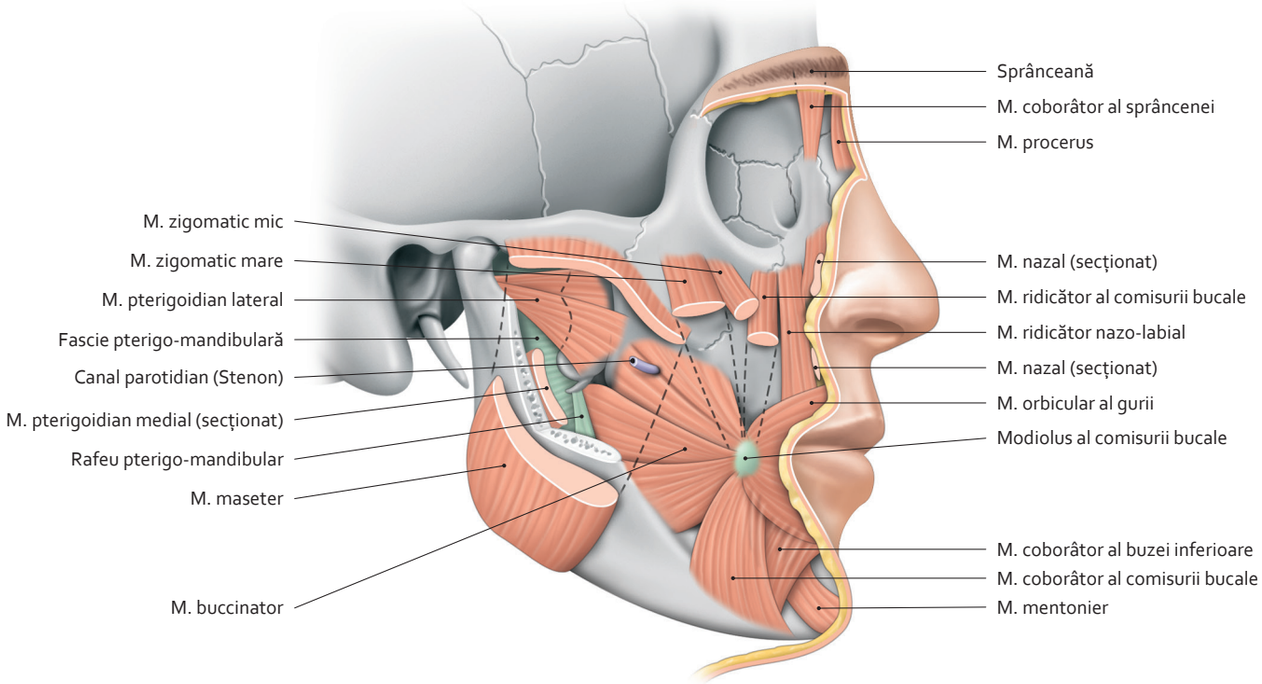

Mușchi	Acțiune	Inervație
Orbicular al gurii[1]	• Închide gura • Împinge buzele înainte • Rol important în vorbire și masticație	Nerv facial (VII)
Ridicător nazo-labial	• Ridicător și eversator al buzei superioare • Dilatator al narinei	Nerv facial (VII)
Ridicător al comisurii bucale	• Ridicător al buzei superioare și al comisurii gurii, dezvelind caninul • Exprimă amenințare	Nerv facial (VII)
Zigomatic mic	• Ridicător al buzei superioare • Exprimă dispreț și dezgust	Nerv facial (VII)
Zigomatic mare	• Dilatator al aperturii bucale • Exprimă bucurie	Nerv facial (VII)
Buccinator	• Tracționează comisura bucală înapoi și în lateral • Intervine în acțiunea de a sufla • Participă la masticație	Nerv facial (VII)
Coborâtor al comisurii bucale	• Coborâtor al comisurii bucale • Exprimă tristețe	Nerv facial (VII)
Coborâtor al buzei inferioare[2]	• Coborâtor și eversor al buzei inferioare • Exprimă starea de dispoziție, dezgust și ironie	Nerv facial (VII)
Mentonier (sau al bărbiei)	• Ridicător al părții moi a bărbiei, care se ridează • Participă la băut și masticație • Exprimă dubiu și dispreț	Nerv facial (VII)

1. **Mușchii incisivi ai buzei superioare și ai buzei inferioare** sunt fascicule inconstante ale mușchiului orbicular al gurii, care se inserează în fosele canine.
2. **Mușchiul mentonier transvers,** inconstant, unește mușchii coborâtori ai buzei inferioare. Armonizează acțiunea acestor doi mușchi.

3064 26-165.indd 48 28.07.2014 18:06:17

2.19 Mușchii feței (2)

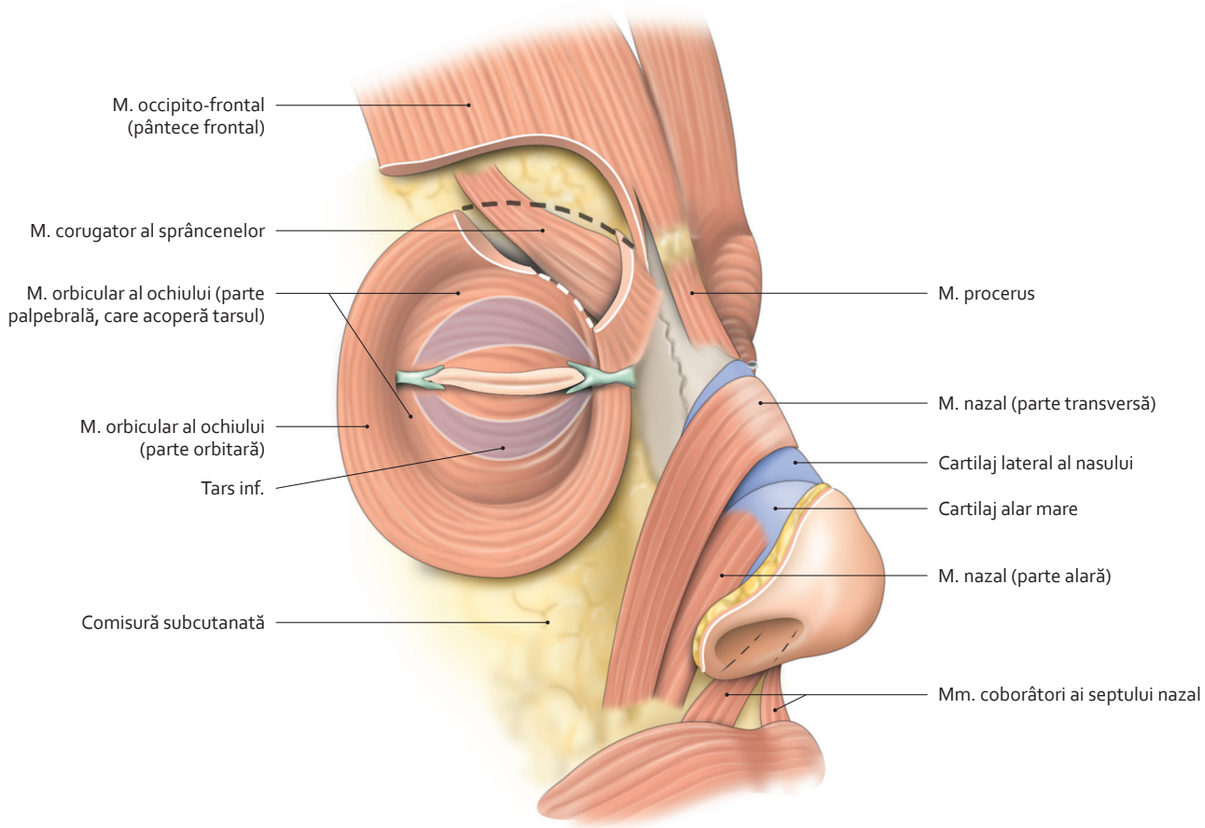

Mușchi	Acțiune	Inervație
Orbicular al ochiului[1]	Protejează ochiul de agresiuni luminoase și mecanice – parte palpebrală: închidere discretă a ochilor; – parte orbitară: închidere puternică a ochilor (apariție a ridurilor denumite „laba gâștii“); – parte lacrimală: favorizează scurgerea lacrimilor	Nerv facial (VII)
Corugator al sprâncenei	Apropie sprâncenele și determină apariția cutelor verticale dintre ele	Nerv facial (VII)
Coborâtor al sprâncenei	Coboară capătul intern al sprâncenei	Nerv facial (VII)
Procerus	Coboară pielea din regiunea dintre sprâncene și produce o mimică amenințătoare	Nerv facial (VII)
Nazal	Dilatator al nării	Nerv facial (VII)
Coborâtor al septului nazal	Coboară septul nazal Lărgește orificiul nazal în cursul inspirației profunde	Nerv facial (VII)

1. Paralizia lui provoacă căderea pleoapei inferioare cu lăcrimare continuă.

3064 26-165.indd 49 28.07.2014 18:06:19

2.20 Mușchii calvariei

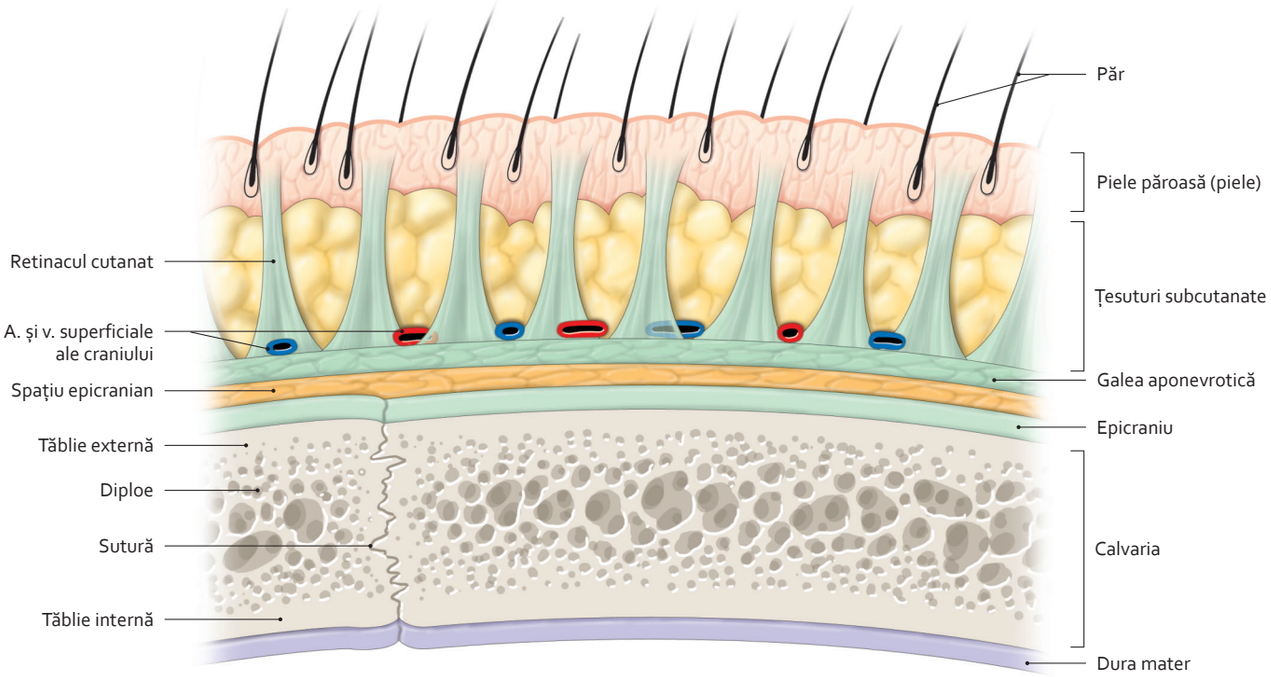

Piele păroasă – structură

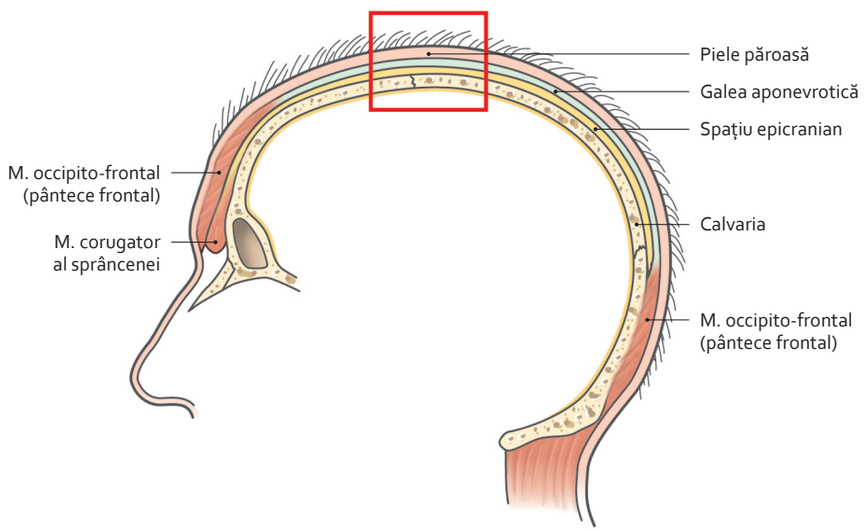

Mușchi occipito-frontal
(secțiune sagitală a capului)

Notă

Mușchi occipito-frontal

- *Acțiune*
  - Mobilizează pielea păroasă în sens antero-posterior.
  - Ridică sprâncenele.
  - Produce pliuri la nivelul frunții.
  - Mușchi al surprizei și spaimei.
- *Inervație*
  - Pântece frontal: ramura temporală a nervului facial (VII)
  - Pântece occipital: ramura auriculară a nervului facial (VII)

3064 26-165.indd 50 28.07.2014 18:06:21

2.21 Funcția mușchilor feței

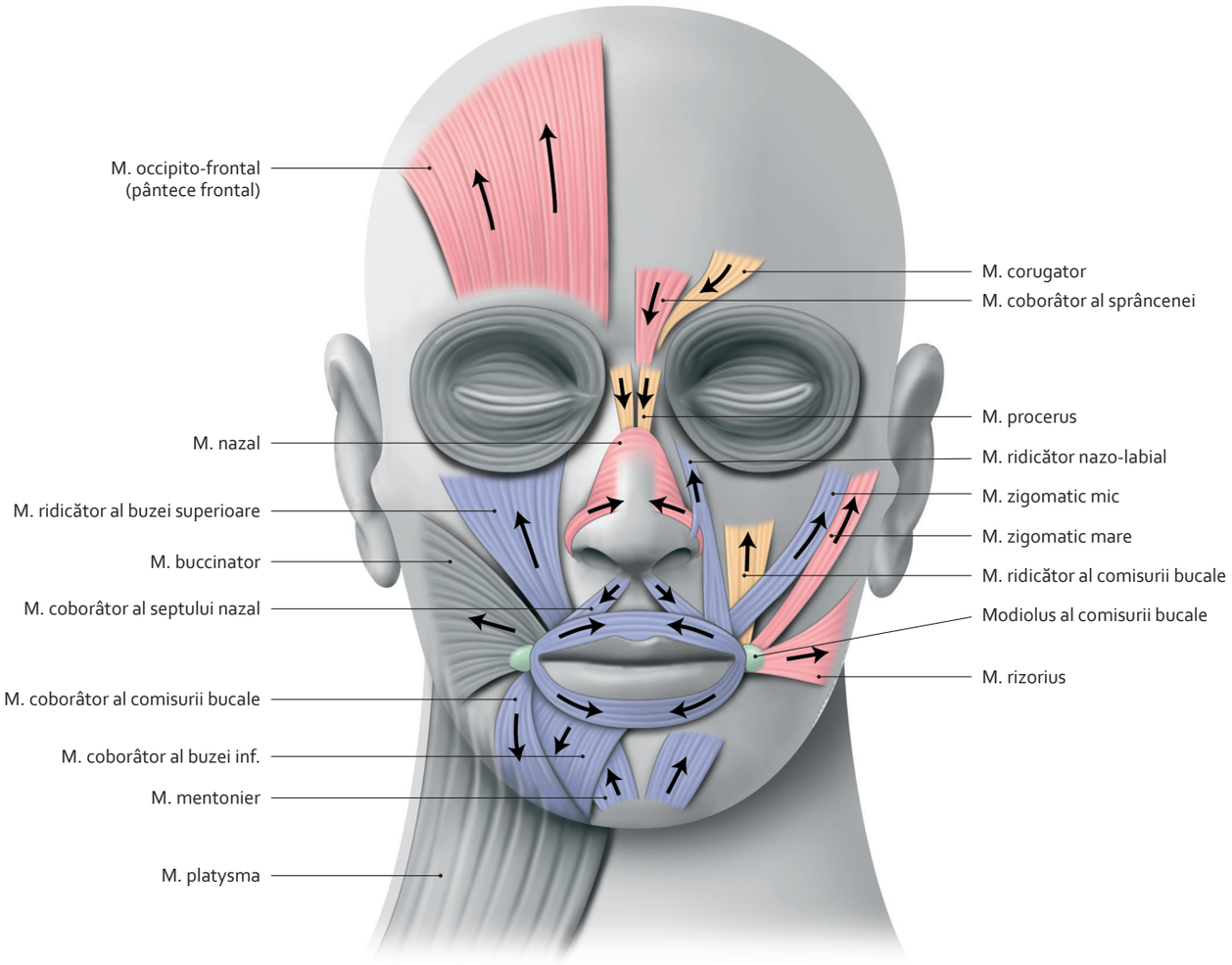

Mușchi ai mimicii amenințării



Mușchi ai mimicii surâsului, bucuriei
(contracția lor spasmodică se traduce prin râs sardonic)

Mușchi ai mimicii tristeței, disprețului, ironiei

3064 26-165.indd 51 28.07.2014 18:06:23

2.22 Mușchii suboccipitali

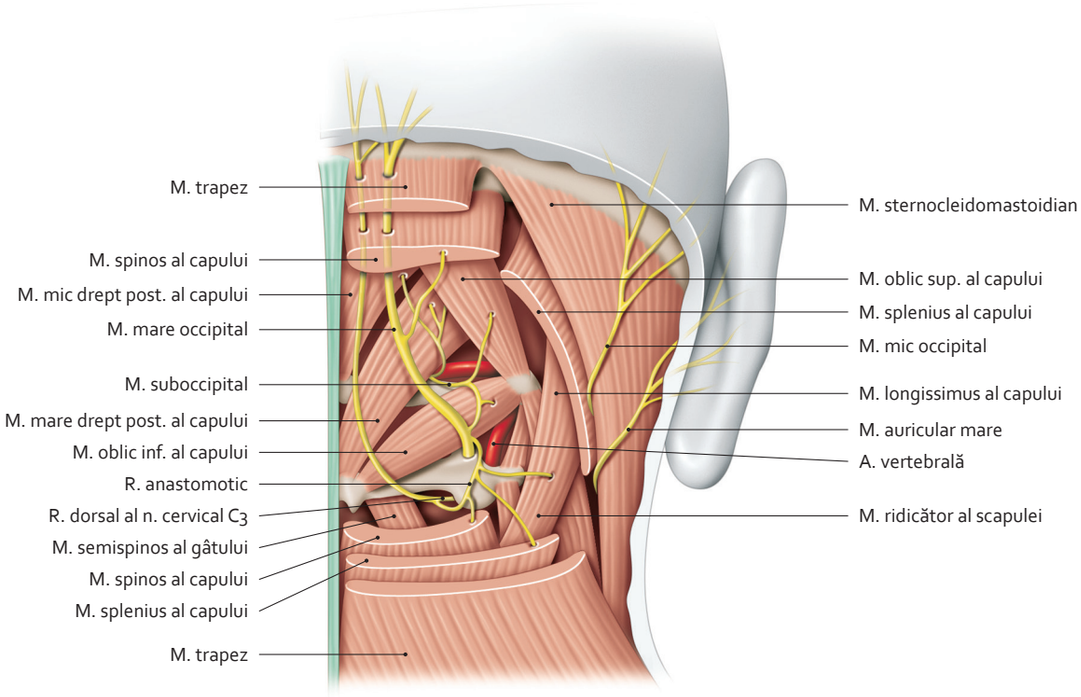

Mușchi și nervi ai cefei
(vedere posterioară)

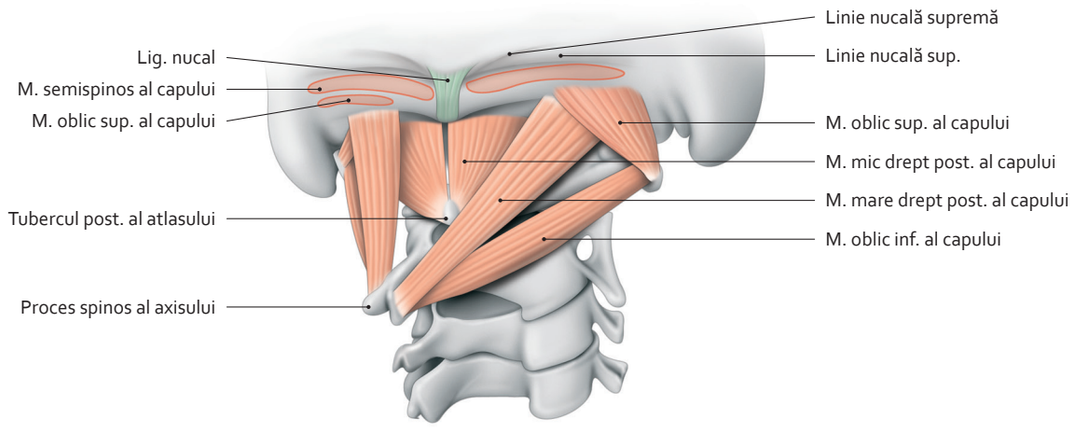

Mușchi ai cefei
(vedere postero-laterală)

Mușchi	Acțiune	Invervație
Mare drept posterior al capului **Mic drept posterior al capului**	• Unilaterală: extensie și înclinare homolaterală a capului • Bilaterală: extensie a capului	Nerv suboccipital (ram dorsal al nervului spinal C1)
Oblic superior al capului **Oblic inferior al capului**	• Înclinare și rotație homolaterală a capului • Fața privește de aceeași parte	Nerv suboccipital (ram dorsal al nervului spinal C1)

3064 26-165.indd 52 28.07.2014 18:06:25

2.23 Morfologie temporo-mandibulară

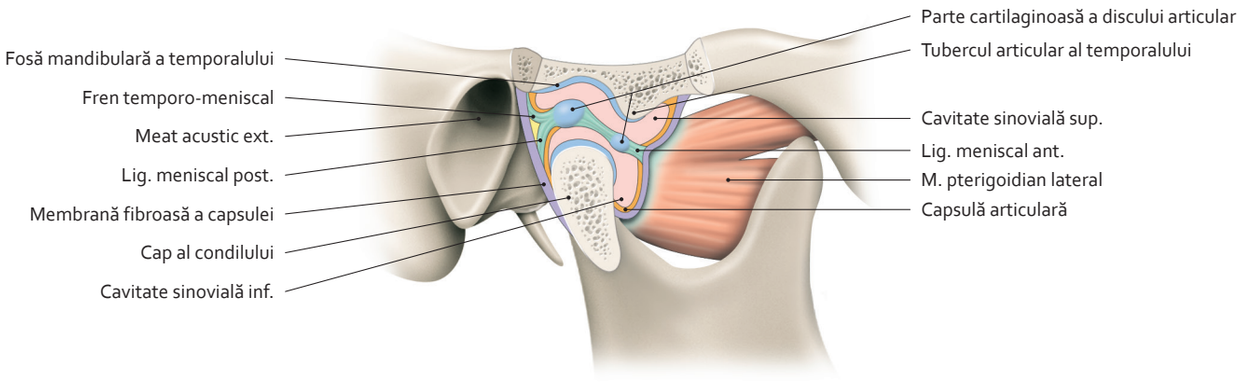

Cavitate articulară temporo-mandibulară
(secțiune sagitală)

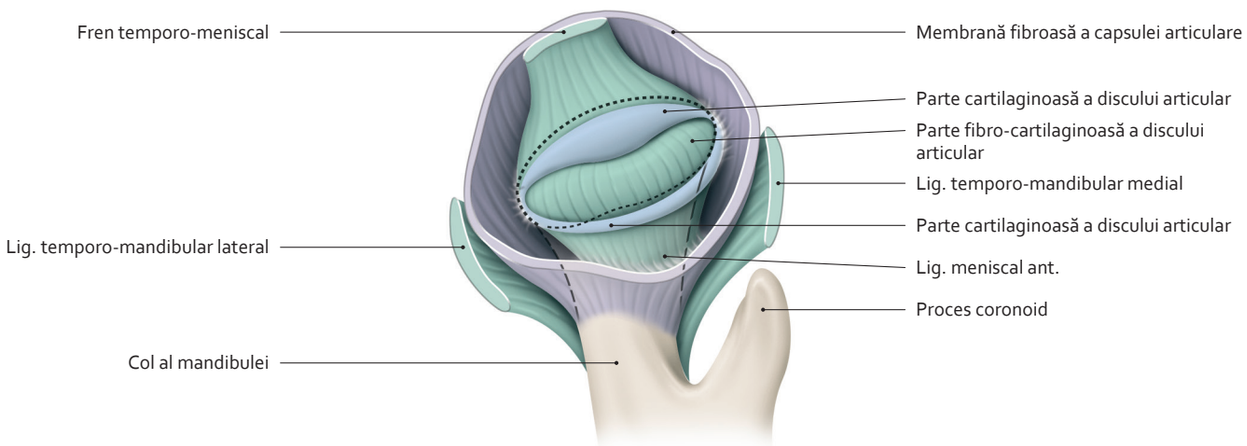

Capsulă și disc articular ale articulației temporo-mandibulare
(vedere superioară a părții inferioare a articulației deschise. Membrana sinovială a capsulei articulare nu a fost reprezentată)

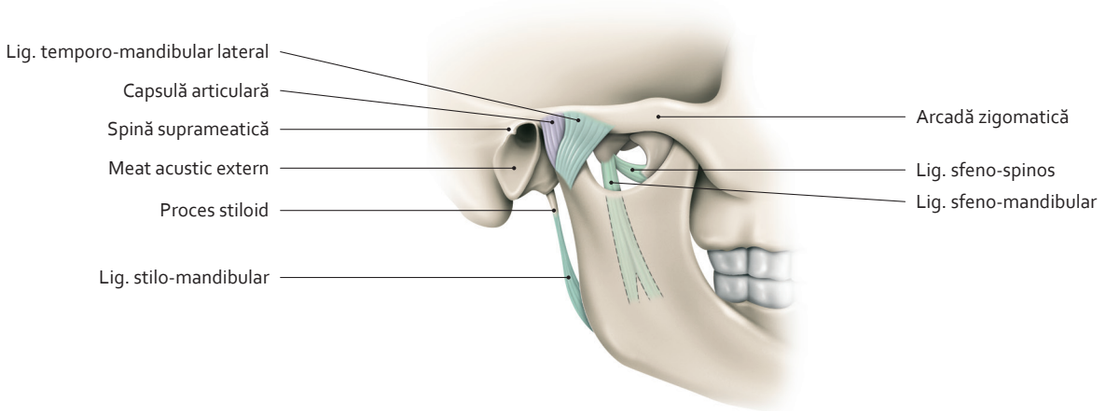

Ligamente temporo-mandibulare
(vedere laterală)

3064 26-165.indd 53 28.07.2014 18:06:27

2.24 Mușchii masticatori (1)

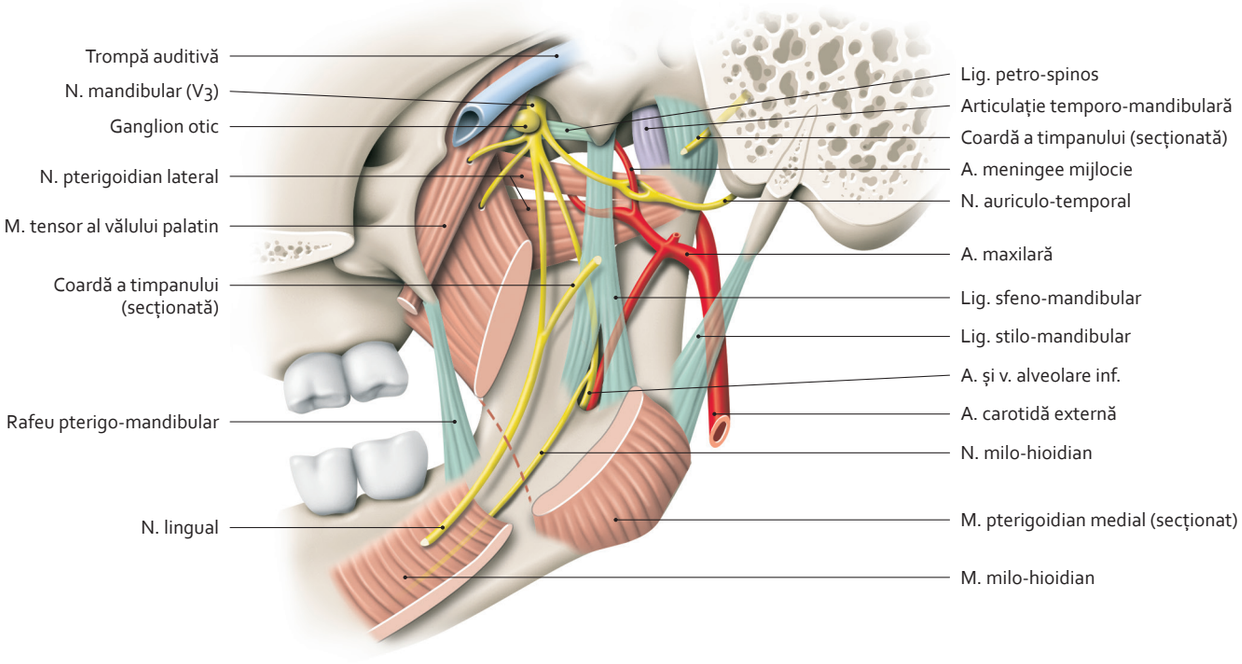

Articulație temporo-mandibulară
(vedere medială)

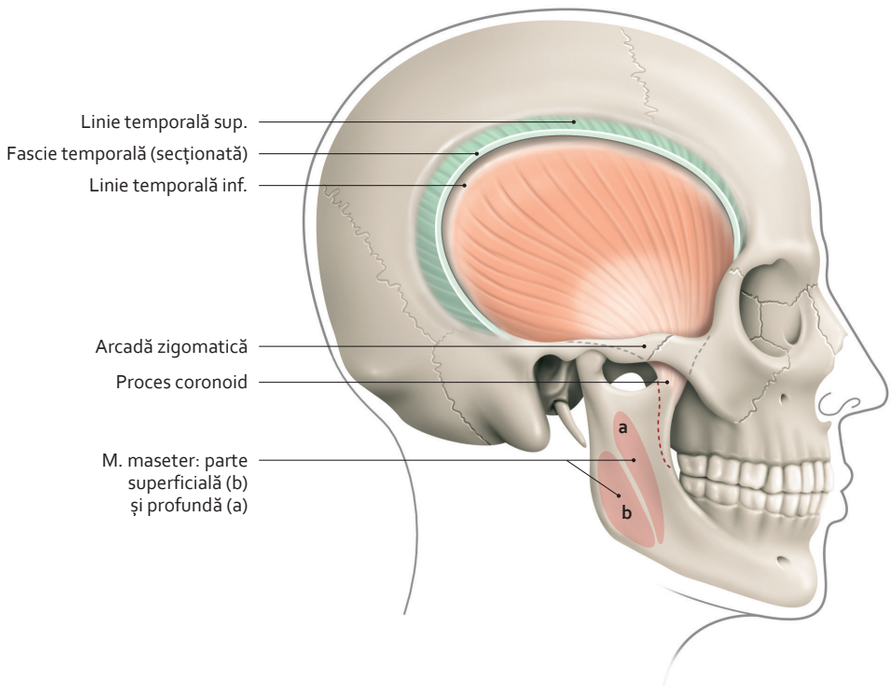

Mușchi temporal
(vedere laterală)

3064 26-165.indd 54 28.07.2014 18:06:29

2.25 Mușchii masticatori (2)

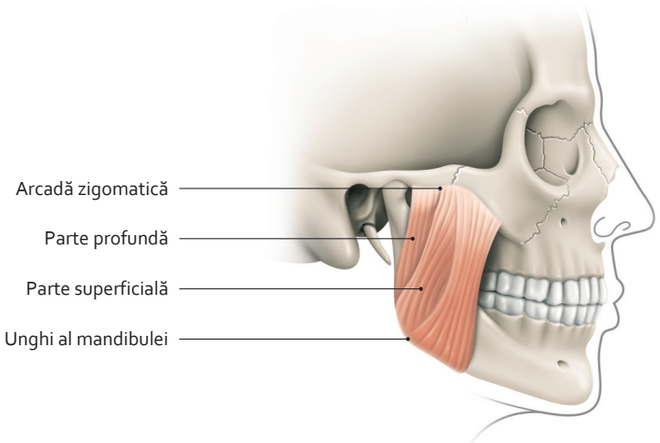

Mușchi maseter
(vedere laterală)

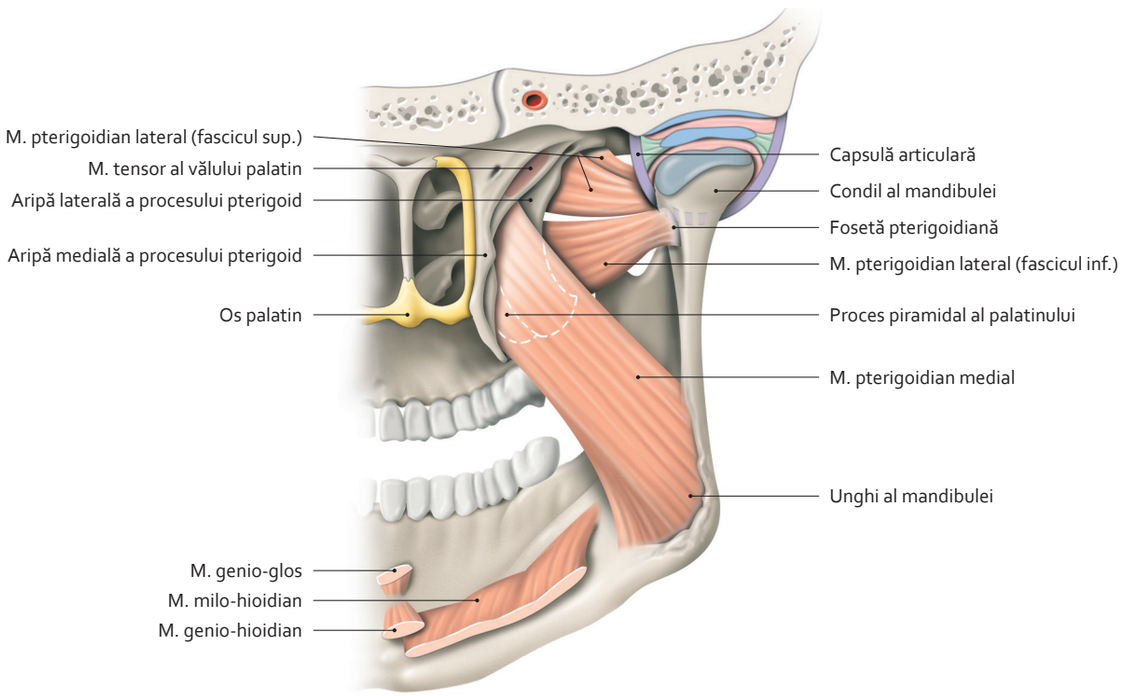

Mușchi pterigoidieni
(vedere posterioară)

Mușchi	Acțiune	Inervație
Temporal	• Ridicător și împingător posterior al mandibulei	Nervi temporali profunzi, ramuri ale nervului mandibular (V_3)
Maseter	• Ridicător al mandibulei • Închide gura	Nerv maseter, ramură a nervului mandibular (V_3)
Pterigoidian lateral	• Unilaterală: mișcări laterale ale mandibulei • Bilaterală: propulsie a mandibulei	Nerv pterigoidian lateral, ramură a nervului mandibular (V_3)
Pterigoidian medial	• Unilaterală: mișcări laterale ale mandibulei • Bilaterală: ridicător și împingător al mandibulei	Nerv pterigoidian medial, ramură a nervului mandibular (V_3)

3064 26-165.indd 55 28.07.2014 18:06:31

2.26 Cavitatea bucală

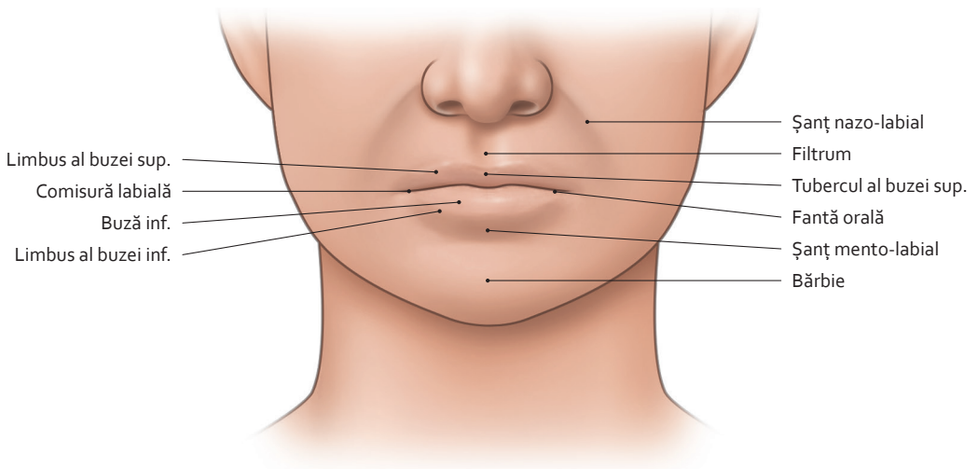

Gură închisă

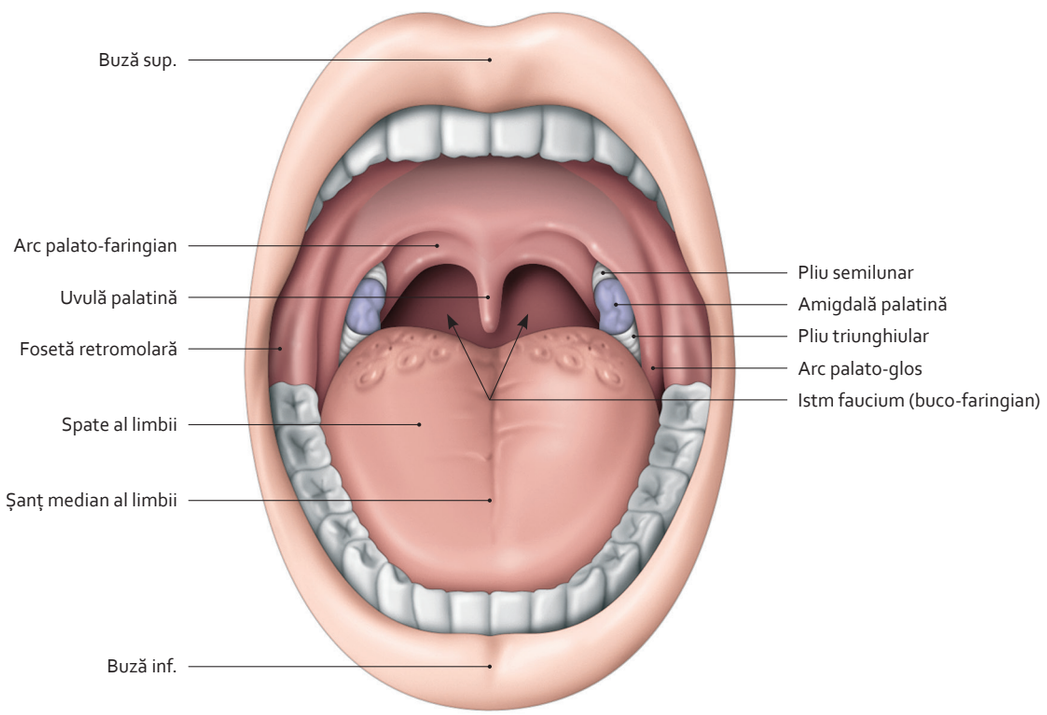

Gură deschisă

3064 26-165.indd 56 28.07.2014 18:06:32

2.27 Mușchii limbii

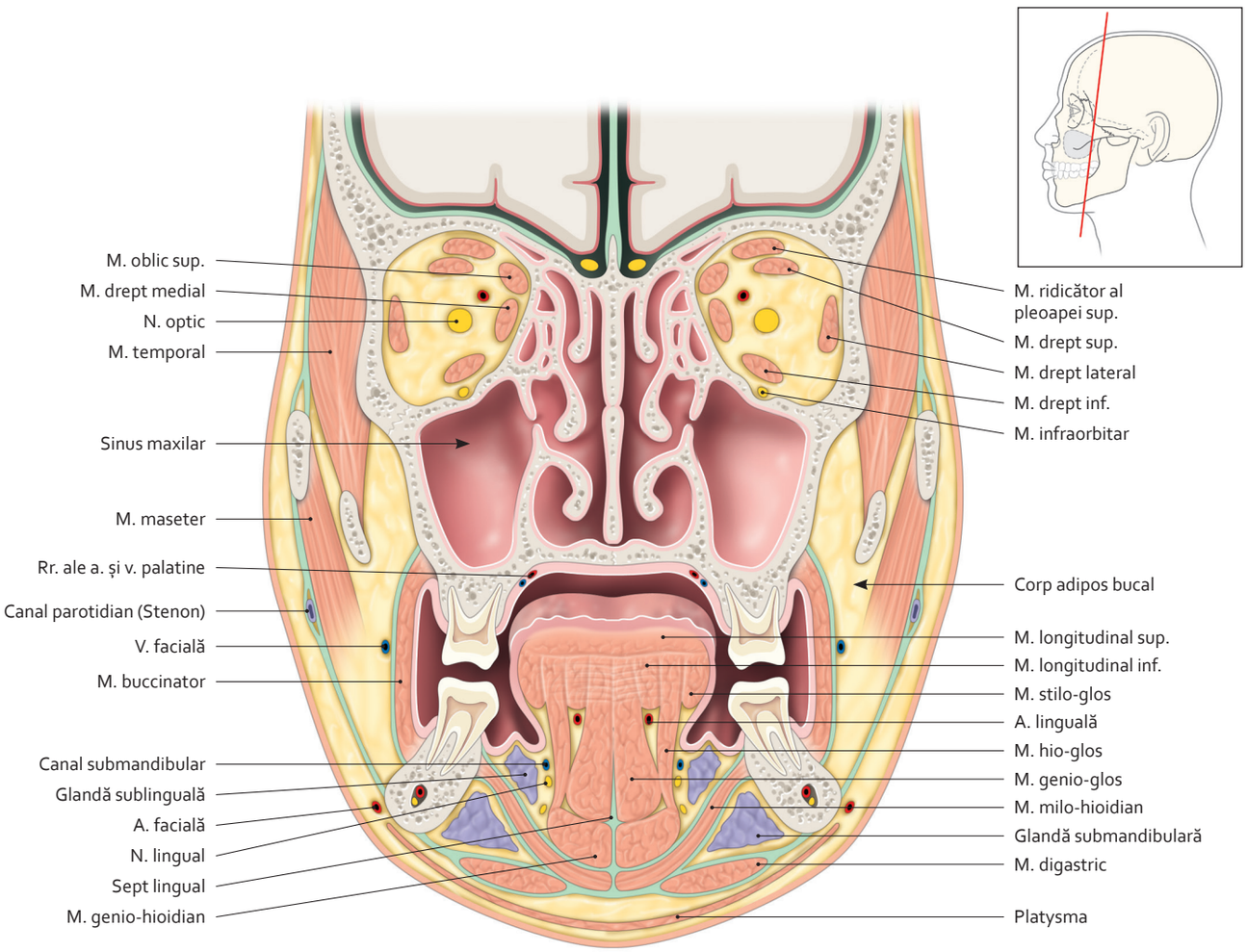

Secțiune coronală a feței
(vedere anterioară)

Mușchi	Acțiune	Inervație
Longitudinal superior	• Scurtează limba și îndoaie lateral apexul limbii	Nerv hipoglos (XII)
Longitudinal inferior	• Scurtează limba și îndoaie în jos apexul limbii	Nerv hipoglos (XII)
Transvers	• Scurtează și întinde limba	Nerv hipoglos (XII)
Vertical	• Aplatizează și lățește limba	Nerv hipoglos (XII)
Genio-glos	• Protruzie a limbii (produce o adâncitură în centrul limbii).	Nerv hipoglos (XII)
Hio-glos	• Coboară, retractează și curbează centrul limbii	Nerv hipoglos (XII)
Stilo-glos	• Ridică și retractează limba	Nerv hipoglos (XII)
Palato-glos	• Adâncește palatul moale • Apropie pliurile palato-glose • Bombează baza limbii • Retracție a istmului faucium	Nerv vag (X) prin intermediul plexului faringian

3064 26-165.indd 57 28.07.2014 18:06:35

2.28 Mușchii și vasele limbii

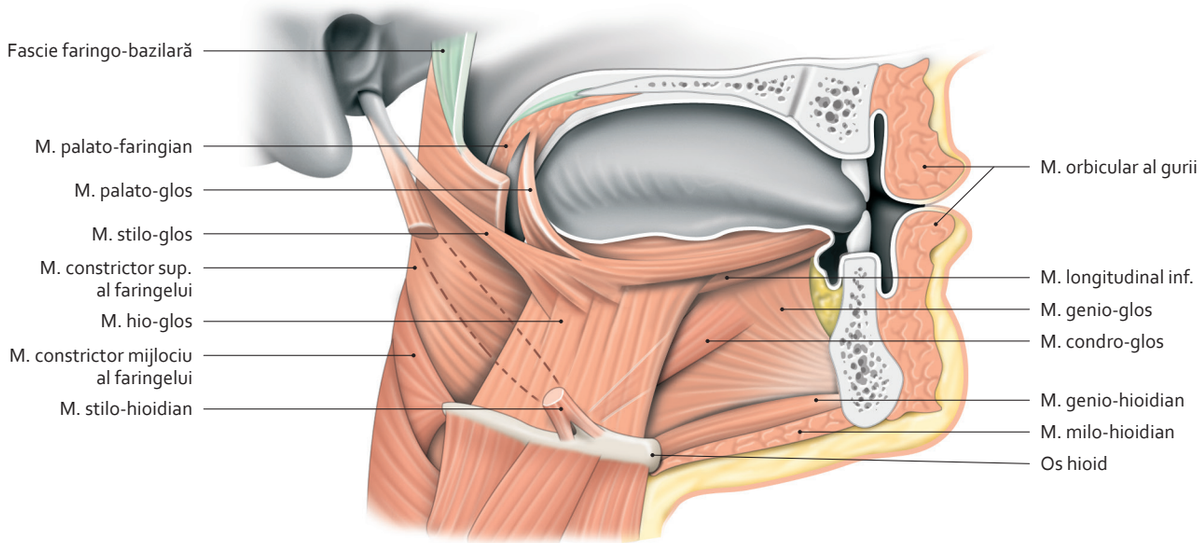

Mușchi ai limbii
(vedere laterală)

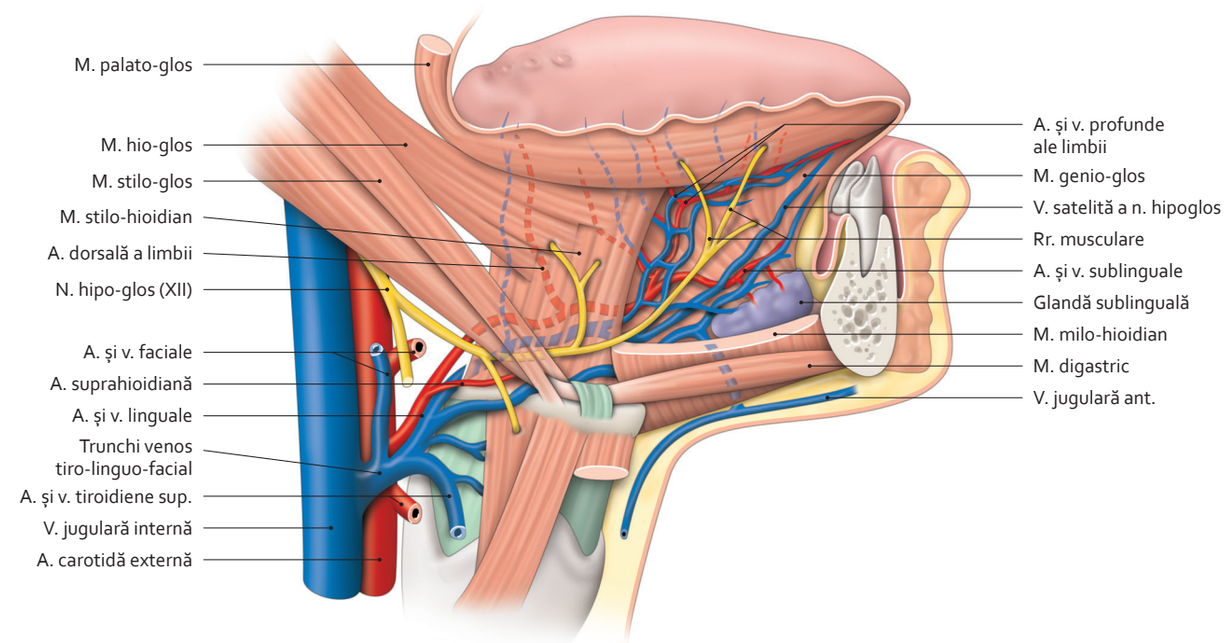

Vase ale limbii
(vedere laterală)

2.29 Mucoasele limbii

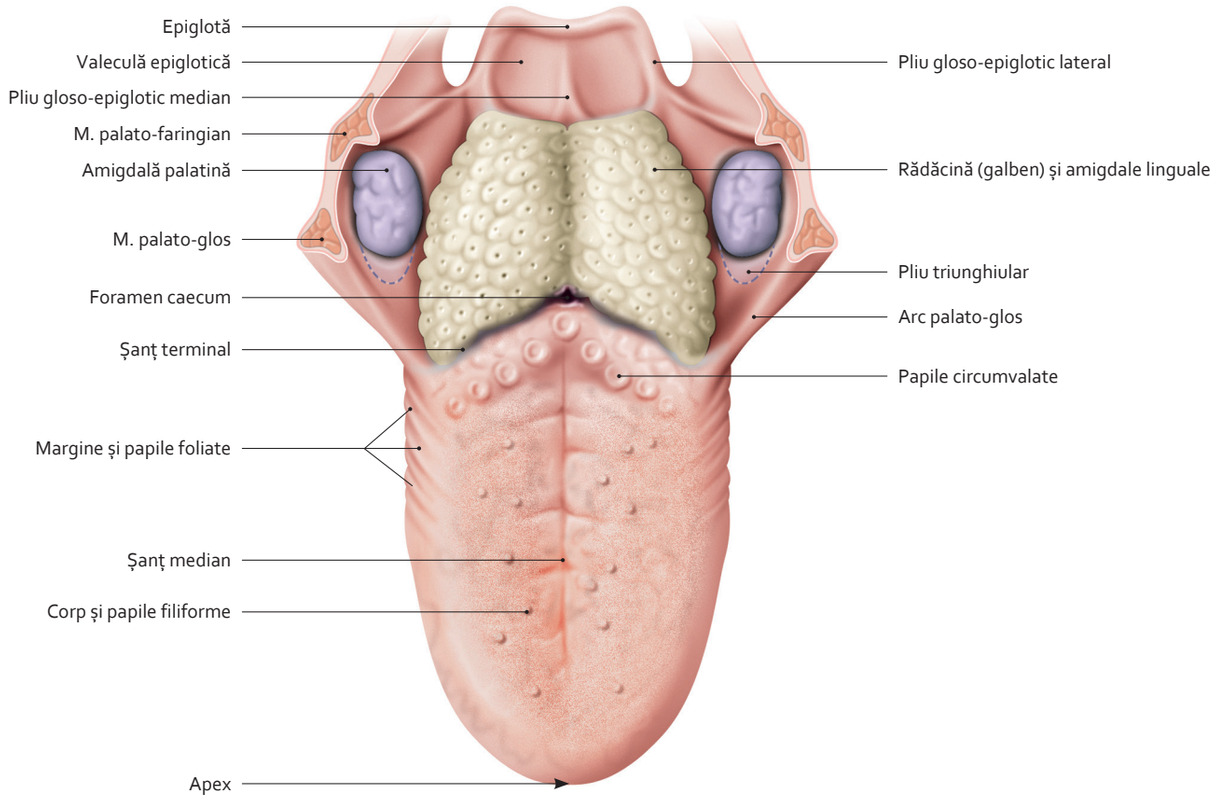

Spate al limbii

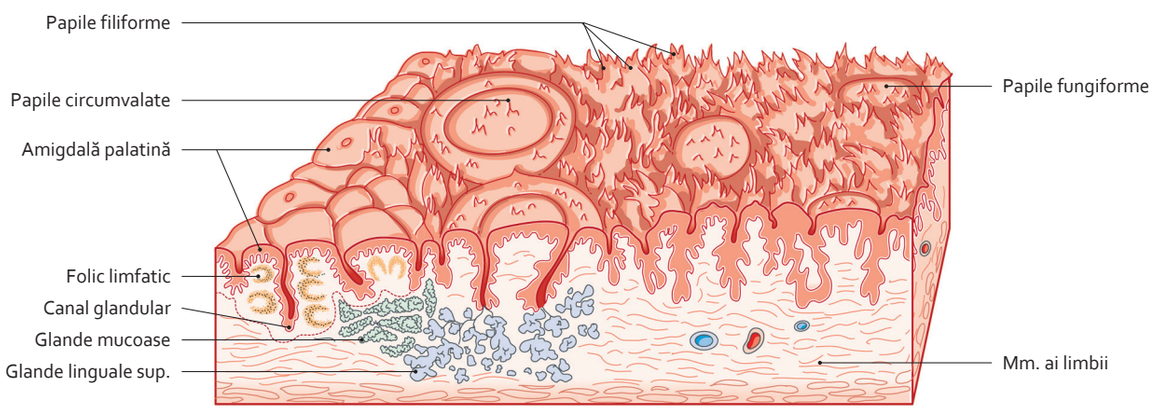

Mucoasă a limbii
(structură)

3064 26-165.indd 59 28.07.2014 18:06:39

2.30 Organul gustului

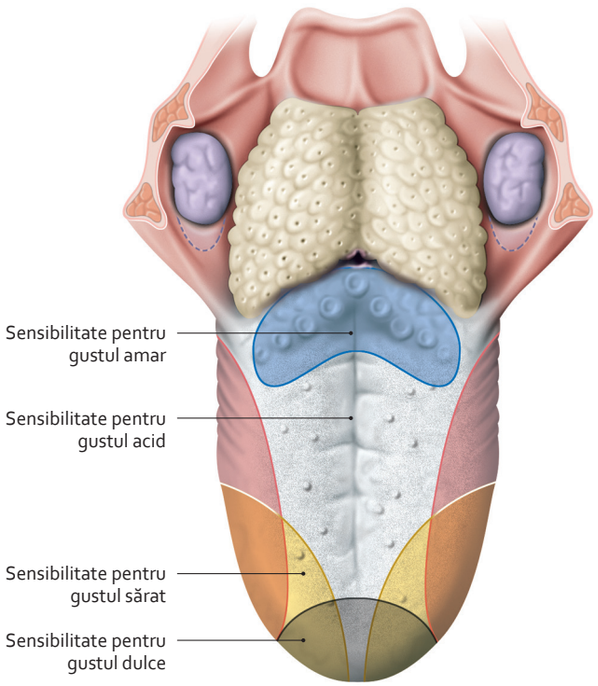

Topografie a sensibilității gustative

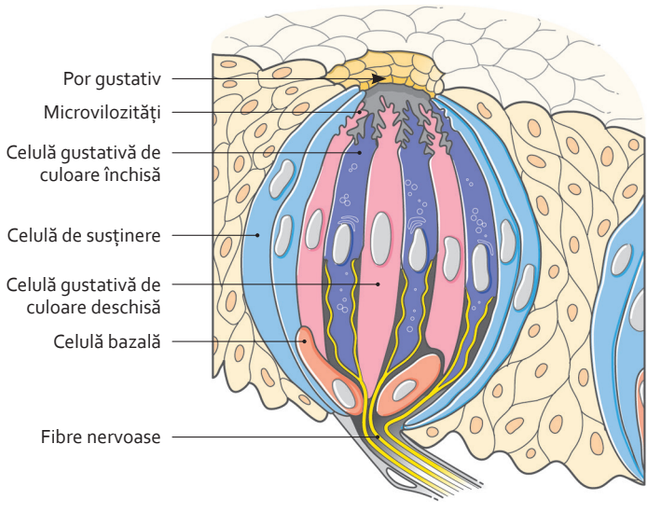

Structură a unui calicul gustativ, receptor gustativ

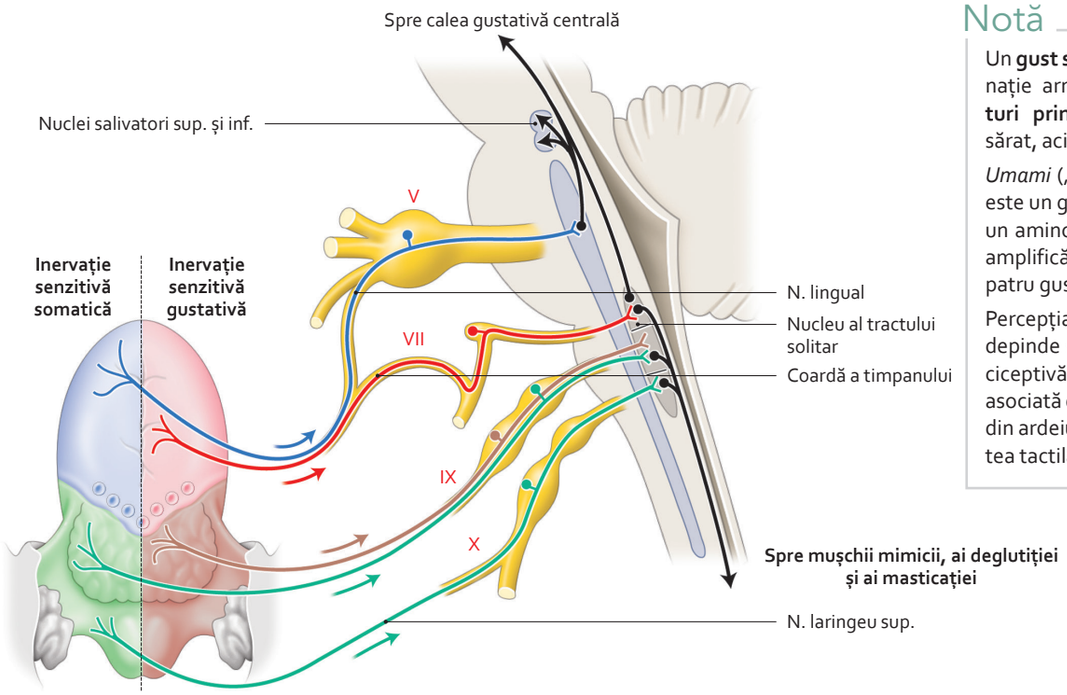

Sistematizare a inervației senzitive și senzoriale a mucoasei limbii

Notă

Un **gust secundar** este o combinație armonioasă a unor **gusturi principale**, pentru dulce, sărat, acid și amar.

Umami („delicios", în japoneză) este un gust particular, indus de un aminoacid, glutamatul, care amplifică în mod agreabil cele patru gusturi principale.

Percepția senzorială a gustului depinde și de sensibilitatea nociceptivă (temperatură, durere asociată de exemplu capsaicinei din ardeiul iute) și de sensibilitatea tactilă (formă, consistență).

3064 26-165.indd 60 28.07.2014 18:06:42

2.31 Dintele și zona adiacentă

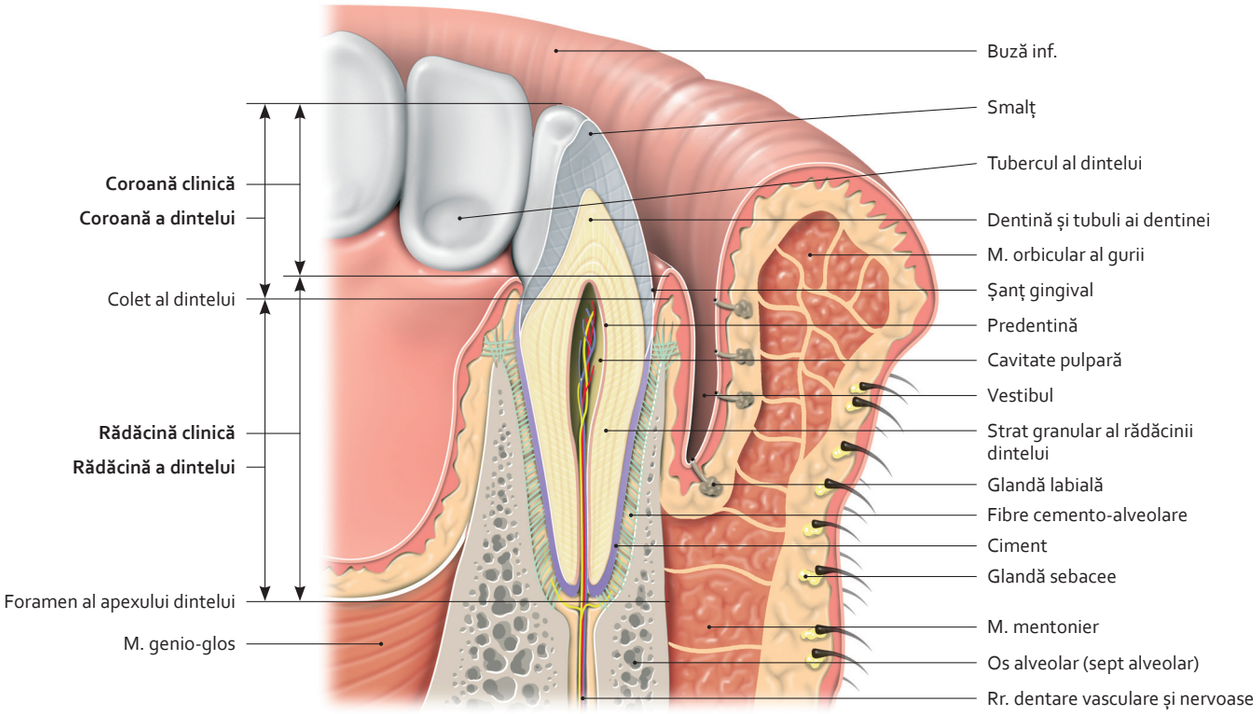

Dinți și buză inferioară
(secțiune sagitală)

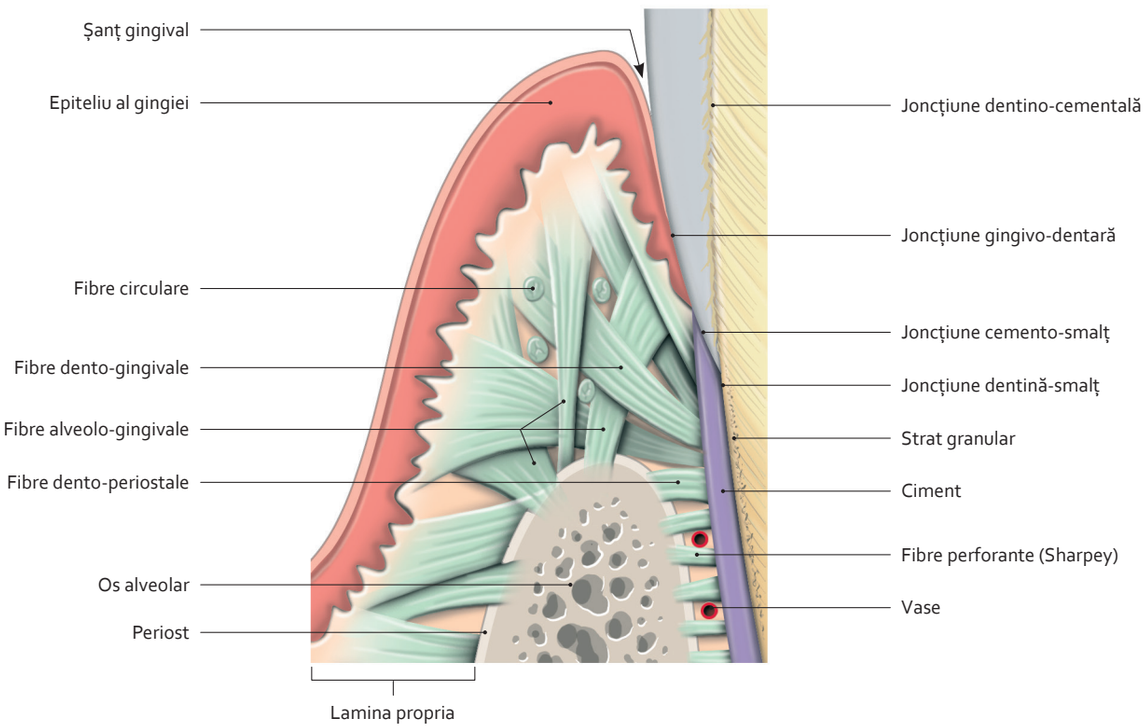

Joncțiune gingivo-dentară

3064 26-165.indd 61 28.07.2014 18:06:45

2.32 Dinții deciduali

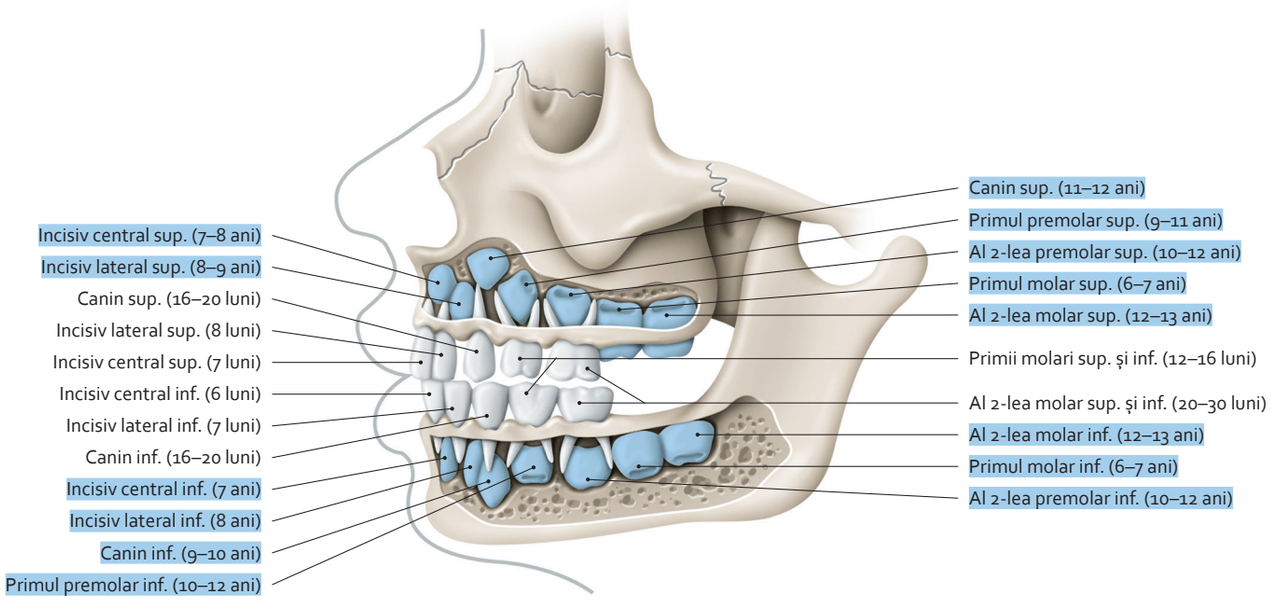

Dinți deciduali (alb) și permanenți (albastru)

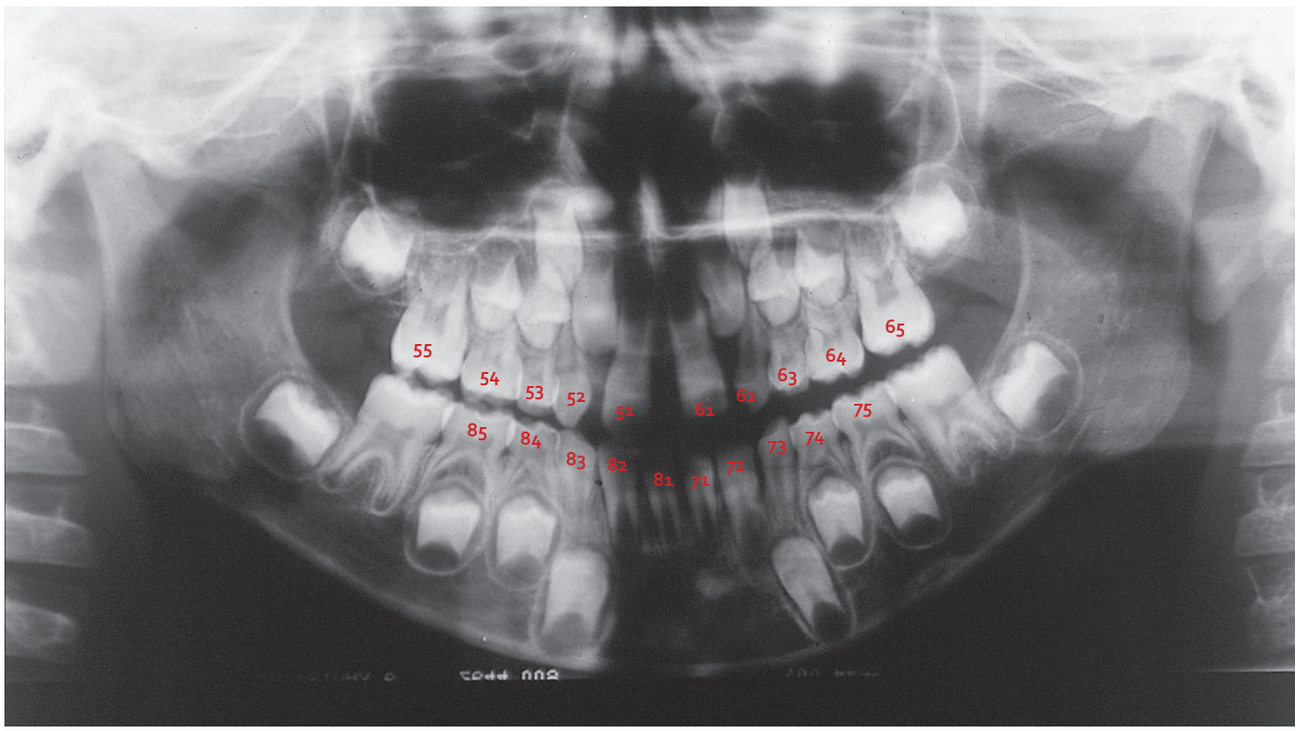

Dantură mixtă. Băiat în vârstă de 6 ani și 4 luni *(clișeu panoramic dr. M. Sapanet)*
(dinți permanenți, în așteptarea erupției, nenumerotați)

3064 26-165.indd 62 28.07.2014 18:06:50

2.33 Nomenclatura dinților

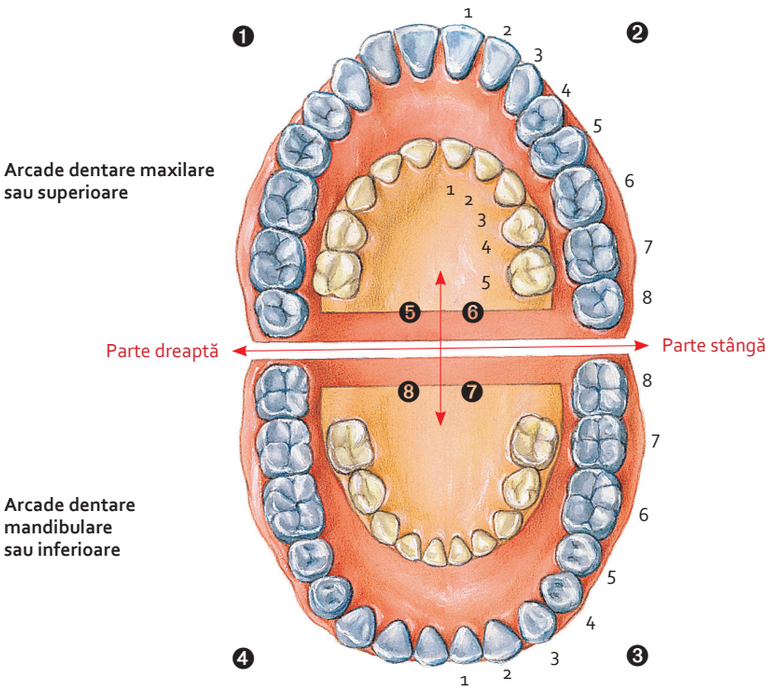

Nomenclatură internațională a OMS

Notă

Dentițiile decidulală (galben) **și permanentă** (albastru) sunt împărțite în patru cadrane, numerotate în sensul acelor de ceasornic.

Dinții fiecărui cadran sunt numerotați începând de la nivelul planului sagital median.

Fiecare dinte poartă numărul cadranului și numărul dintelui (vezi pag. 64).

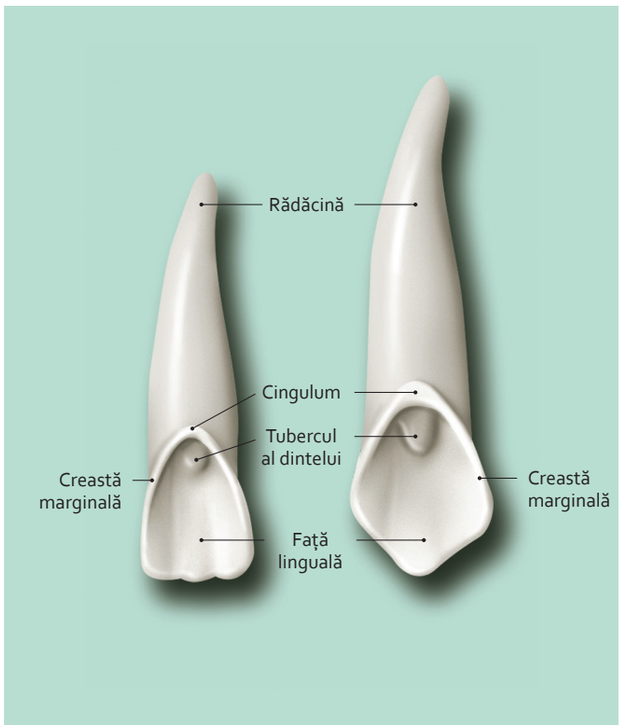

Dinți incisivi (A) și canin (B) superiori

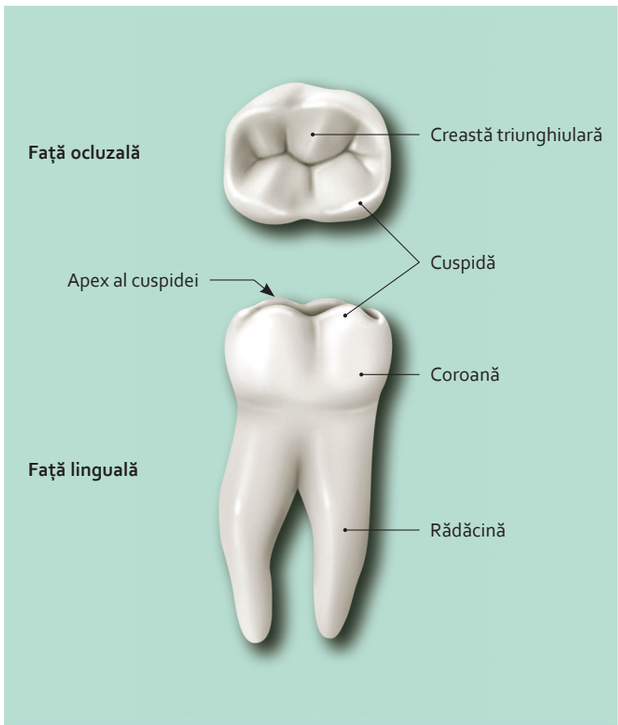

Dinte molar

3064 26-165.indd 63 28.07.2014 18:06:54

2.34 Dinții permanenți

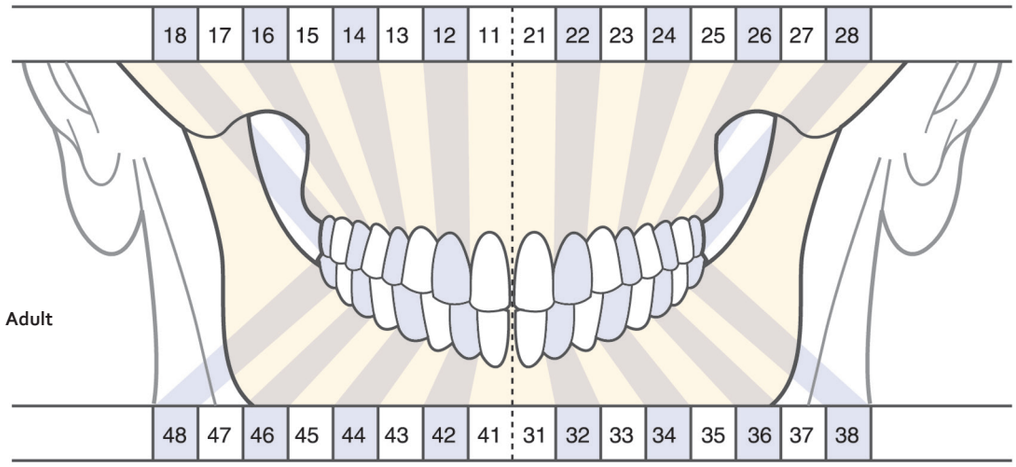

Copil

55	54	53	52	51		61	62	63	64	65
85	84	83	82	81		71	72	73	74	75

Numerotare a dinților în practica clinică
(vedere panoramică)

Dentiție permanentă. Băiat în vârstă de 14 ani și 7 luni
(clișeu panoramic dr. M. Sapanet)

3064 26-165.indd 64 28.07.2014 18:06:56

2.35 Dinții permanenți superiori – morfologie externă

3064 26-165.indd 65 28.07.2014 18:06:59

2.36 Dinții permanenți inferiori – morfologie externă

3064 26-165.indd 66 28.07.2014 18:07:02

2.37 Inervația dintelui

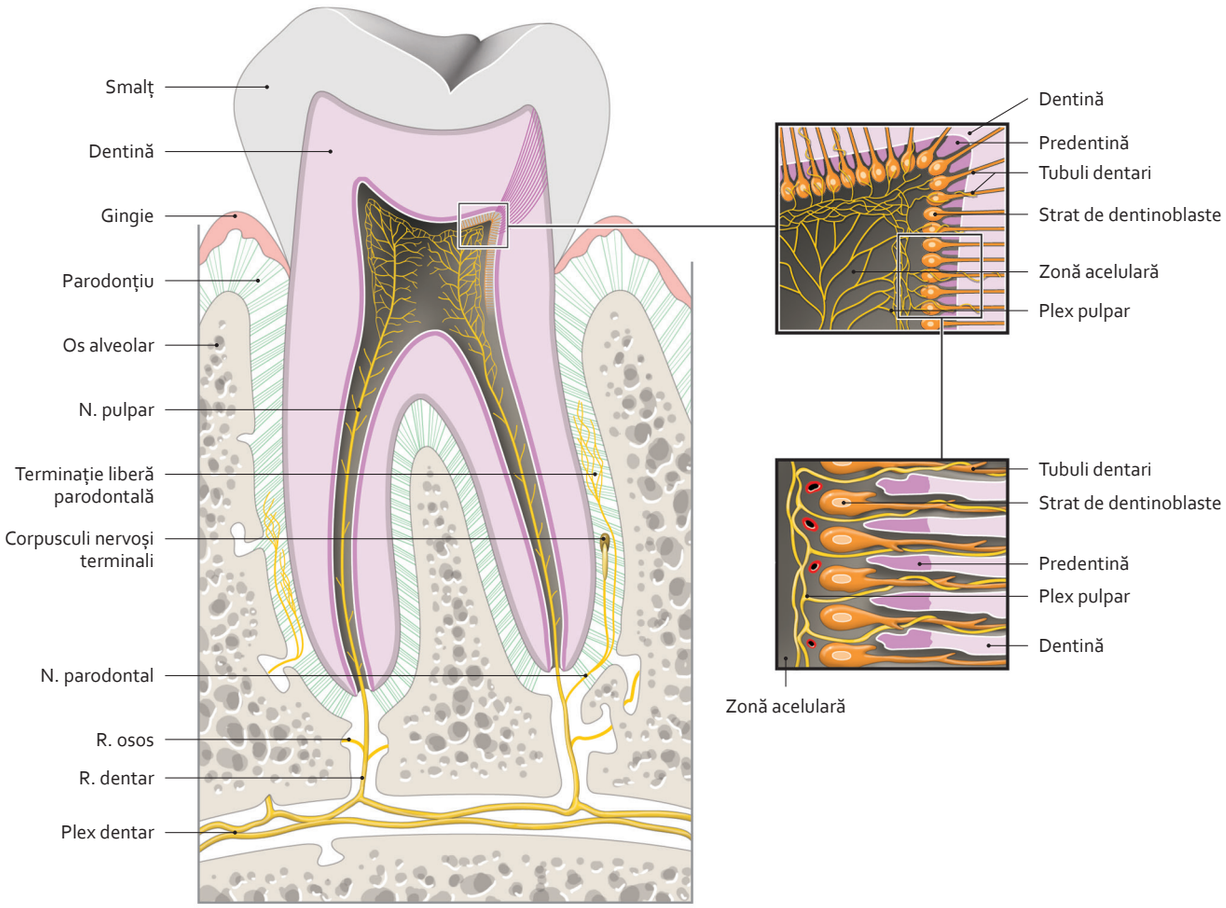

Distribuție a ramurilor dentare
(secțiune verticală)

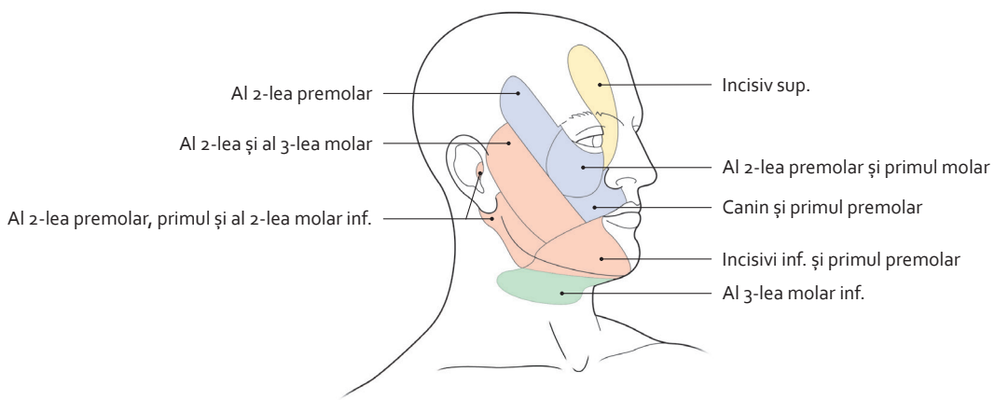

Topografie cutanată a proiecției durerilor dentare

3064 26-165.indd 67 28.07.2014 18:07:06

2.38 Glandele bucale

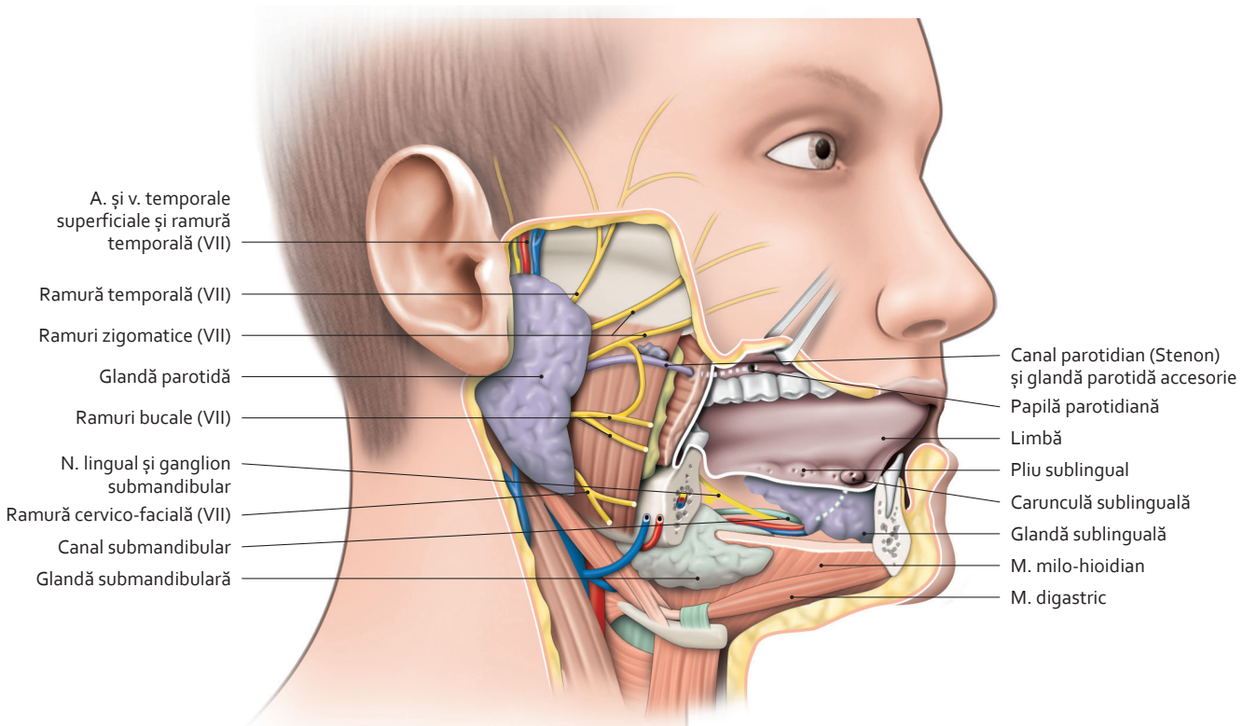

Glande salivare majore

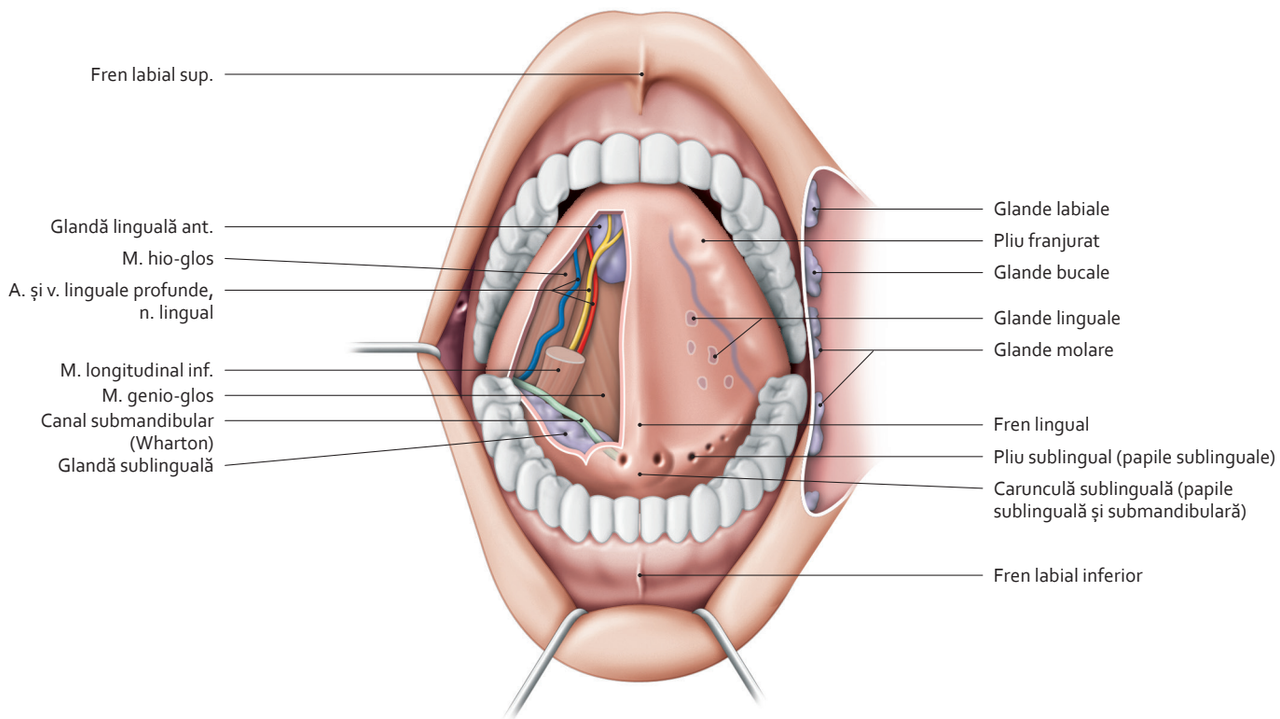

Glande salivare minore – limba ridicată
(vedere inferioară cu rezecție parțială a mucoasei)

3064 26-165.indd 68 28.07.2014 18:07:10

2.39 Regiunea parotido-maseterică

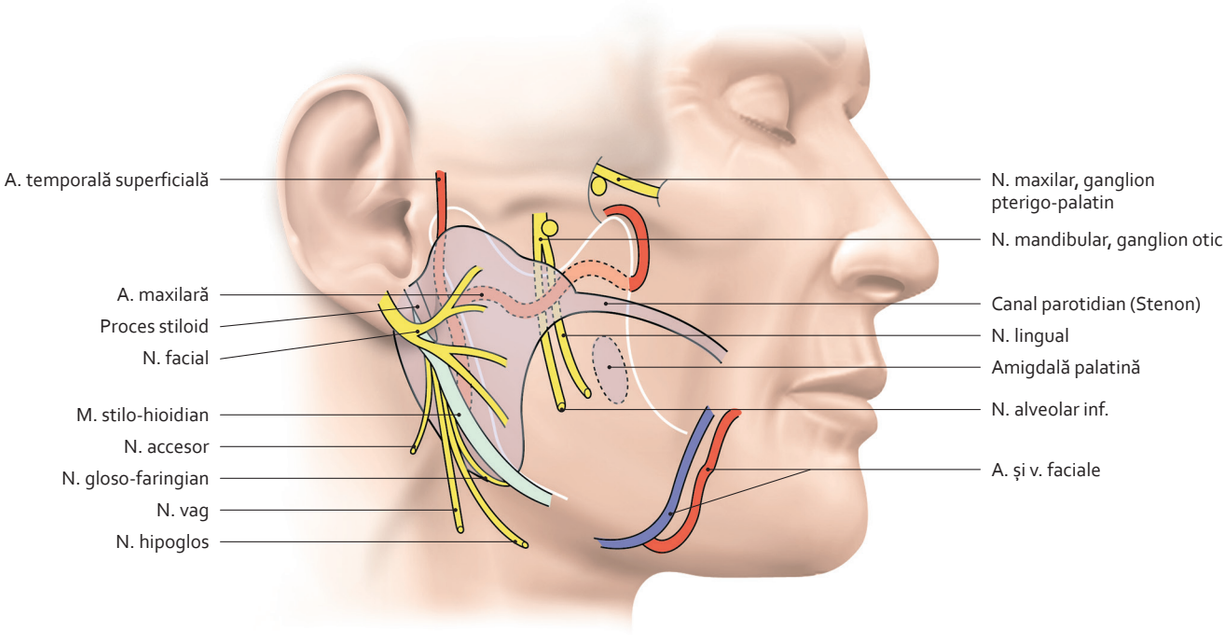

Anatomie de suprafață
(structuri principale)

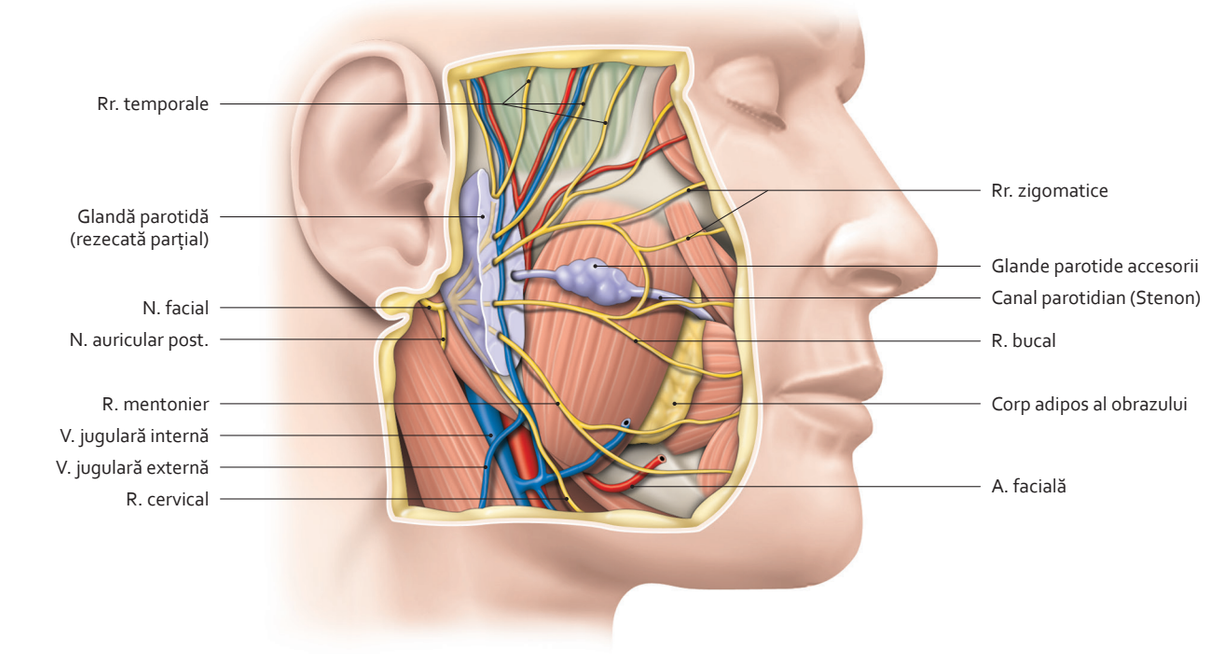

Conținut al regiunii parotido-maseterice

2.40 Spațiul latero-faringian (1)

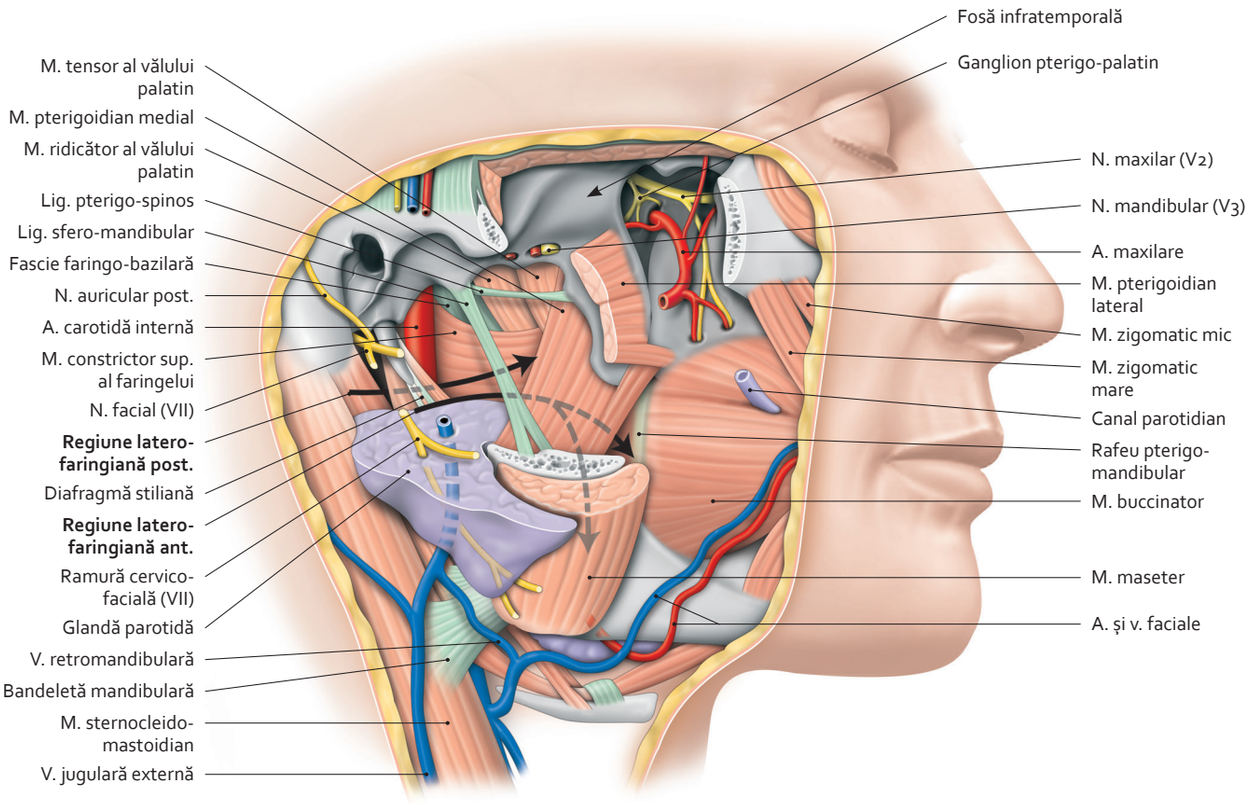

Regiuni ale spațiului latero-faringian
(vedere laterală, cu rezecție a mandibulei și a glandei parotide)

Notă

Diafragma stiliană este o lamă musculo-ligamentară constituită din mușchii stilo-glos, stilo-hioidian și stilo-faringian și din ligamentele stilo-mandibular și stilo-hioidian. Ea separă două regiuni:

- *regiunea latero-faringiană anterioară* (sau prestiliană), parotidiană, care comunică cu regiunile paratonsilară (paraamigdaliană) și submandibulară;
- *regiunea latero-faringiană posterioară* (sau retrostiliană), vasculară (artera carotidă internă și vena jugulară internă) și nervoasă (nervii IX, X, XI și XII, ganglionul cervical superior), care comunică cu regiunea carotidiană.

3064 26-165.indd 70 28.07.2014 18:07:18

2.41 Spațiul latero-faringian (2)

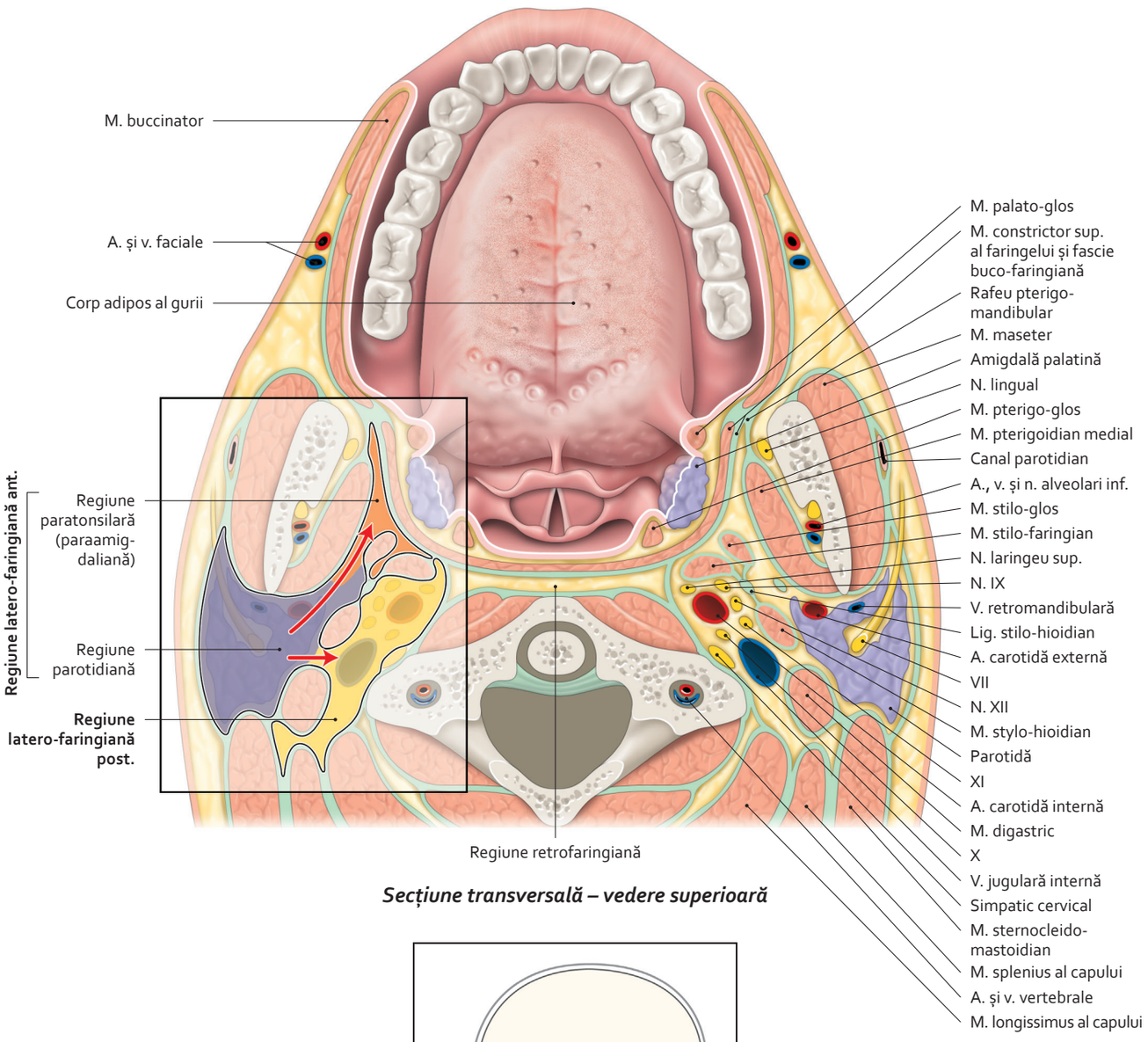

Secțiune transversală – vedere superioară

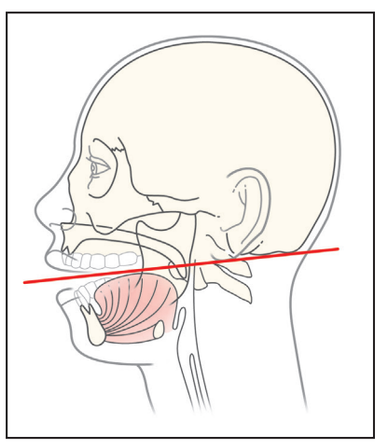

Nivel al secțiunii transversale

3064 26-165.indd 71 28.07.2014 18:07:22

2.42 Nervii cranieni – nomenclatură

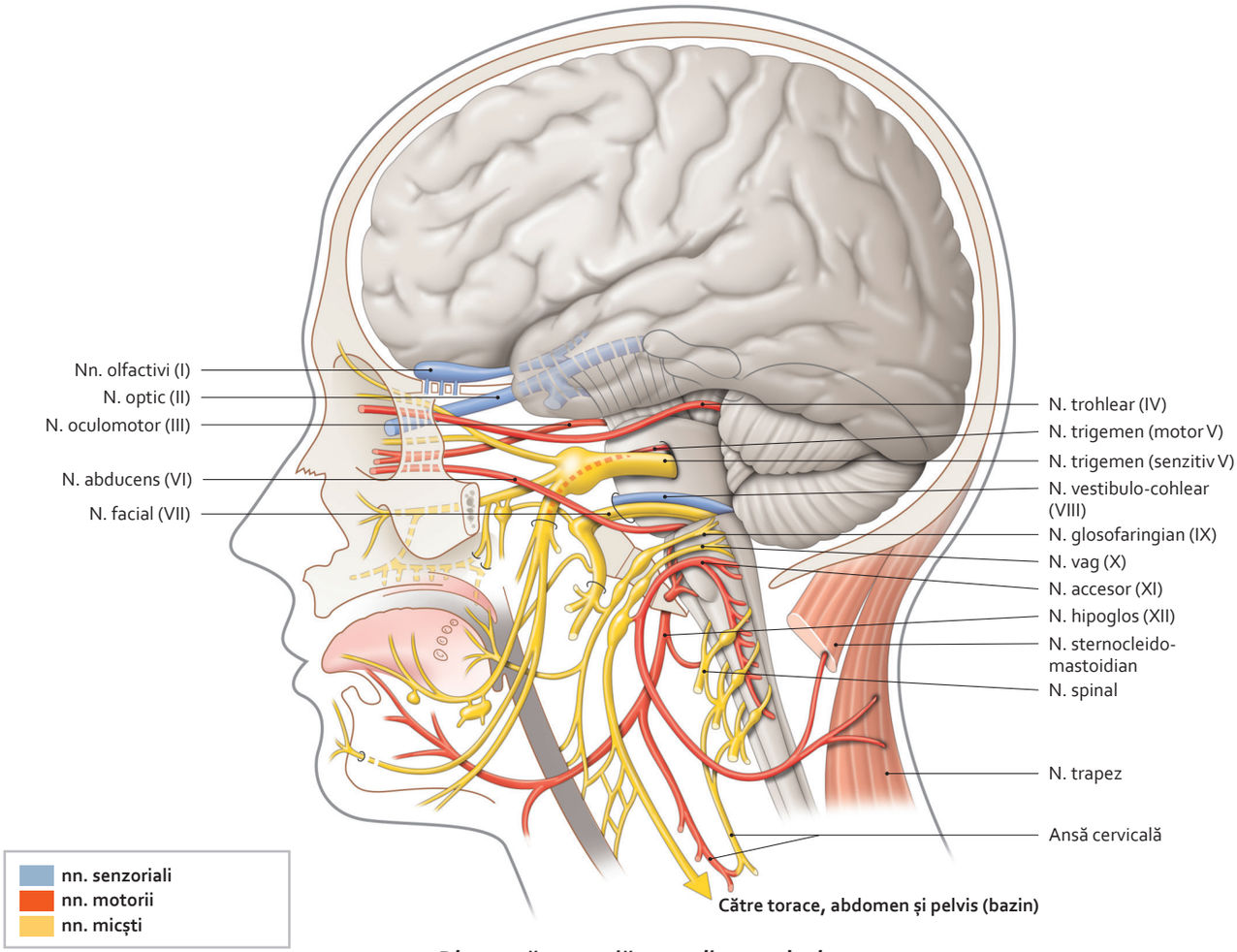

Diagramă generală a nervilor cranieni

Funcție	Nervi cranieni	Somato-motor	Branhio-motor	Viscero-motor	Viscero-senzitiv	Somato-senzitiv	Senzorial
Senzoriale	I						miros
	II						văz
	VIII						auz echilibru
Motorii	III	nucleu oculomotor		nucleu oculomotor accesor			
	IV	nucleu al n. IV					
	VI	nucleu al n. VI					
	XI	nucleu al n. XI					
	XII	nucleu al n. XII					
Mixte	V		nucleu motor al nervului V			nucleu senzitiv al nervului V	
	VII		nucleu motor al nervului VII	nucleu salivar sup.	nucleu solitar		gust
	IX		nucleu ambiguu	nucleu salivar inf.			
	X			nucleu dorsal al nervului X			

Sistematizare generală

3064 26-165.indd 72 28.07.2014 18:07:25

2.43 Traiectul cranian al nervilor cranieni

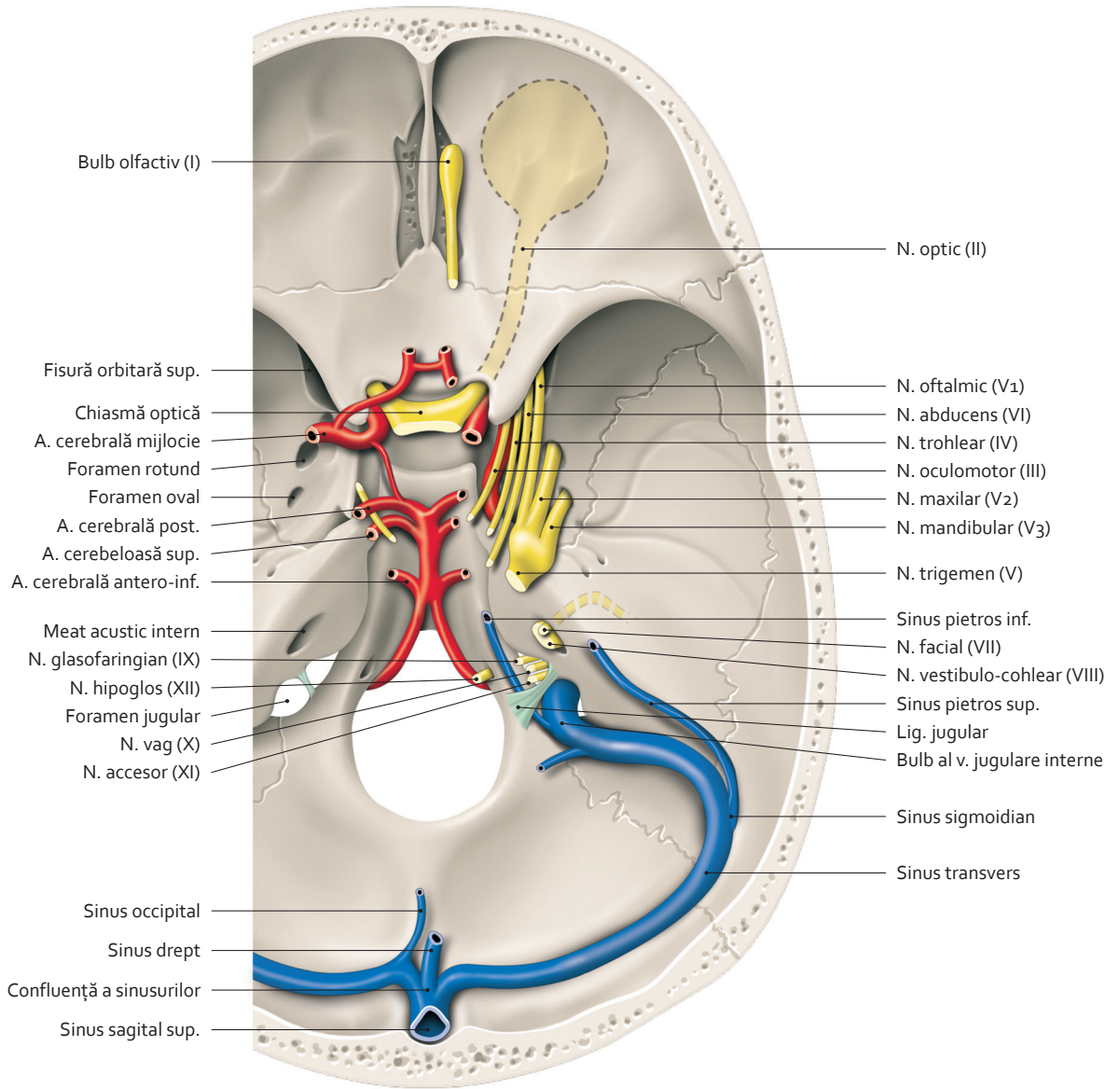

Nervi cranieni la baza internă a craniului

3064 26-165.indd 73 28.07.2014 18:07:29

2.44 Nucleii nervilor cranieni (1)

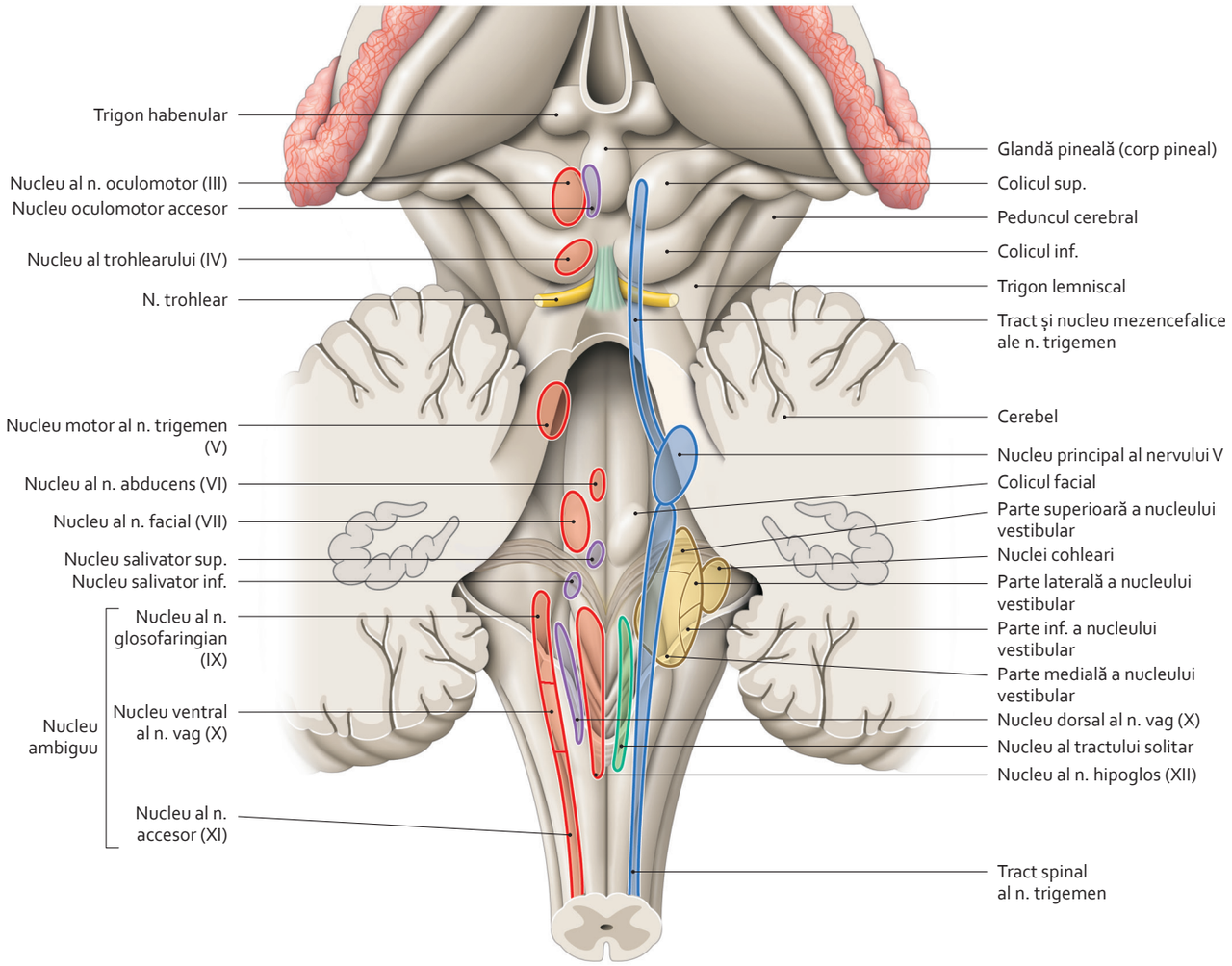

Proiecție a nucleilor nervilor cranieni pe fața posterioară a trunchiului cerebral
(fosă romboidă deschisă)

Notă

Nucleii nervilor cranieni sunt pereche și simetrici.
În schemă sunt prezentați:
- *în stânga*, nucleii motori;
- *în dreapta*, nucleii senzitivi și senzoriali.

3064 26-165.indd 74 28.07.2014 18:07:33

2.45 Nucleii nervilor cranieni (2)

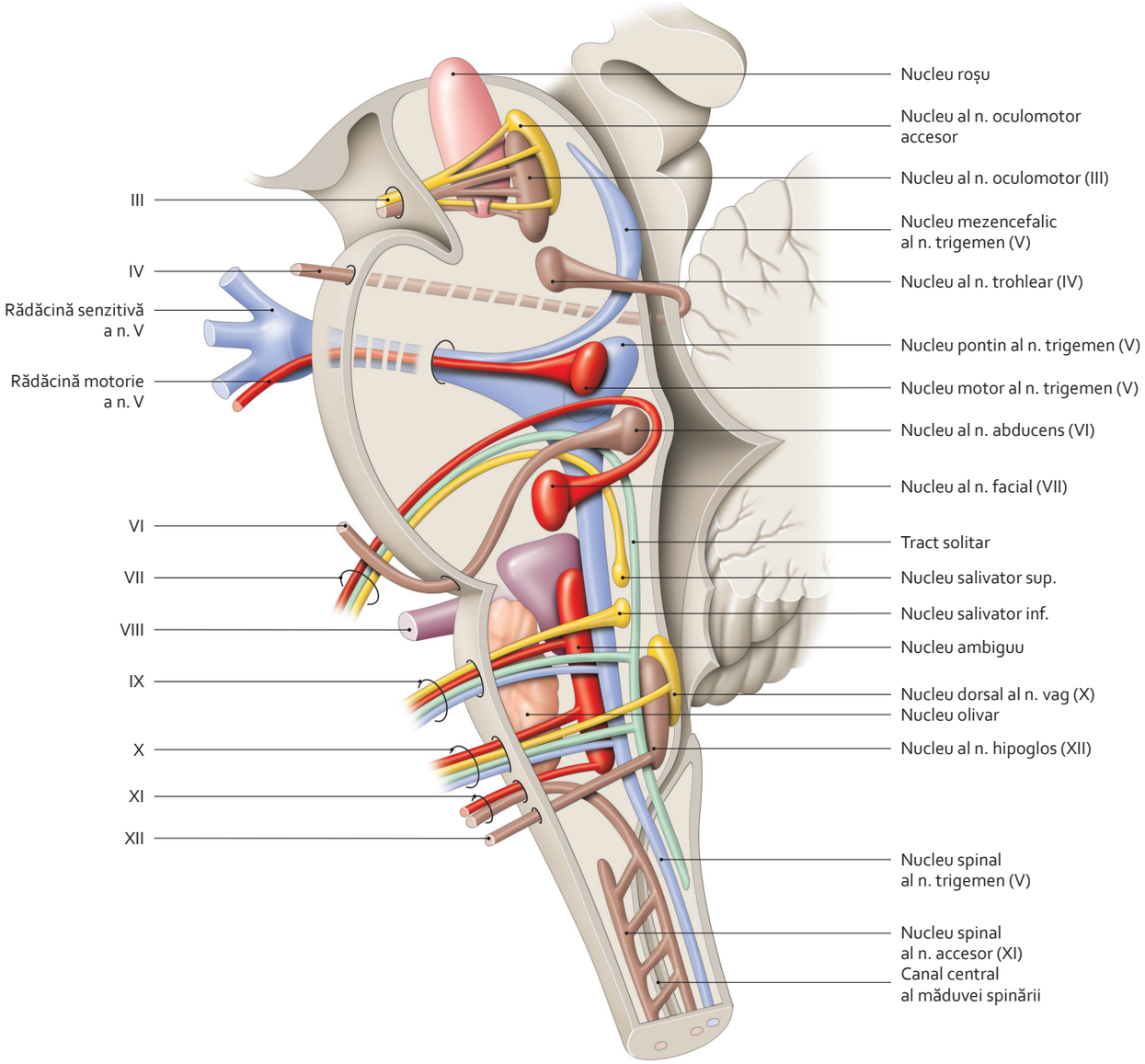

Sistematizare a nucleilor nervilor cranieni – secțiune sagitală, mediană a trunchiului cerebral
(nucleii nervilor cranieni I și II nu sunt reprezentați)

3064 26-165.indd 75 28.07.2014 18:07:37

2.46 Organul olfactiv

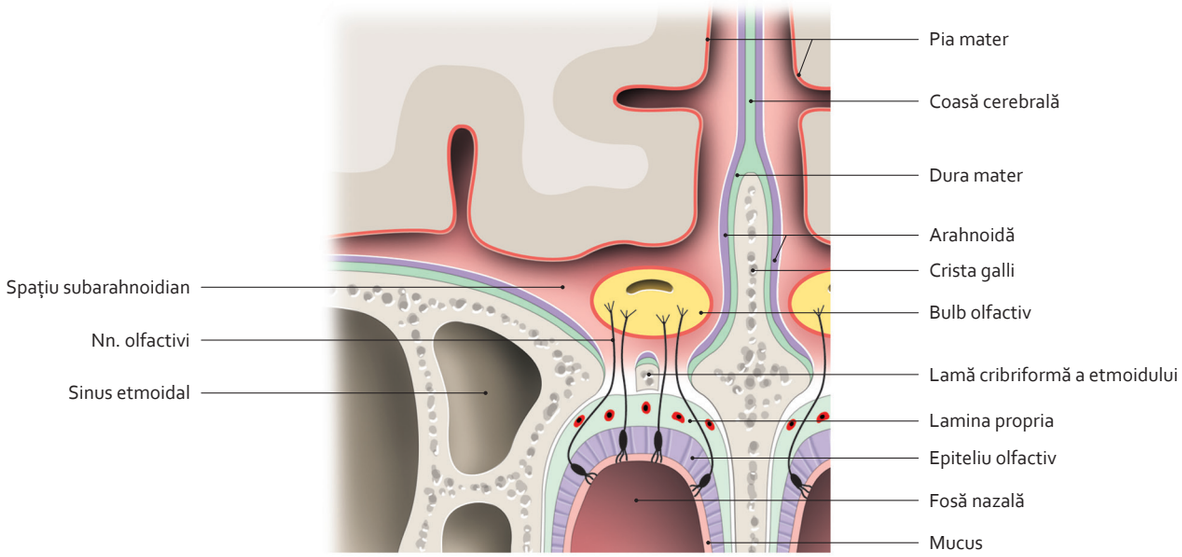

Situare a bulbului olfactiv drept
(secțiune frontală schematică)

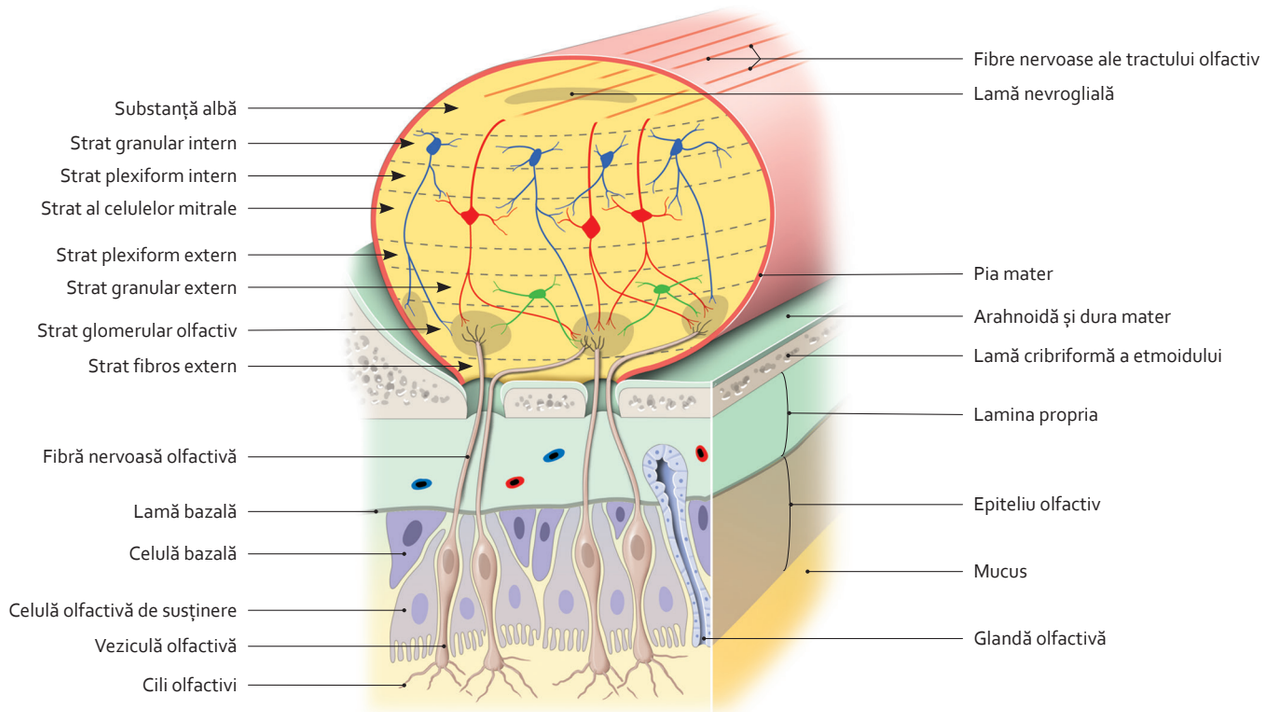

Structuri principale ale bulbului olfactiv și ale mucoasei olfactive

3064 26-165.indd 76 28.07.2014 18:07:41

2.47 Regiunile olfactive

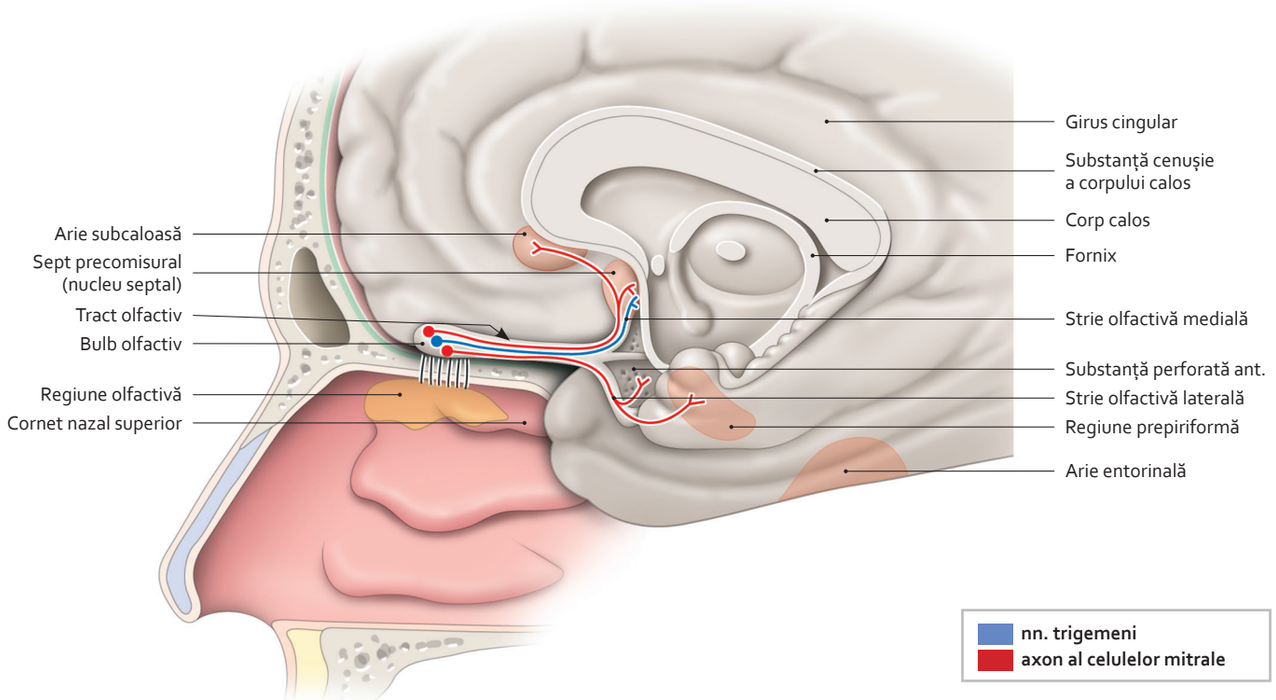

Regiuni și tracturi olfactive

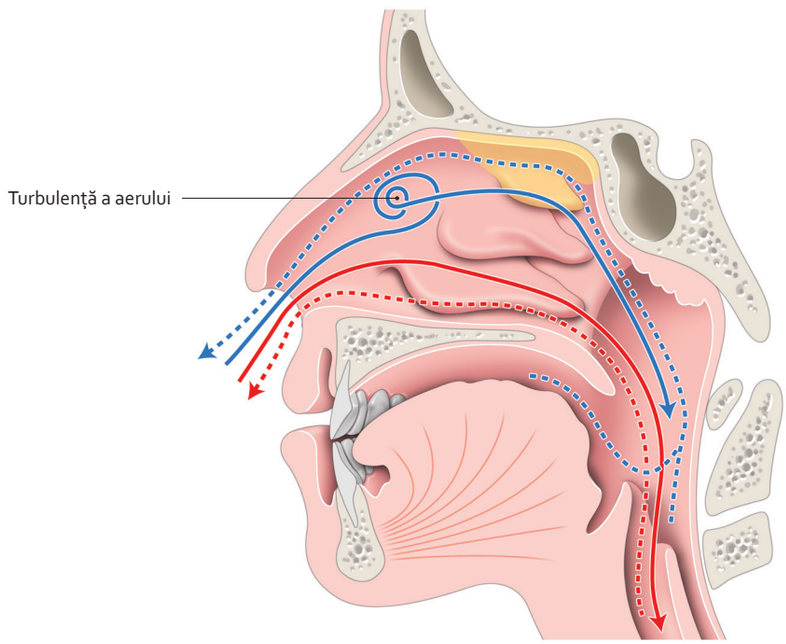

Curenți de aer respirator (roșu) și olfactiv (albastru)

2.48 Căile olfactive

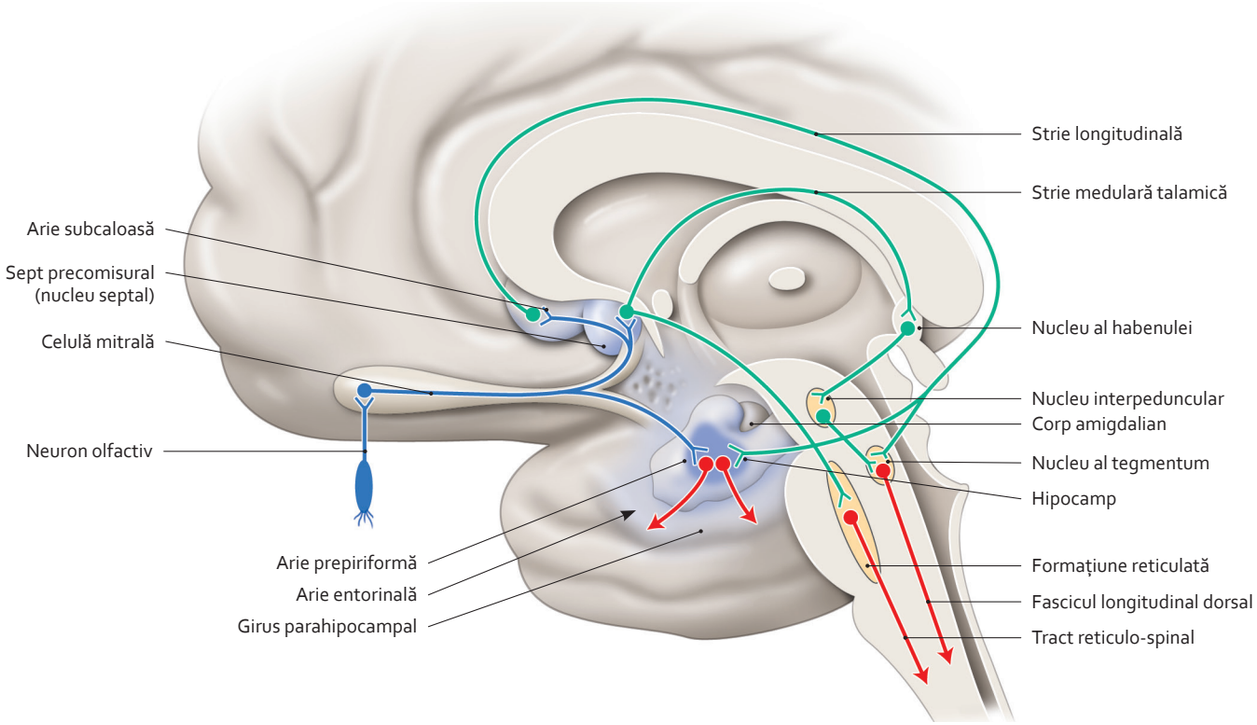

Arii și căi olfactive

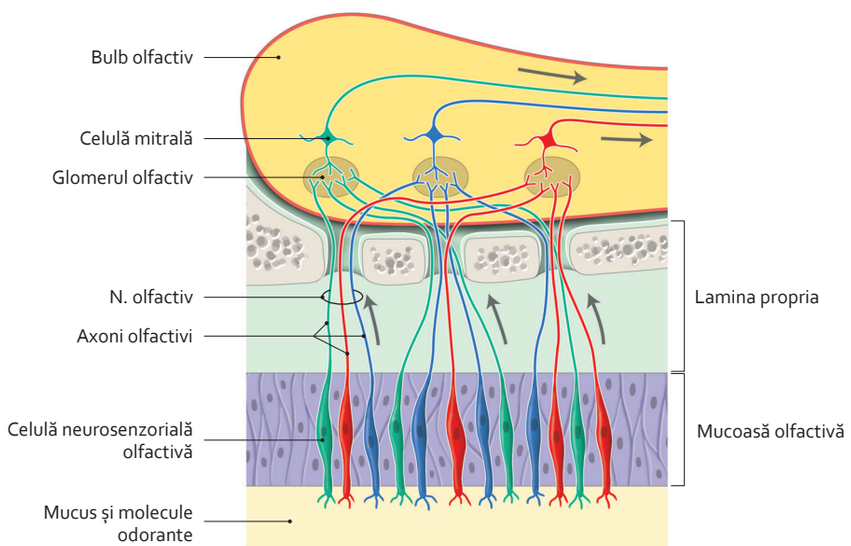

Funcție

La om, mirosul depinde de aproximativ 300 de gene, care răspund unei molecule odorante specifice. Percepția mirosurilor corespunde asocierii mai multor molecule. Distribuția celulelor olfactive cu funcție identică este aleatorie. Neuronii sensibili la aceleași molecule odorante converg spre aceeași legătură sinaptică senzorială, unde formează o entitate funcțională.
Influxul olfactiv se proiectează spre ariile olfactive ale rinencefalului, implicate în percepția conștientă și individualizată a mirosurilor.

Distribuție funcțională a celulelor olfactive și a influxurilor senzoriale

2.49 Rinencefalul

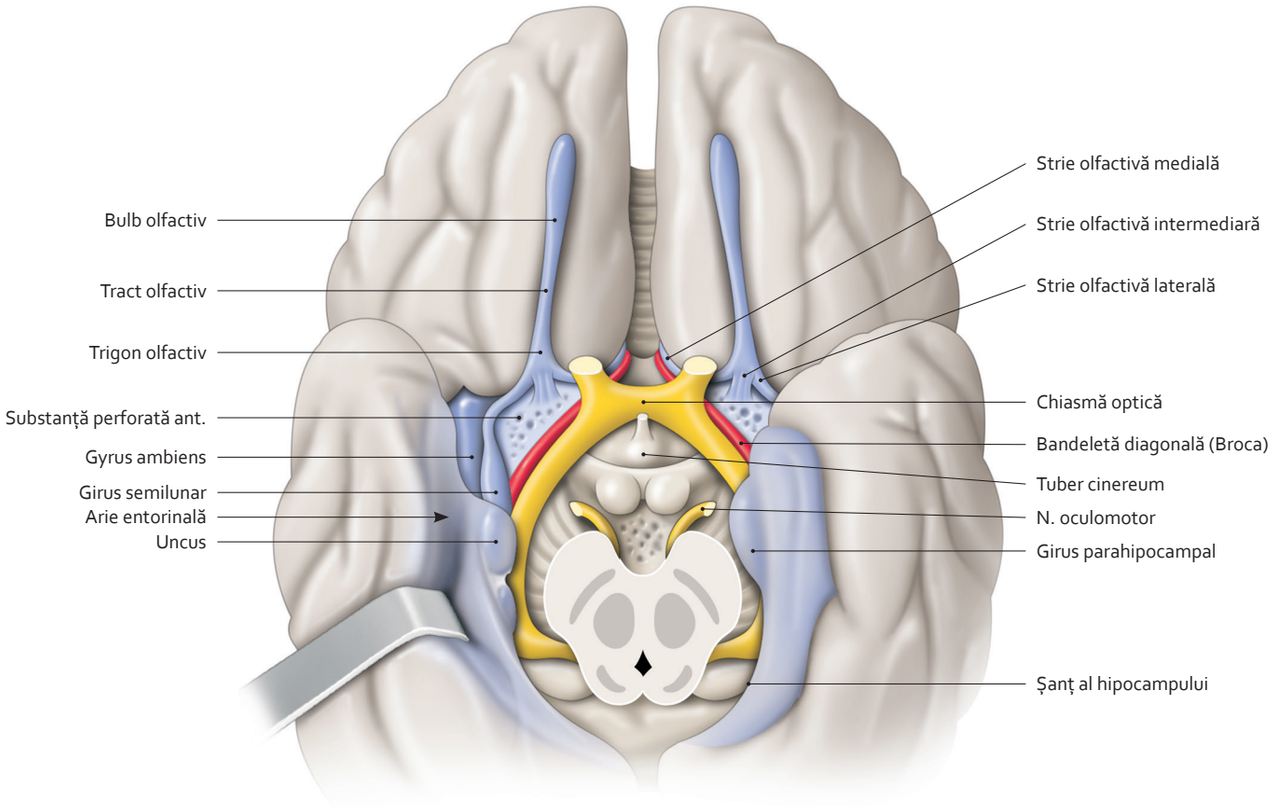

Structuri olfactive ale bazei creierului care înconjoară chiasma optică
(vedere inferioară)

Notă

Rinencefalul este ansamblul structurilor encefalului implicate în mod esențial în percepția și integrarea influxurilor olfactive. Pe lângă lobul limbic, cuprinde:

- bulbul și tracturile olfactive;
- nucleul olfactiv anterior;
- striurile olfactive și girusurile olfactive;
- trigonul olfactiv, substanța perforată anterioară, bandeleta diagonală, aria subcaloasă și septul precomisural;
- locul piriform;
- corpul amigdaloid;
- stratul de substanță cenușie a corpului calos (indusium griseum);
- formixul;
- stria terminală.

Foarte dezvoltat la anumite animale, rinencefalul este redus la om și anumite structuri își pierd valoarea olfactivă.

3064 26-165.indd 79 28.07.2014 18:07:52

2.50 Ochiul

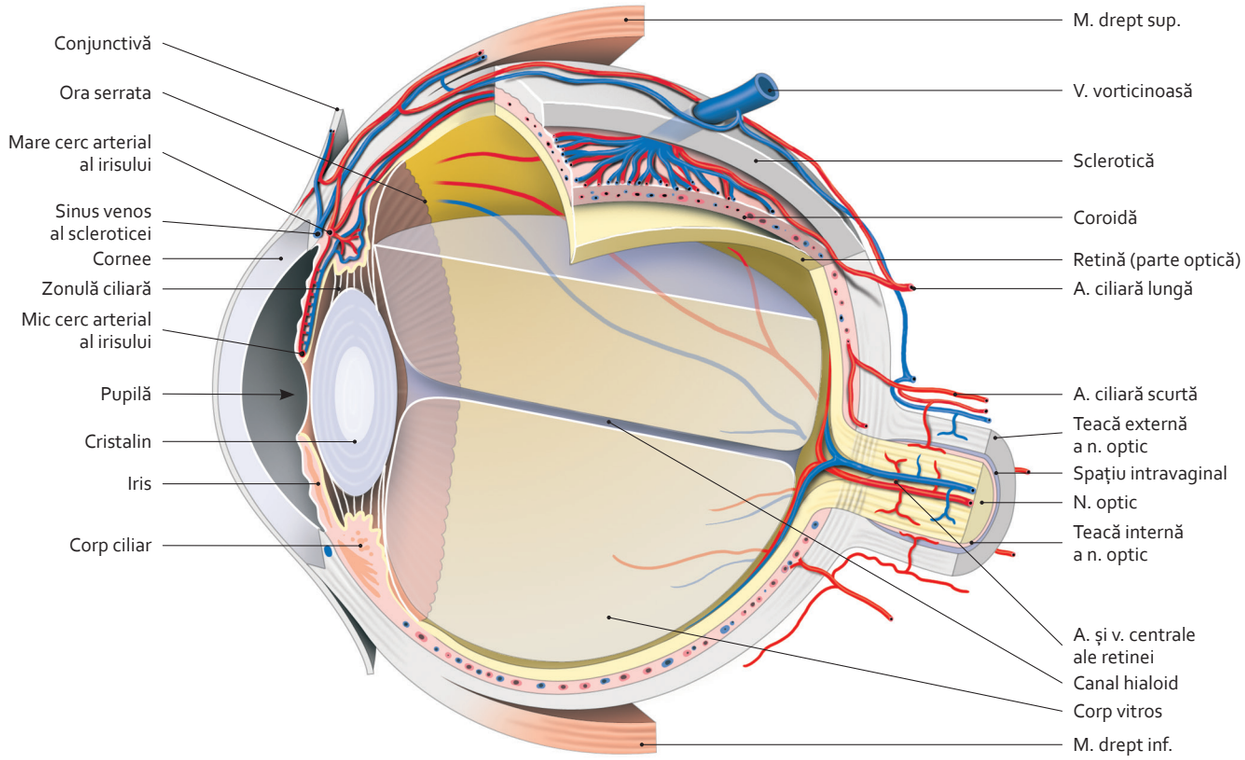

Ochi
(secțiune sagitală și teșită)

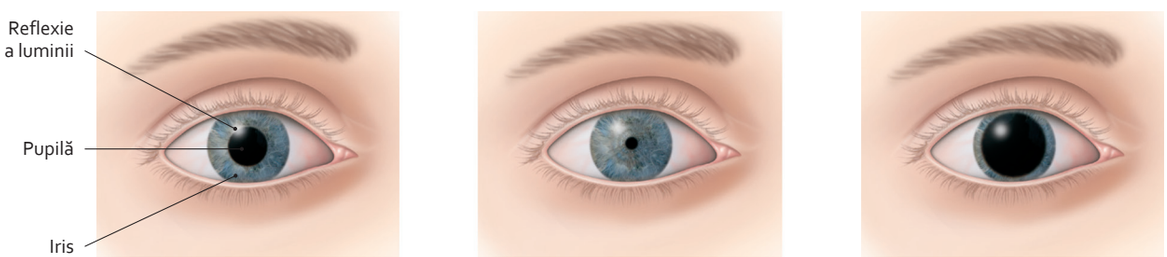

Pupilă normală

Mioză sau îngustare pupilară (efect al morfinei)

Midriază sau dilatare pupilară (efect al epinefrinei, al atropinei, al cocainei)

Modificare a pupilei

3064 26-165.indd 80 28.07.2014 18:07:59

2.51 Axele ochiului și fundul de ochi

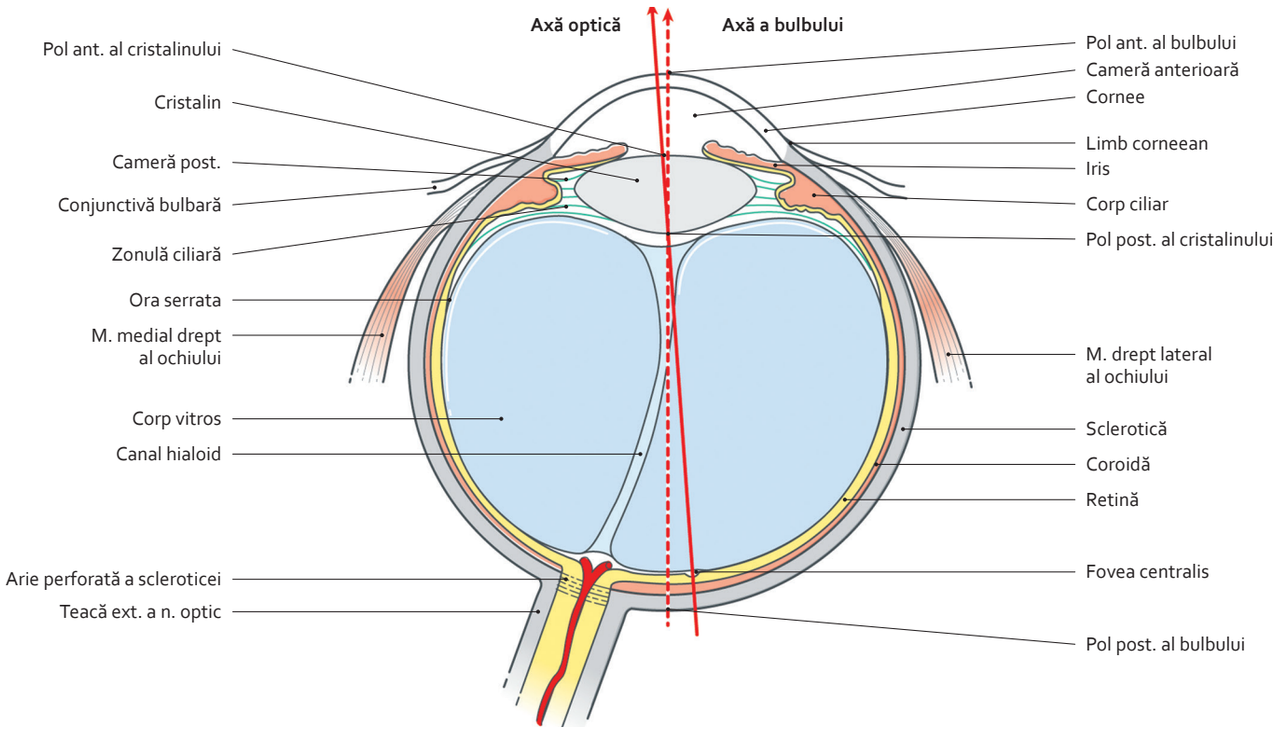

Bulb al ochiului drept
(secțiune orizontală)

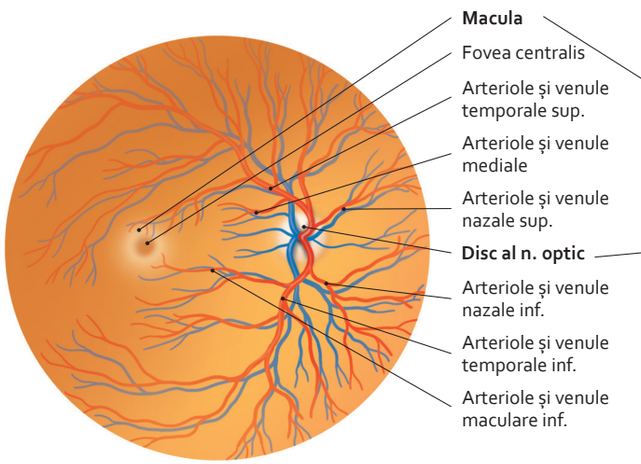

Fund de ochi drept
(structuri principale)

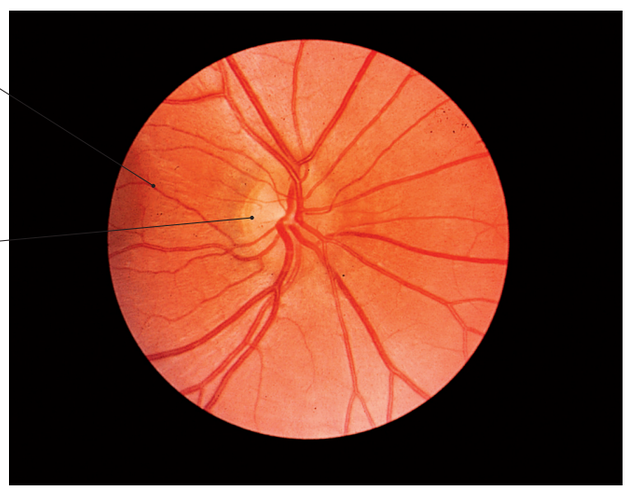

Fund de ochi drept
(vedere oftalmoscopică)

2.52 Corpul ciliar

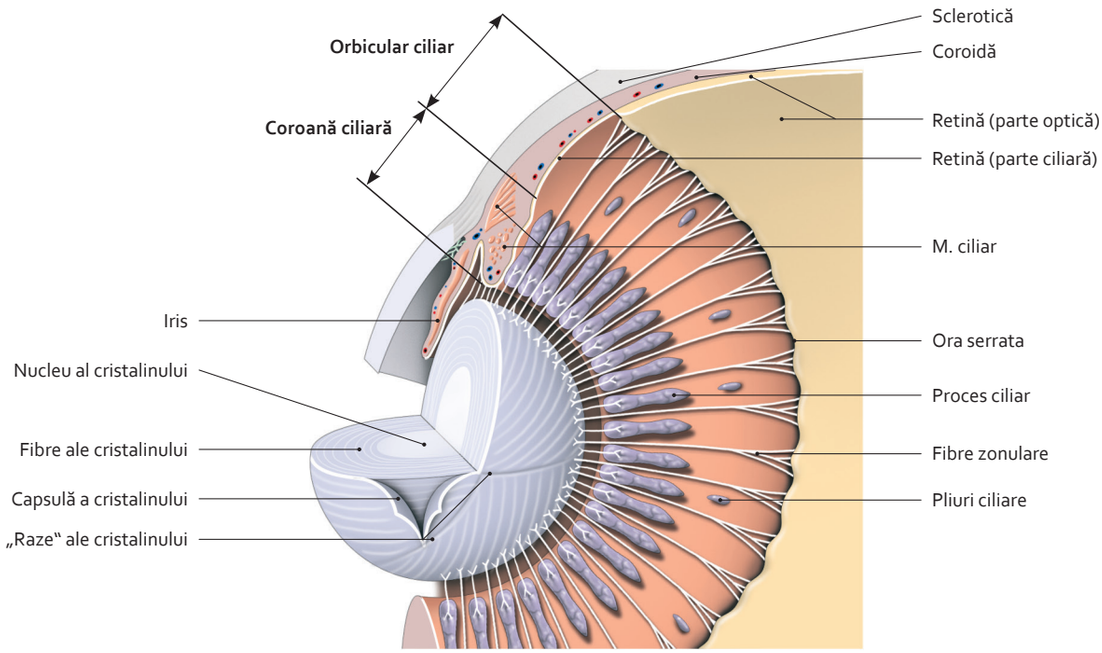

Corp ciliar și cristalin
(secțiune teșită; vedere posterioară)

Notă

Părțile iridiană și ciliară ale retinei constituie **partea oarbă a retinei,** care este insensibilă la lumină.

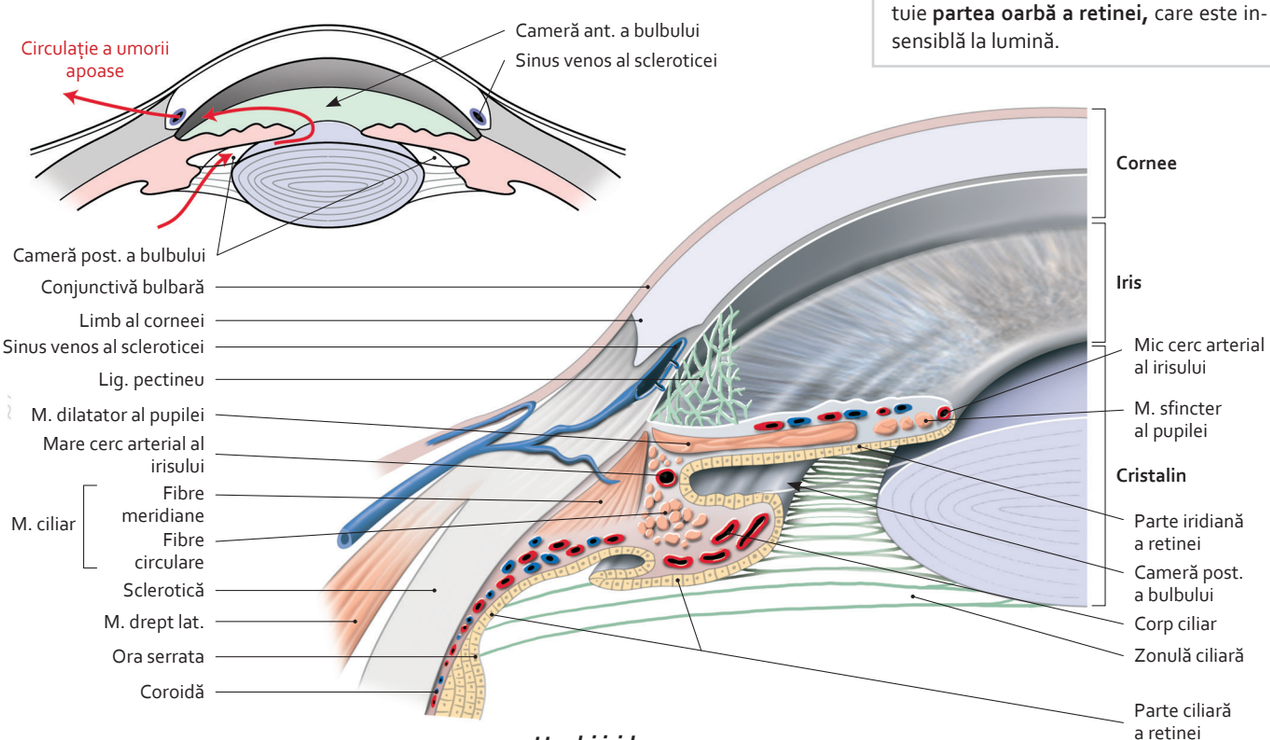

Unghi irido-corneean
(vedere antero-superioară)

3064 26-165.indd 82 28.07.2014 18:08:12

2.53 Coroida și corpul vitros

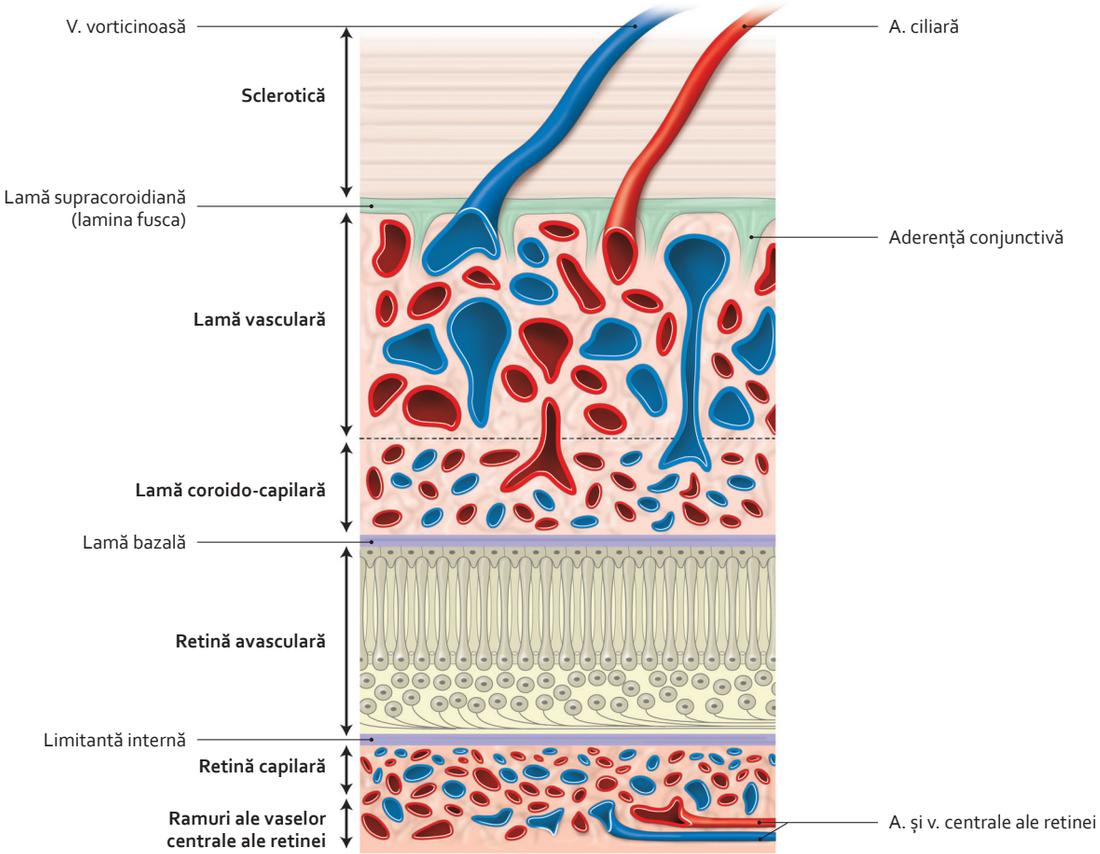

Structură a părții posterioare a bulbului ocular

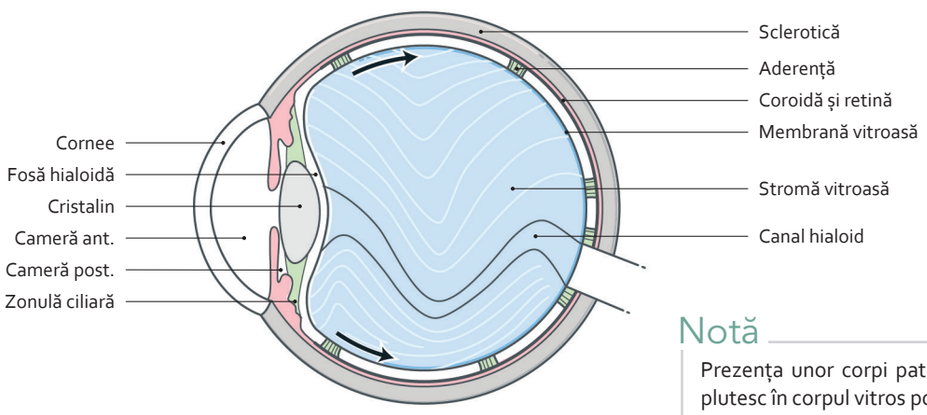

Notă

Prezența unor corpi patologici care plutesc în corpul vitros poate da unei persoane impresia de muște care zboară (miodezopsie).

Corp vitros → direcție de extensie a aderențelor odată cu vârsta
(morfologie internă și aderențe)

3064 26-165.indd 83 28.07.2014 18:08:16

2.54 Mușchii bulbului ocular

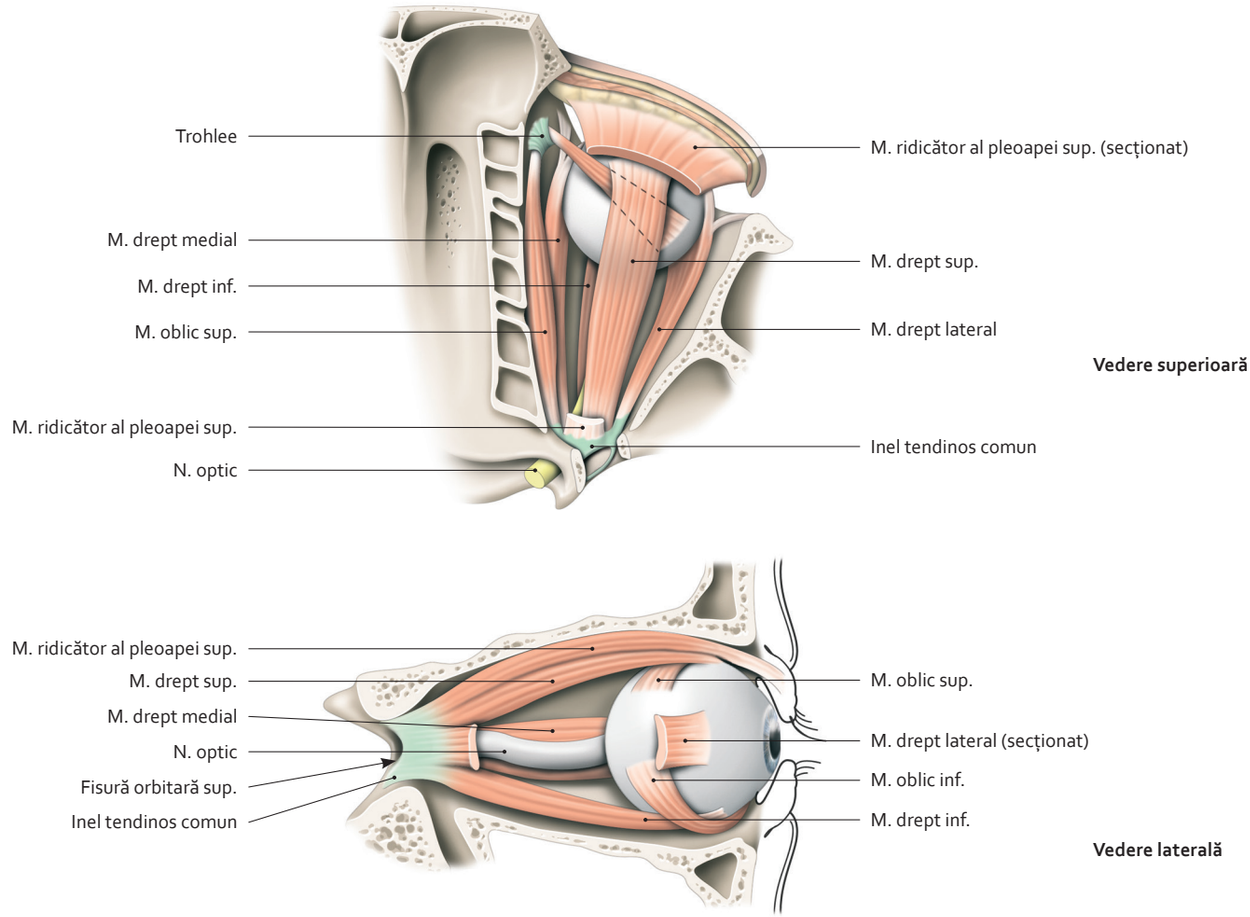

Origine și traiect al mușchilor bulbului ocular

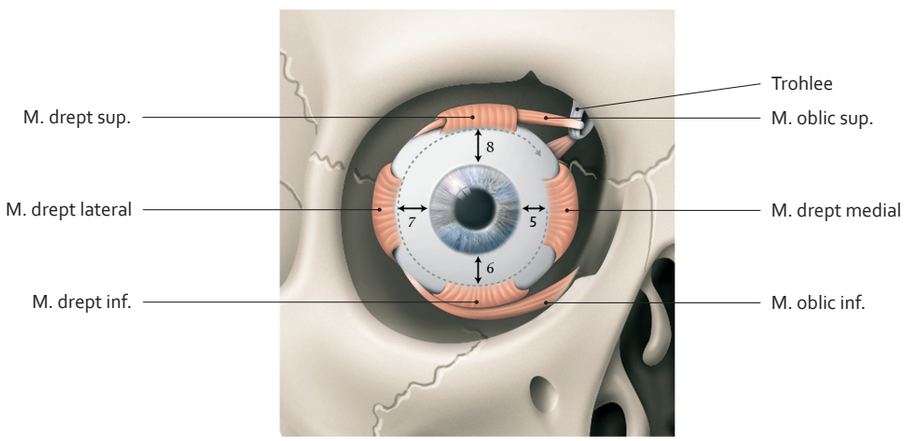

Inserții terminale ale mușchilor bulbului ocular
(↔ distanță în mm)

3064 26-165.indd 84 28.07.2014 18:08:23

2.55 Fasciile și spațiile orbitare

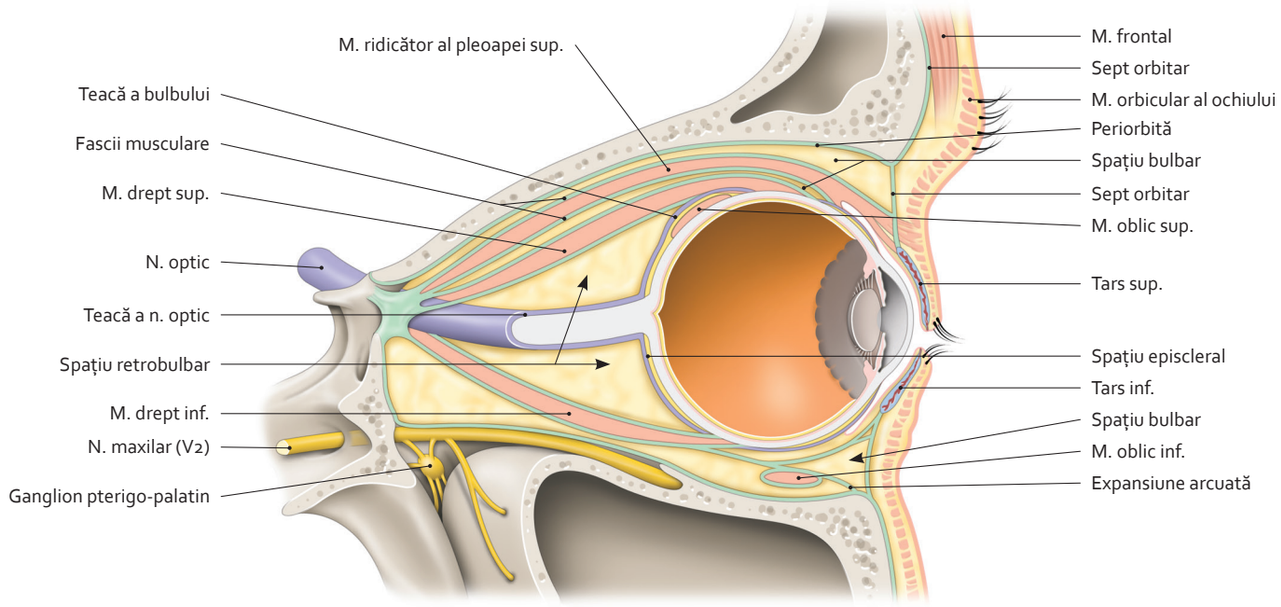

Fascii și spații orbitare
(secțiune sagitală)

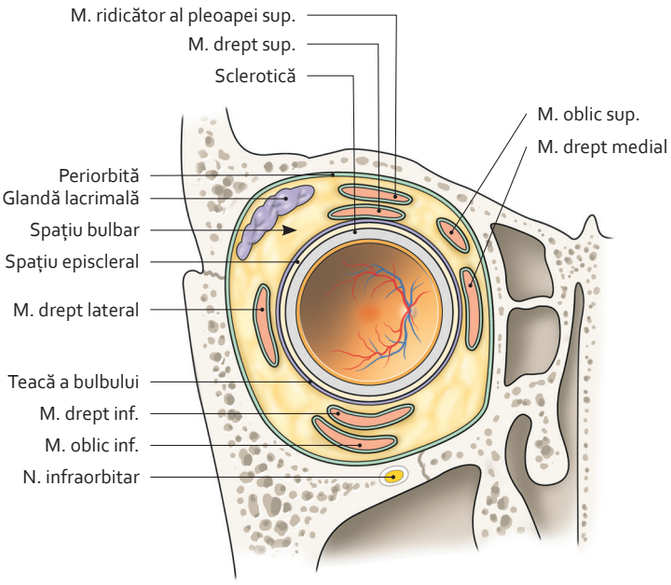

Fascii și spații orbitare
(secțiune frontală; vedere anterioară)

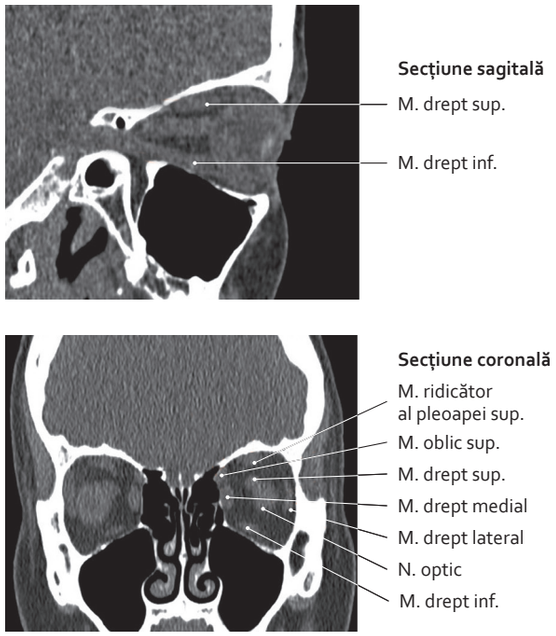

Tomodensitometrii
(clișee dr. T. Diesce)

3064 26-165.indd 85 28.07.2014 18:08:27

2.56 Inervația mușchilor oculari

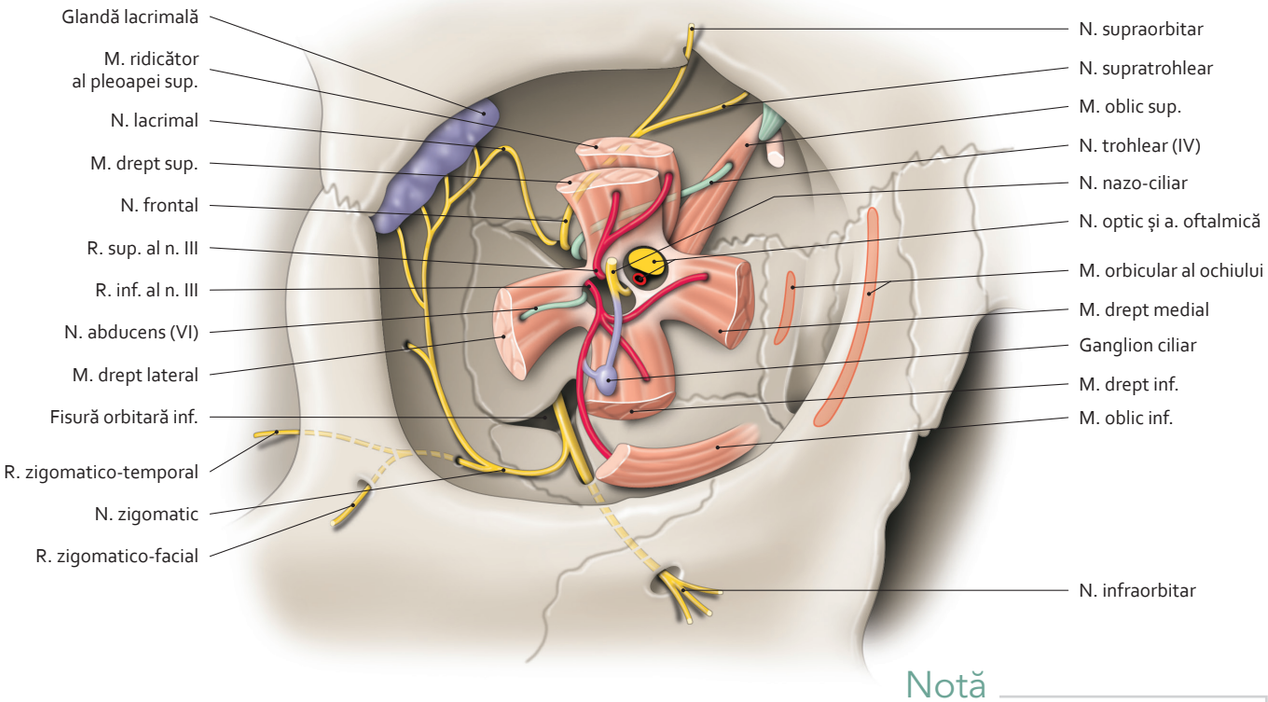

Nervi orbitari
(vedere anterioară a orbitei)

Notă

Mușchiul orbitar, un strat subțire de mușchi neted, este întins în formă de punte pe deasupra fisurii orbitare inferioare.

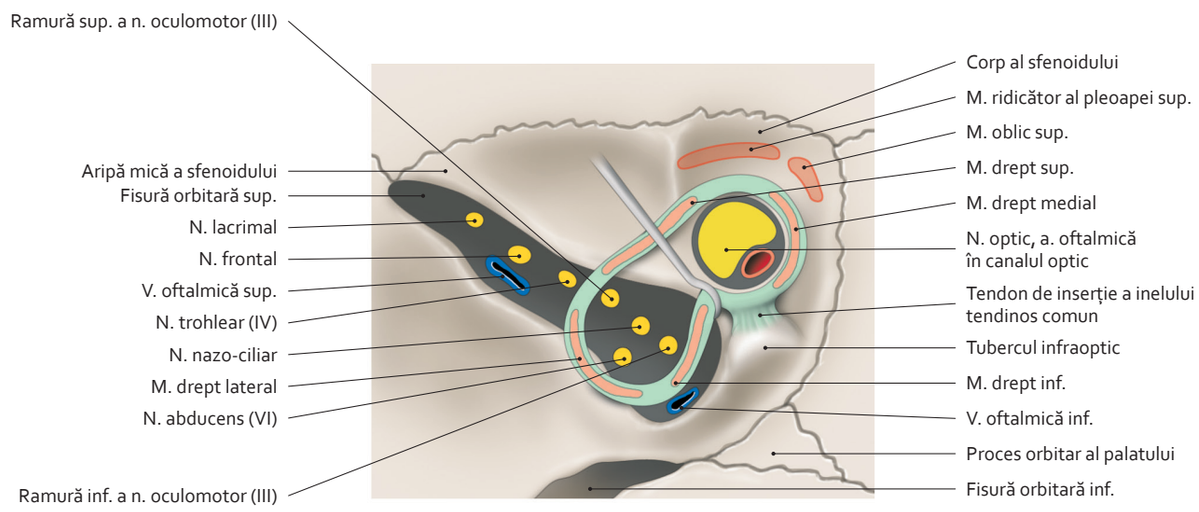

Inel tendinos comun și apex al orbitei

3064 26-165.indd 86 28.07.2014 18:08:32

2.57 Funcția mușchilor oculari

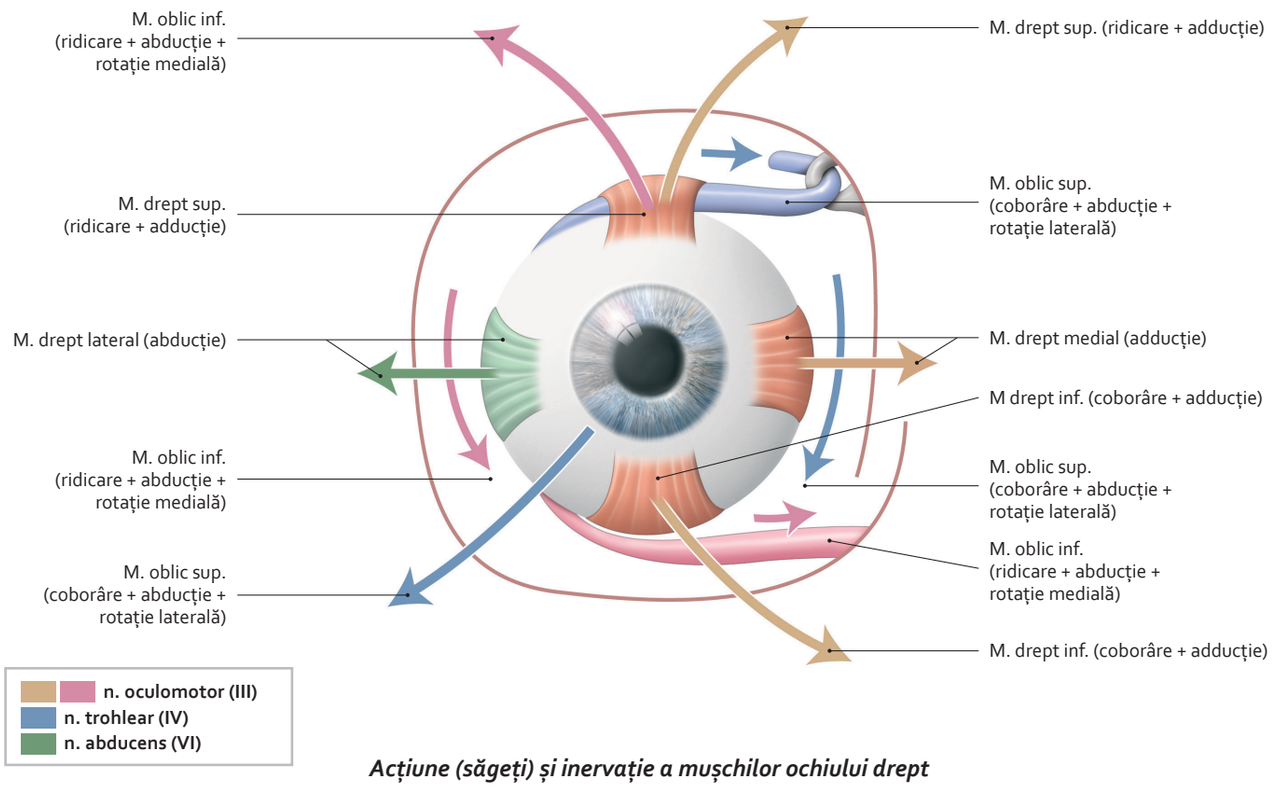

Acțiune (săgeți) și inervație a mușchilor ochiului drept

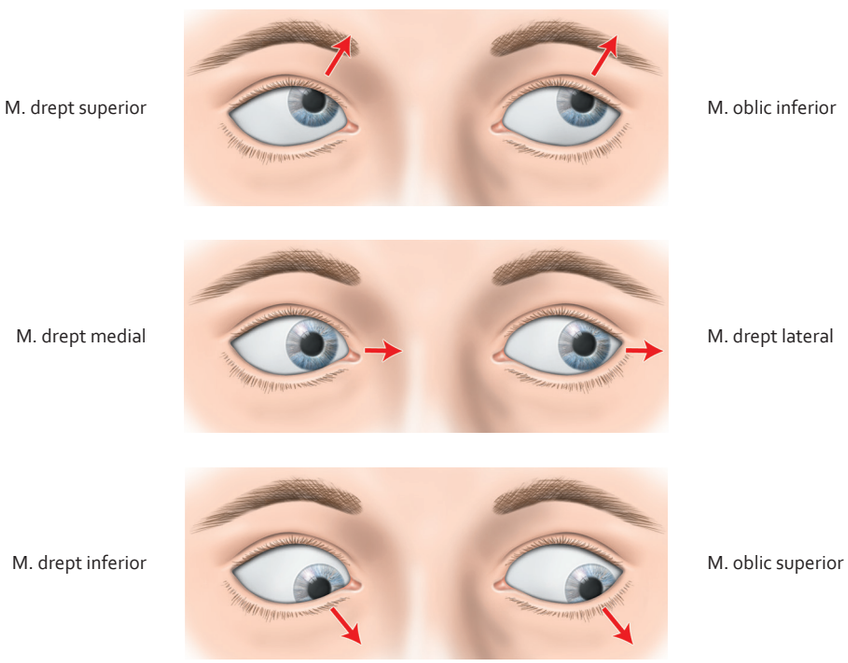

Privirea în cursul mișcărilor mușchilor motori ai ochiului
(test clinic)

2.58 Artera și venele oftalmice

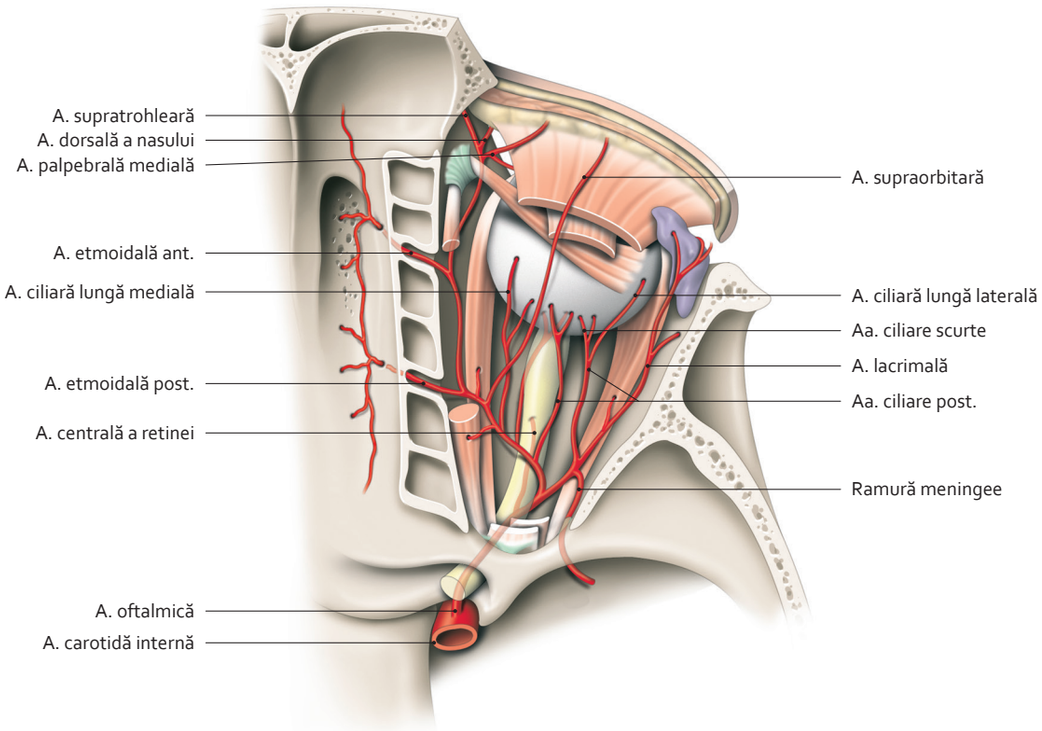

Arteră oftalmică
(vedere superioară)

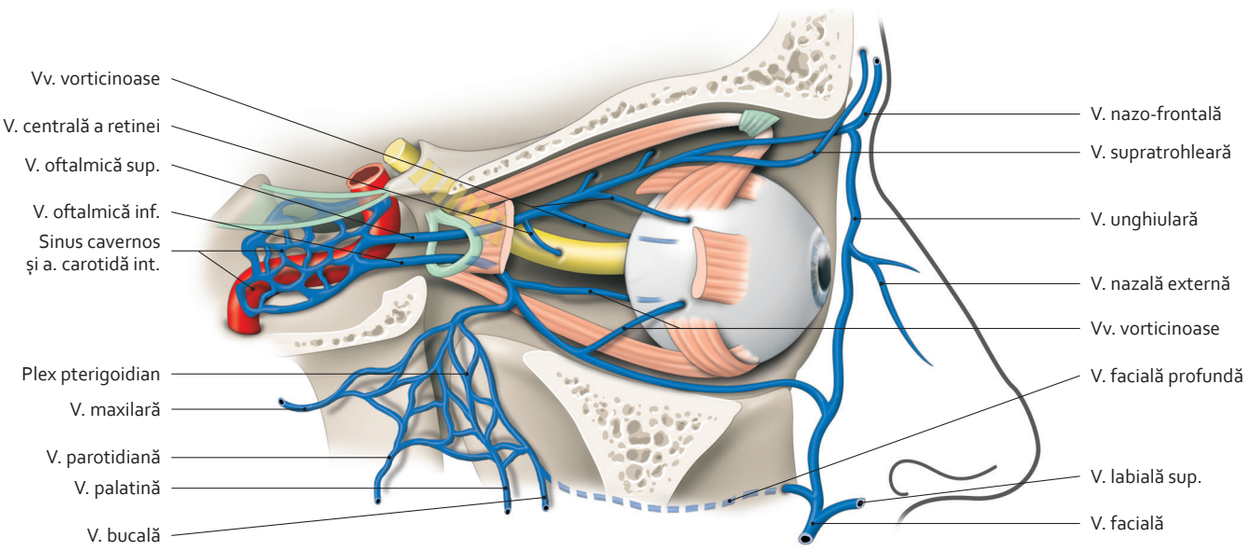

Vene oftalmice
(vedere laterală)

3064 26-165.indd 88 28.07.2014 18:08:42

2.59 Pleoapele (1)

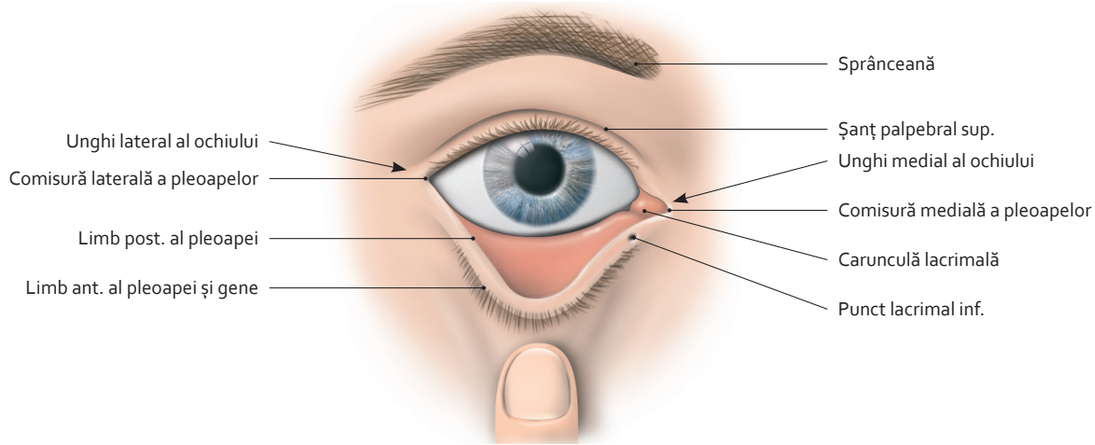

Ochi drept
(tracțiune a pleoapei inferioare)

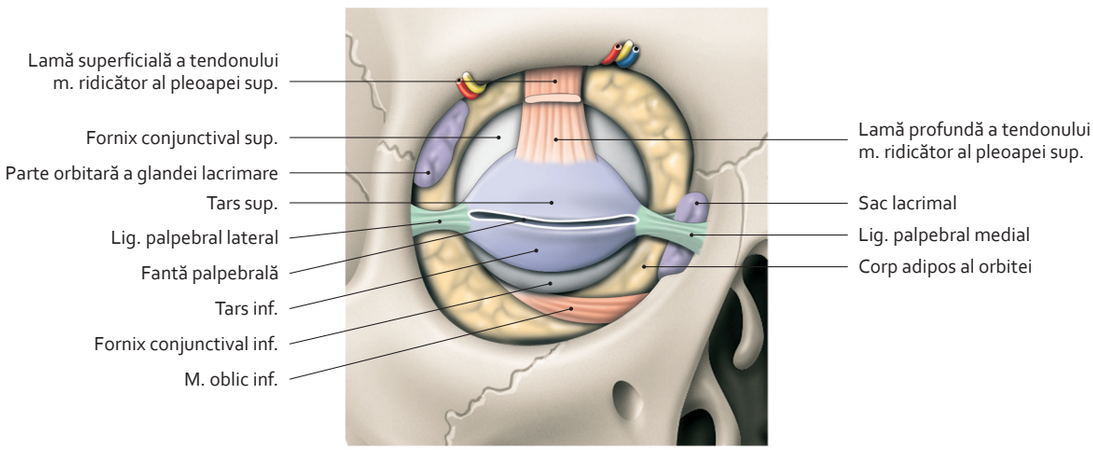

Tarsuri ale ochiului

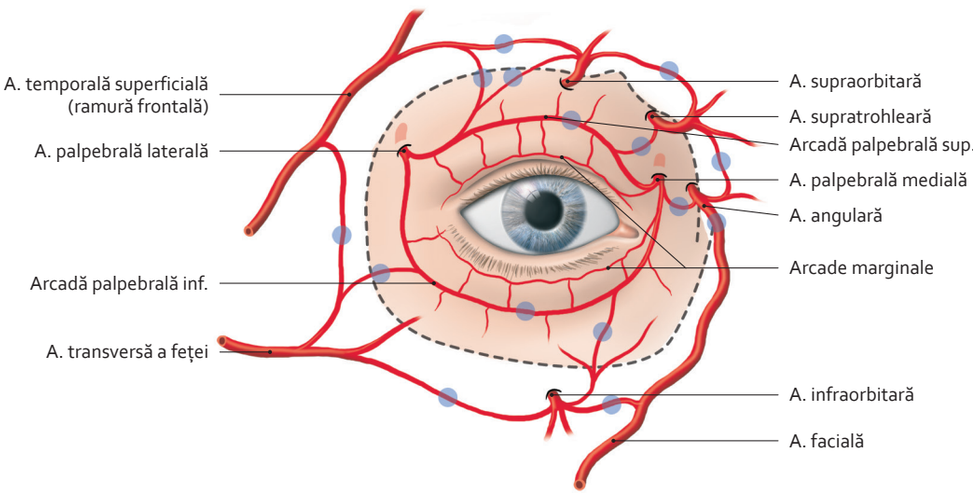

Artere ale orbitei și pleoapelor
(puncte albastre: anastomoze)

3064 26-165.indd 89 28.07.2014 18:08:46

2.60 Pleoapele (2)

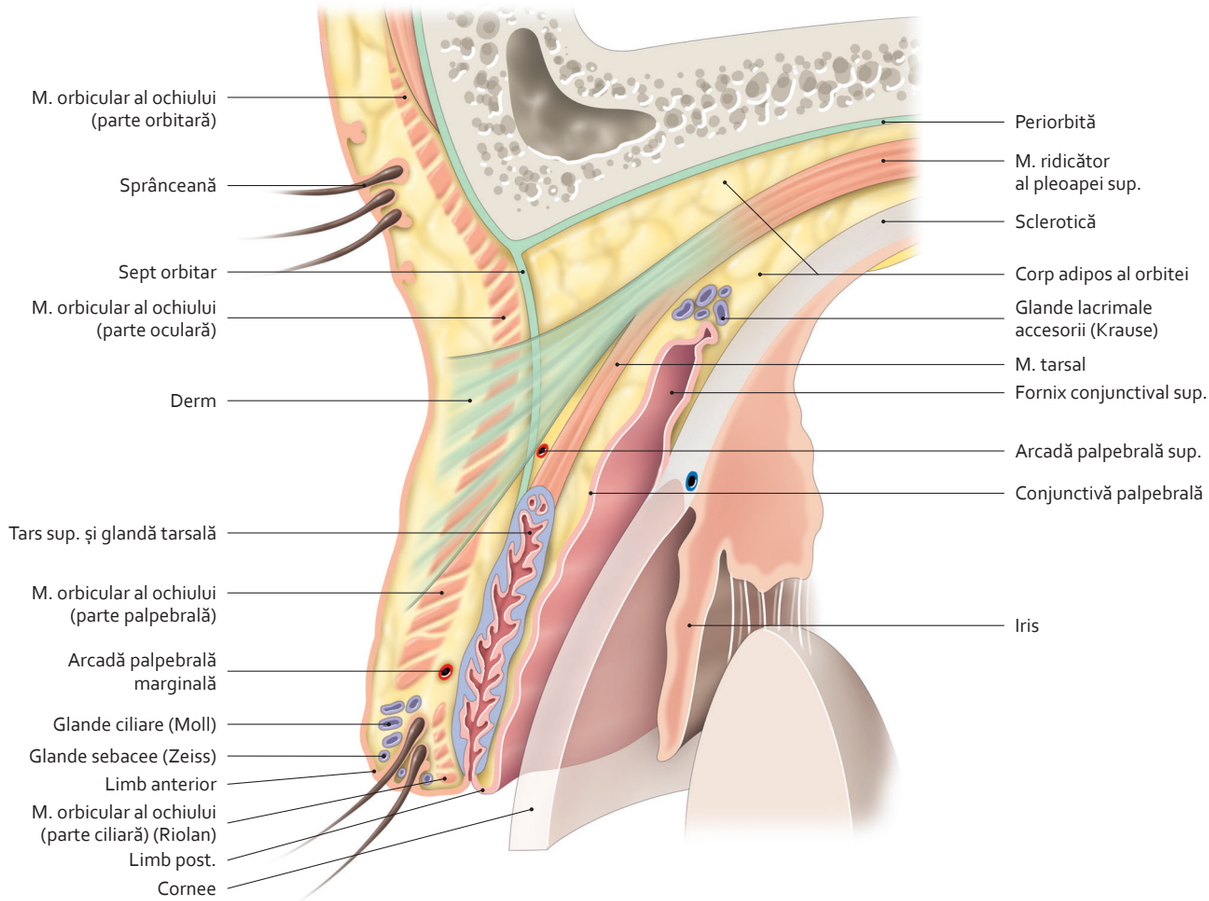

Structură a pleoapei
(secțiune sagitală a pleoapei superioare)

3064 26-165.indd 90 28.07.2014 18:08:51

2.61 Aparatul lacrimal

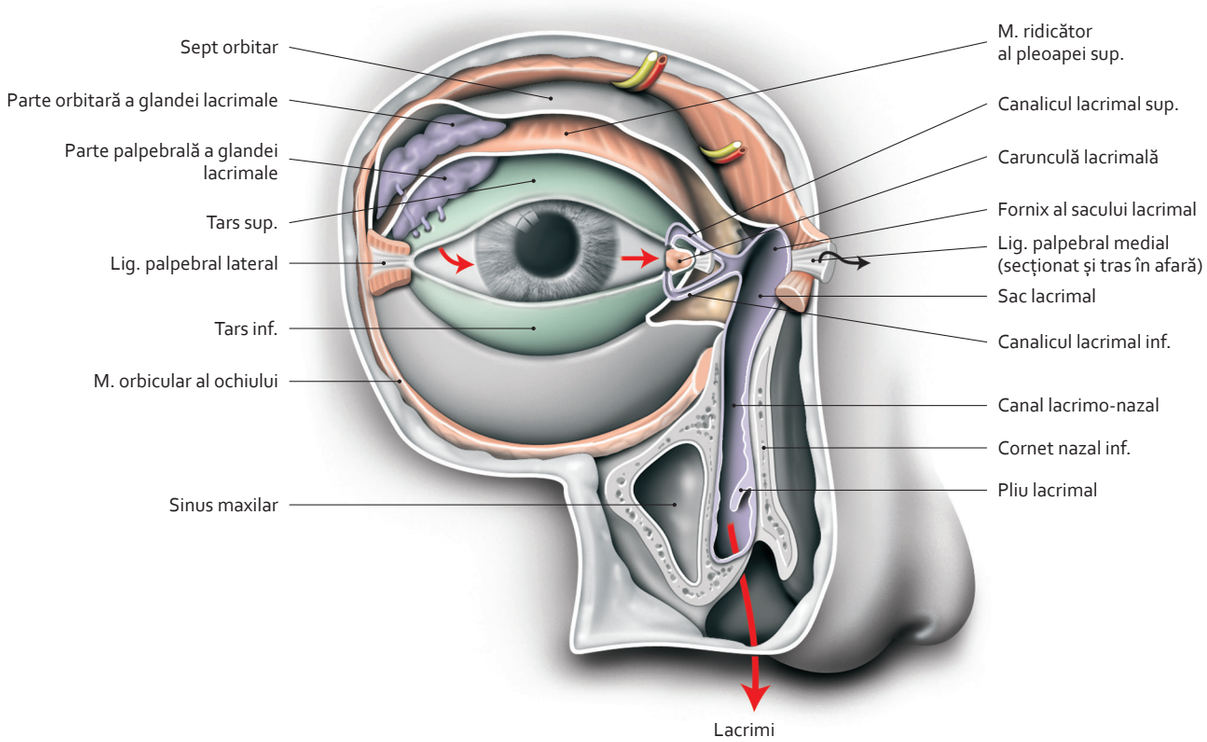

Glande și căi lacrimale

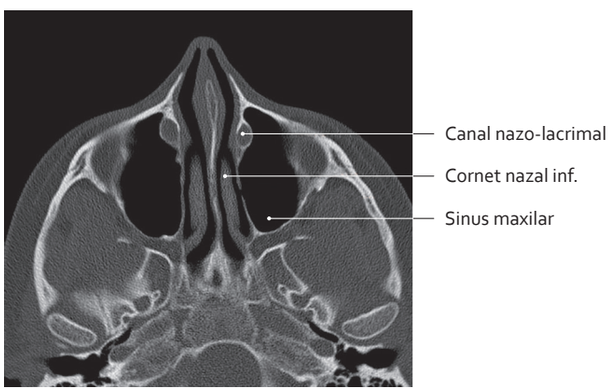

Tomodensitometrie.
Secțiune axială transversală
(clișeu dr. T. Diesce)

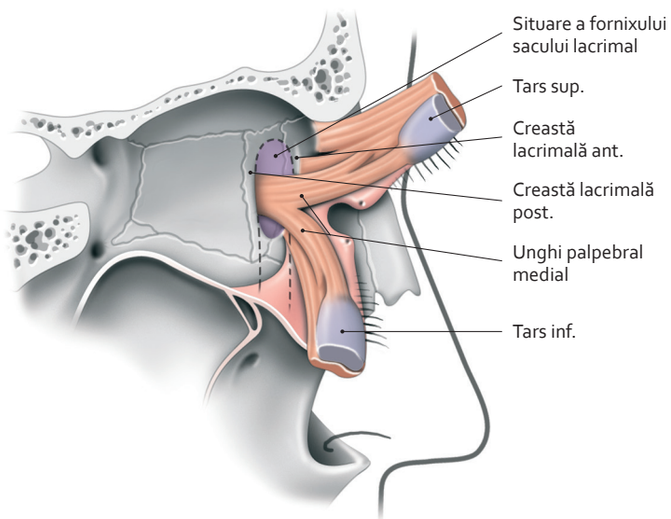

Parte lacrimală a mușchiului orbicular al ochiului

2.62 Receptorii optici

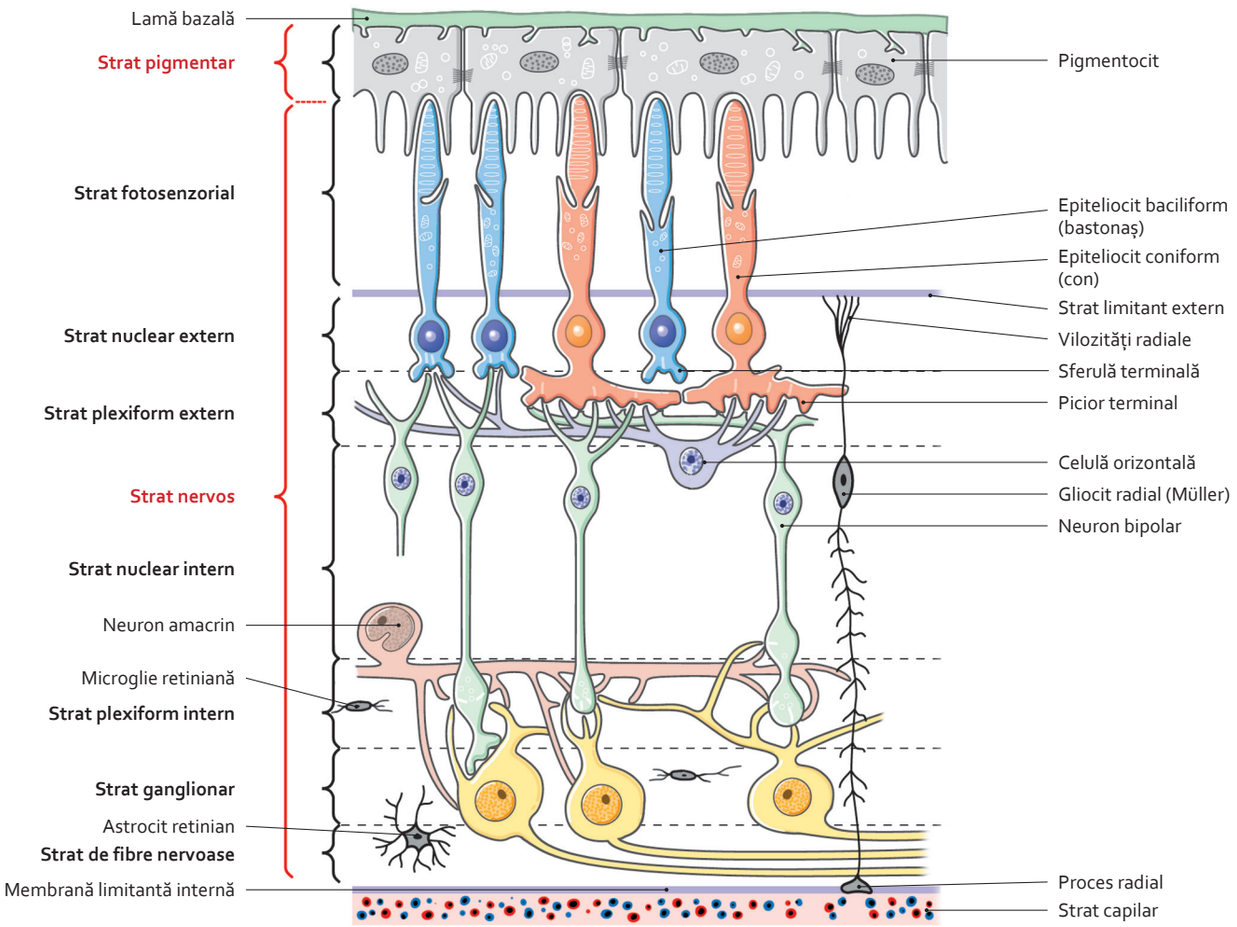

Organizare schematică a părții optice a retinei

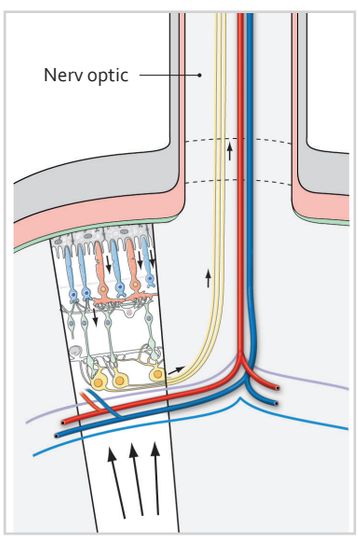

Traiect al influxului senzorial

Funcție

Pigmentocitele, bogate în melanină, reduc reflexia parazitară a luminii.

Epiteliocitele baciliforme sau bastonașele sunt de o mie de ori mai bogate în fotopigmenți decât conurile. Sunt singurele care contribuie la vederea în prezența unei intensități luminoase scăzute (vedere crepusculară).

Epiteliocitele coniforme sau conurile sunt specializate în vederea precisă a formelor și culorilor. Au pigmenți sensibili la lungimile de undă mari (roșu), medii (verde) și scurte (albastru). Amestecurile adecvate ale acestor trei culori reconstituie culoarea albă și celelalte culori.

Aceste celule fotoreceptoare, în număr de aproximativ 126 de milioane, înregistrează impactul fotonilor datorită pigmenților lor sau opsină. Apoi această informație este tradusă într-un mesaj nervos pentru creier. Creierul decriptează ceea ce ochii văd și nu disting.

3064 26-165.indd 92 28.07.2014 18:09:01

2.63 Căile vizuale (1)

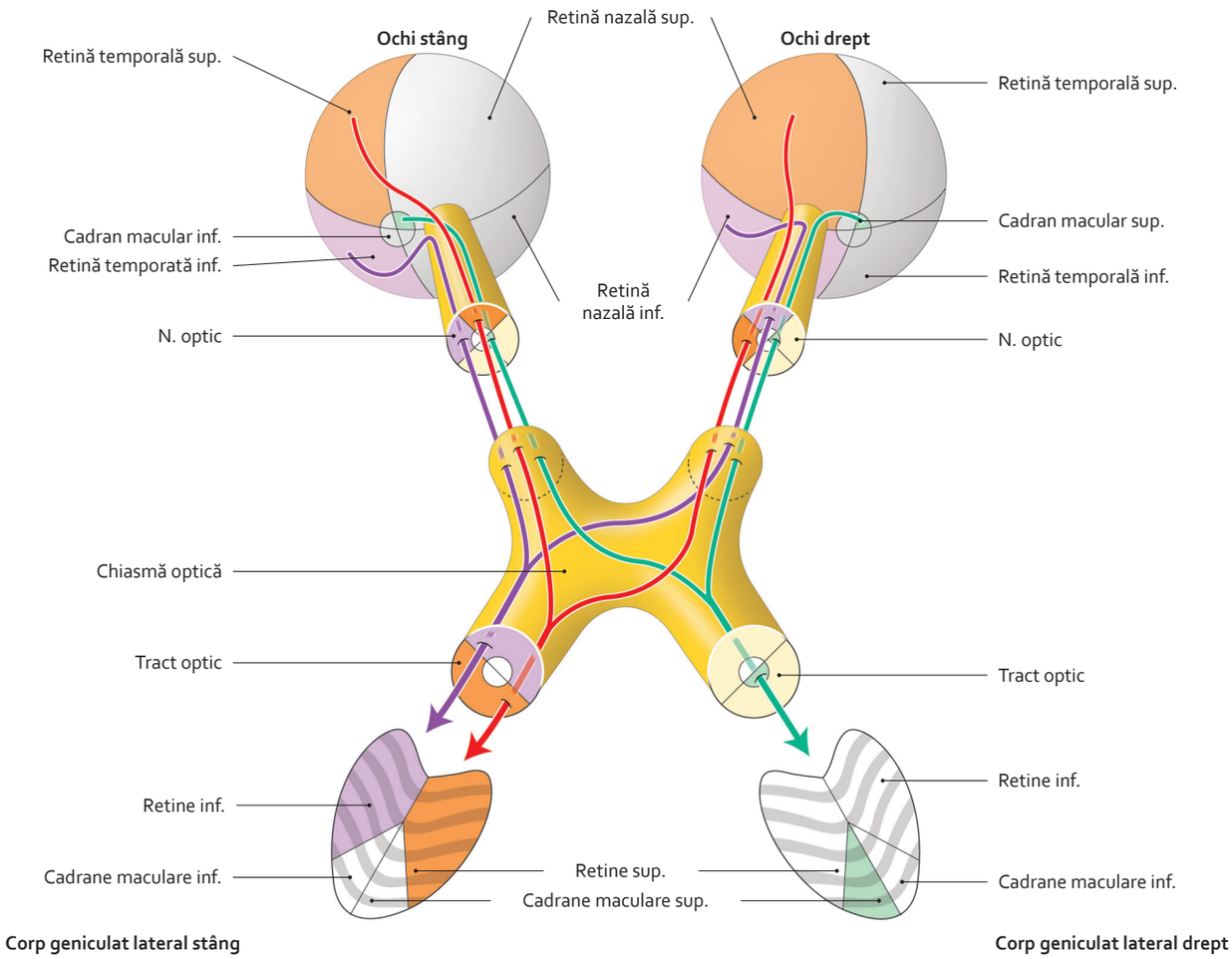

Traiect al fibrelor nervoase optice și impact în corpii geniculați

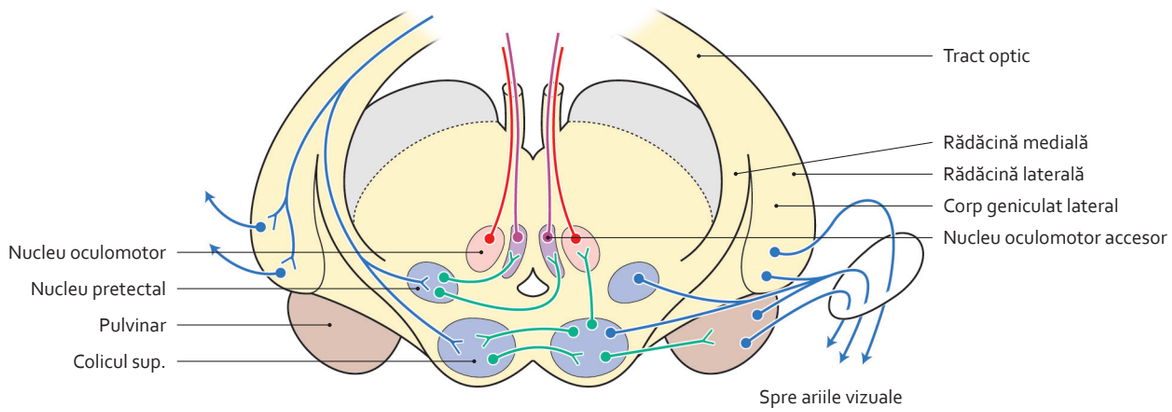

Conexiuni ale fibrelor nervoase ale tractului optic
(secțiune transversală la nivelul coliculilor superiori)

3064 26-165.indd 93 28.07.2014 18:09:07

2.64 Căile vizuale (2)

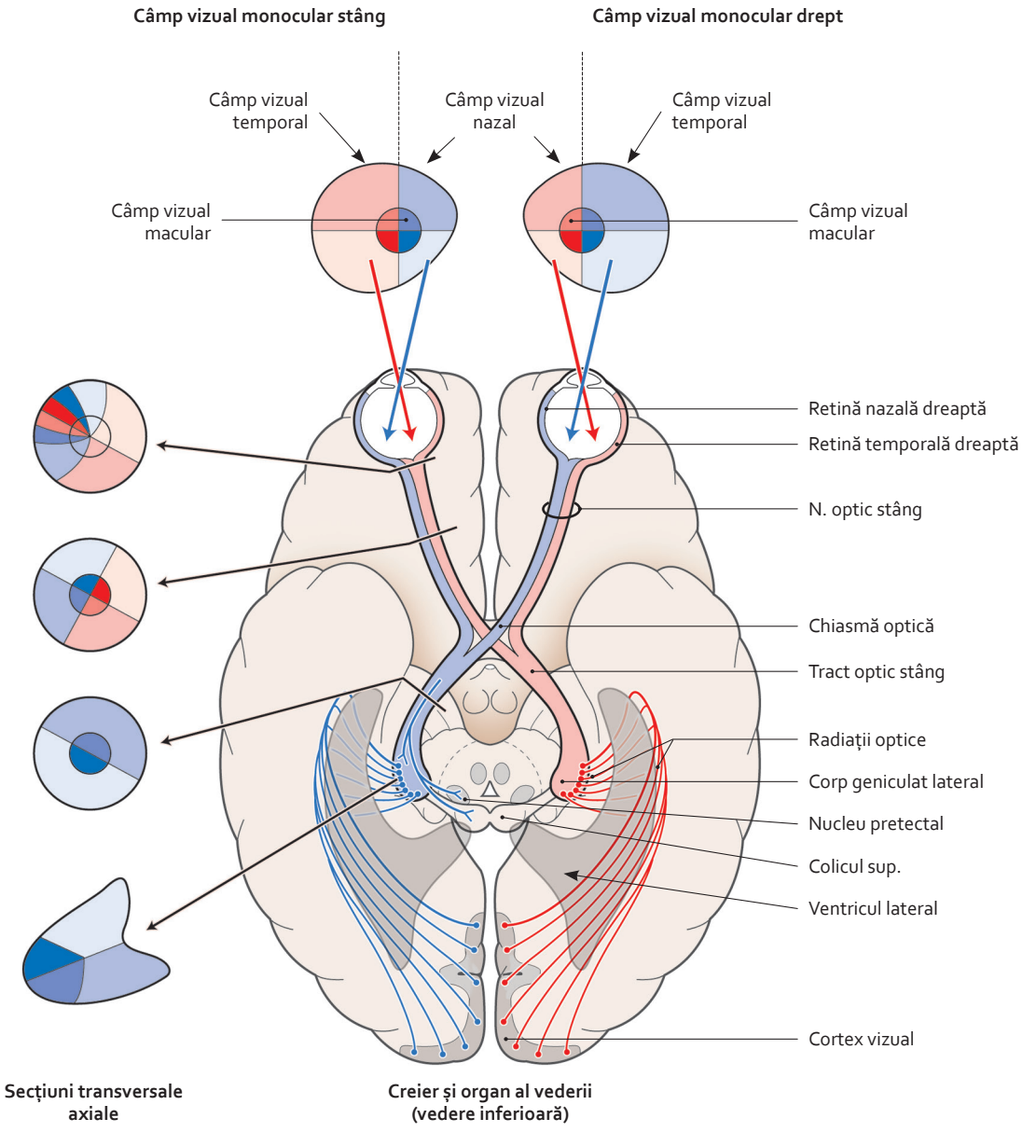

Repartiție topografică a fibrelor nervoase în căile optice

Notă

Acuitatea vizuală, adică puterea de discernere a retinei, este evaluată în clinică pe scale de acuitate vizuală.
Câmpul vizual corespunde întinderii spațiului pe care ochiul imobil îl poate cuprinde. Orice punct al câmpului vizual corespunde unui anumit punct al retinei.

3064 26-165.indd 94 28.07.2014 18:09:15

2.65 Căile vizuale (3)

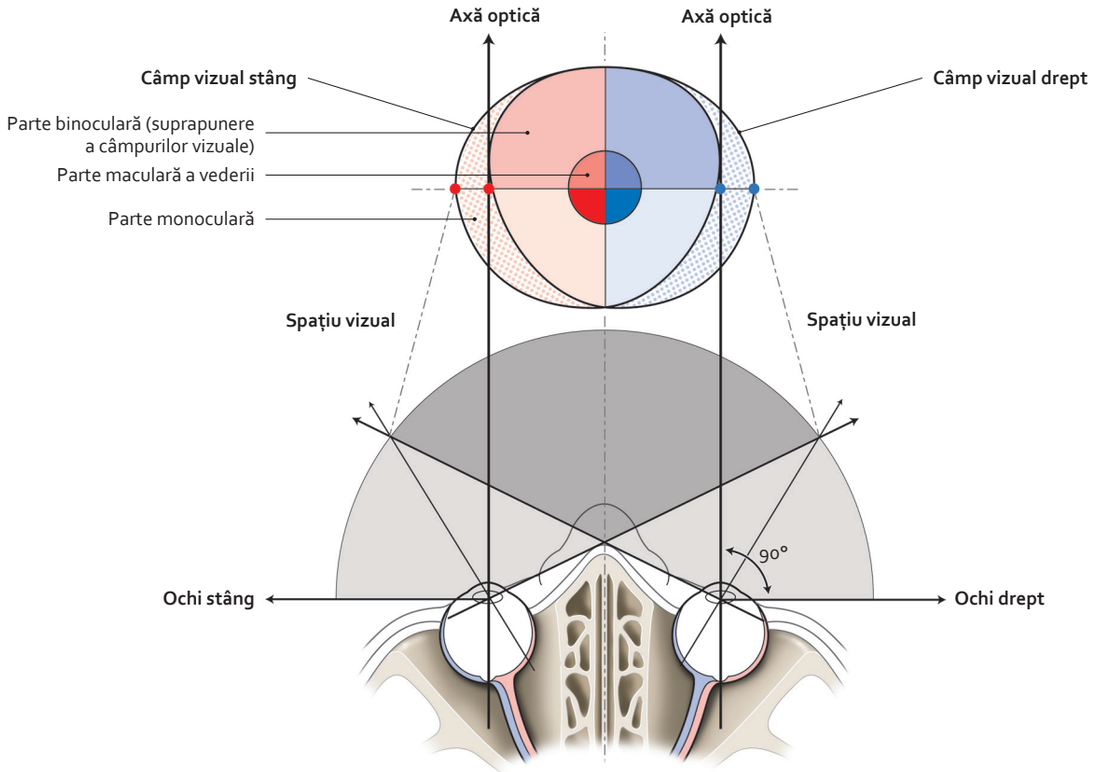

Câmpuri vizuale în vedere binoculară

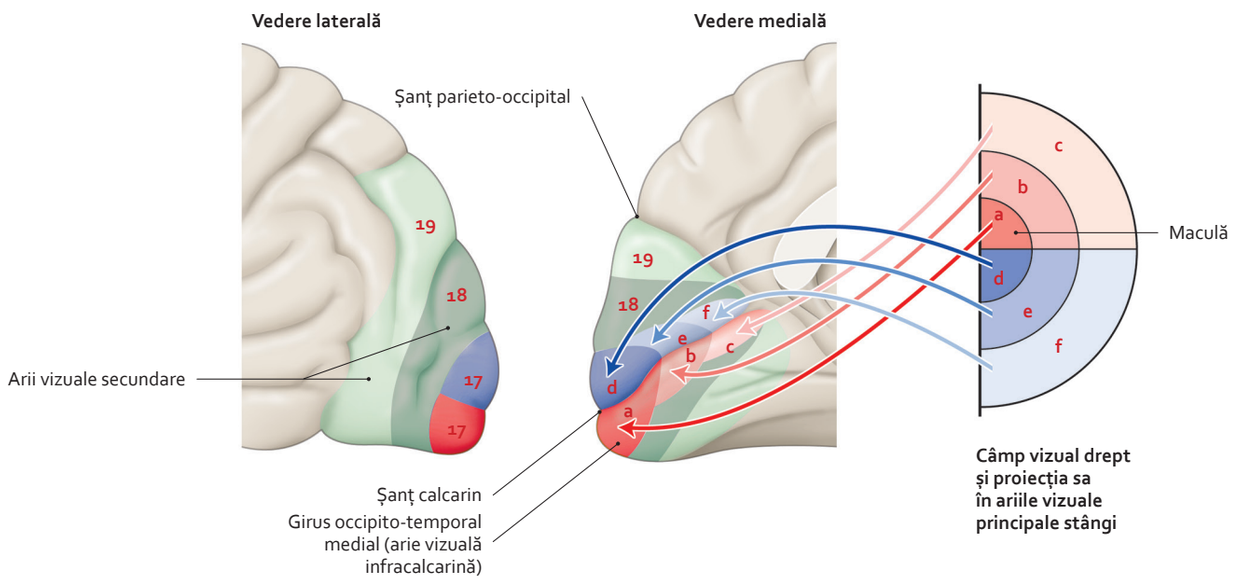

Arii vizuale ale emisferei cerebrale stângi

2.66 Reflexele optice

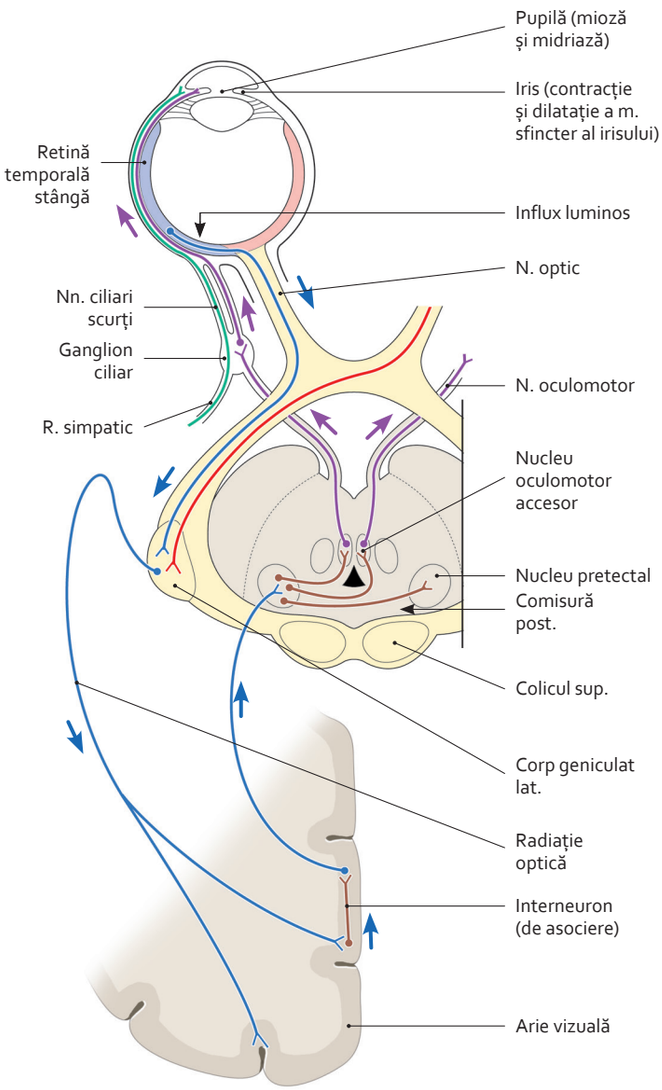

Reflex cortico-vizual al ochiului stâng
(în prezența unui influx luminos slab sau când subiectul se gândește la lumină sau o analizează)

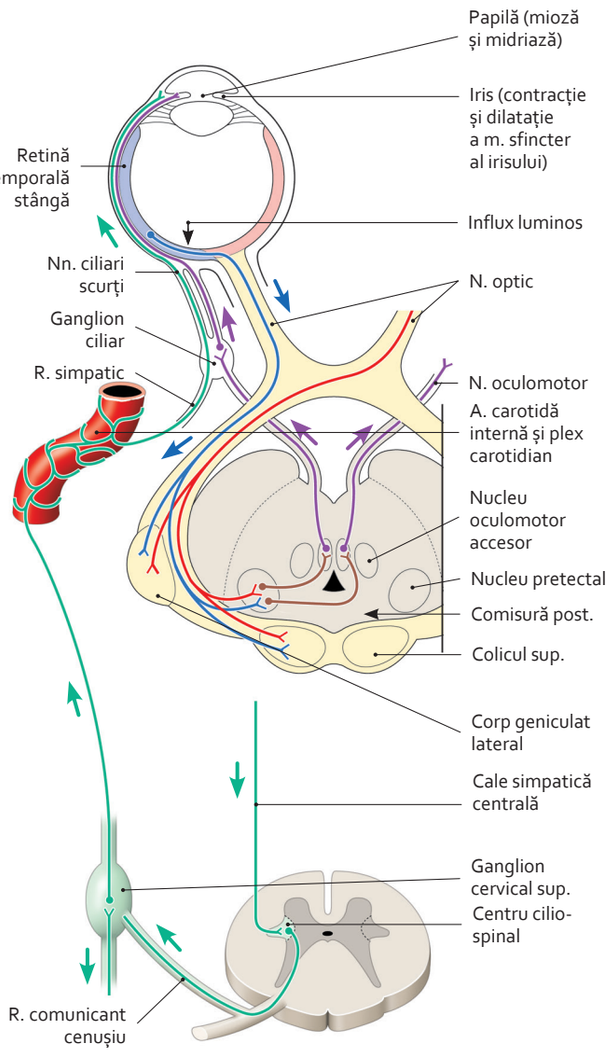

Reflex pupilar fotomotor al ochiului stâng
(în prezența unui influx luminos intens și subit)

3064 26-165.indd 96 28.07.2014 18:09:30

2.67 Nervii orbitei (1)

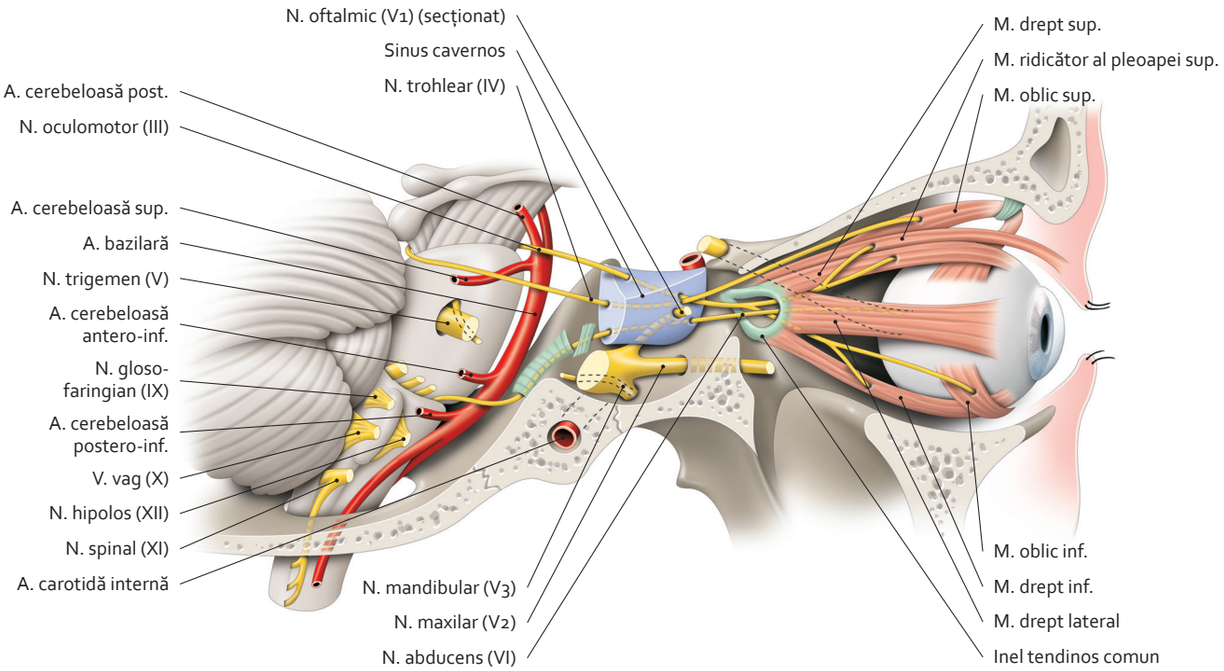

Traiect al nervilor motori ai ochilor
(vedere generală)

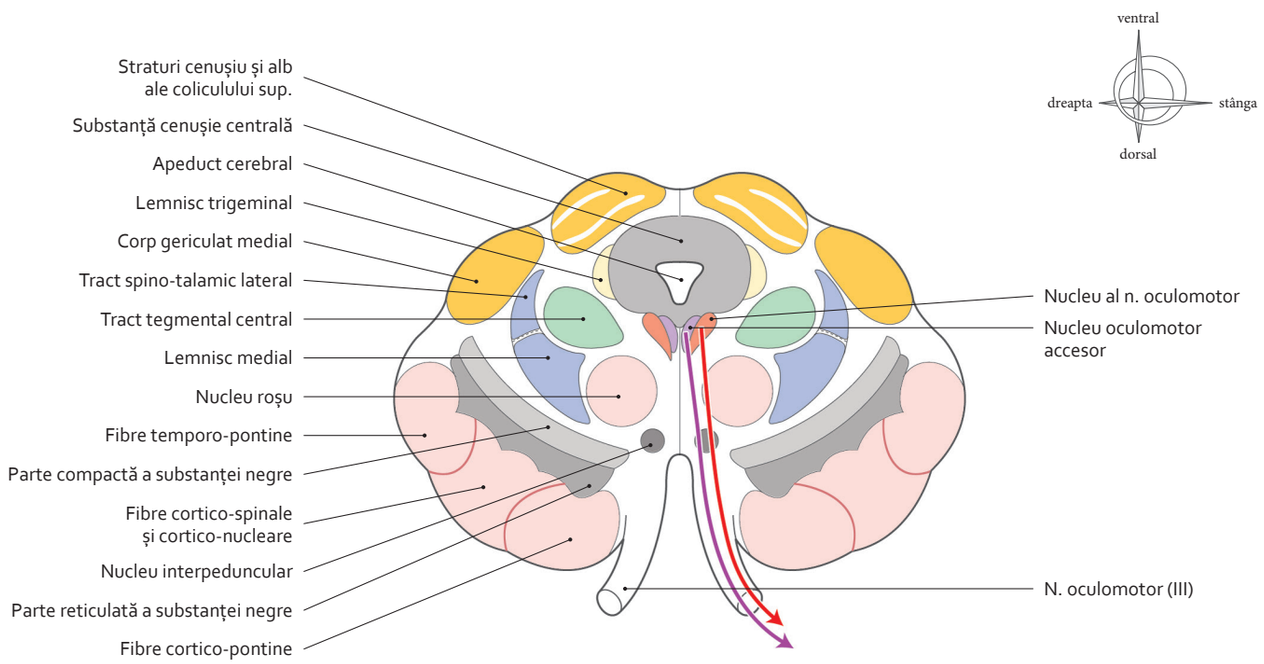

Mezencefal – nuclei și traiect encefalic al nervului oculomotor (III)
(secțiune transversală la nivelul colicululor superiori)

3064 26-165.indd 97 28.07.2014 18:10:48

2.68 Nervii orbitei (2)

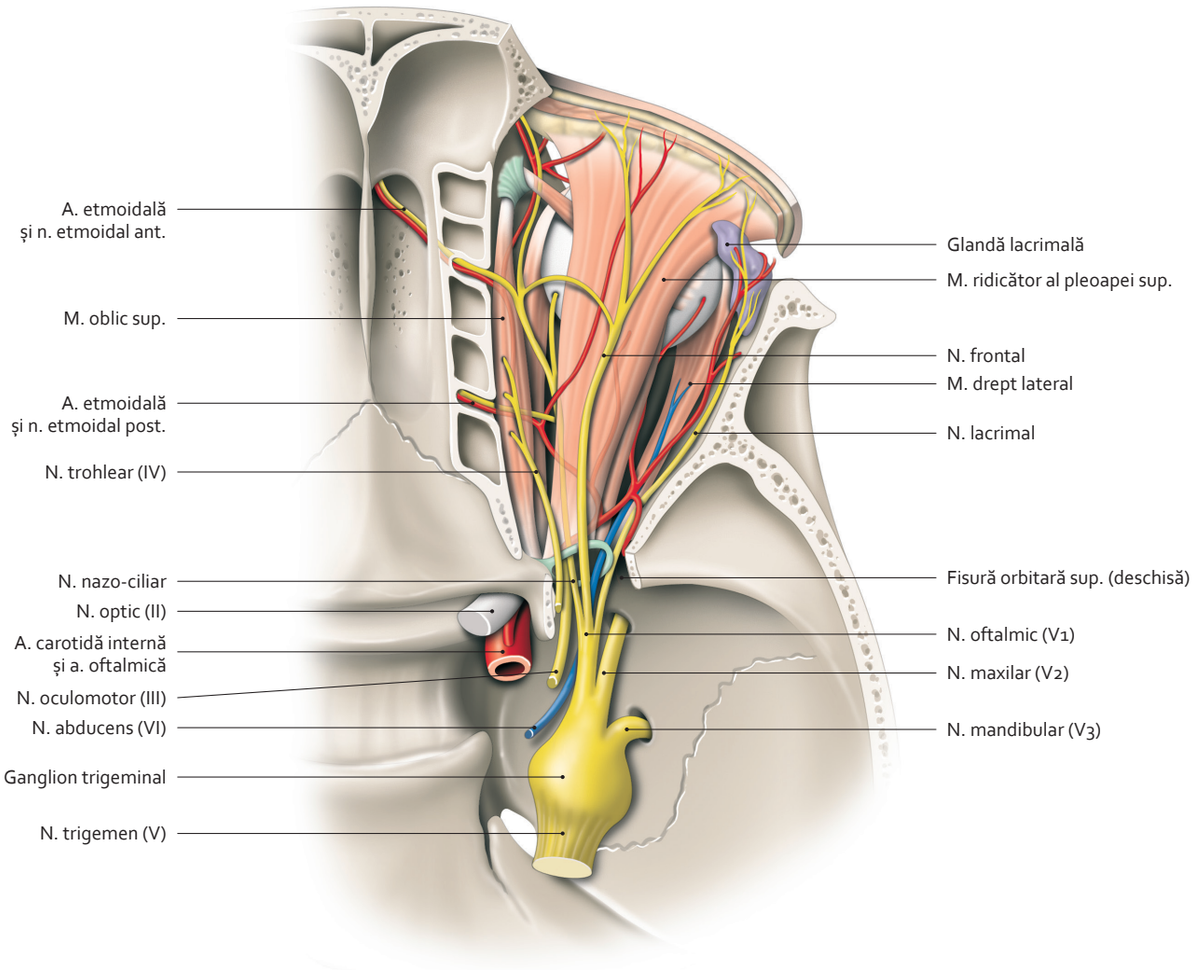

Orbită
(vedere superioară, cu rezecția peretelui superior)

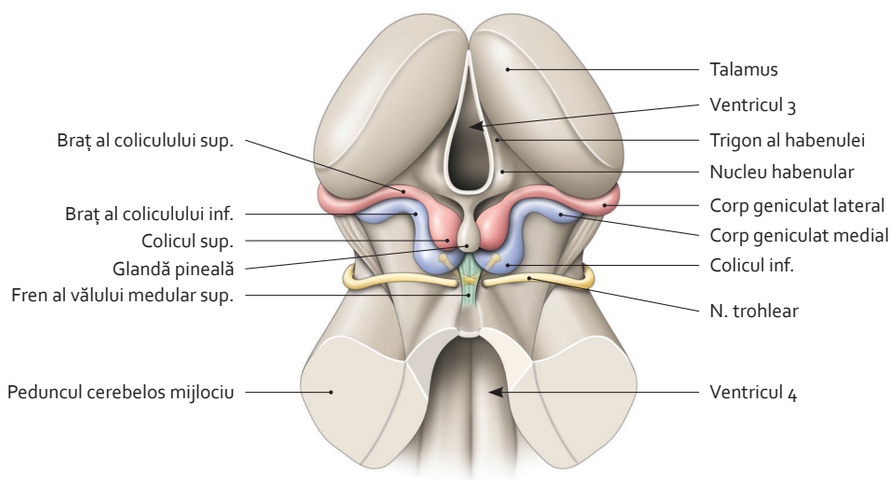

Mezencefal – origine a nervului trohlear (IV)
(vedere posterioară)

3064 26-165.indd 98 28.07.2014 18:10:54

2.69 Nervii orbitei (3)

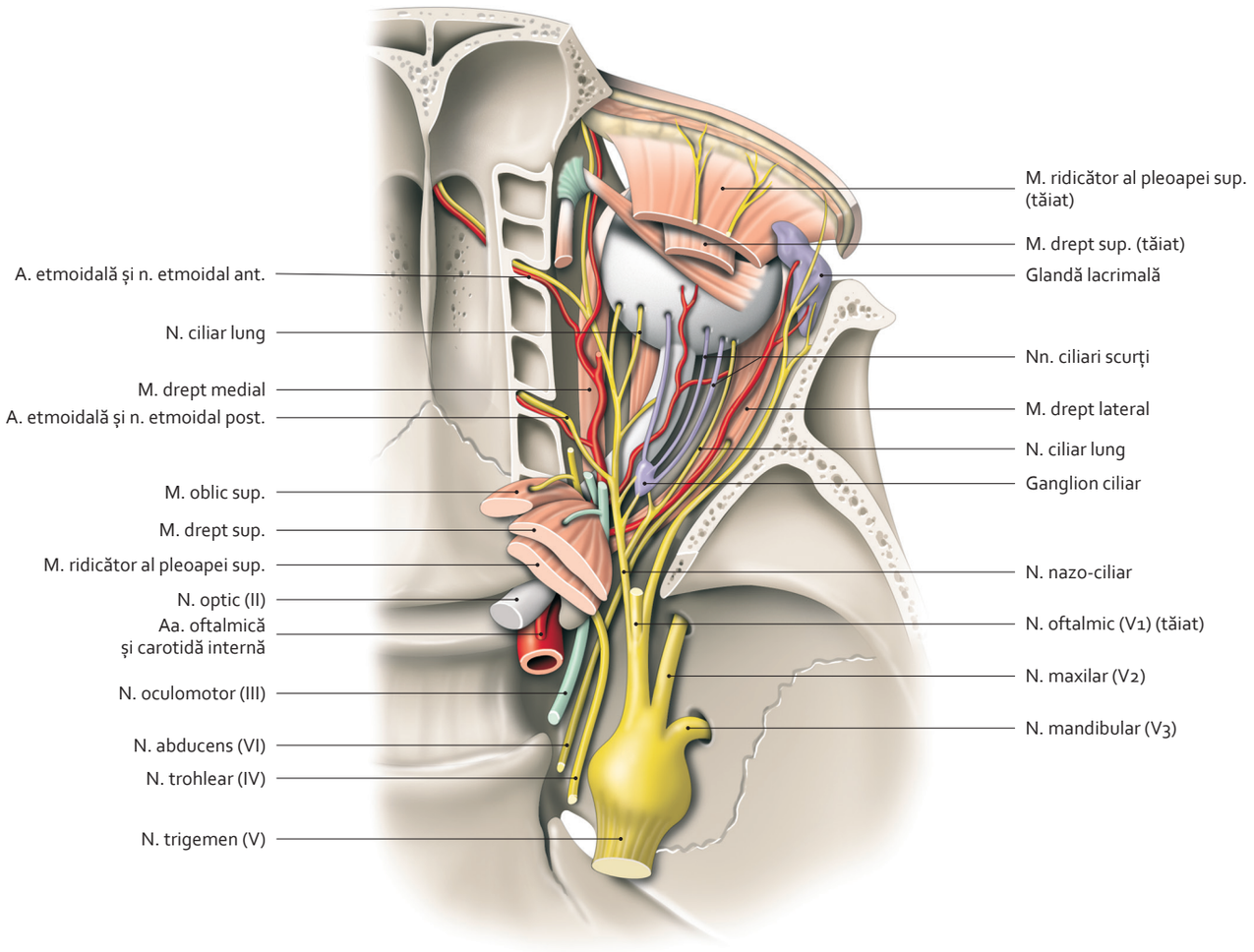

Orbită
(vedere superioară, cu rezecția peretelui superior și secționarea mușchilor ridicător al pleoapei superioare, drept superior și oblic superior)

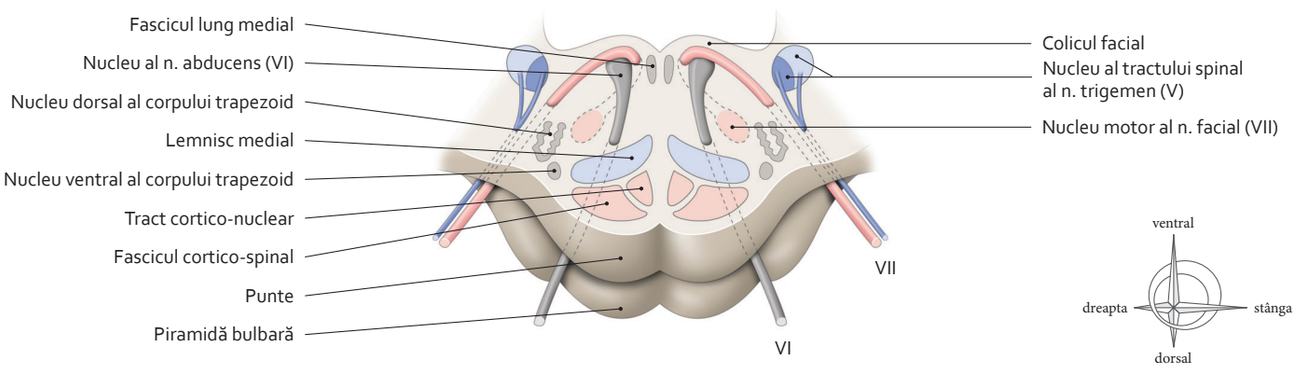

Nuclei ai nervilor abducens (VI) și facial (VII)
(secțiune transversală a punții)

3064 26-165.indd 99 28.07.2014 18:10:59

2.70 Nervii oftalmic (V1) și maxilar (V2)

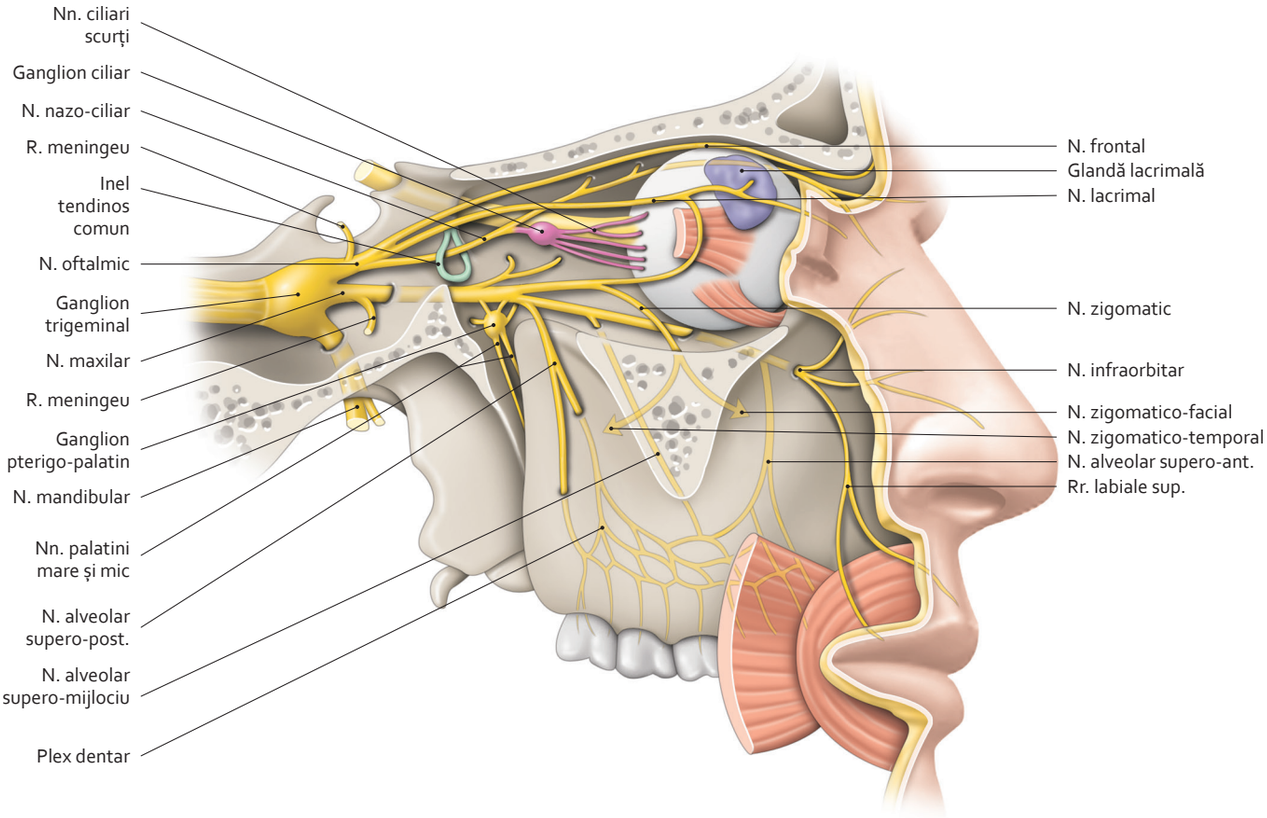

Orbită
(vedere laterală, cu rezecția peretelui lateral, a maxilarului și a osului sfenoid)

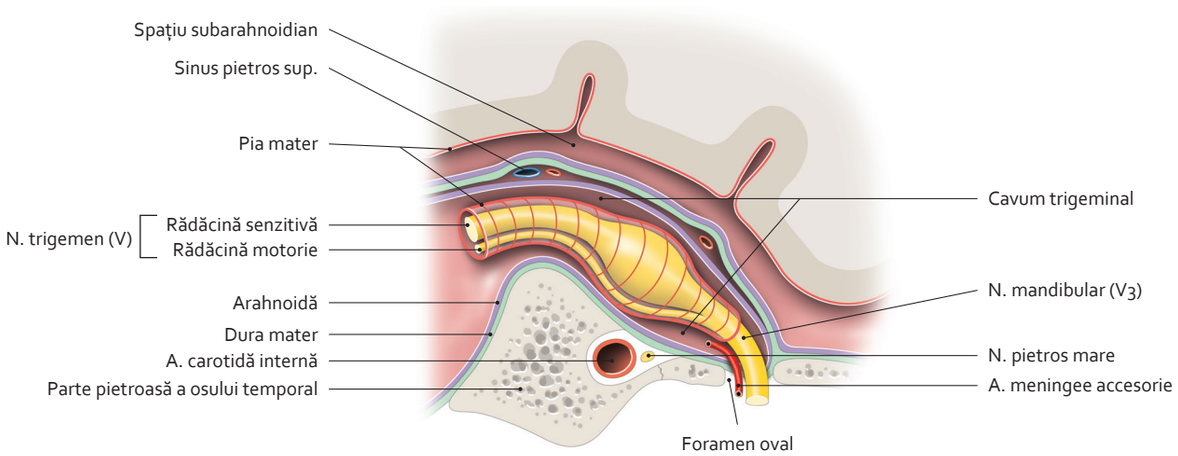

Cavum trigeminal – secțiune sagitală schematică
(vedere laterală)

3064 26-165.indd 100 28.07.2014 18:11:06

2.71 Nervul mandibular (V3) [1]

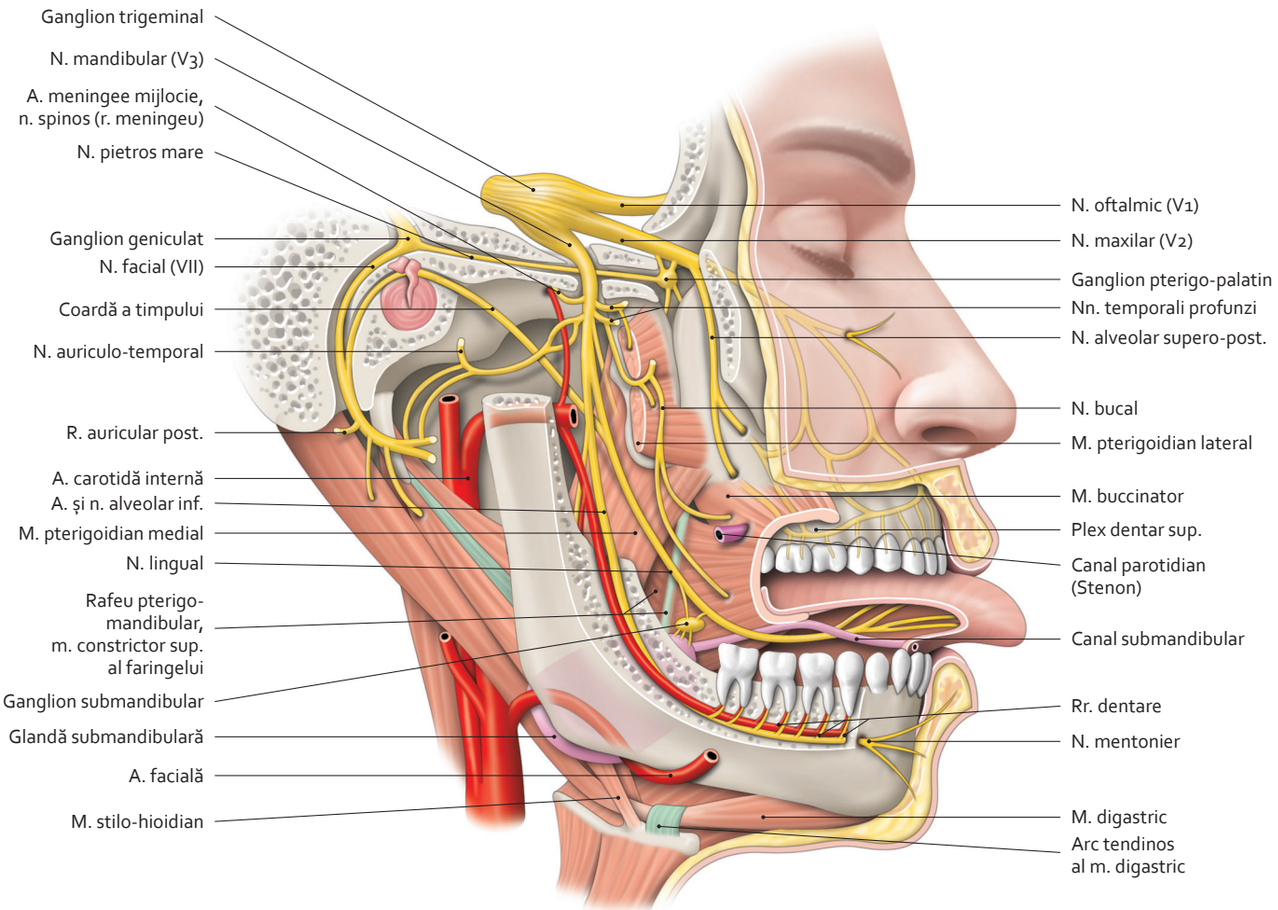

Ramuri laterale ale nervului mandibular (V3)
(vedere laterală a fosei infratemporale și a spațiului latero-faringian anterior, cu rezecție a mandibulei și a osului temporal)

3064 26-165.indd 101 28.07.2014 18:11:12

2.72 Nervul mandibular (V3) [2]

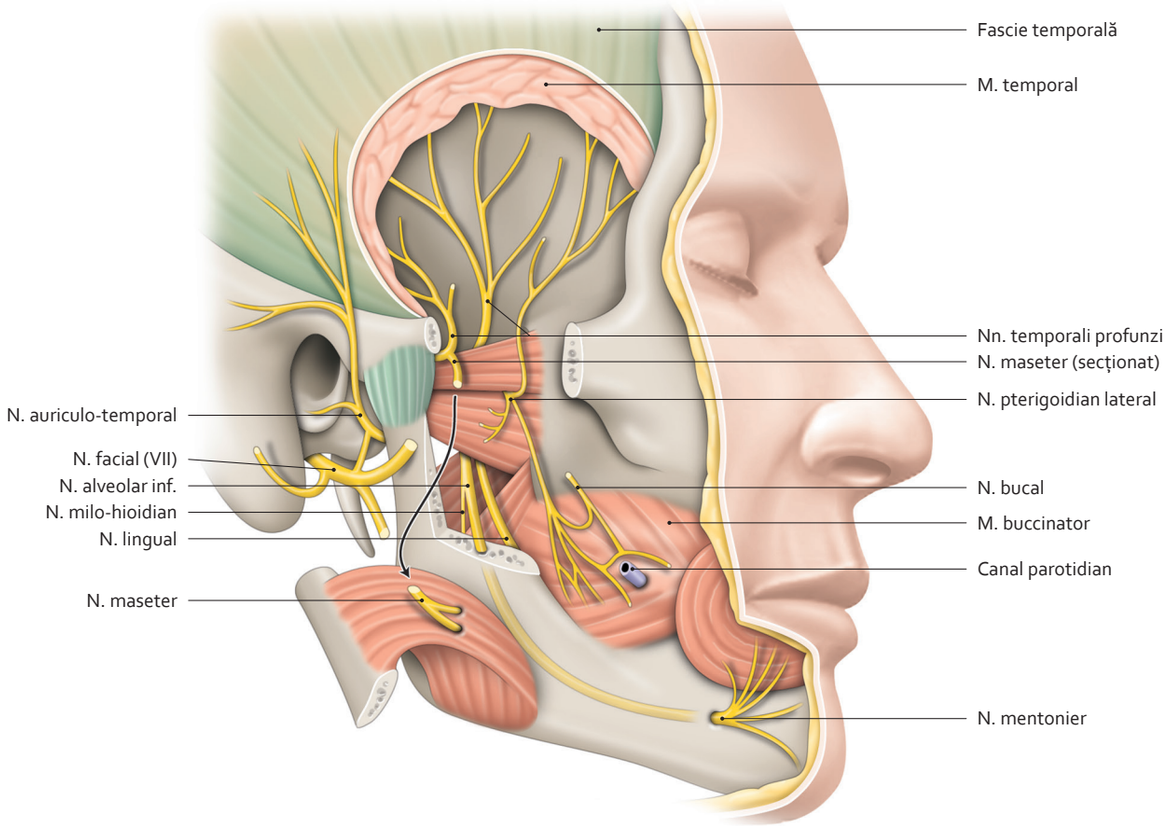

Ramuri ale nervului mandibular (V3)
(vedere laterală)

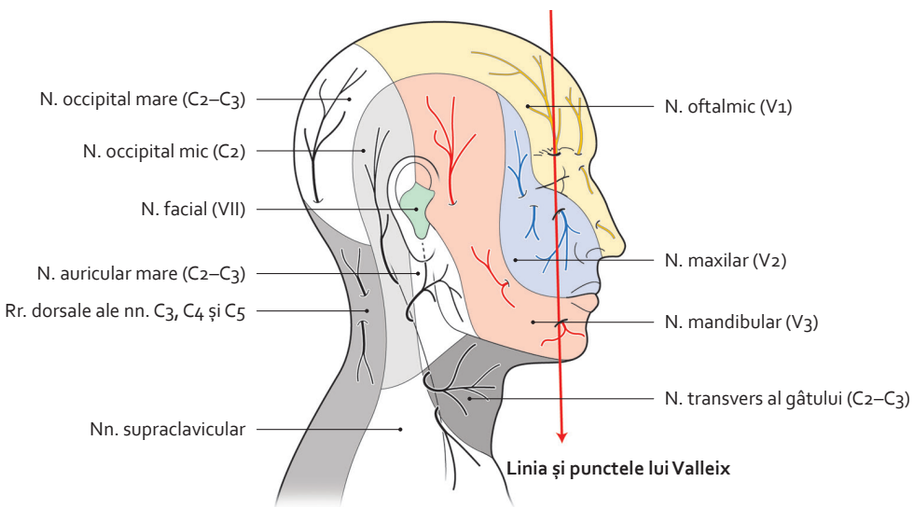

Inervație senzitivă a feței
(vedere laterală)

Notă

Punctele lui Valleix, situate pe aceeași verticală, sunt puncte de inducție sau de agravare a durerii prin palpare, în cursul nevralgiei trigeminale.

3064 26-165.indd 102 28.07.2014 18:11:19

2.73 Ganglionii otic și pterigo-palatin

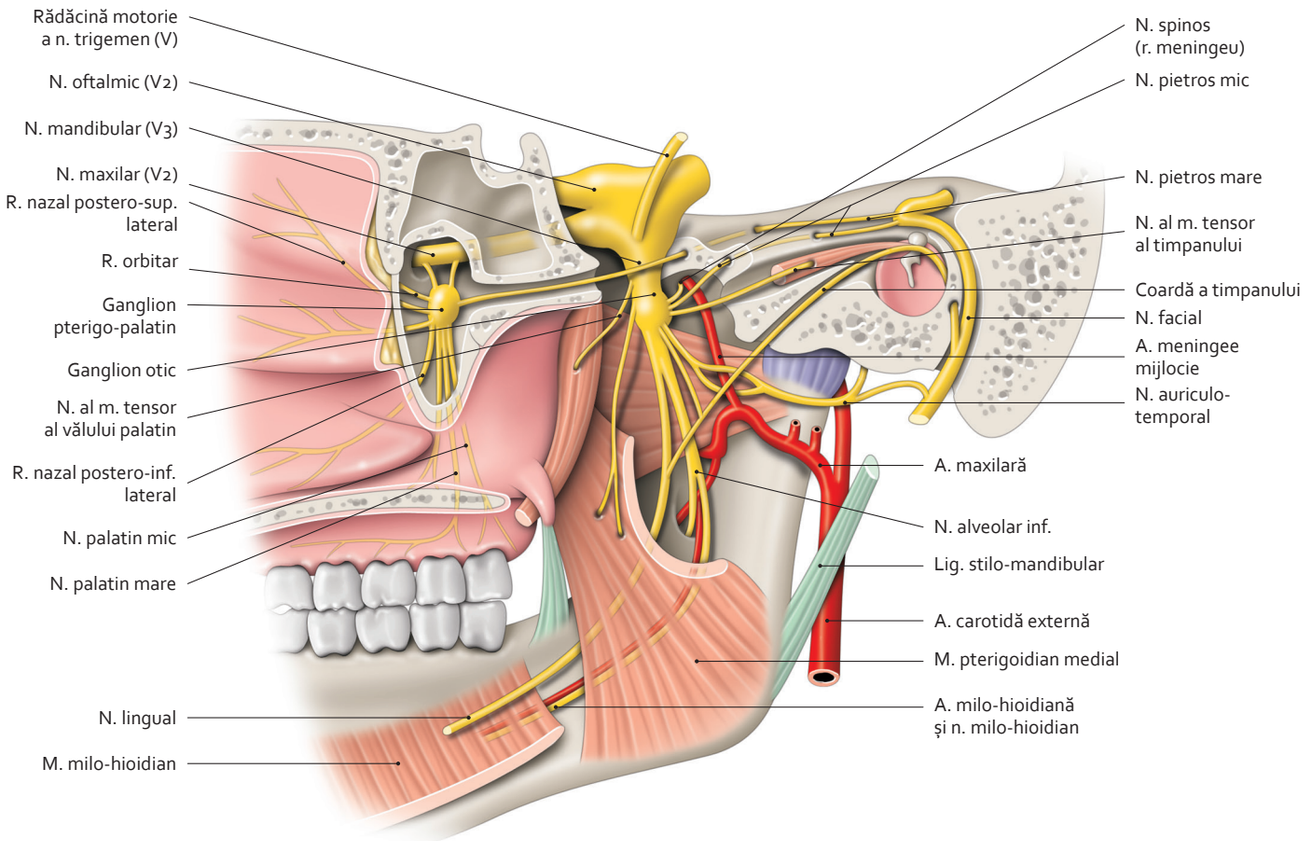

Ramuri ale nervului mandibular (V3)
(vedere medială a regiunii latero-faringiene anterioare și a urechii medii)

Notă

Ganglionii otic și pterigo-palatin sunt stații sinaptice ale fibrelor nervoase viscero-motorii (parasimpatice) destinate glandelor lacrimale, nazale și salivare (vezi planșa 108).

3064 26-165.indd 103 28.07.2014 18:11:25

2.74 Nervii fosei nazale

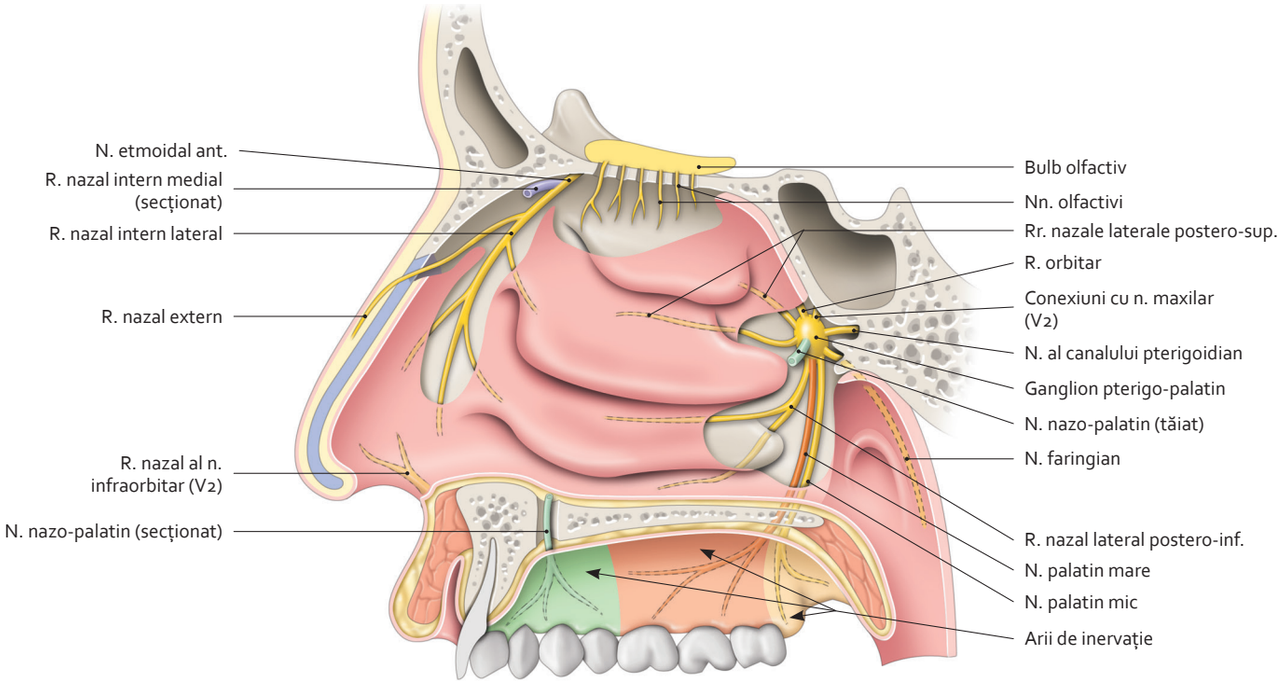

Nervi ai peretelui lateral al unei fose nazale
(mucoasă nazală parțial rezecată)

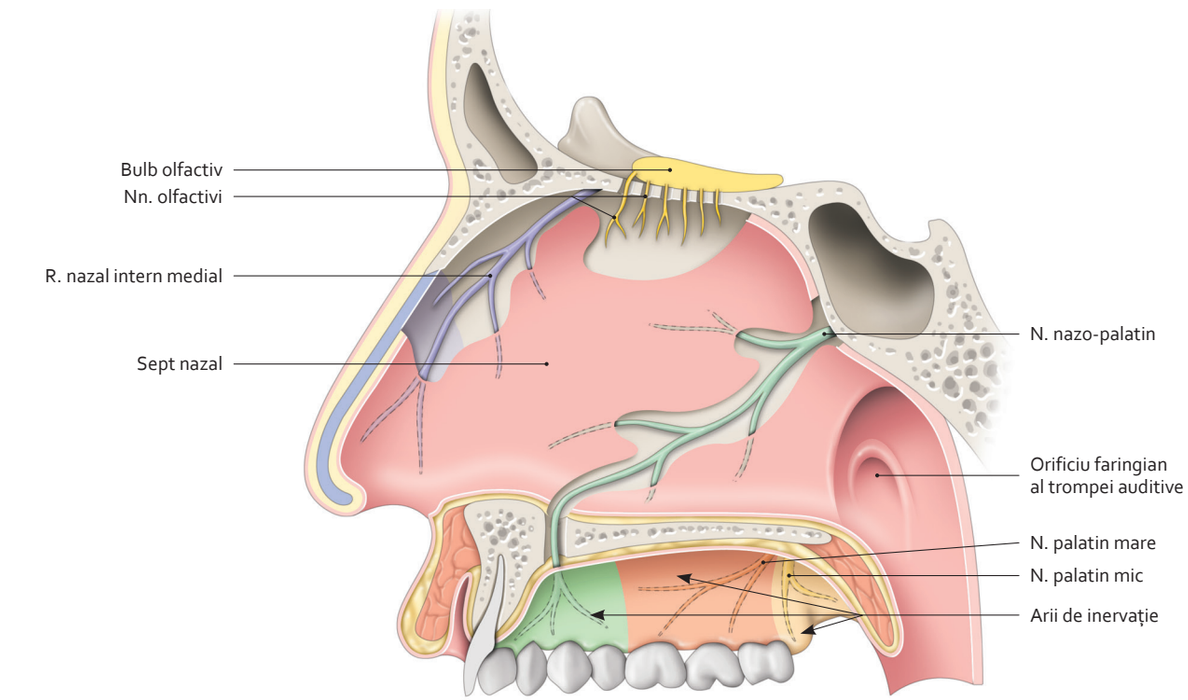

Nervi ai peretelui medial al unei fose nazale
(mucoasă nazală parțial rezecată)

2.75 Sistematizarea nervului trigemen (V)

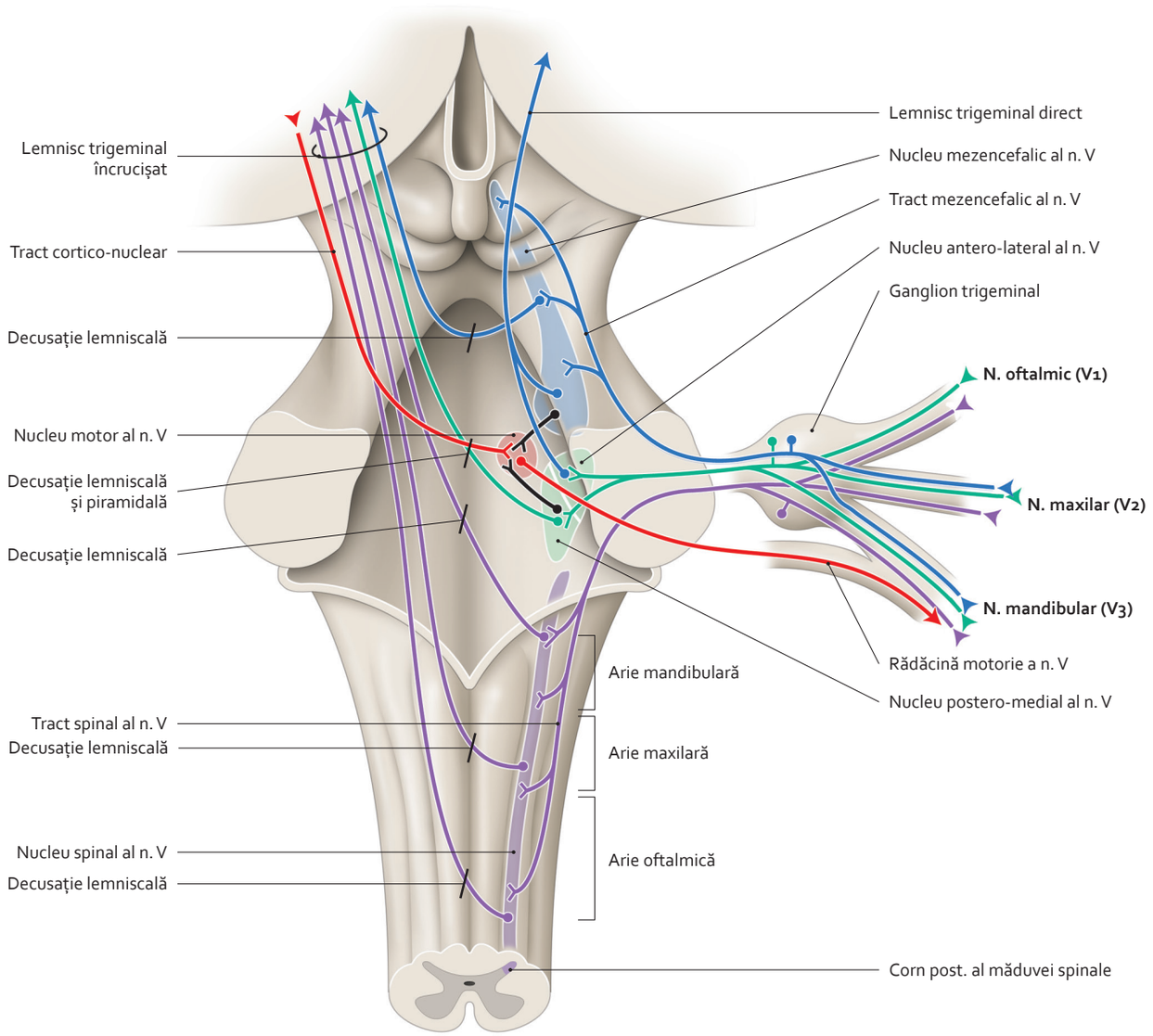

Trunchi cerebral *(vedere posterioară)*

sensibilitate proprioceptivă sensibilitate tactilă discriminativă sensibilitate nociceptivă (durere, temperatură)	Față, articulație temporo-mandibulară, dinți
cale motrice: mușchi masticator, tensor al timpanului	

3064 26-165.indd 105 28.07.2014 18:11:40

2.76 Nervul facial (VII): traiect și ramuri colaterale

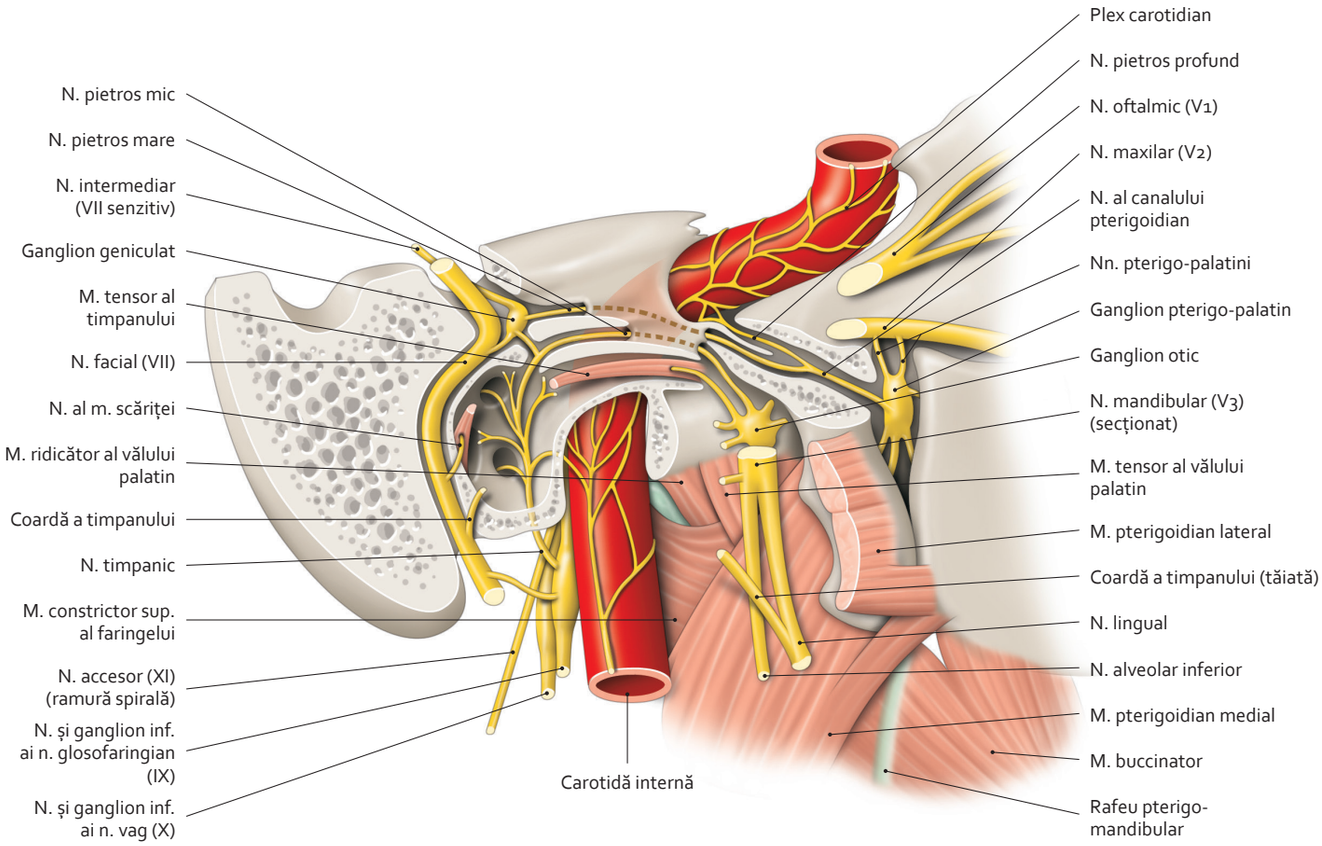

Nerv facial intrapietros
(vedere laterală și secțiune sagitală a osului temporal)

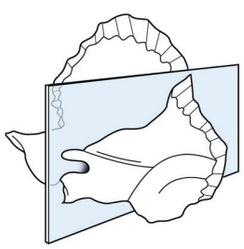

Secțiune transversală oblică a osului temporal

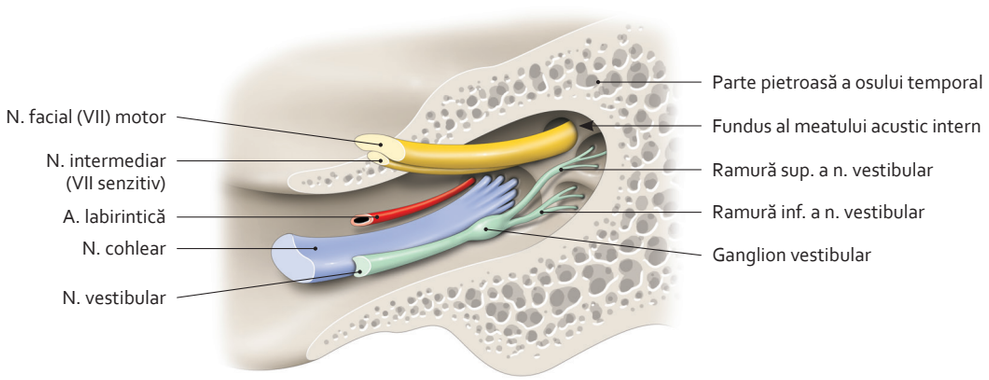

Conținut al meatului acustic intern

3064 26-165.indd 106 28.07.2014 18:11:53

2.77 Nervul facial (VII): ramuri terminale

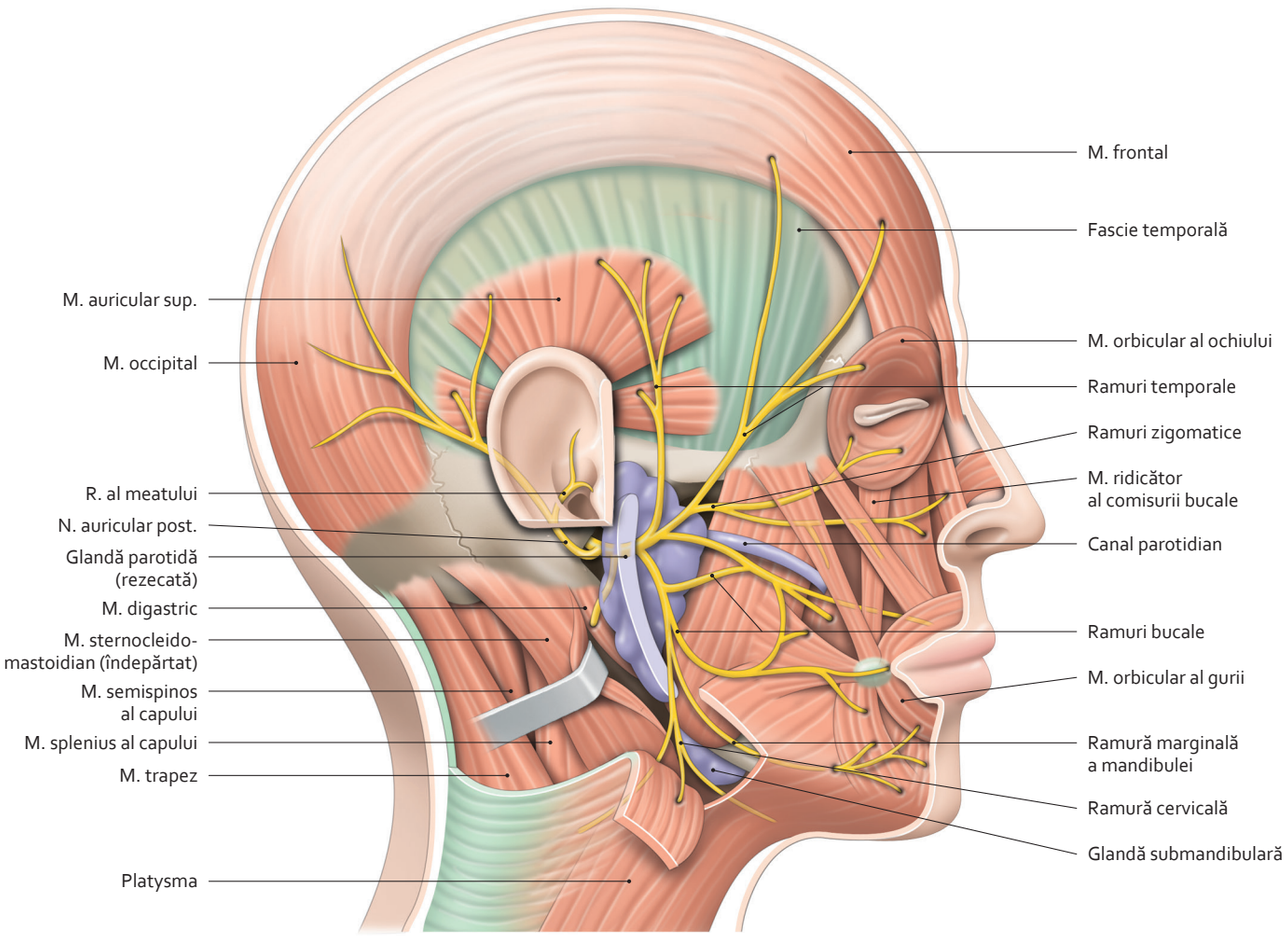

Ramuri periferice ale nervului facial (VII)

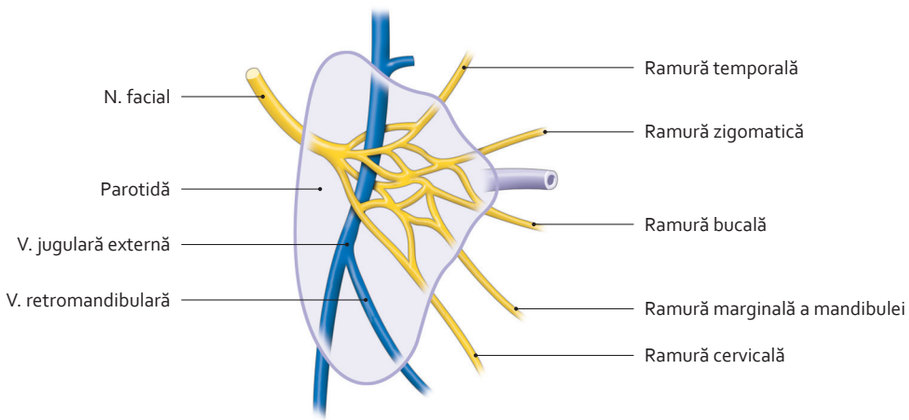

Diviziune plexiformă a nervului facial (VII)
(variantă)

3064 26-165.indd 107 28.07.2014 18:11:59

2.78 Sistematizarea nervului facial

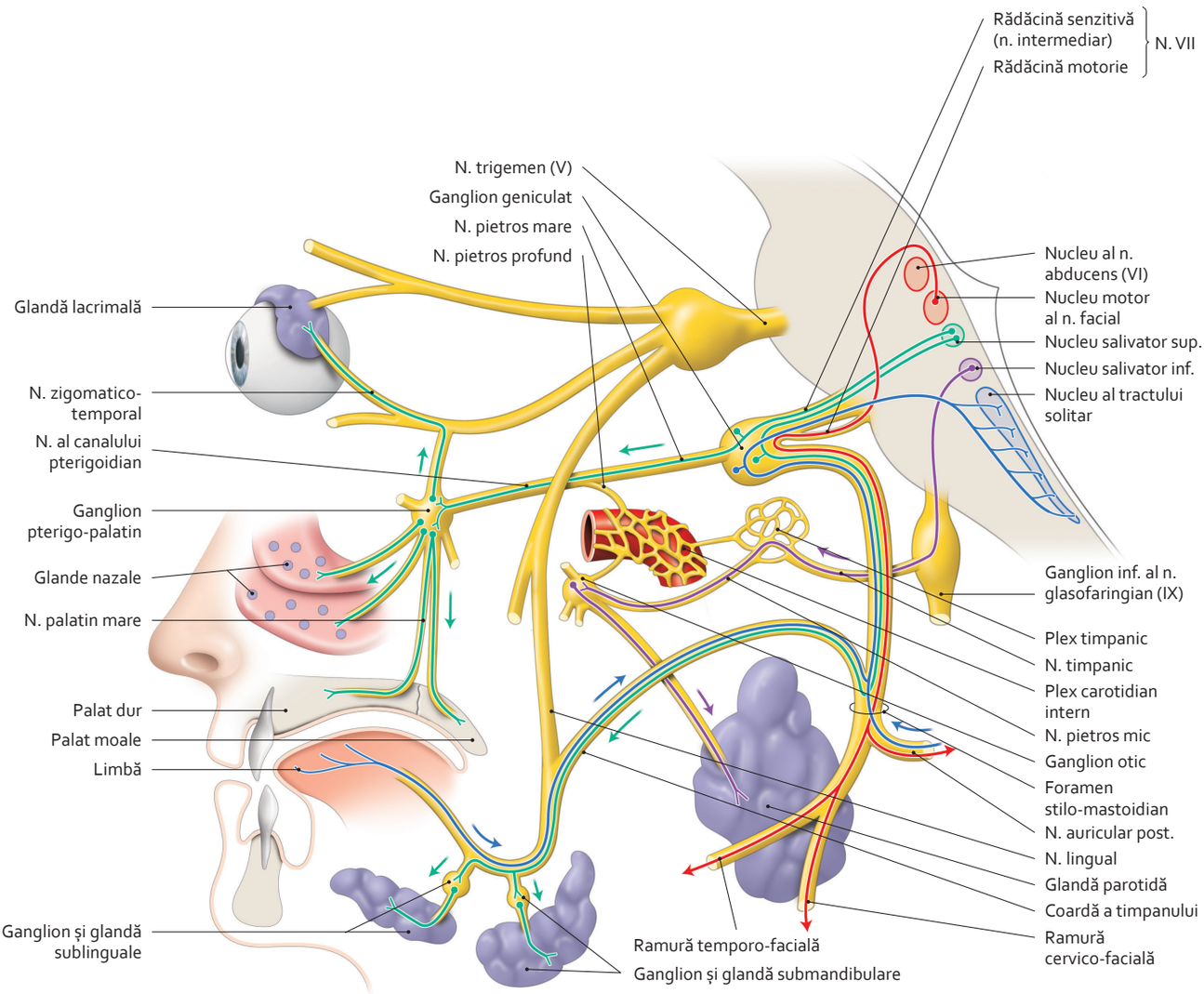

Distribuție a fibrelor nervoase care circulă prin nervul facial (VII)
(nervul intermediar, subțire, este aici îngroșat)

Funcție

- **Fibre nervoase viscero-motorii ale nervului facial (VII), parasimpatice:** glande lacrimale, nazale, salivare minore, sublinguale și submandibulare.
- **Fibre nervoase viscero-motorii ale nervului glosofaringian (IX), parasimpatice:** glande parotide.
- **Fibre nervoase senzoriale gustative ale nervului facial (VII):** limbă (2/3 anterior), **fibre nervoase somato-senzitive ale nervului facial (VII):** meat acustic extern și față medială a auriculului.
- **Fibre nervoase somato-motorii ale nervului facial (VII):** mușchi ai feței (mușchi ai mimicii), platysma, digastric (pântece posterior) și ai scăriței.

3064 26-165.indd 108 28.07.2014 18:12:06

2.79 Topografia urechii

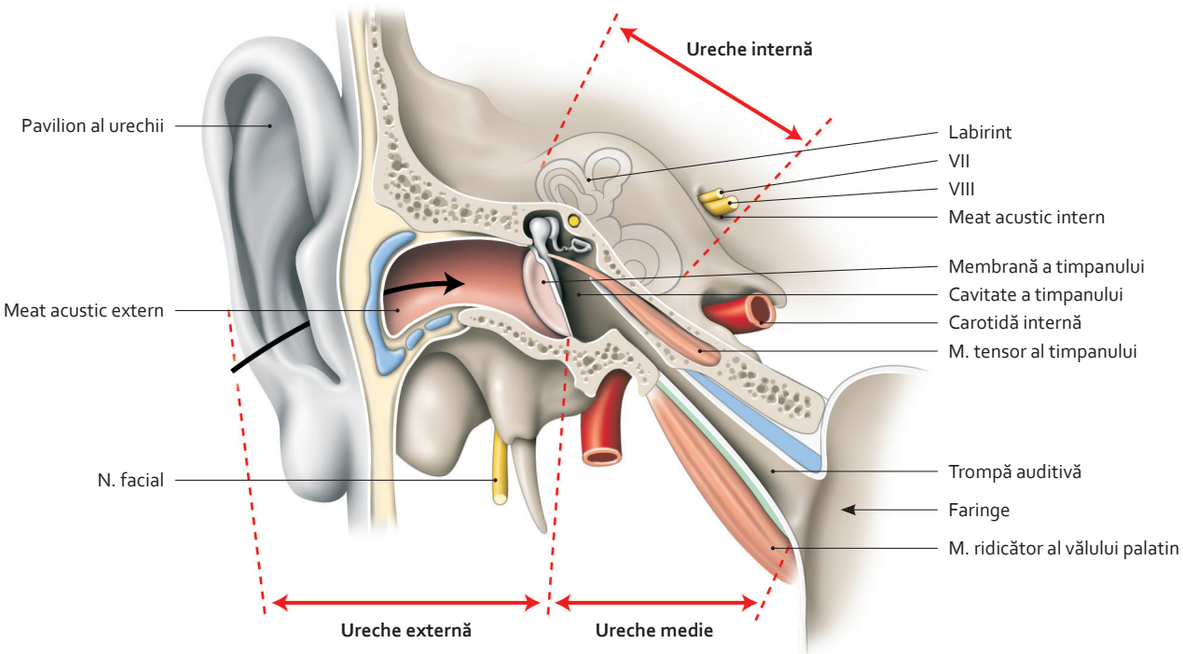

Vedere de ansamblu

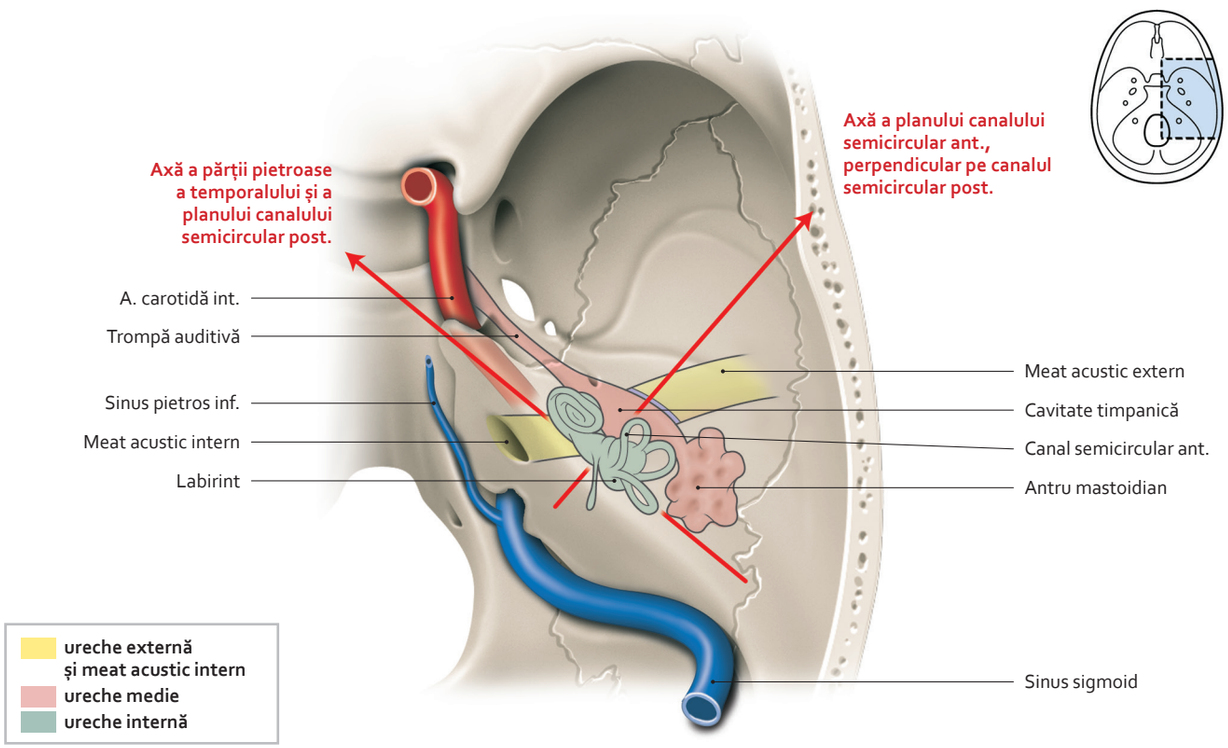

Reprezentare topografică a urechii

3064 26-165.indd 109 28.07.2014 18:12:13

2.80 Urechea externă

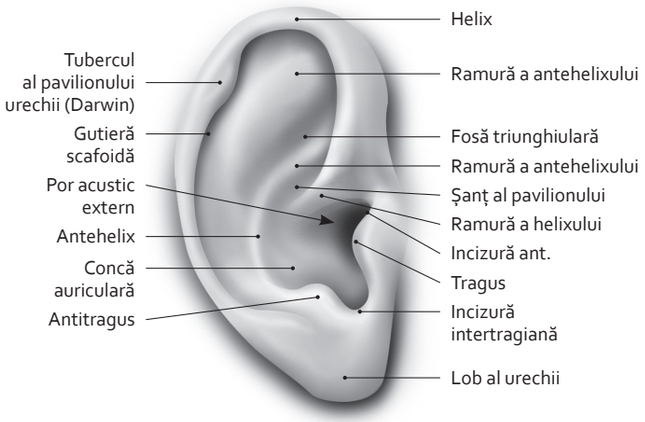

Pavilion al urechii
(față laterală)

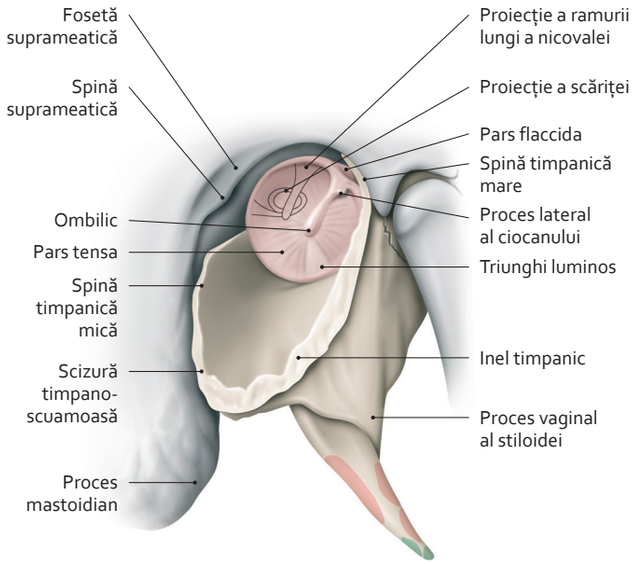

Meat acustic extern osos și timpan

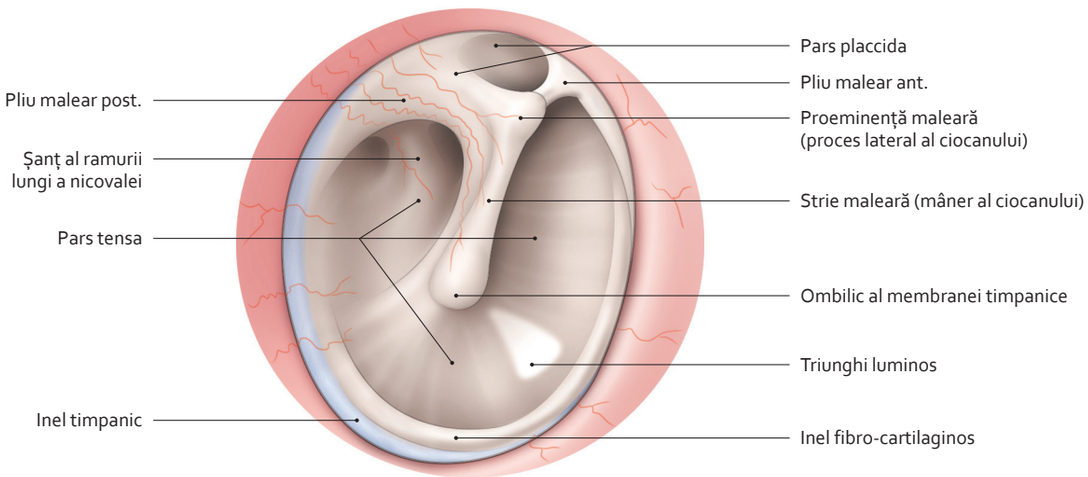

Membrană timpanică
(vedere externă otoscopică)

3064 26-165.indd 110 28.07.2014 18:12:22

2.81 Urechea medie (1)

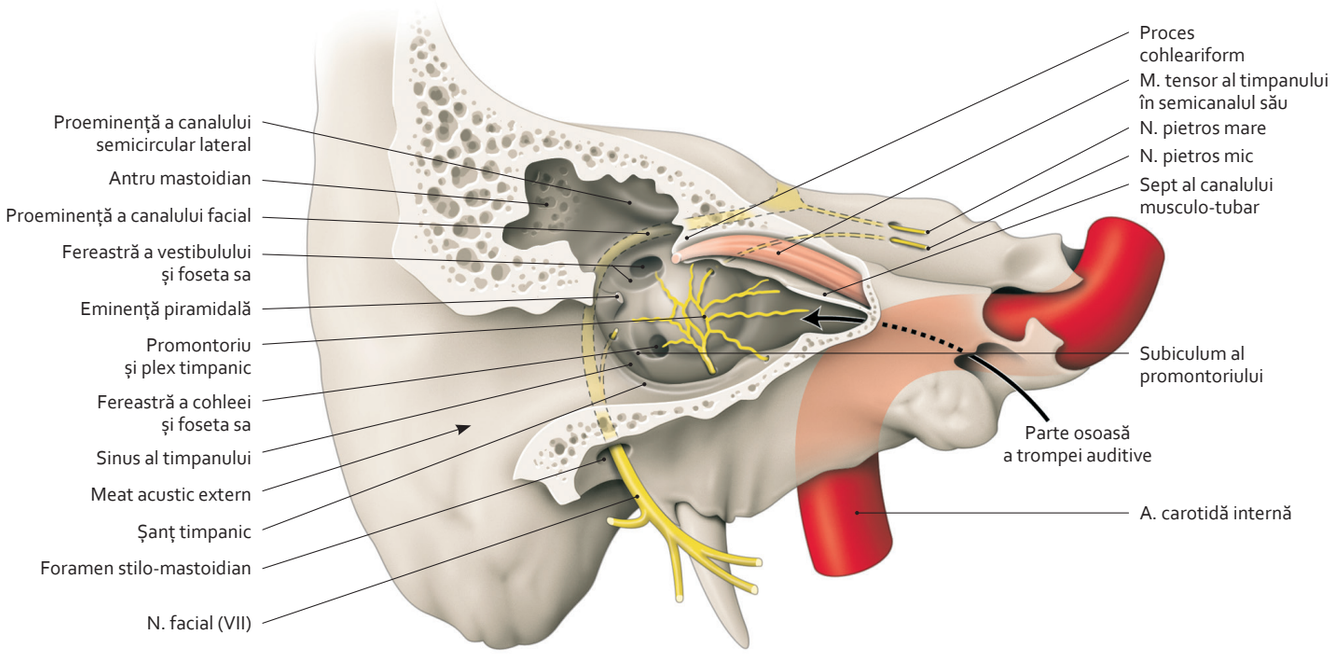

Cavitate timpanică
(rezecție a peretelui lateral)

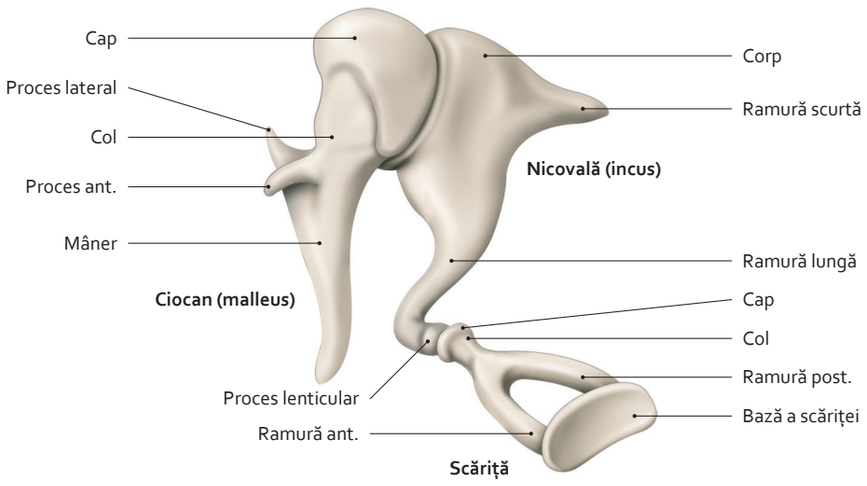

Oscioare ale auzului
(vedere anterioară)

2.82 Urechea medie (2)

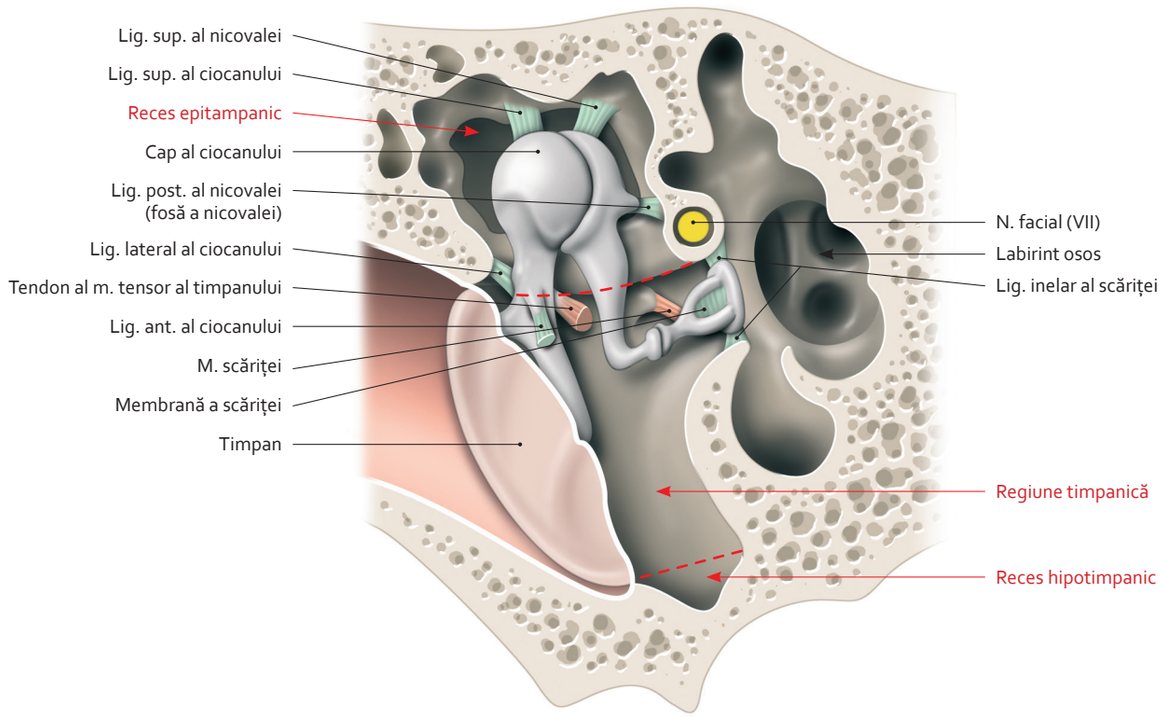

***Lanț osos al auzului* în situ**
(secțiune transversală, vedere anterioară)

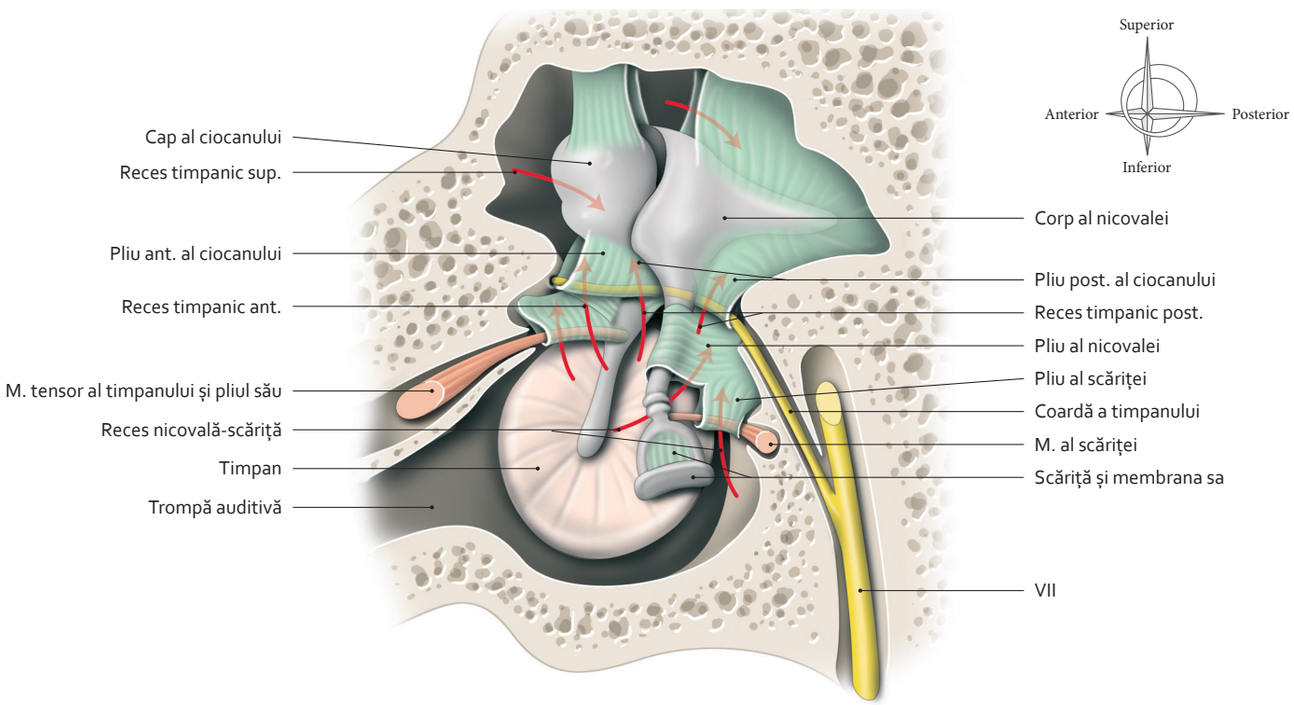

Pliuri și reces al mucoasei timpanice
(vedere medială. Mucoasă în parte rezecată, pentru a prezenta recesul)

3064 26-165.indd 112 28.07.2014 18:12:39

2.83 Urechea medie (3)

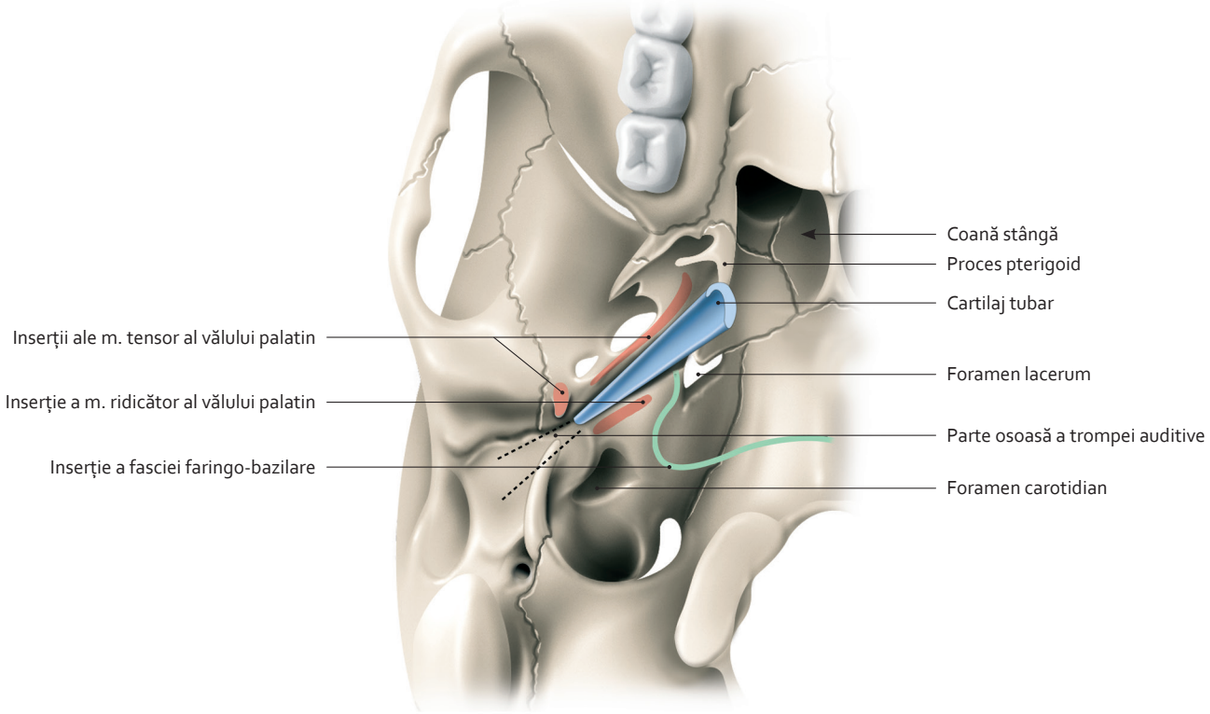

Parte cartilaginoasă a trompei auditive, la baza externă a craniului
(vedere inferioară)

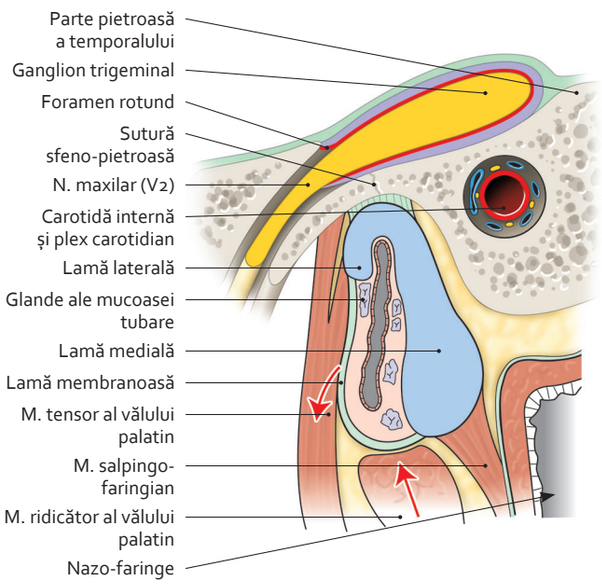

Trompă auditivă – raporturi și structură
(secțiune transversală; → : acțiune a mușchilor)

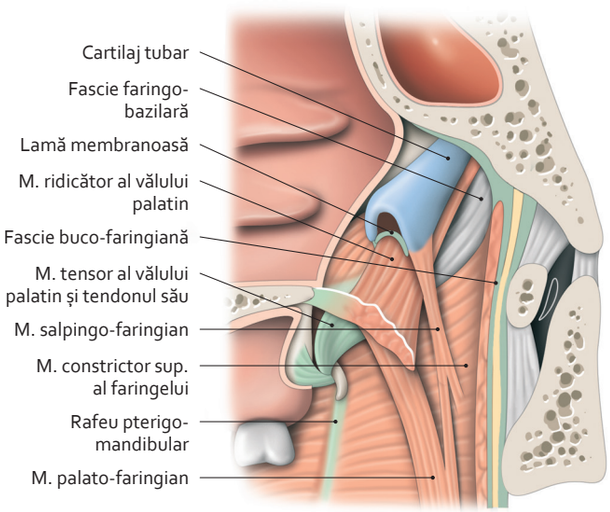

Trompă auditivă sau nazo-faringe
(vedere medială)

2.84 Urechea internă (1)

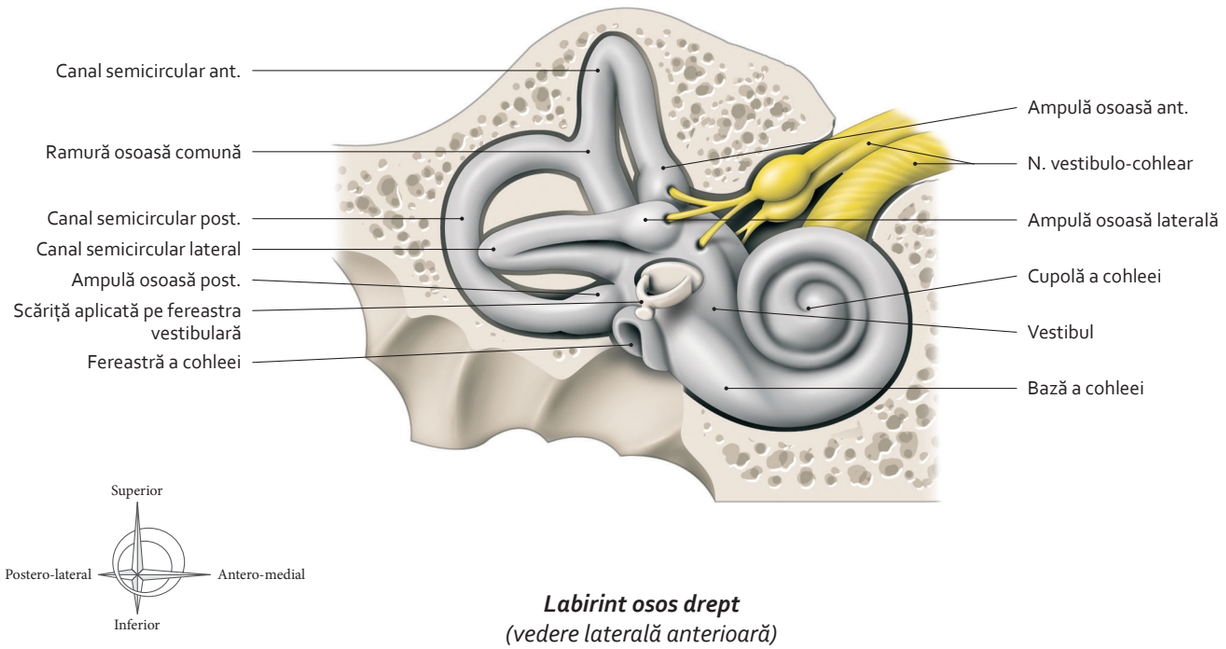

Labirint osos drept
(vedere laterală anterioară)

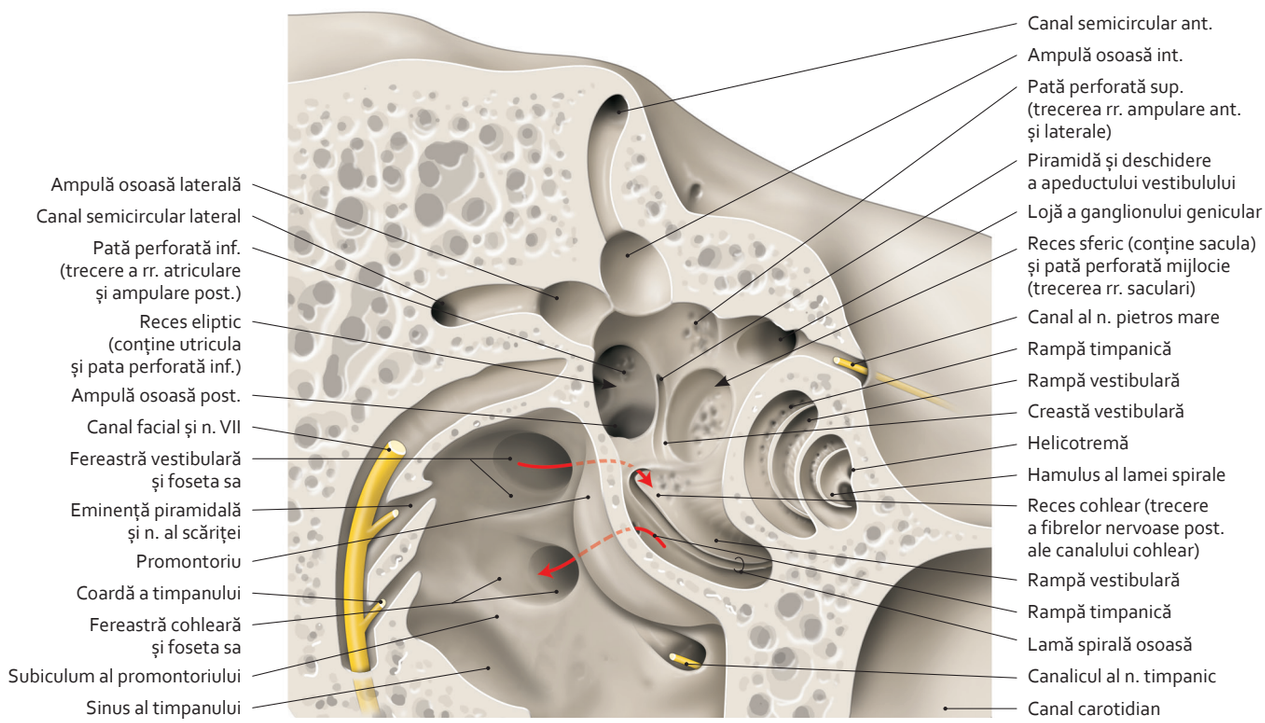

Labirint osos drept – secțiune frontală oblică după axa stâncii
(vedere artero-laterală)

3064 26-165.indd 114 28.07.2014 18:12:58

2.85 Urechea internă (2)

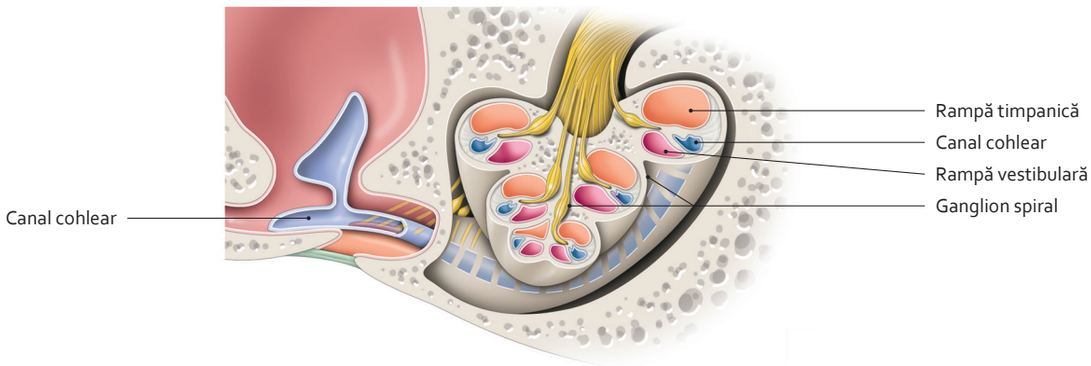

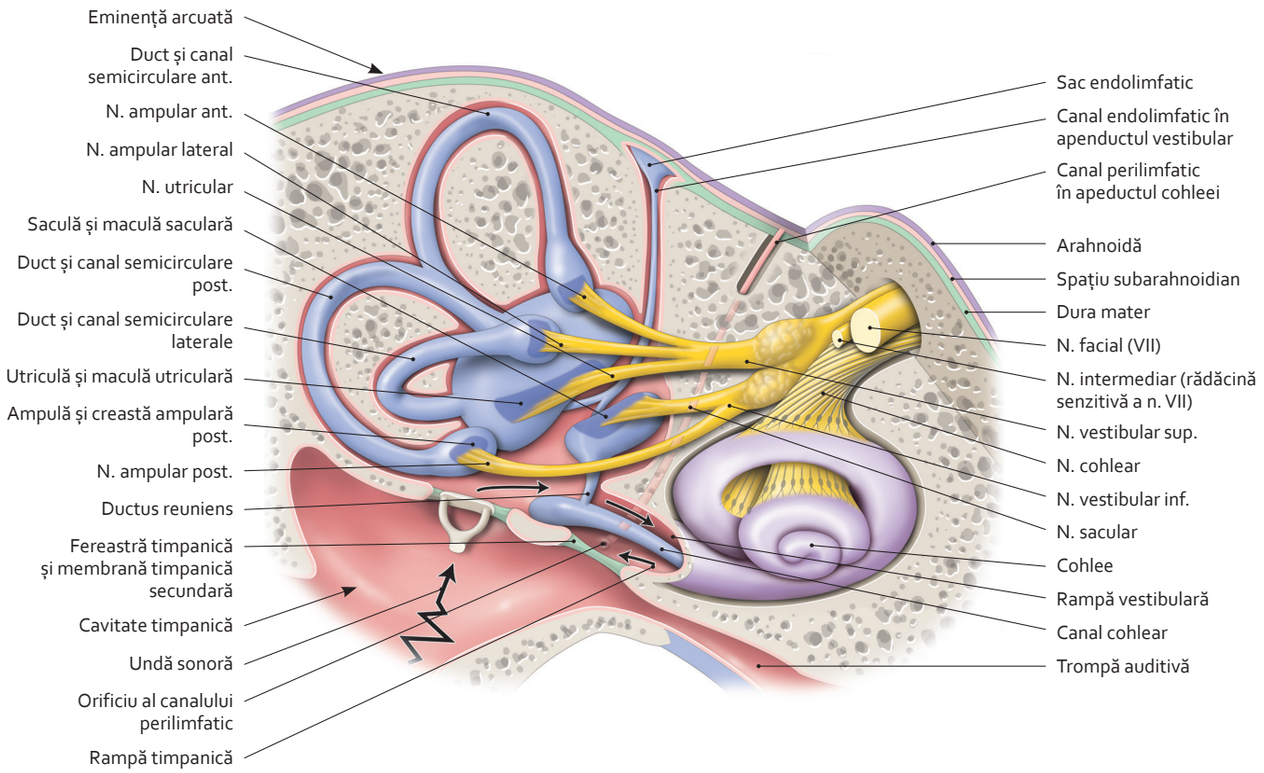

Nerv și organ vestibulo-cohlear în labirintul osos

3064 26-165.indd 115 28.07.2014 18:13:09

2.86 Organul vestibular

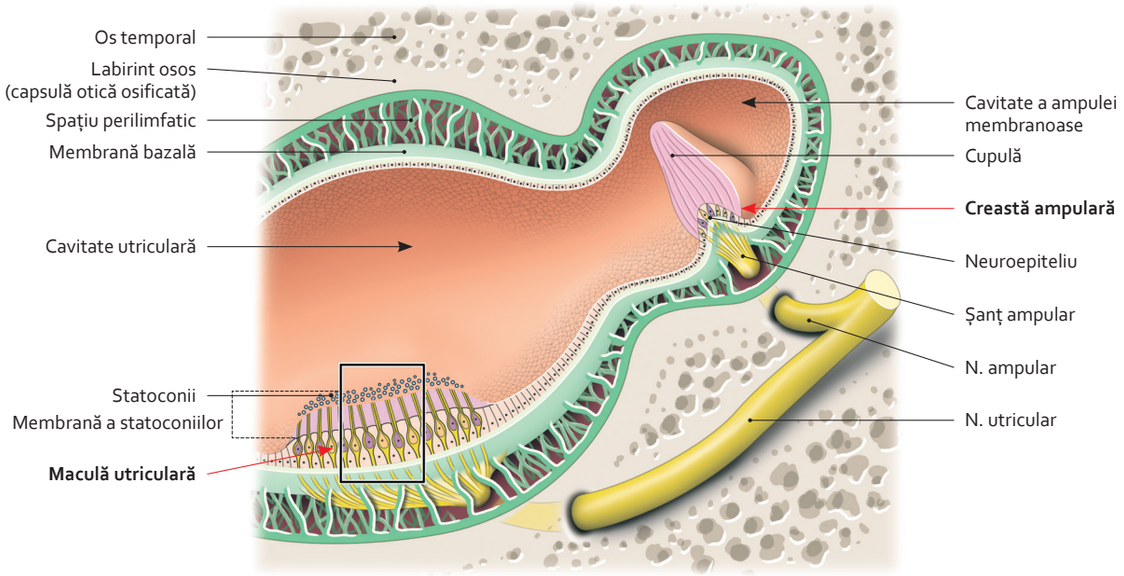

Receptori vestibulari
(structură)

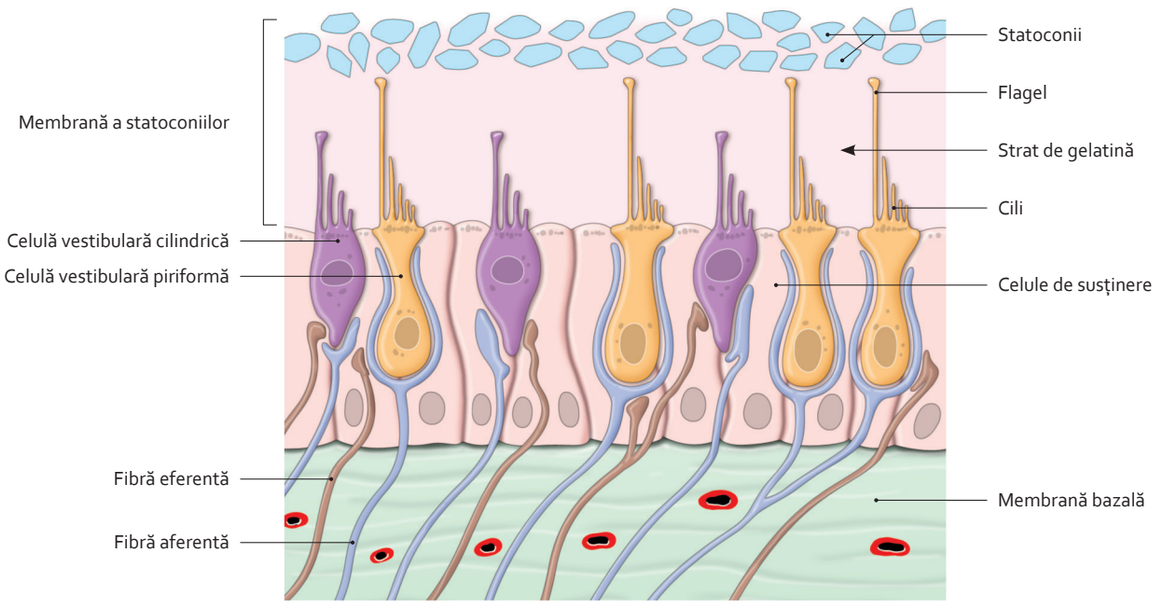

Neuroepiteliu vestibular
(structură)

2.87 Organul cohlear

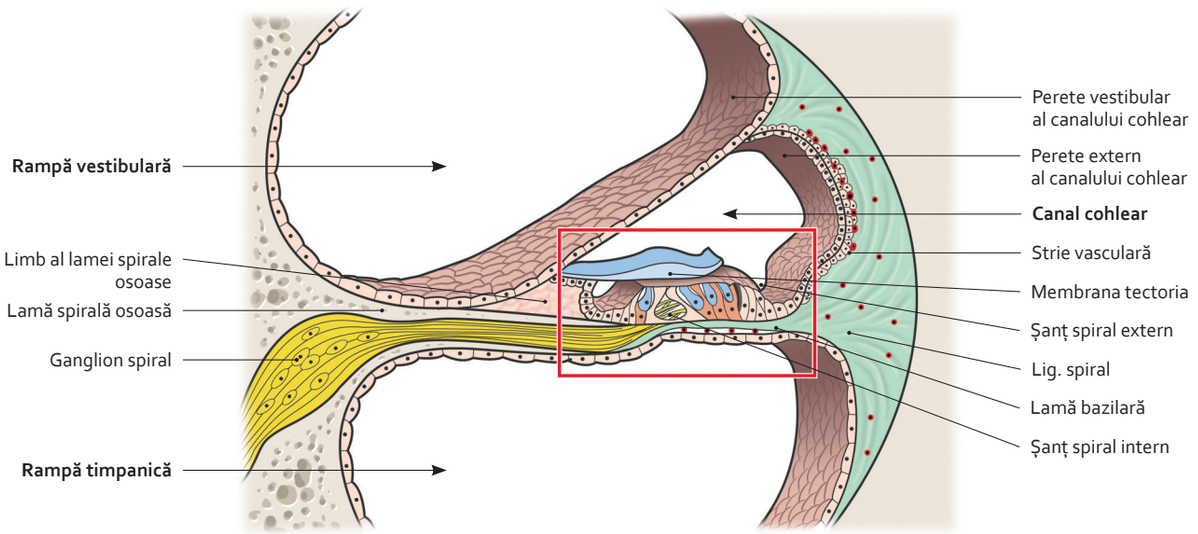

Canal cohlear
(structură)

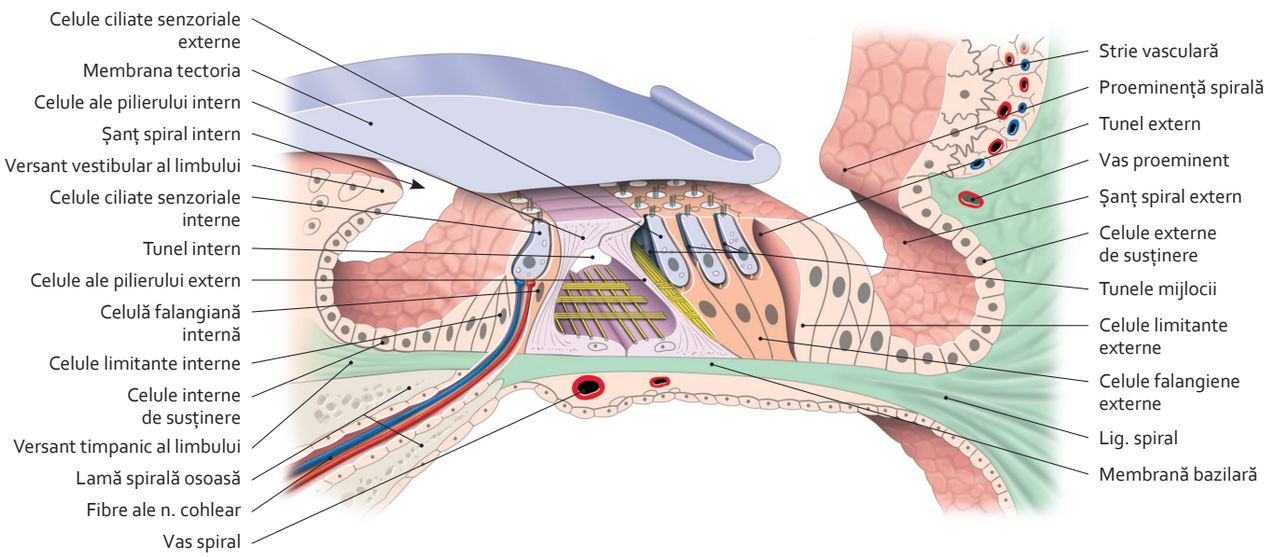

Receptor cohlear – organ spiral (Corti)
(structură)

2.88 Fosa craniană posterioară

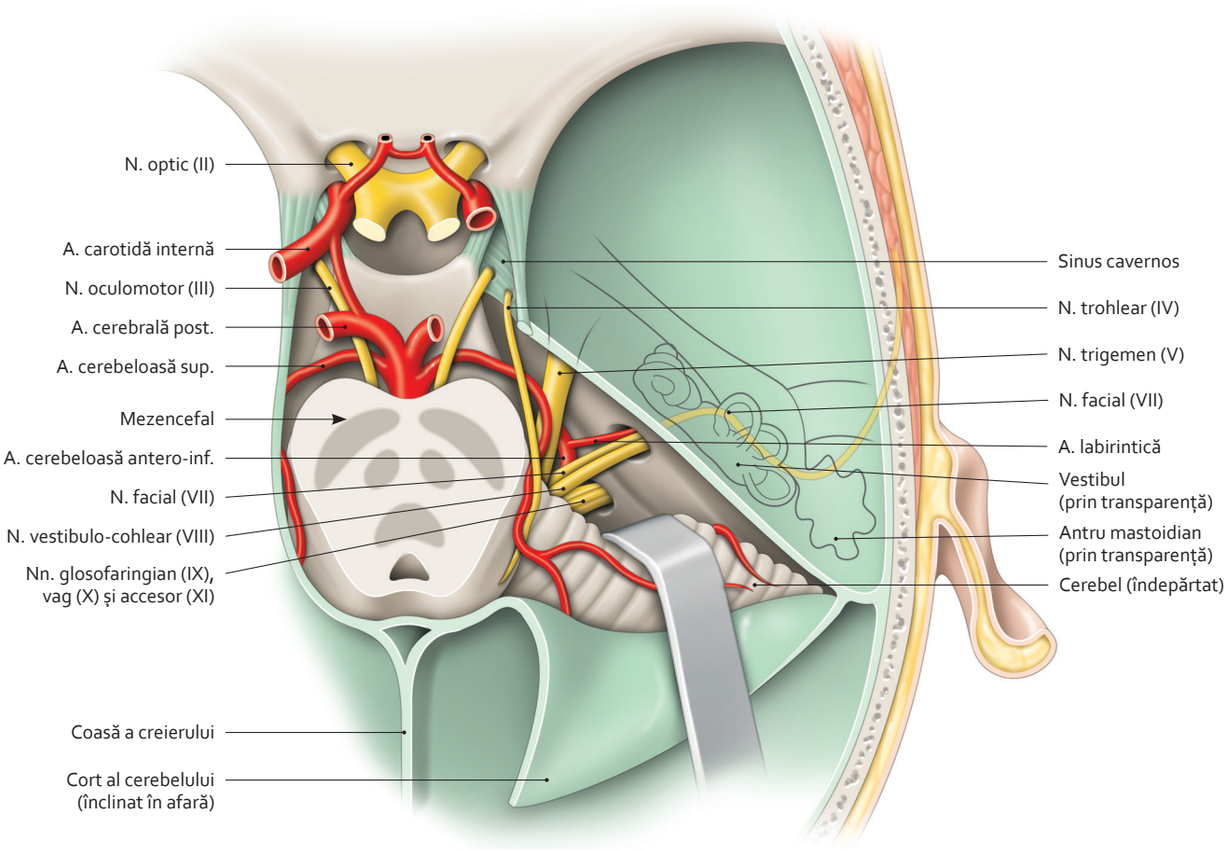

Nervi facial și vestibulo-cohlear
(vedere superioară a fosei craniene posterioare)

3064 26-165.indd 118 28.07.2014 18:13:32

2.89 Nucleii vestibulo-cohleari

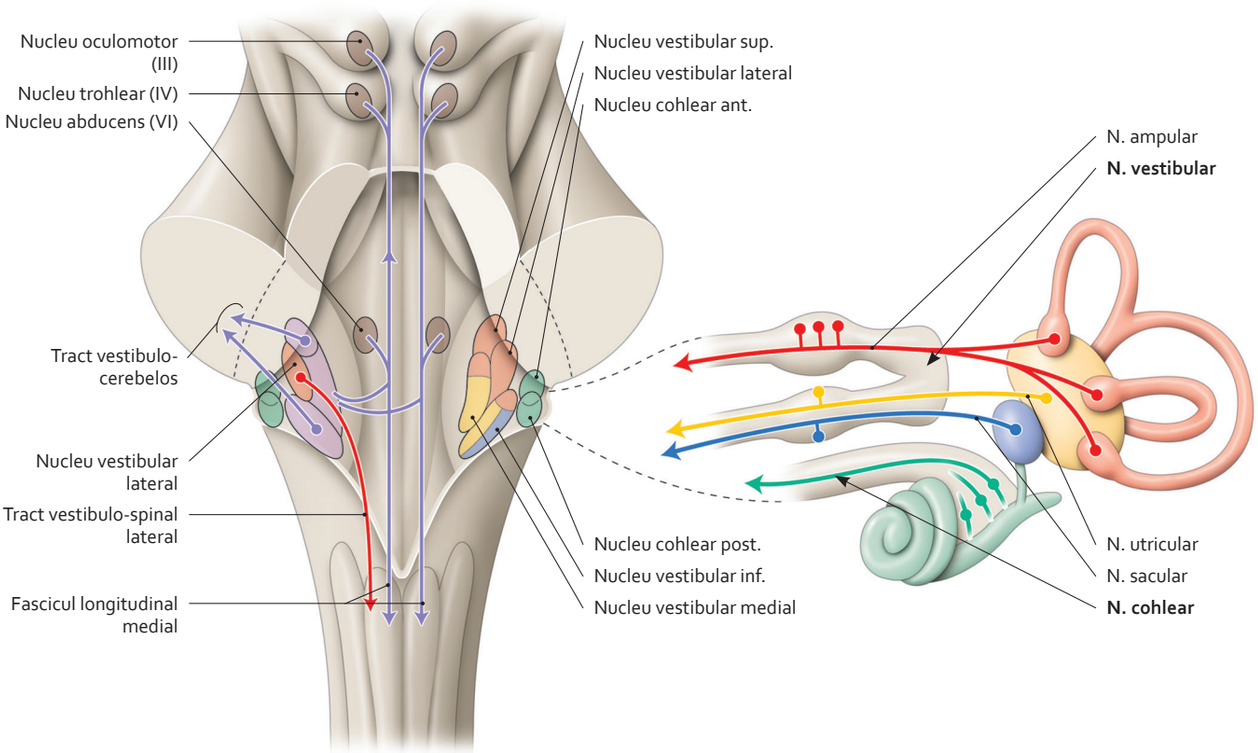

Căi aferente și eferente principale

Funcție

Nervul vestibular transportă mesajele care contribuie la menținerea staticii și echilibrului, informând centrii encefalici despre poziția spațială a capului.
Afectarea sa este responsabilă de vertijuri, de tulburări ale echilibrului sau de nistagmus, devierea ritmică a globilor oculari.
Nervul cohlear transportă mesajele auditive spre centrul encefalic.
Afectarea sa se traduce prin surditate, hipoacuzie sau semne subiective, cum ar fi zumzete și acufene.

3064 26-165.indd 119 28.07.2014 18:13:38

2.90 Căile vestibulare

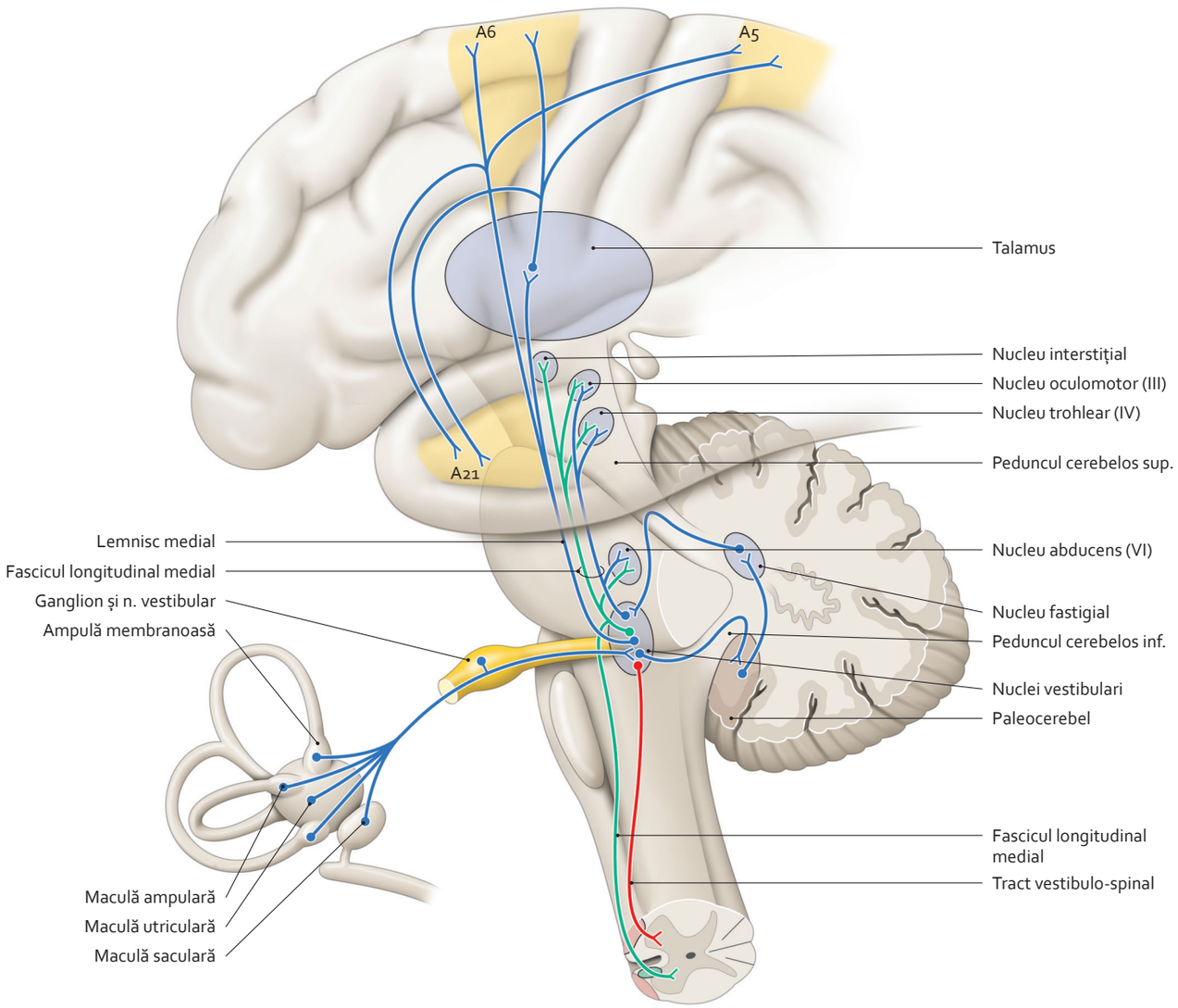

Sistematizare – conexiuni principale

3064 26-165.indd 120 28.07.2014 18:13:46

2.91 Căile cohleare

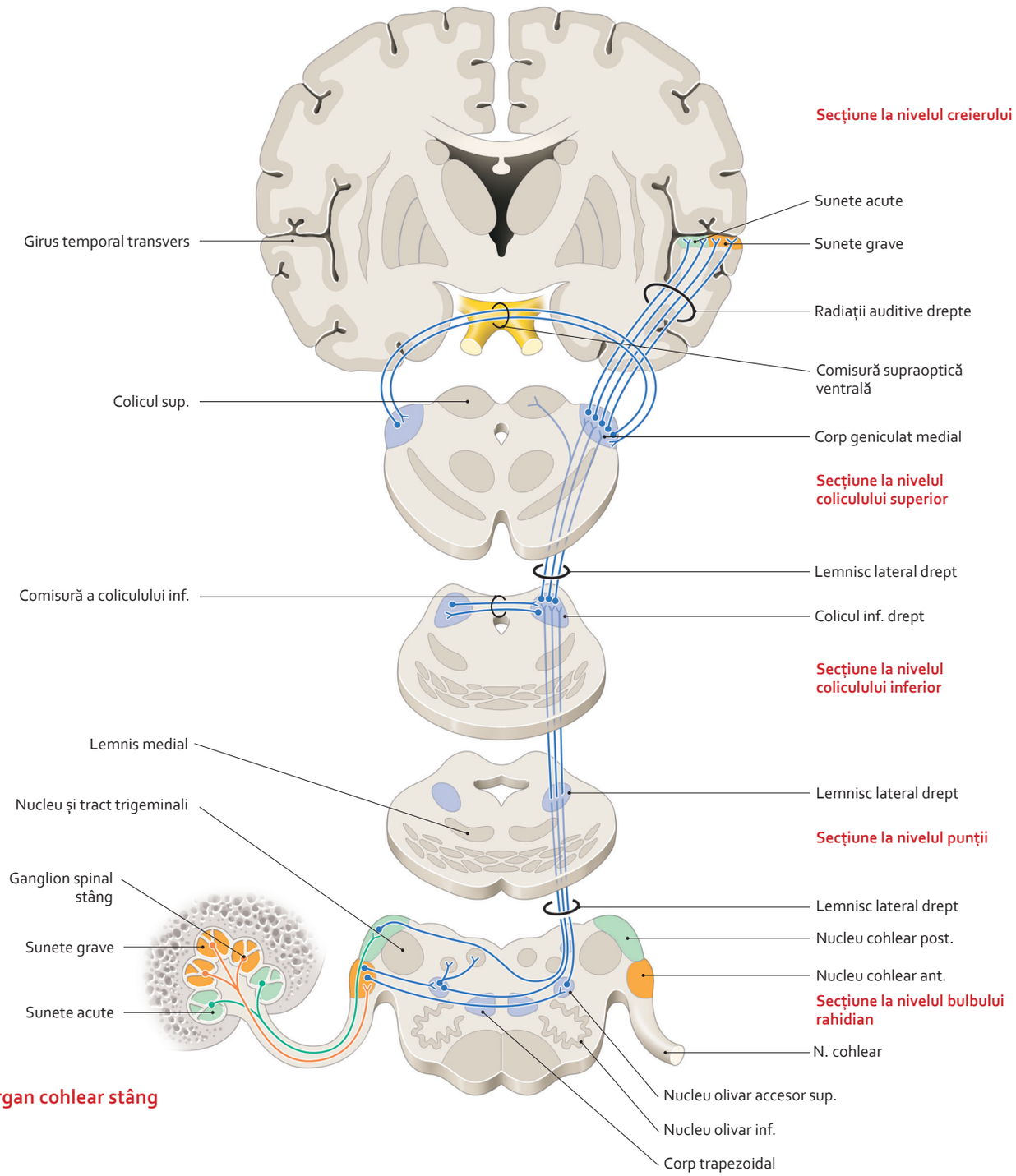

3064 26-165.indd 121 28.07.2014 18:13:53

2.92 Nervii fosei craniene posterioare

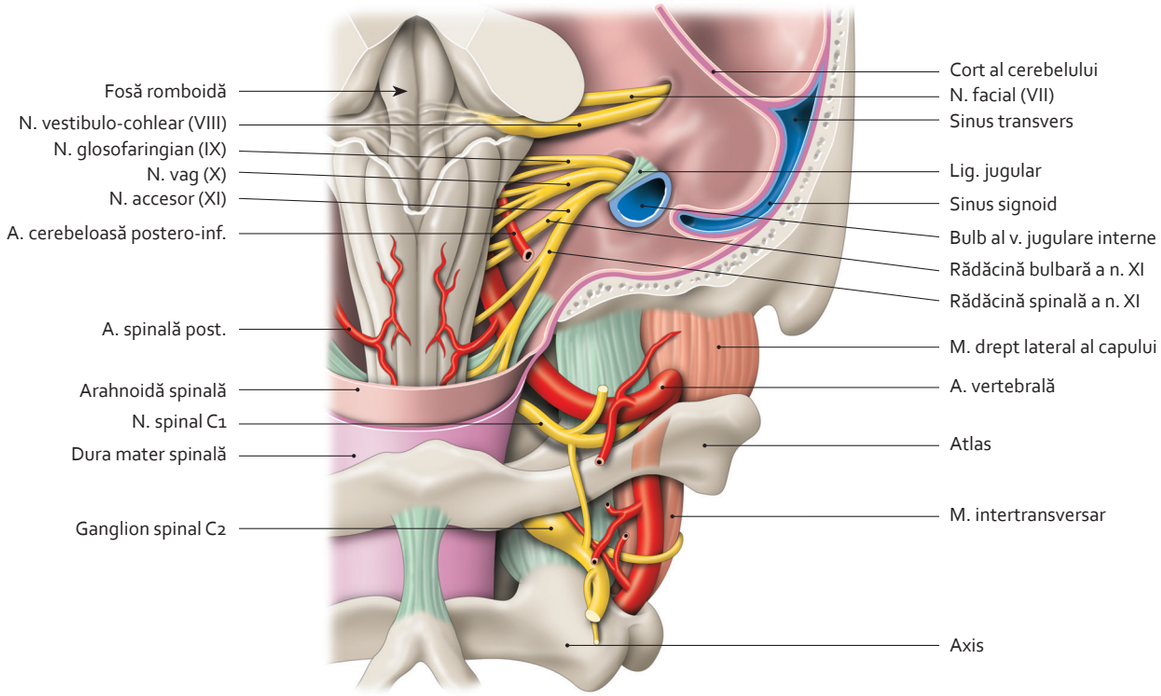

Trunchi cerebral și nervi cranieni în fosa craniană posterioară
(vedere posterioară)

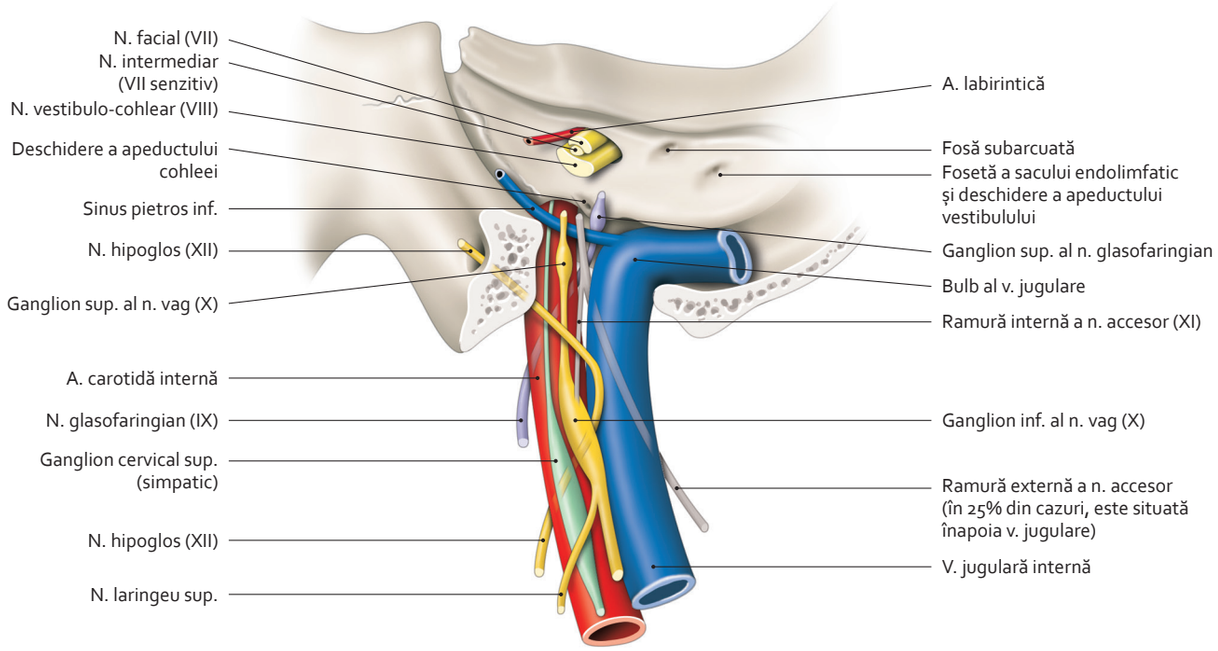

Foramen jugular – raporturi vasculo-nervoase
(secțiune frontală – vedere posterioară)

2.93 Nervii cranieni ai gâtului

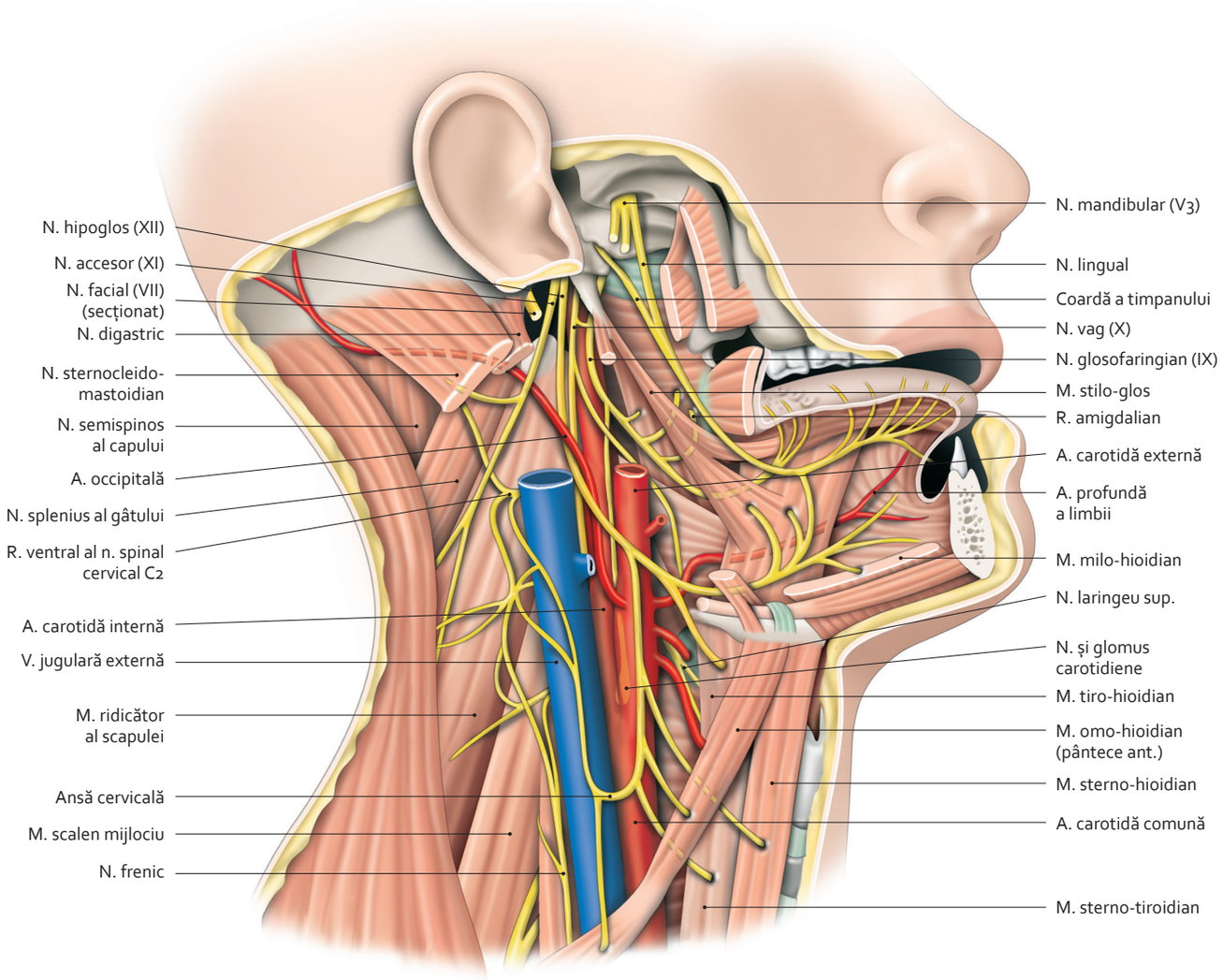

Regiuni latero-faringiene și latero-cervicale
(vedere laterală)

3064 26-165.indd 123 28.07.2014 18:14:12

2.94 Nervul glosofaringian (IX)

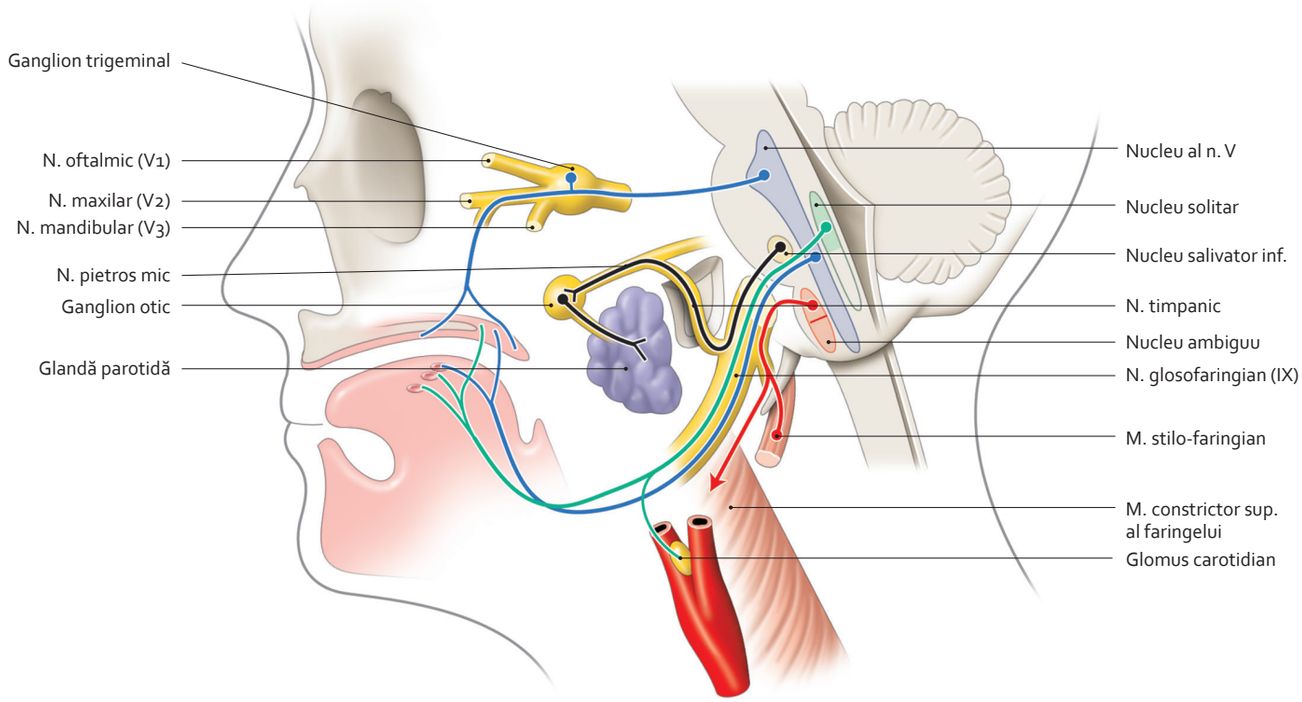

Sistematizare a nervului glosofaringian (IX)

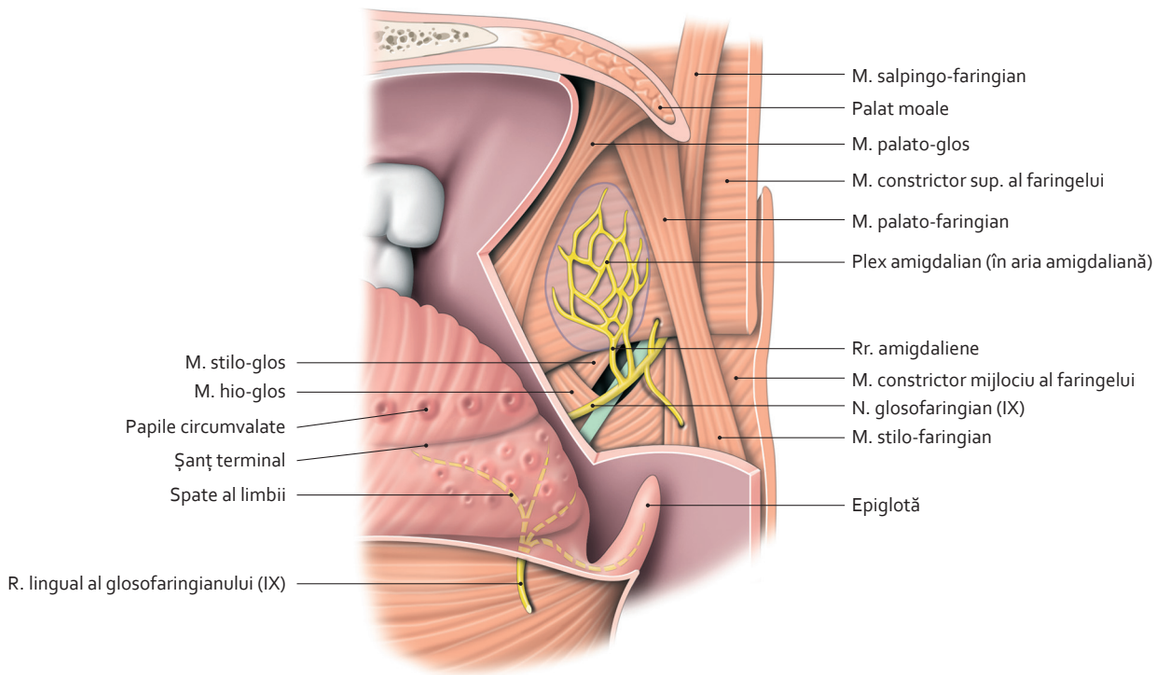

Nerv glosofaringian (IX) al lojei amigdalei palatine drepte
(vedere internă)

2.95 Nervul vag (X) [1]

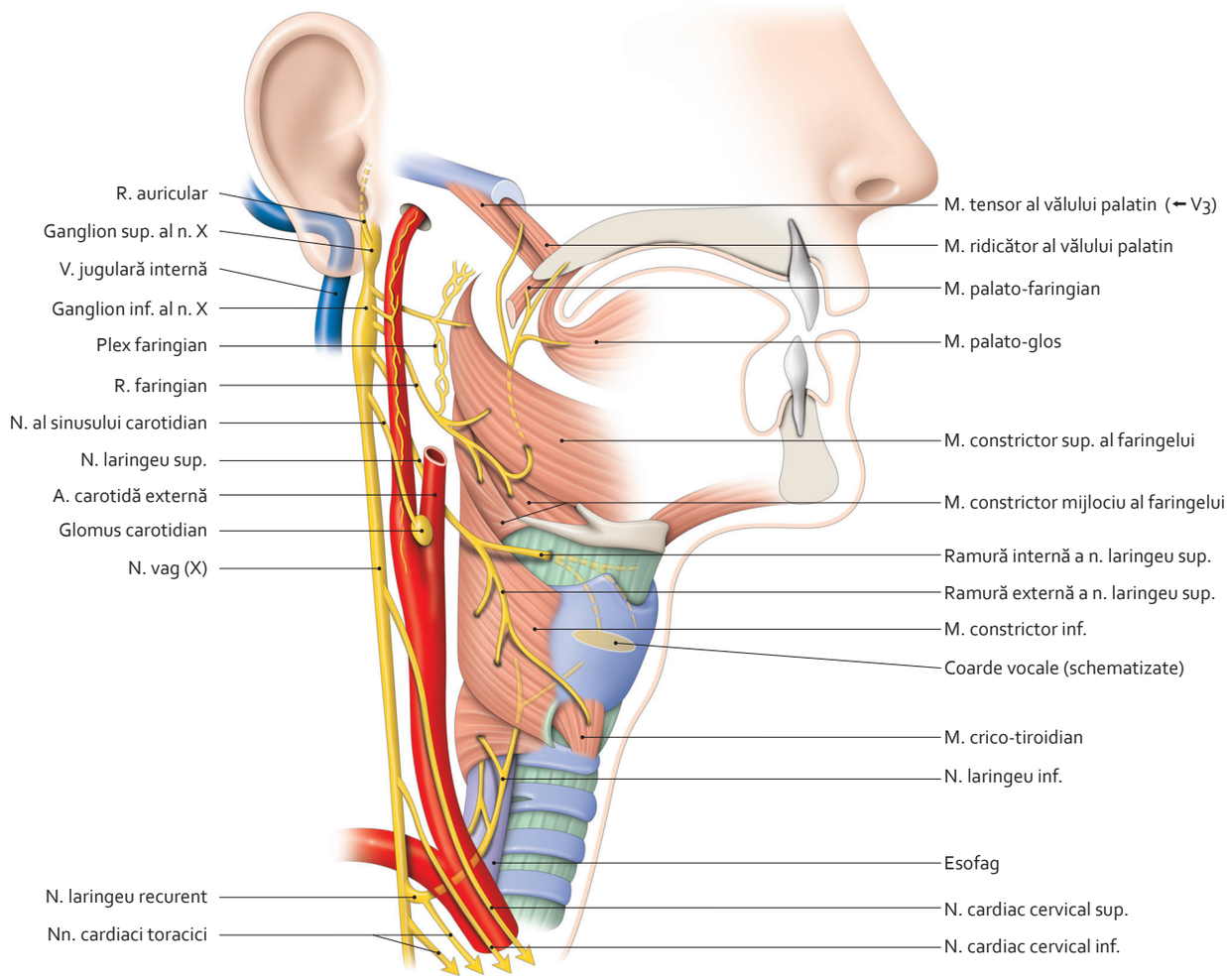

Ramuri cervicale ale nervului vag

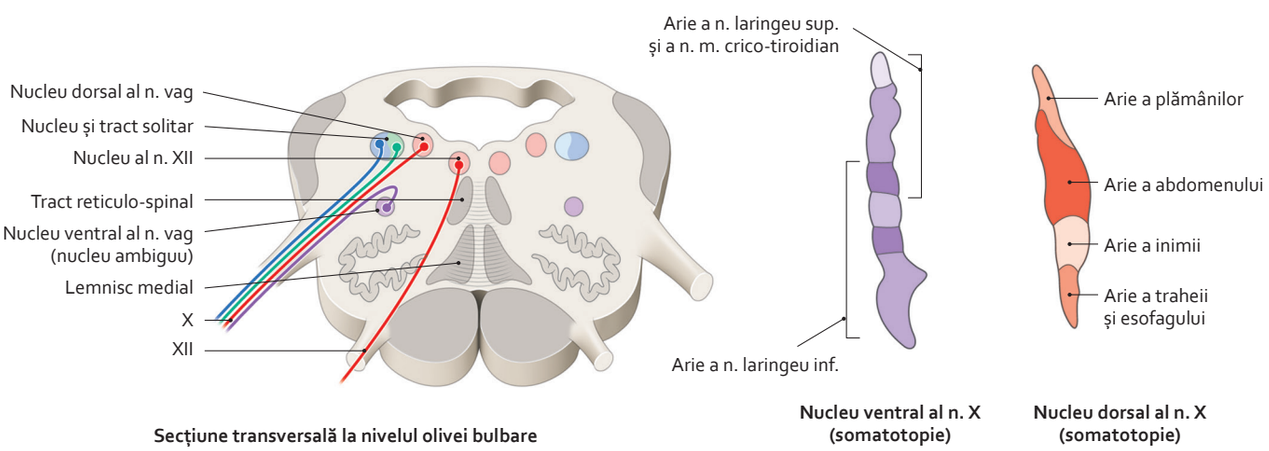

Secțiune transversală la nivelul olivei bulbare

Nucleu ventral al n. X (somatotopie)

Nucleu dorsal al n. X (somatotopie)

Nuclei ai nervului vag

3064 26-165.indd 125 28.07.2014 18:14:35

2.96 Nervul vag (X) [2]

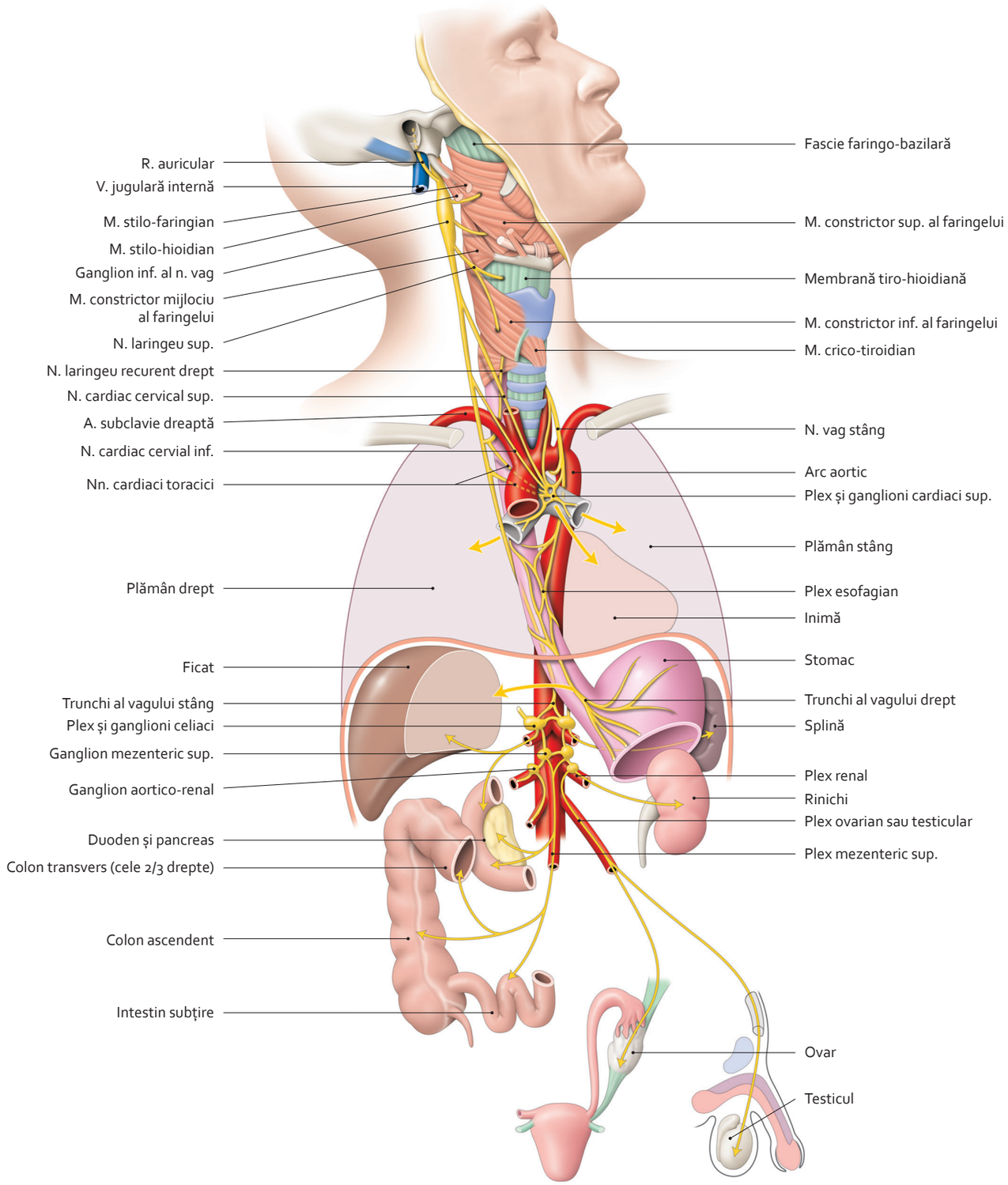

Distribuție generală a nervului vag drept

3064 26-165.indd 126 28.07.2014 18:14:43

2.97 Nervul accesor (XI)

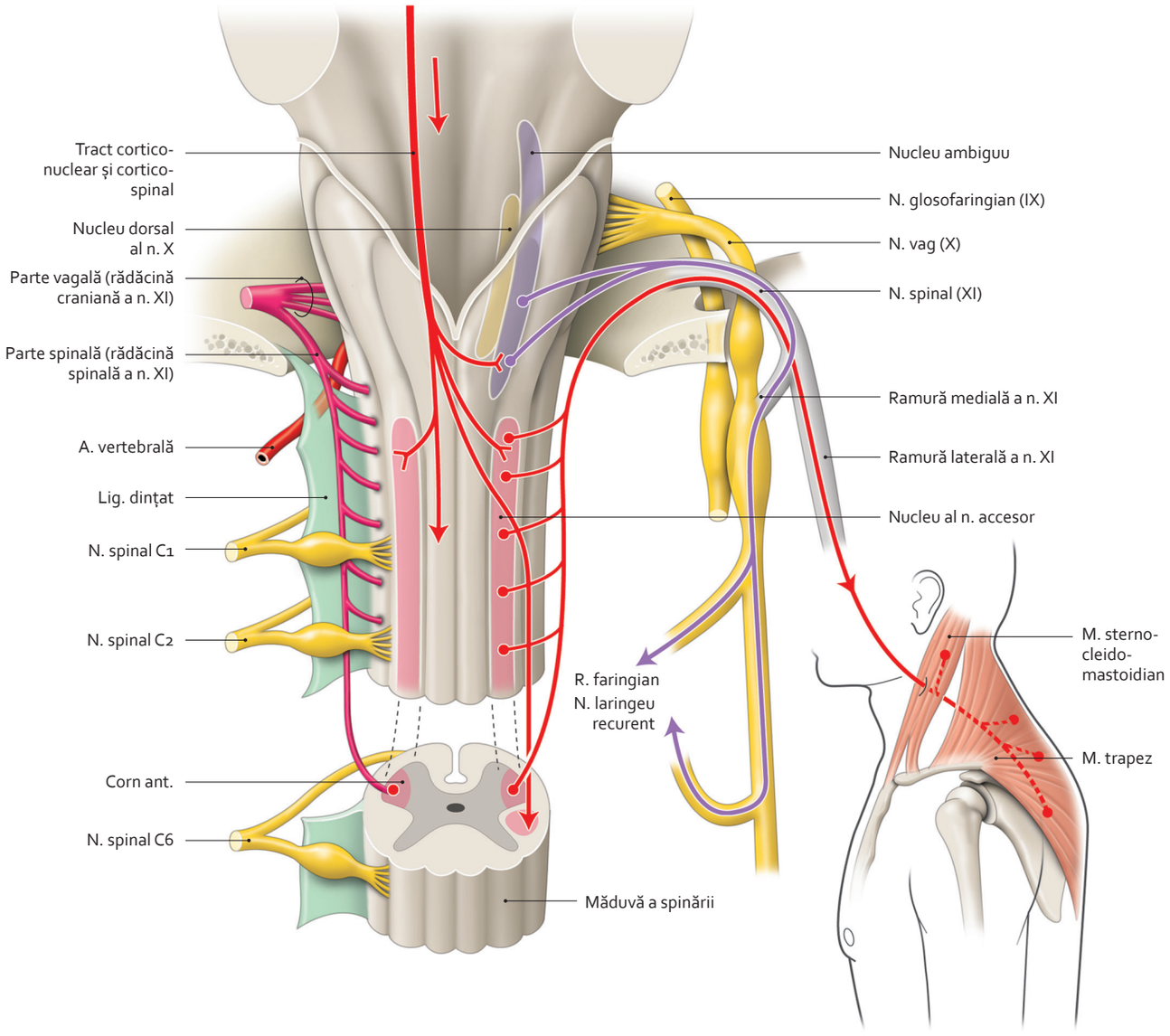

Sistematizare a nervului accesor
(vedere posterioară a trunchiului cerebral și postero-superioară a măduvei spinării)

3064 26-165.indd 127 28.07.2014 18:14:51

2.98 Regiunea submandibulară

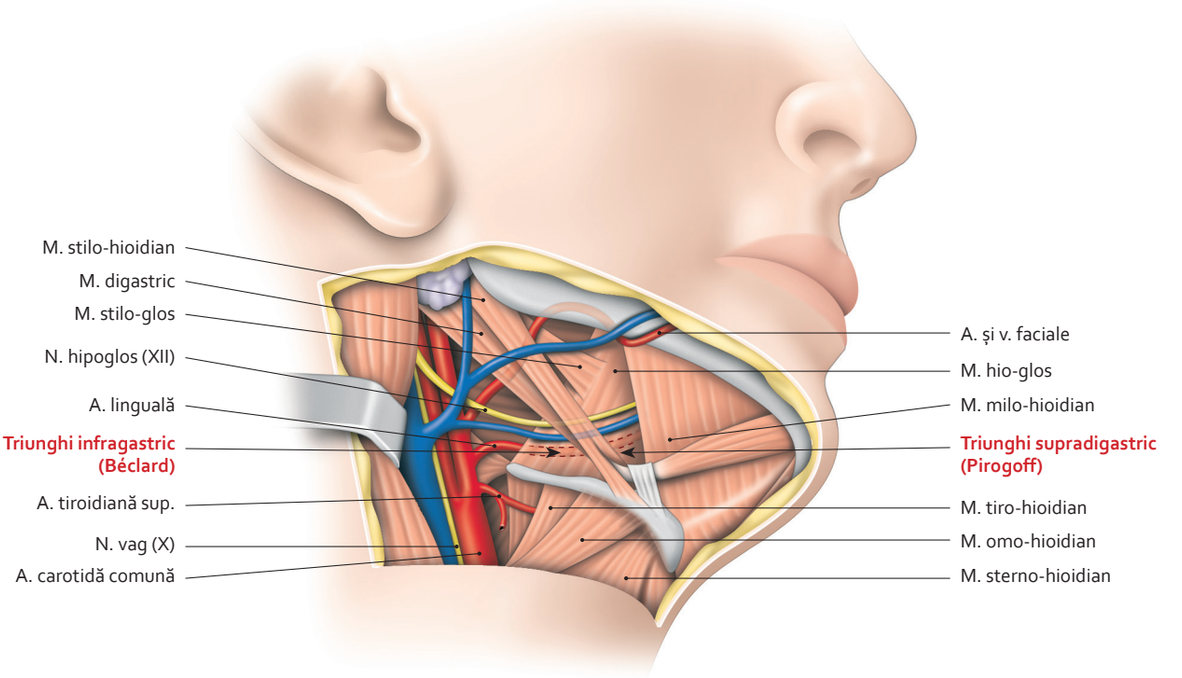

Traiect al nervului hipoglos
(vedere infero-laterală)

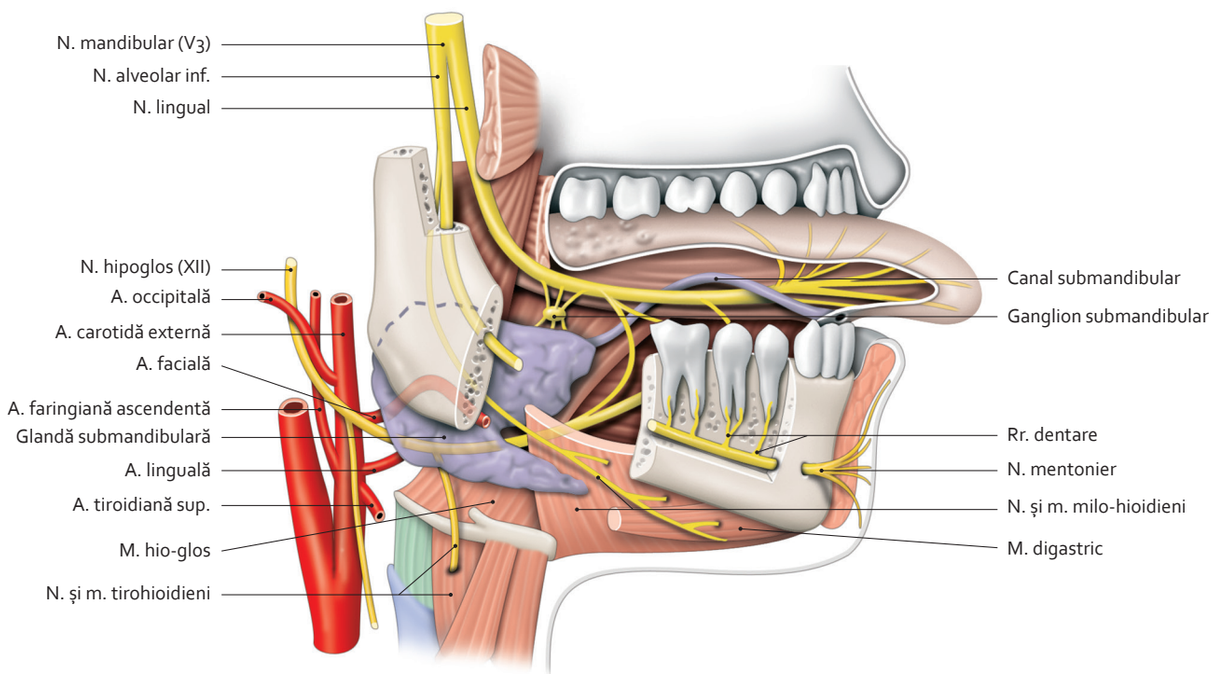

Ramuri ale nervilor hipoglos și mandibular
(vedere laterală)

2.99 Sistematizarea nervului hipoglos (XII)

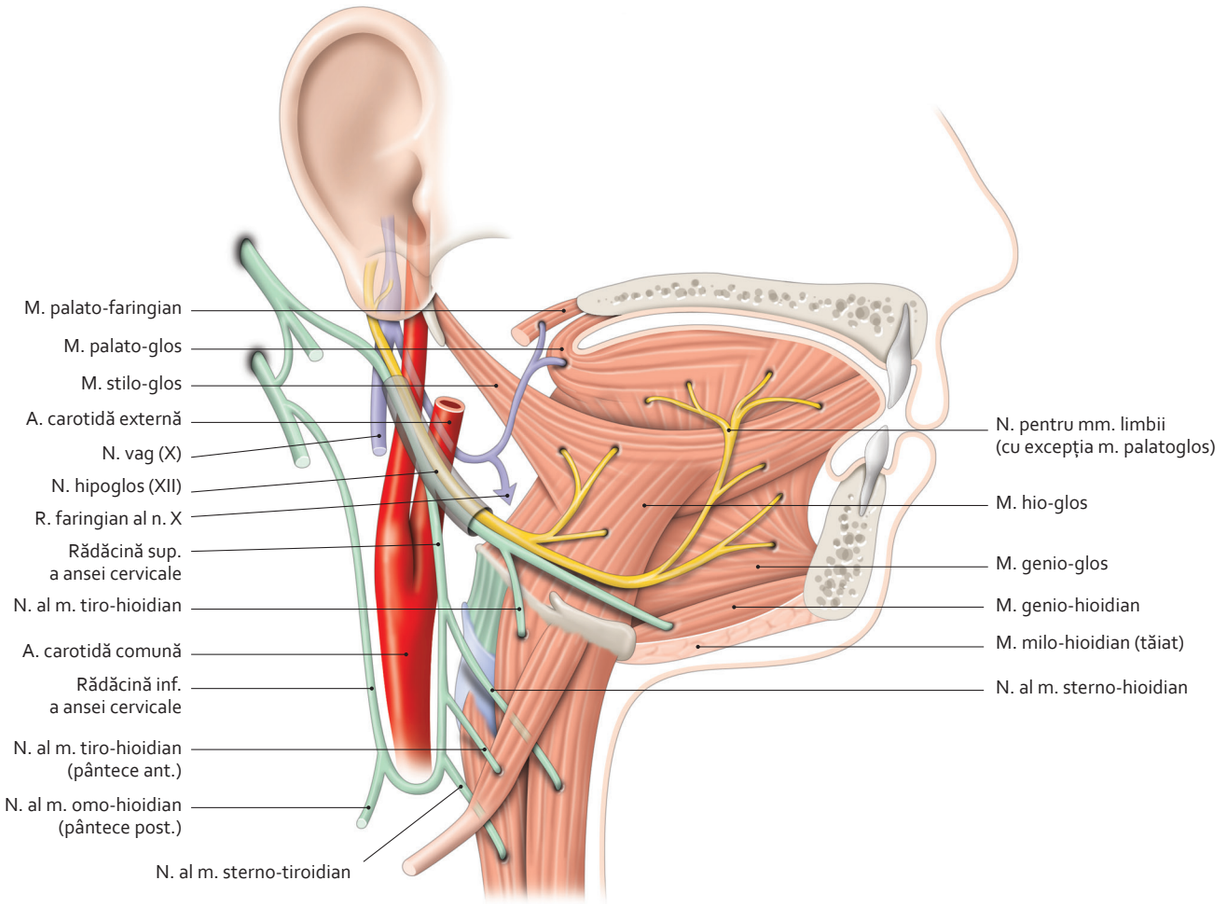

Ramuri ale nervului hipoglos
(vedere laterală)

3064 26-165.indd 129 28.07.2014 18:15:07

2.100 Regiunile anterioare ale gâtului

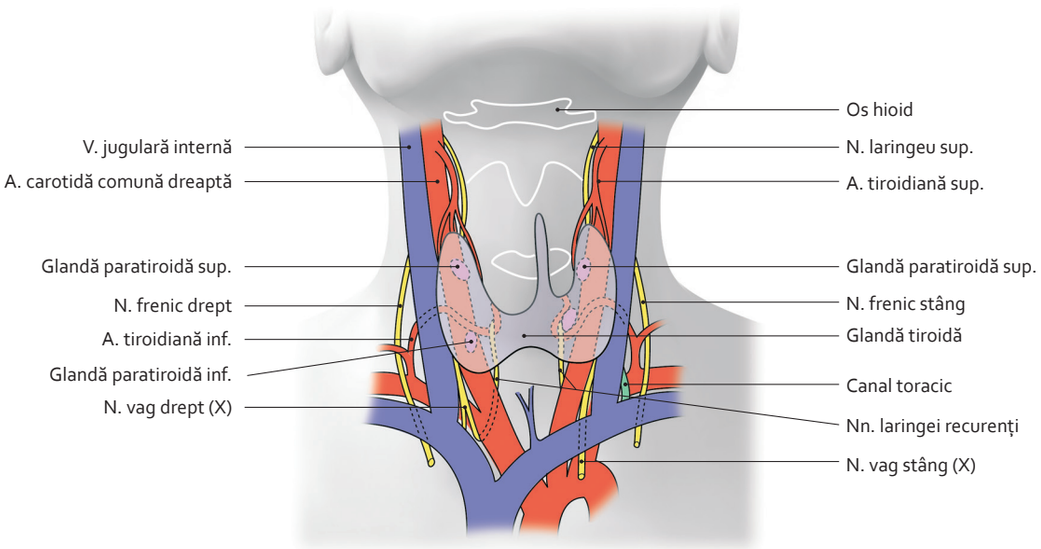

Anatomie a suprafeței
(structuri principale)

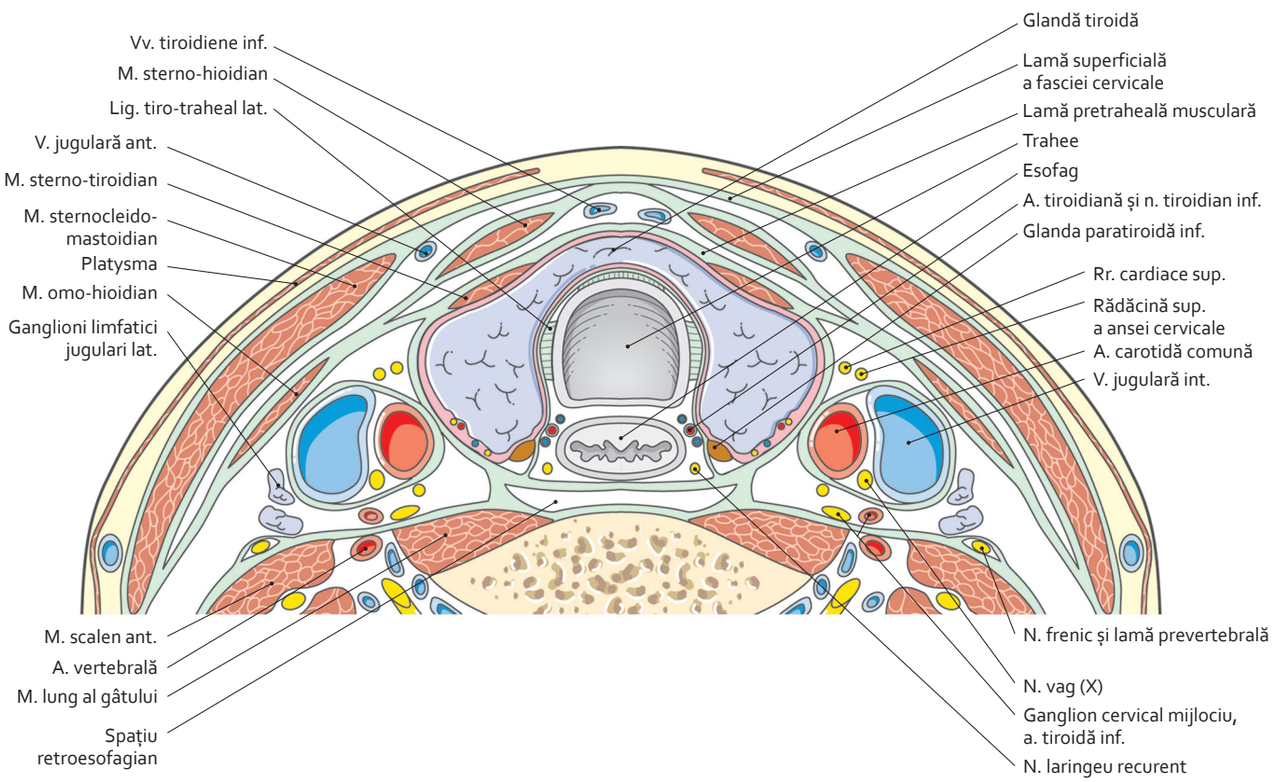

Raporturi ale tiroidei – secțiune orizontală la nivelul vertebrei C7
(parte anterioară)

3064 26-165.indd 130 28.07.2014 18:15:17

2.101 Mușchii anteriori superficiali ai gâtului

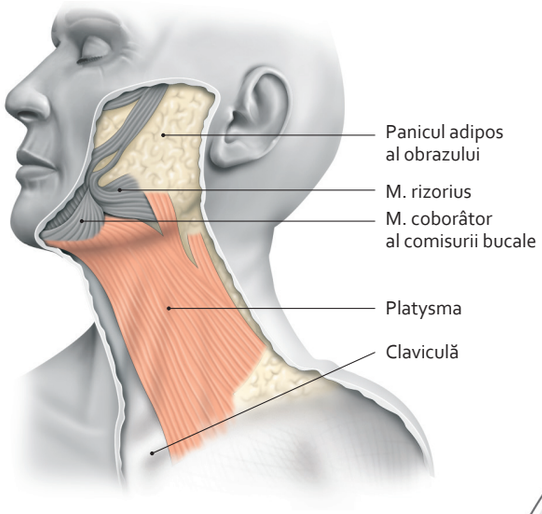

Platysma
(vedere laterală)

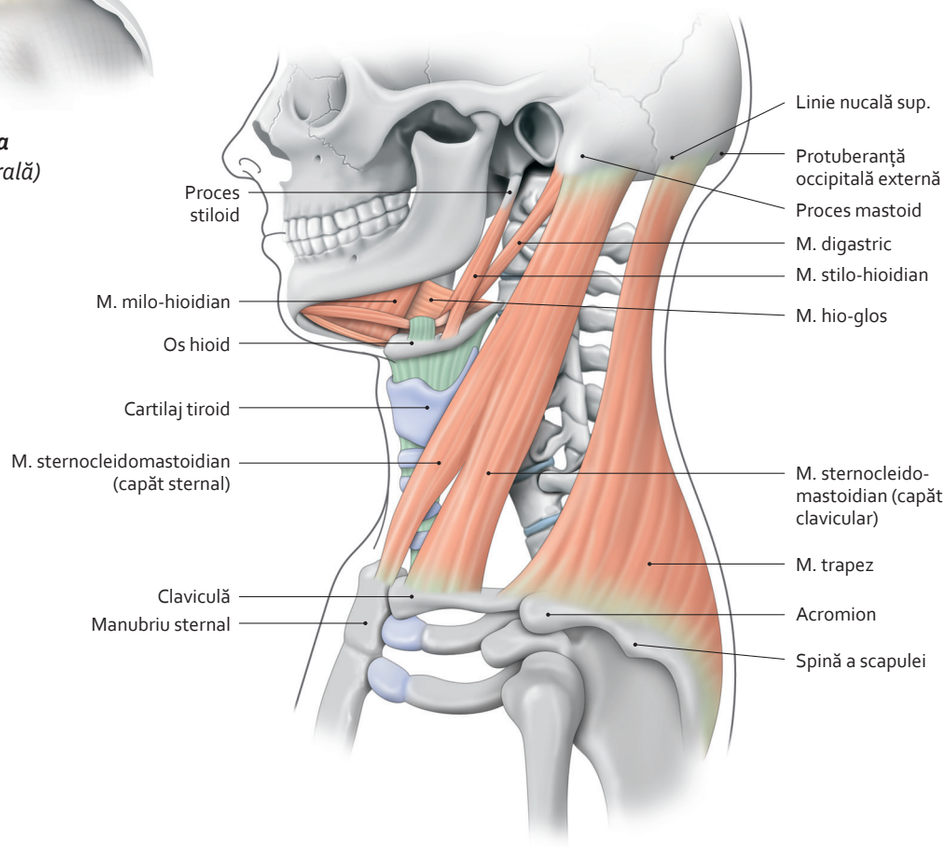

Mușchi sternocleidomastoidian
(vedere laterală)

Mușchi	Acțiune	Inervație
Platysma	• Ridică și întinde pielea gâtului • Coboară și trage de comisura bucală • Exprimă spaimă	Ramură cervicală a nervului facial (VII)
Sternocleidomastoidian	• *Unilaterală:* – înclinare antero-laterală a capului de partea sa – rotație contro-laterală a capului, fața privind în partea opusă • *Bilaterală:* – flexor al capului – inspirator accesor	Nerv accesor (XI)

3064 26-165.indd 131 28.07.2014 18:15:24

2.102 Mușchii anteriori intermediari ai gâtului

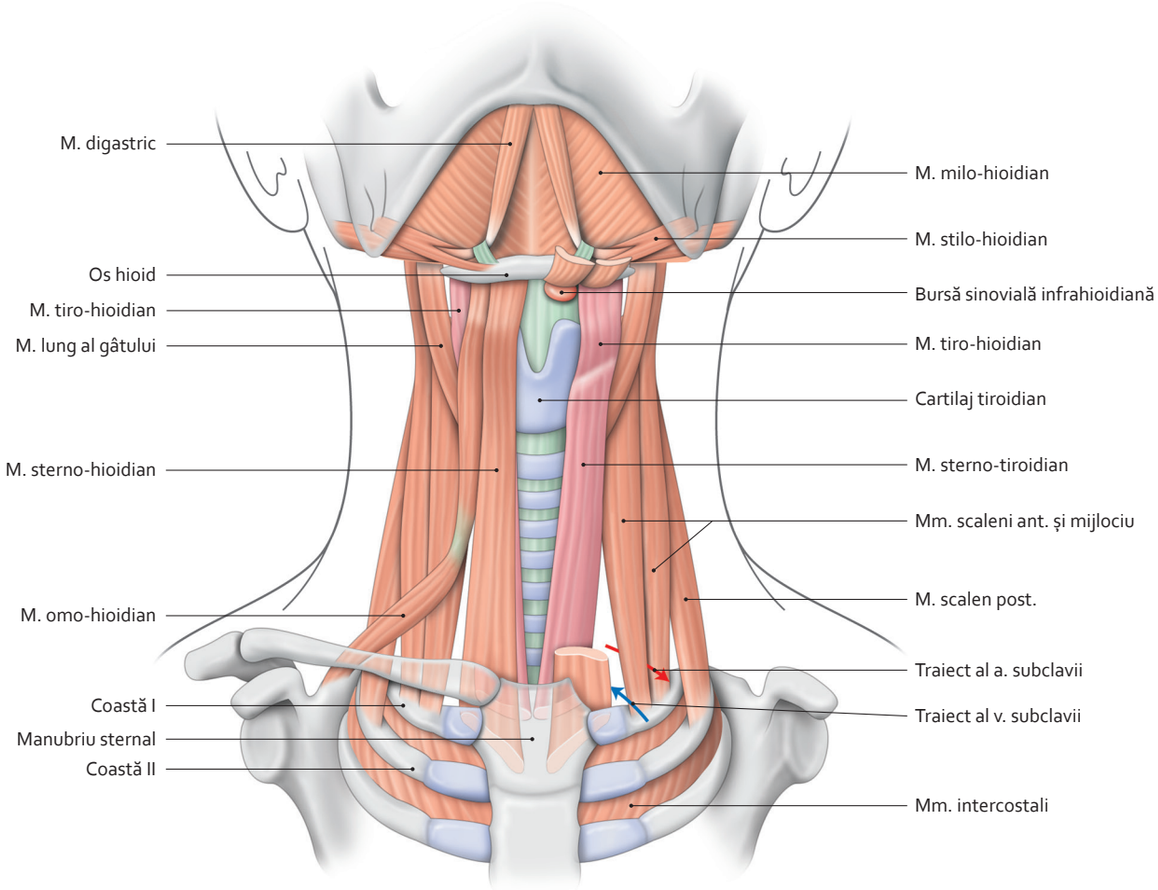

Mușchi suprahioidieni și infrahioidieni

	Mușchi	Acțiune	Inervație
Suprahioidieni	**Stilo-hioidian**	• Ridică și fixează spre în spate osul hioid în cursul deglutiției	Nerv facial (VII)
	Genio-hioidian	• Ridică și fixează spre înainte osul hioid și limba • Lărgește faringele	Nerv cervical C1 *via* nervul hipoglos (XII)
	Milo-hioidian	• Ridică osul hioid și limba în cursul deglutiției și fonației • Coboară mandibula	Nerv milo-hioidian (ram al nervului mandibular V_3)
	Digastric	• Coboară mandibula • Ridică și fixează osul hioid și limba în cursul deglutiției și fonației	**Pântece anterior:** nerv milo-hioidian (ram al nervului mandibular V_3) **Pântece posterior:** nerv facial (VII)
Infrahioidieni	**Tiro-hioidian**	• Ridică laringele • Imobilizează osul hioid	Nerv cervical C1 *via* nervul hipoglos (XII)
	Sterno-tiroidian	• Coboară în cursul deglutiției osul hioid în poziție înaltă	Nervi cervicali C1, C2, C3 *via* ansa cervicală
	Omo-hioidian	• Coboară și fixează spre în spate osul hioid	Nervi cervicali C2 și C3 *via* ansa cervicală
	Sterno-hioidian	• Coboară osul hioid și laringele • Inspirator accesor	

3064 26-165.indd 132 28.07.2014 18:15:42

2.103 Mușchii anteriori profunzi ai gâtului

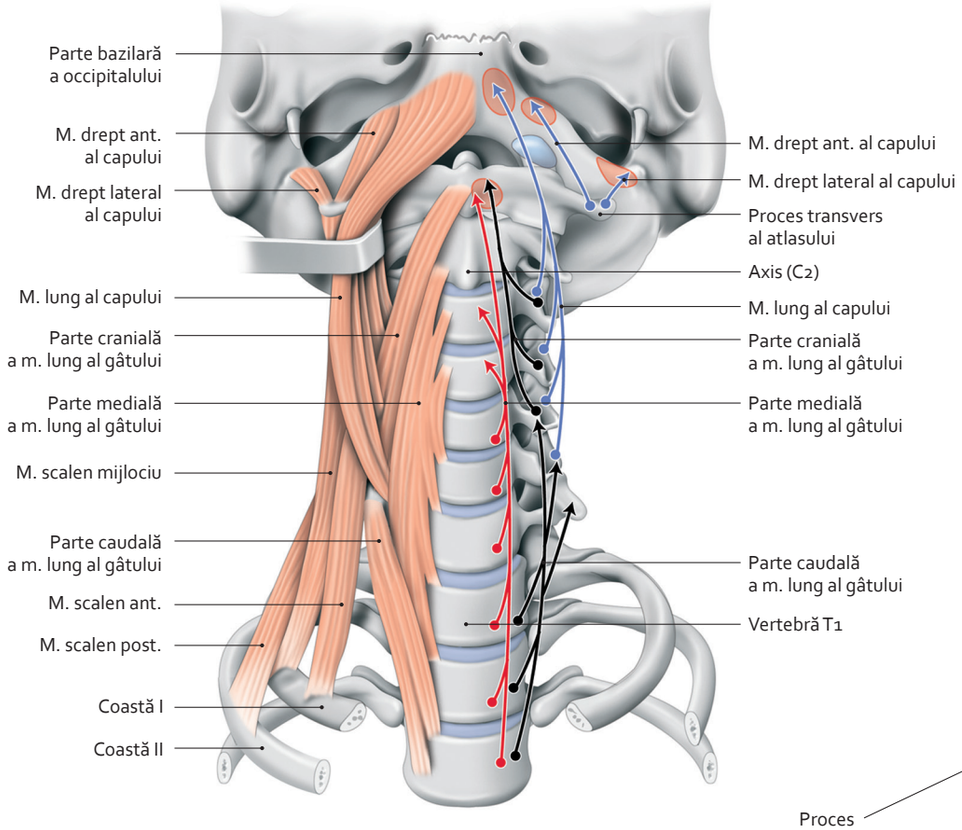

Mușchi prevertebrali ai gâtului
(vedere anterioară)

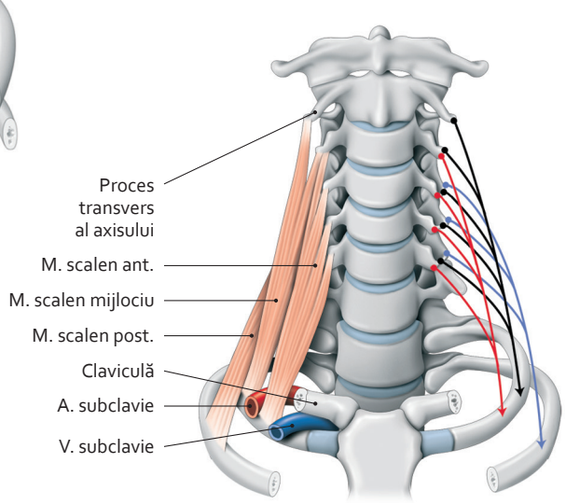

Mușchi scaleni
(vedere anterioară)

Mușchi	Acțiune	Inervație
Drept anterior al capului	• *Bilaterală:* flexie a capului • *Unilaterală:* înclinare laterală a capului	Ramuri ventrale ale C1 și C2 (*via* ansa atlasului)
Drept lateral al capului	• Înclinare omolaterală a capului	
Lung al capului	• *Bilaterală:* flexie a capului • *Unilaterală:* înclinare și rotație laterală a capului de aceeași parte	Ramuri ventrale ale C1, C2 (*via* ansa atlasului) și C3
Lung al gâtului	• *Bilaterală:* flexie a coloanei cervicale • *Unilaterală:* înclinare și rotație a coloanei cervicale de aceeași parte	Ramuri ventrale ale C2 și C6
Scaleni anterior și mijlociu	• Ridicător al primei coaste (inspirator)	Nervi cervicali C4, C5 și C6
Scalen posterior	• Ridicător al celei de-a 2-a coaste (inspirator) • Înclină lateral gâtul, de aceeași parte	Nervi cervicali C6, C7 și C8

3064 26-165.indd 133 28.07.2014 18:15:55

2.104 Anatomia zonei superficiale

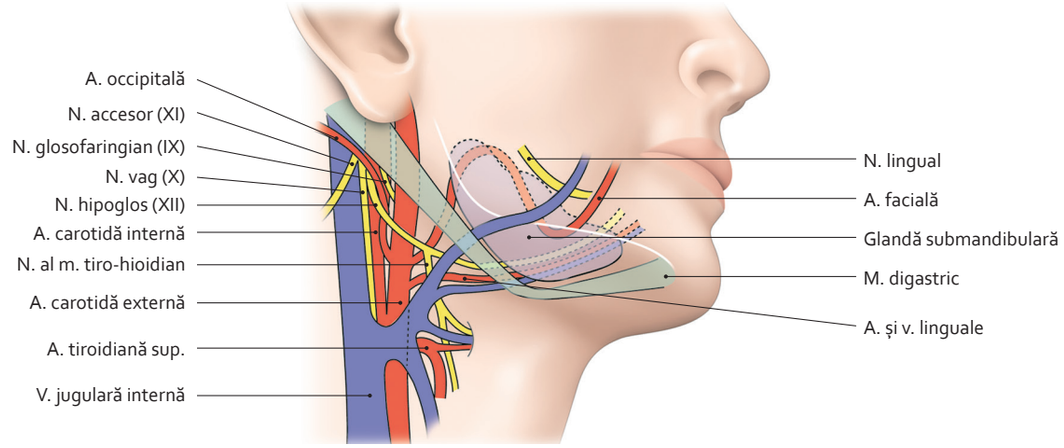

Regiune submandibulară și trigon carotidian

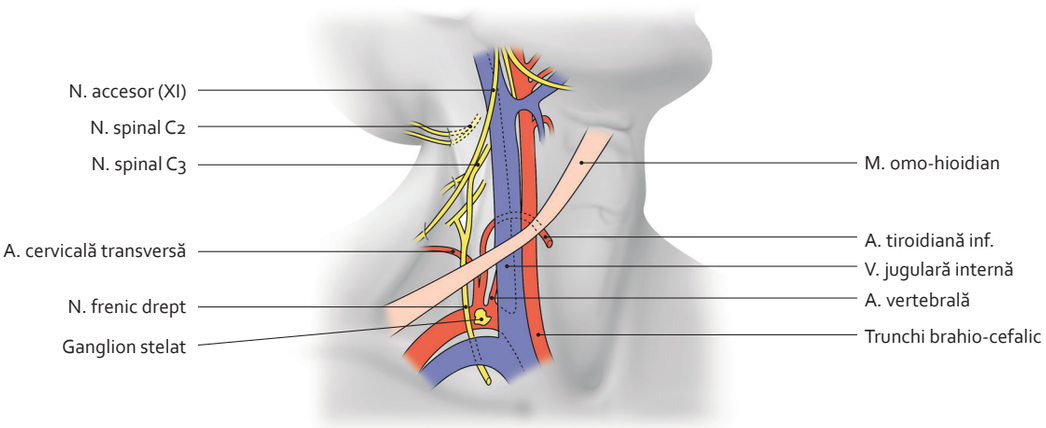

Regiune laterală dreaptă a gâtului – principale structuri vasculo-nervoase

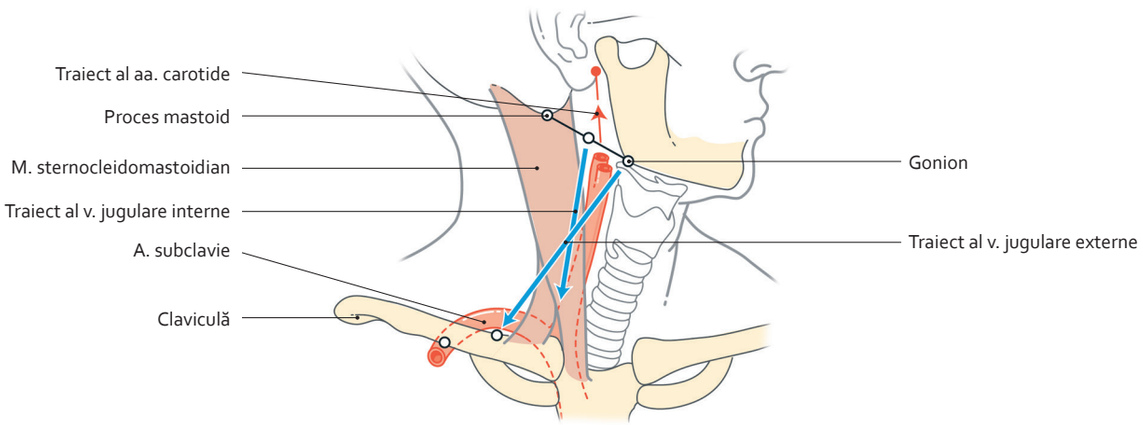

Repere și traiecte ale vaselor gâtului

3064 26-165.indd 134 28.07.2014 18:16:03

2.105 Arterele capului și gâtului

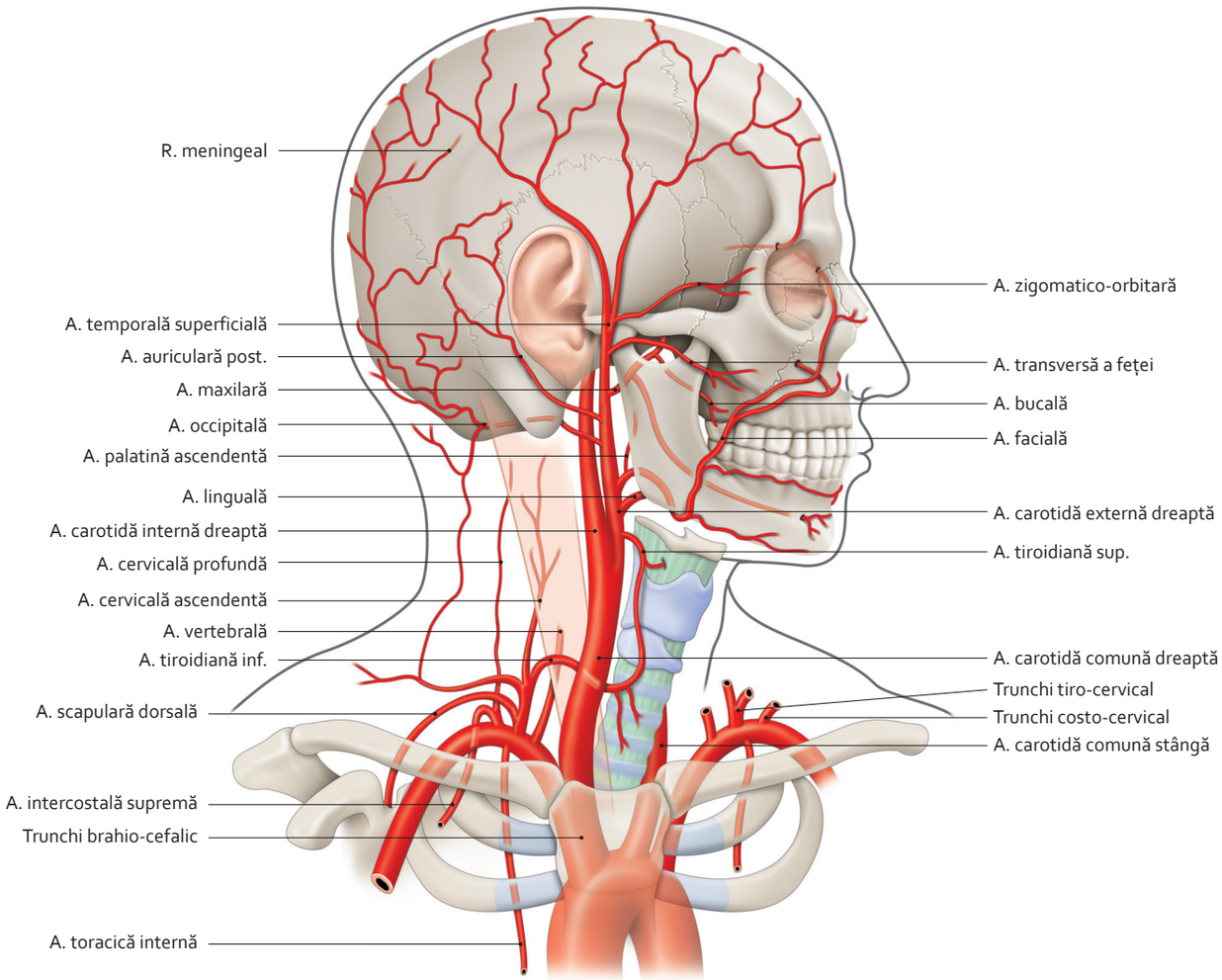

Artere principale ale capului și gâtului
(vedere laterală dreapta)

3064 26-165.indd 135 28.07.2014 18:16:11

2.106 Artera subclavie

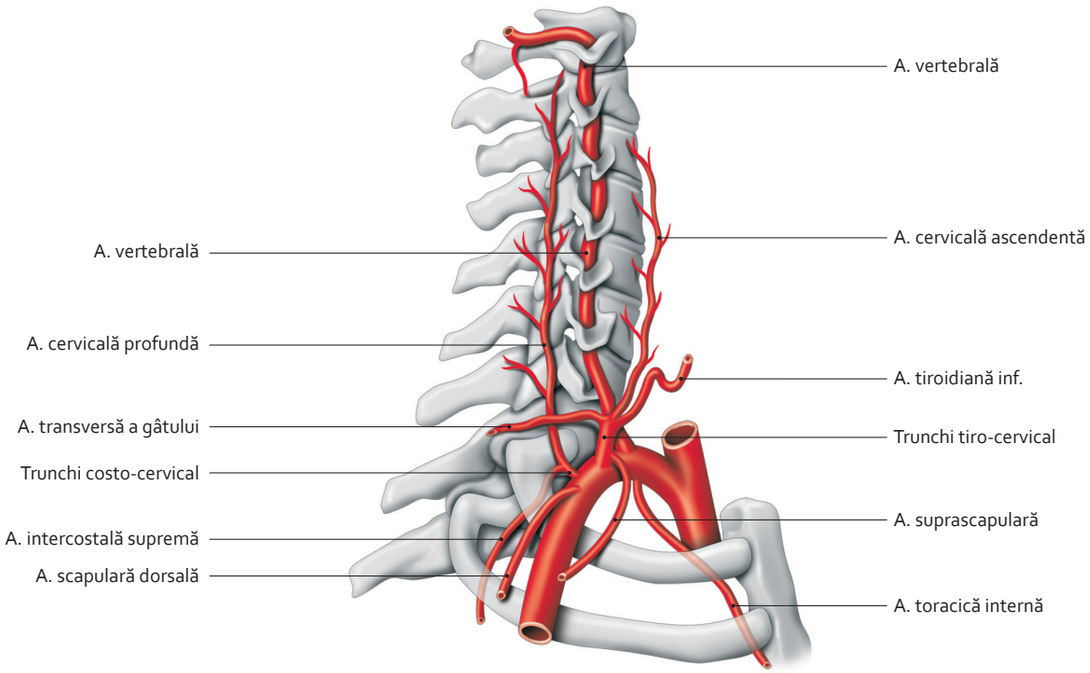

Ramuri ale arterei subclavii
(vedere laterală)

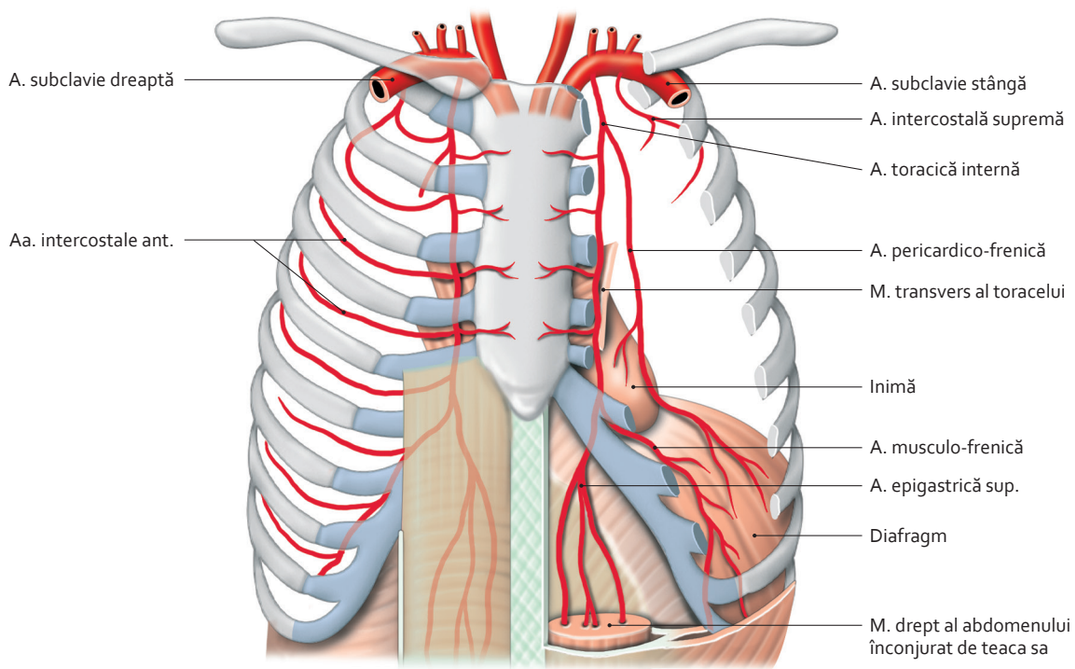

Arteră toracică internă
(vedere anterioară)

2.107 Arterele carotide și subclavie

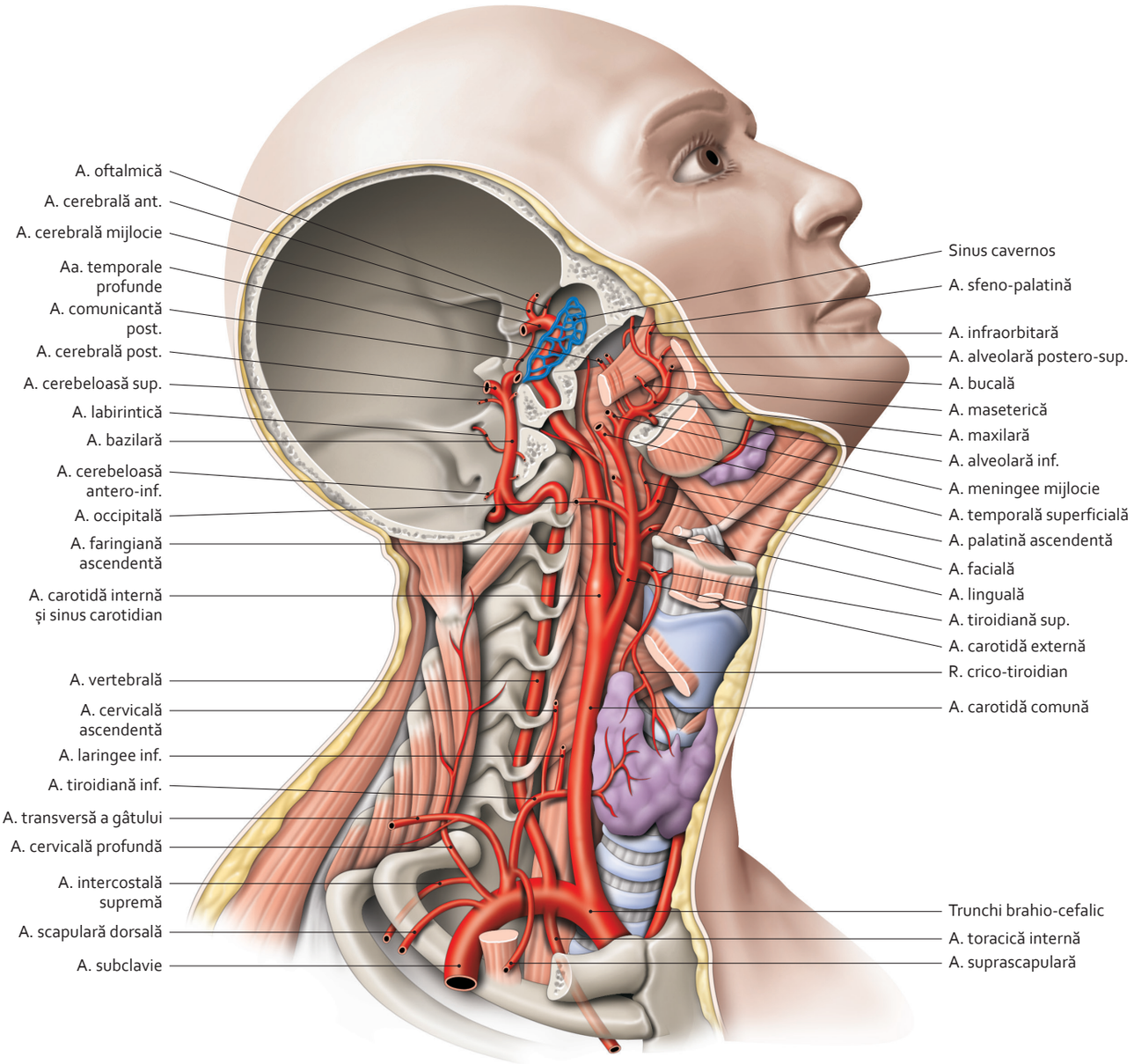

Traiect al trunchiurilor arteriale ale gâtului
(vedere laterală)

3064 26-165.indd 137 28.07.2014 18:16:27

2.108 Ramurile arterei carotide externe (1)

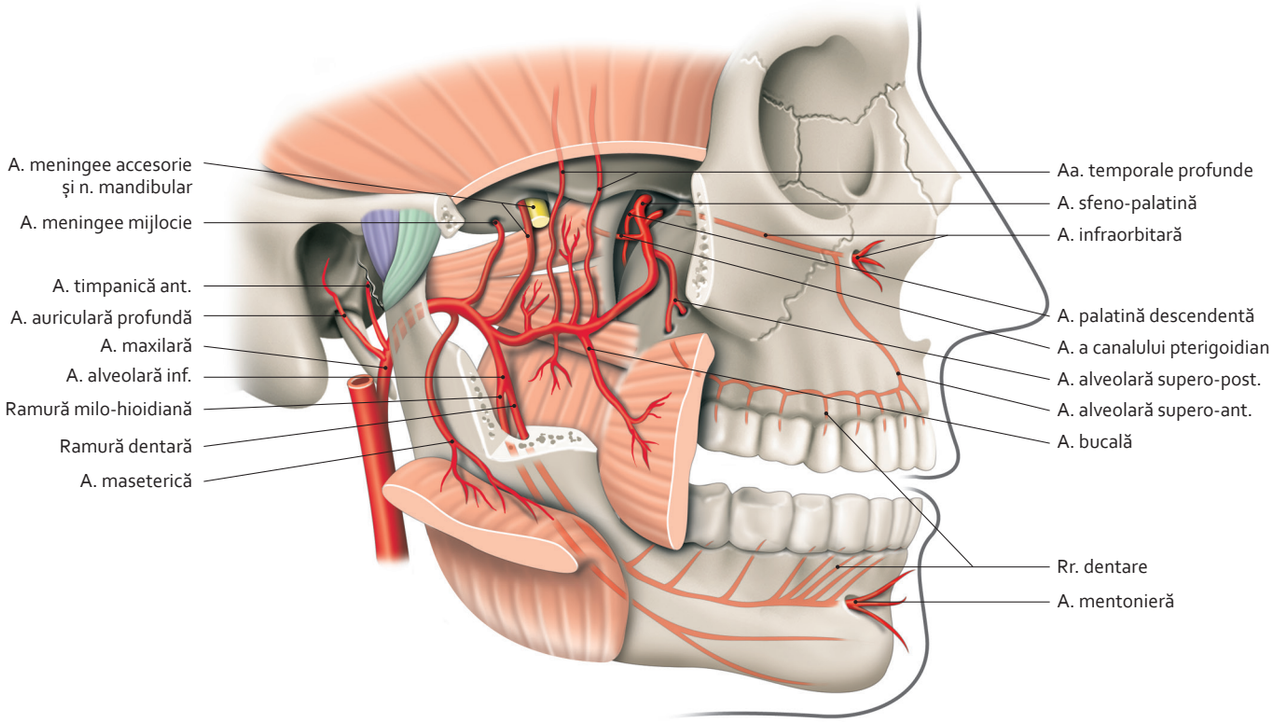

Arteră maxilară și ramurile sale în fosa infratemporală
(vedere laterală)

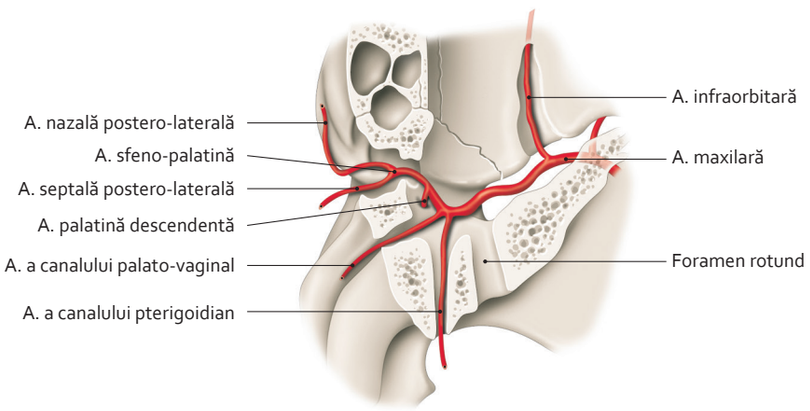

Arteră maxilară în fosa pterigo-palatină
(secțiune transversală – vedere superioară)

3064 26-165.indd 138 28.07.2014 18:16:36

2.109 Ramurile arterei carotide externe (2)

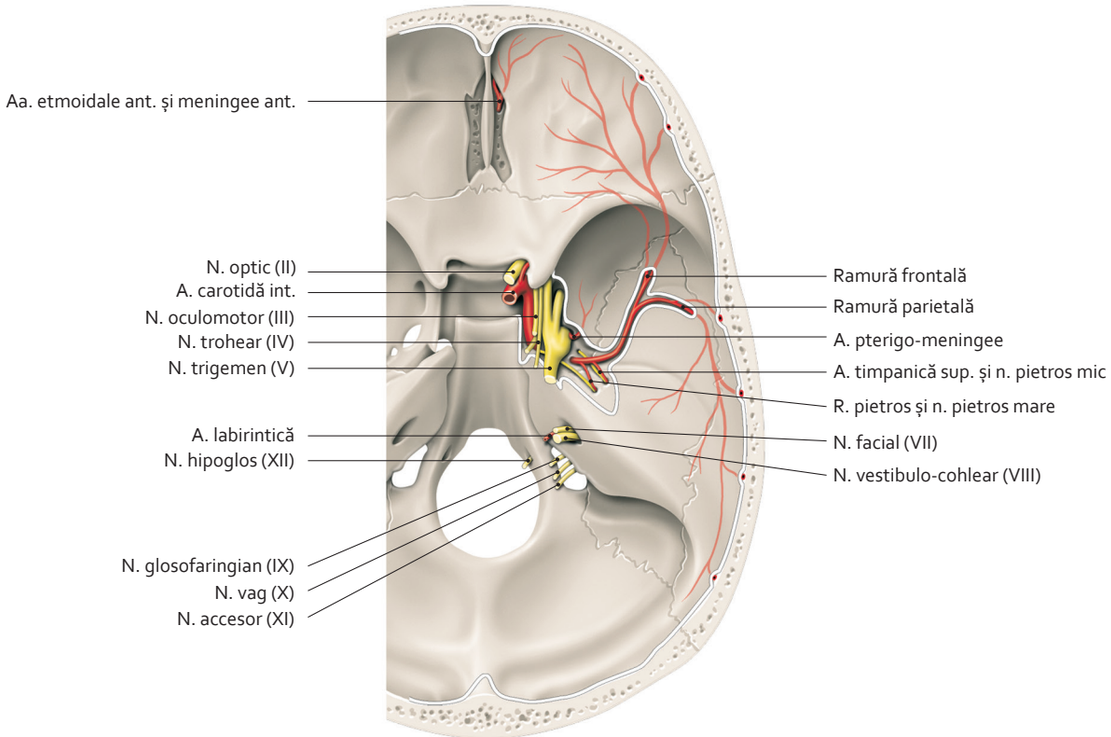

Arteră meningee mijlocie
(bază internă a craniului)

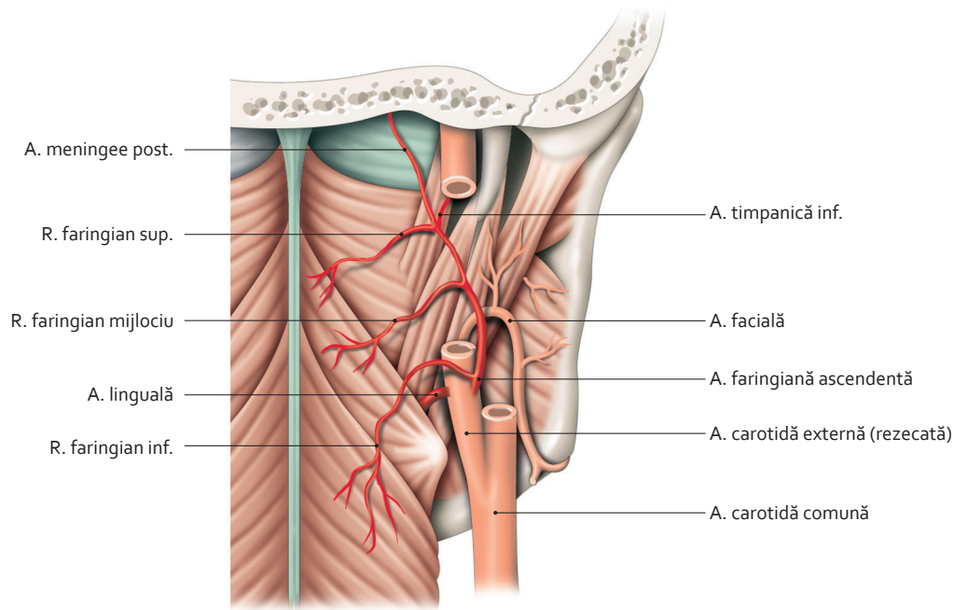

Arteră faringiană ascendentă
(vedere posterioară)

3064 26-165.indd 139 28.07.2014 18:16:44

2.110 Ramurile arterei carotide externe (3)

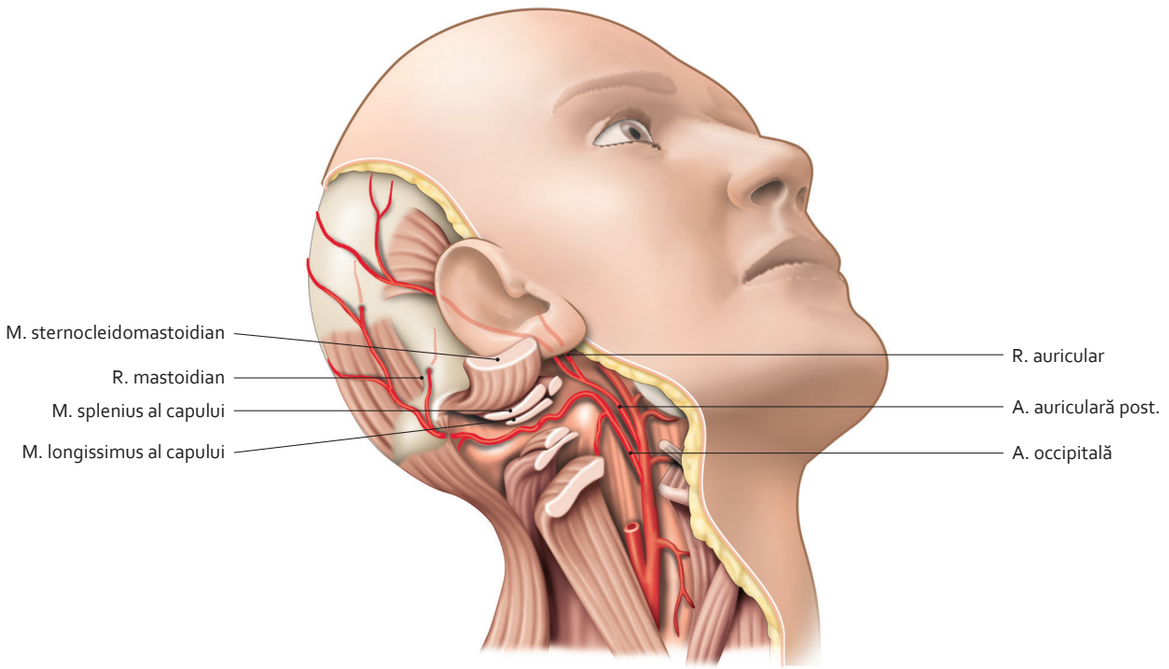

Arteră occipitală și ramurile sale
(vedere laterală)

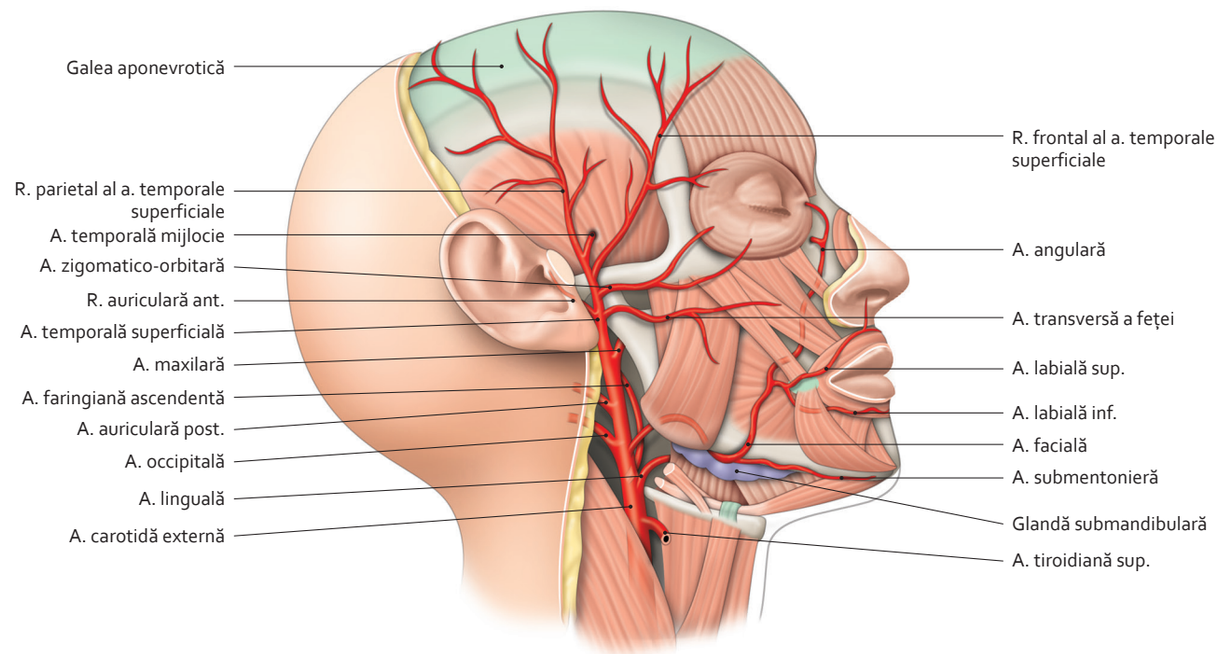

Arteră temporală superficială și ramurile sale
(vedere laterală)

2.111 Venele capului și gâtului

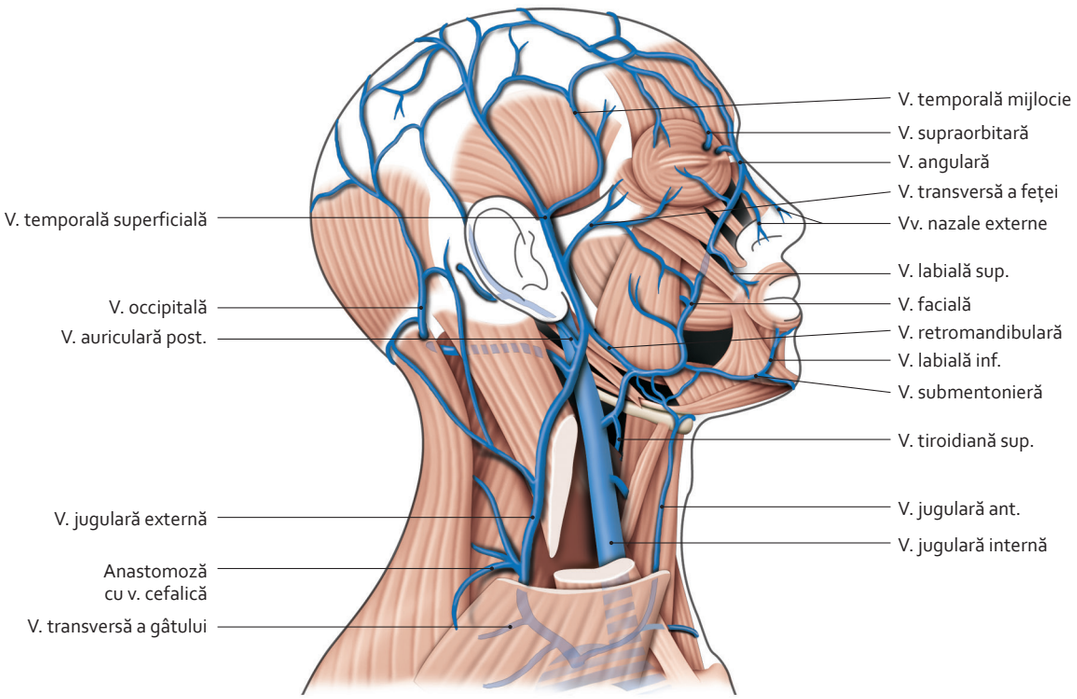

Vene superficiale ale capului și gâtului
(vedere laterală)

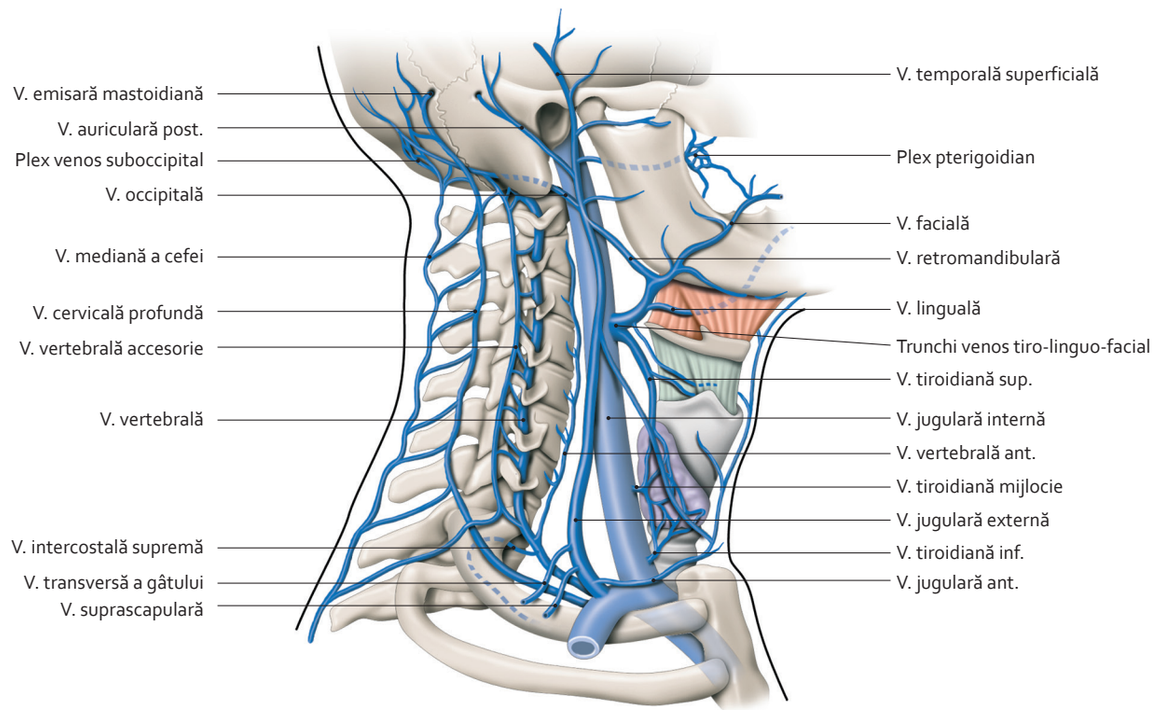

Vene profunde ale gâtului
(vedere laterală schematică)

3064 26-165.indd 141 28.07.2014 18:17:09

2.112 Centrii limfatici ai capului și gâtului

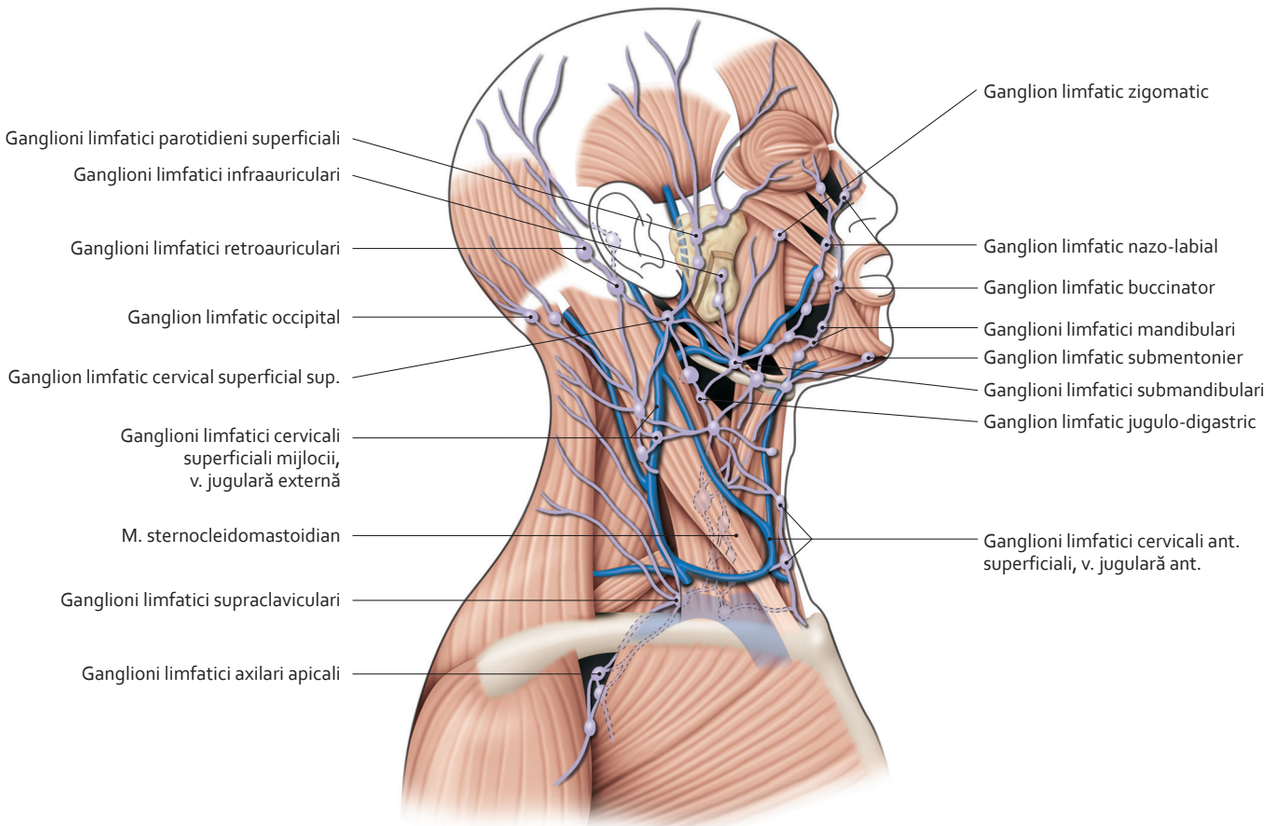

Ganglioni limfatici superficiali ai gâtului și ai feței
(vedere laterală)

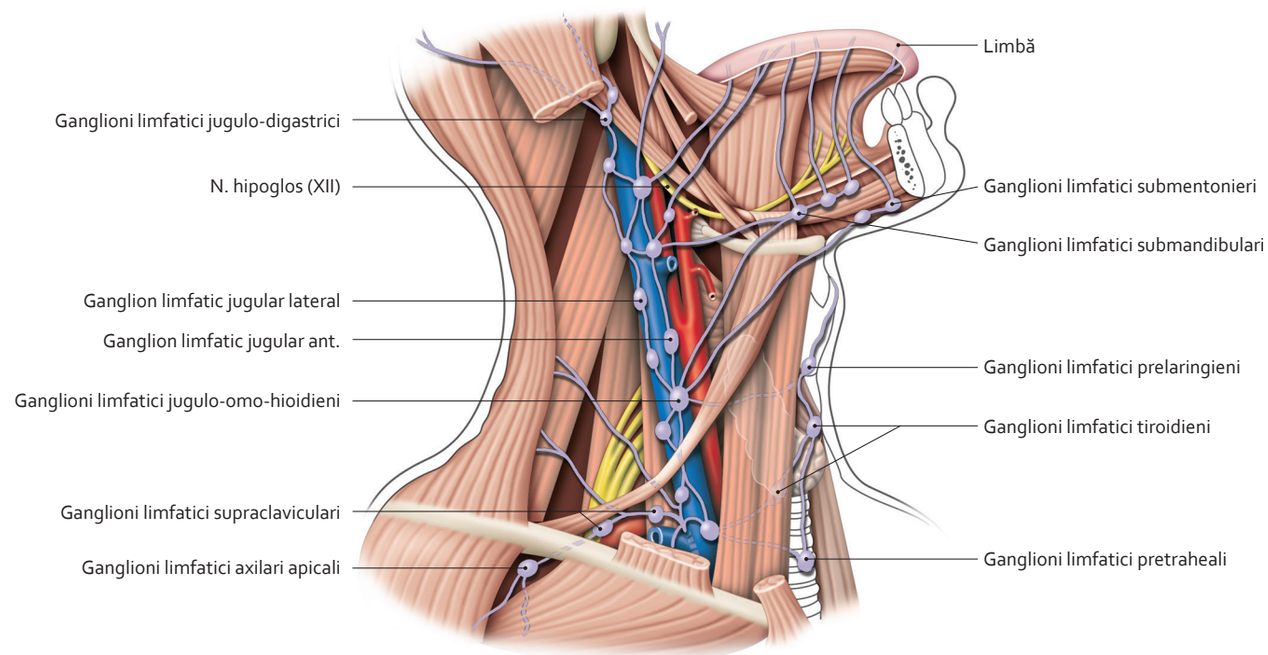

Ganglioni limfatici profunzi ai gâtului
(vedere laterală)

3064 26-165.indd 142 28.07.2014 18:17:19

2.113 Plexul cervical

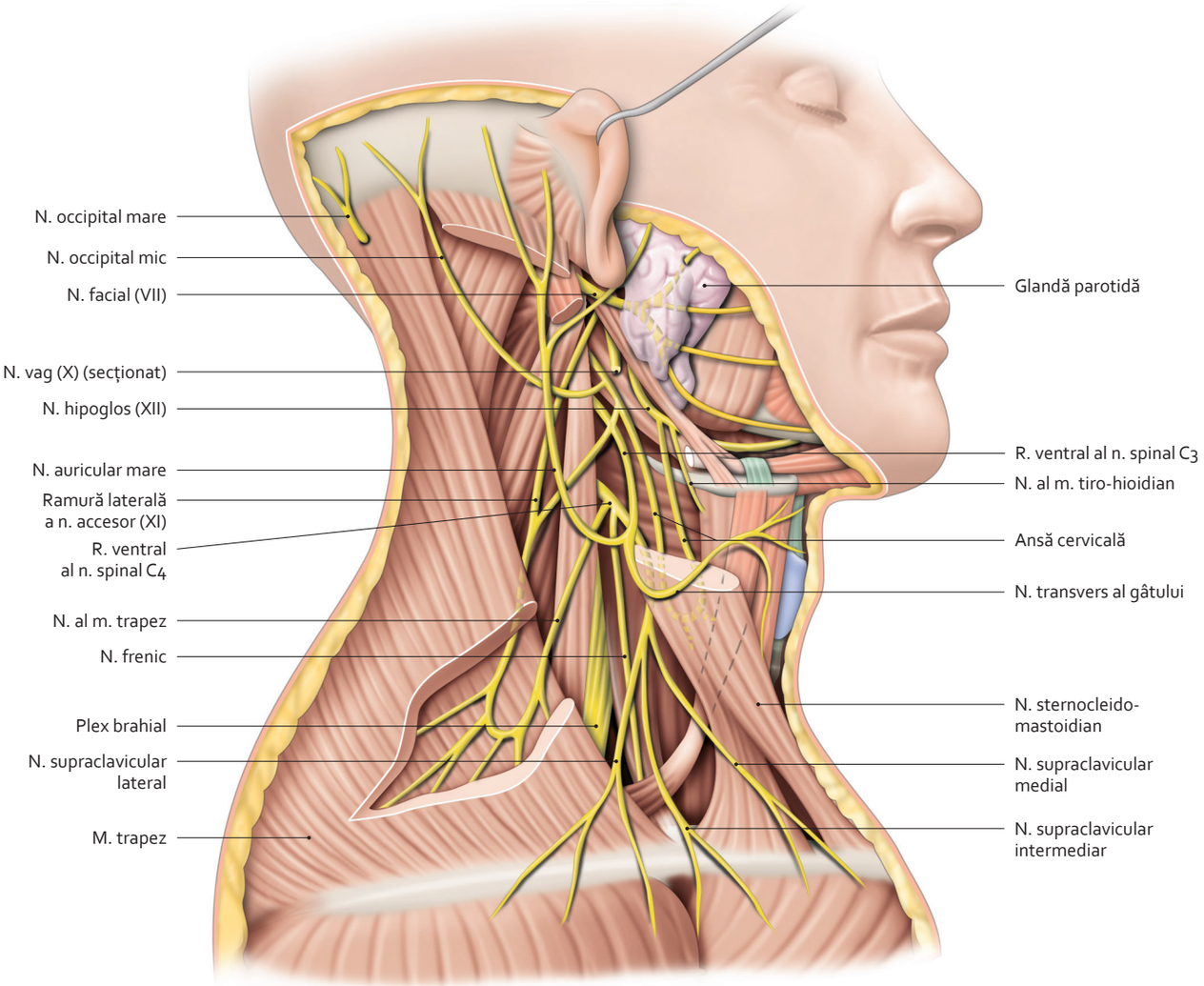

Ramuri ale plexului cervical
(vedere laterală, fără vase sangvine)

3064 26-165.indd 143 28.07.2014 18:17:27

2.114 Ramurile plexului cervical

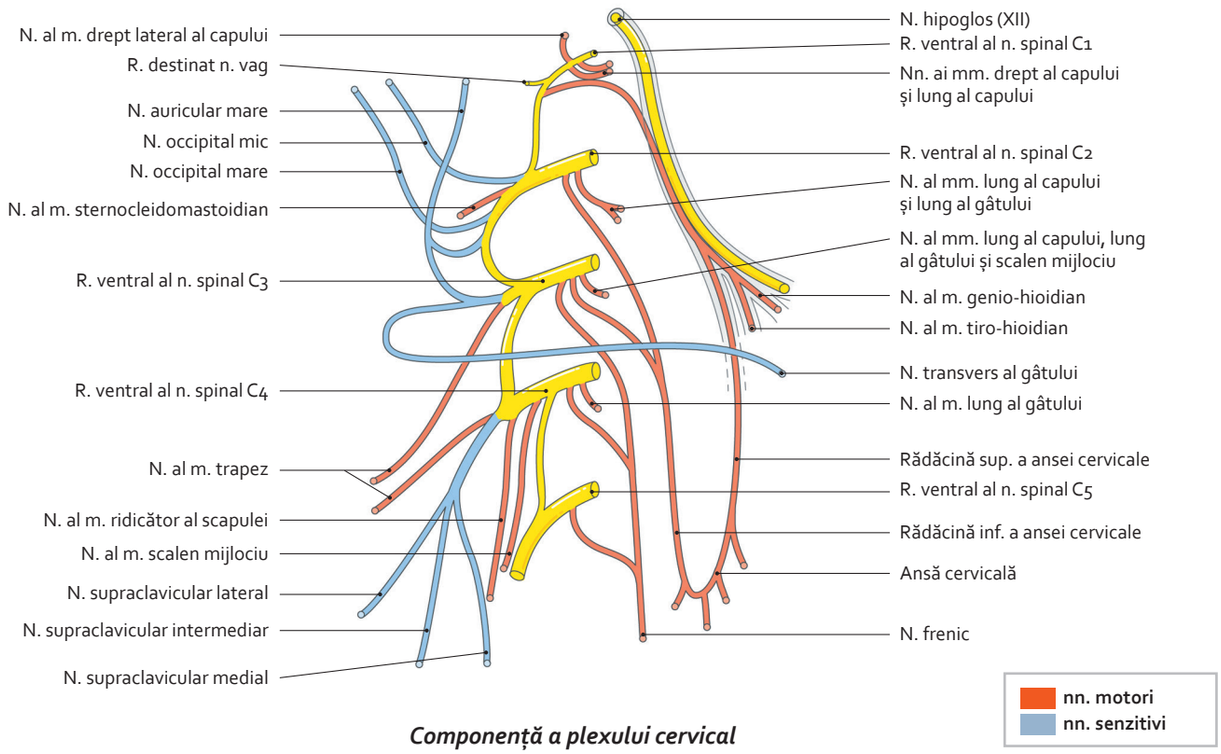

Componență a plexului cervical

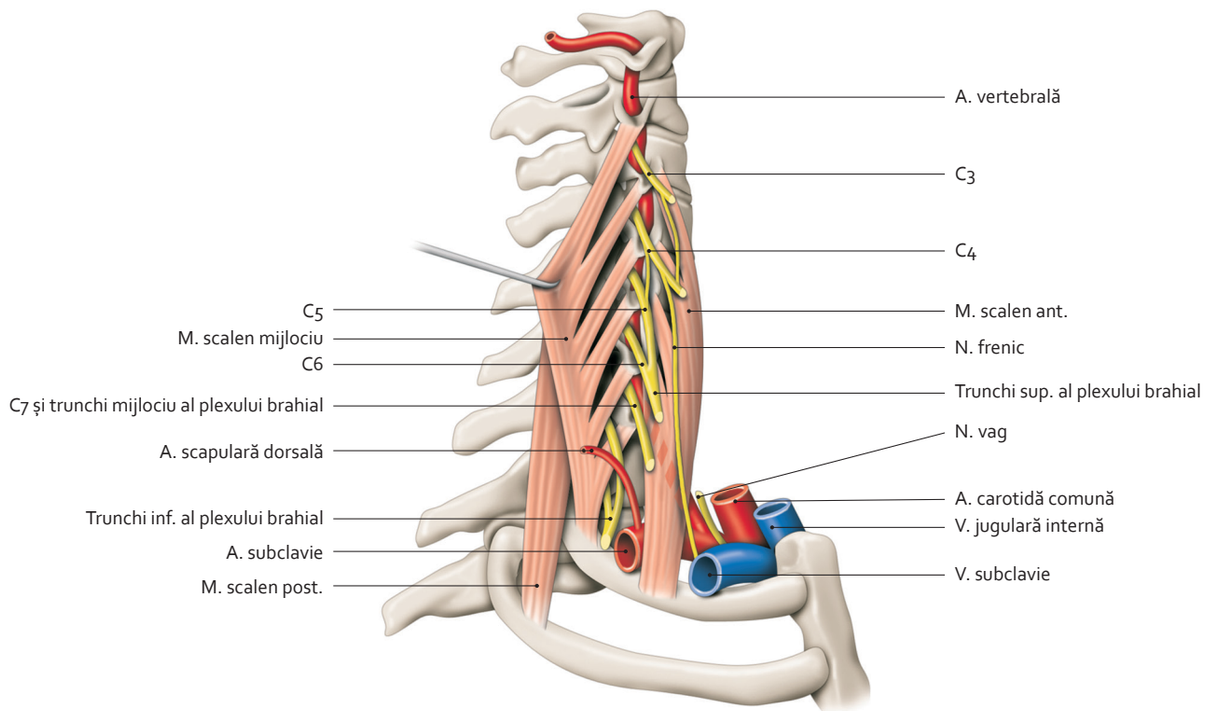

Spațiu interscalenic și rădăcini ventrale ale nervilor spinali cervicali
(vedere laterală dreapta)

3064 26-165.indd 144 28.07.2014 18:17:36

2.115 Trunchiul simpatic cervical

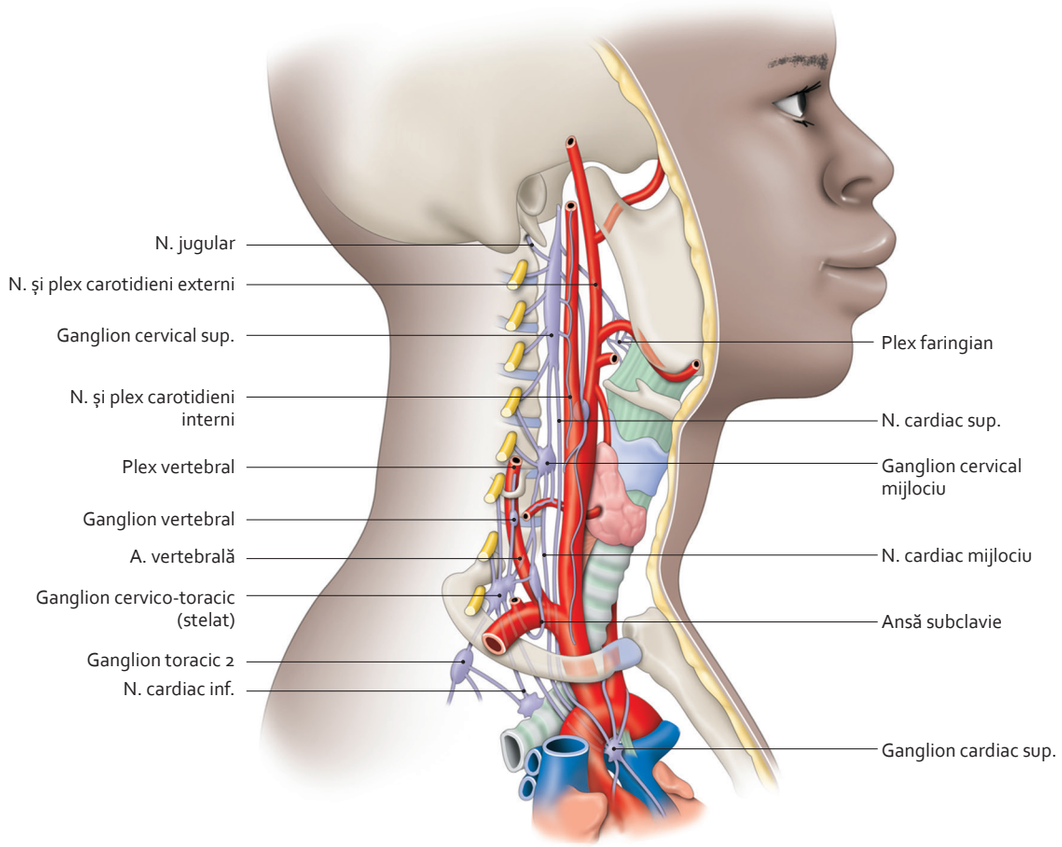

Trunchi simpatic cervical – compoziție schematică

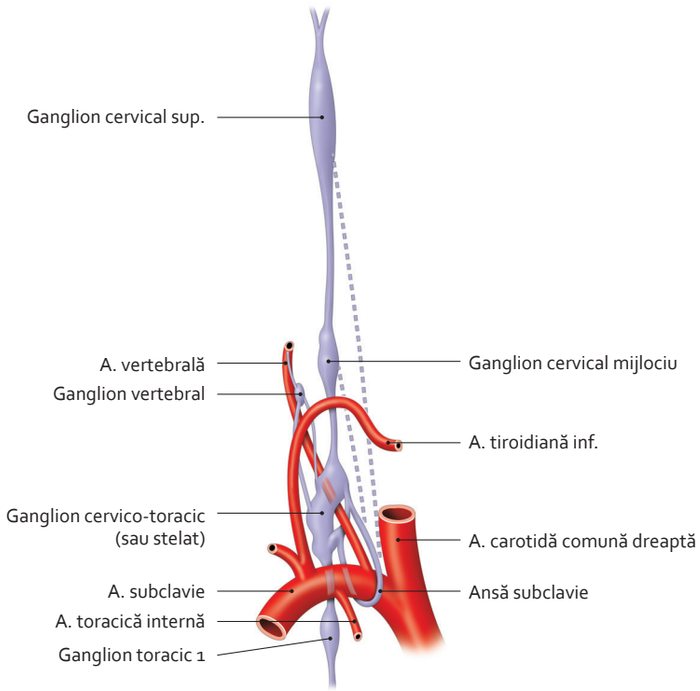

Ganglioni cervicali drepți – variații cu linie punctată

3064 26-165.indd 145 28.07.2014 18:17:44

2.116 Sistematizarea simpaticului cervical

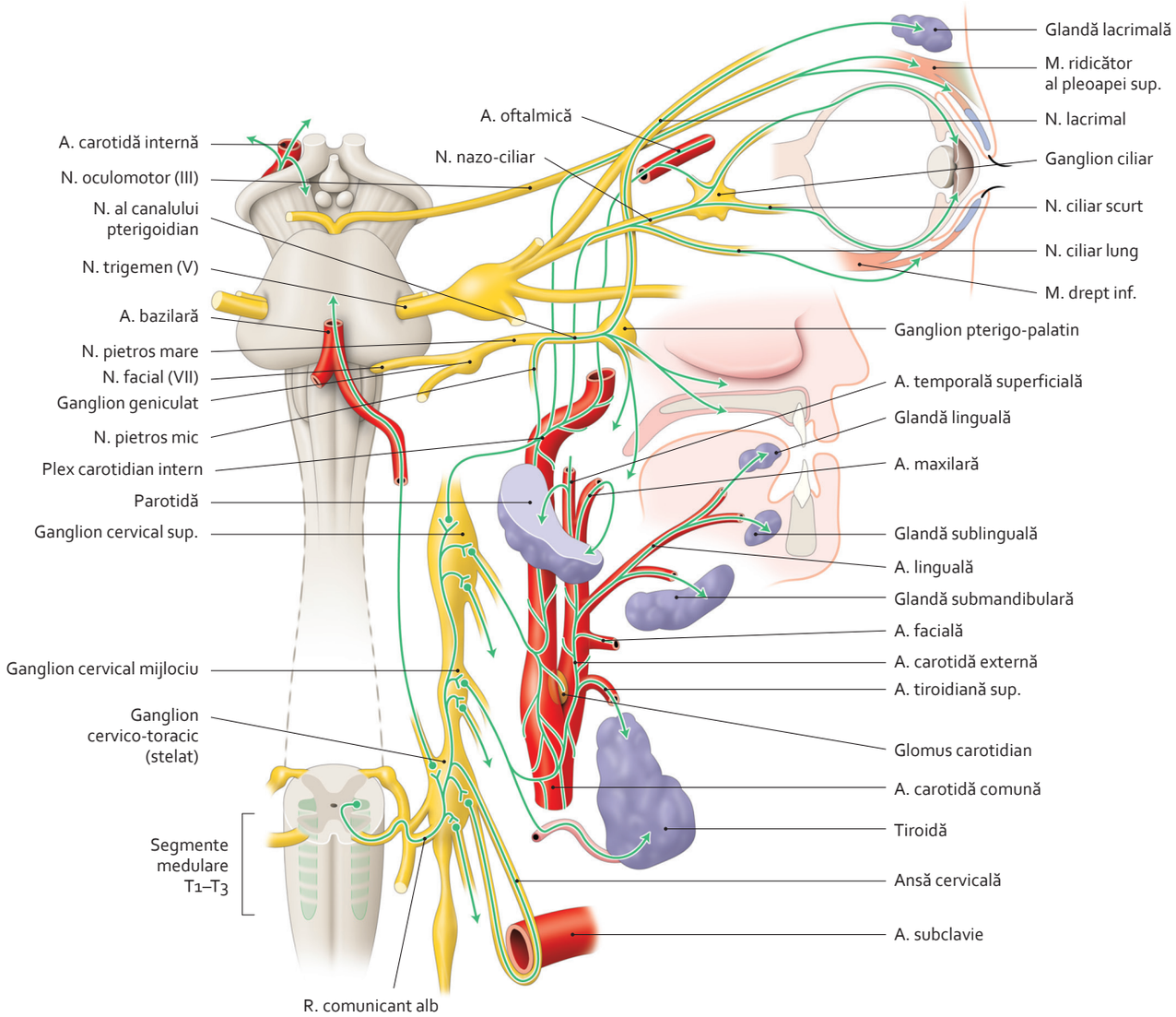

Traiect al fibrelor nervoase preganglionare și postganglionare
(vedere anterioară a măduvei spinării și a trunchiului cerebral)

Notă

Întreruperea sau anestezierea ganglionilor cervicali (infiltrare directă sau prin difuziune) provoacă sindromul Claude Bernard-Horner. Este caracterizat de mioză, ptoză a pleoapei superioare și enoftalmie.

3064 26-165.indd 146 28.07.2014 18:17:53

2.117 Intersecția aero-digestivă

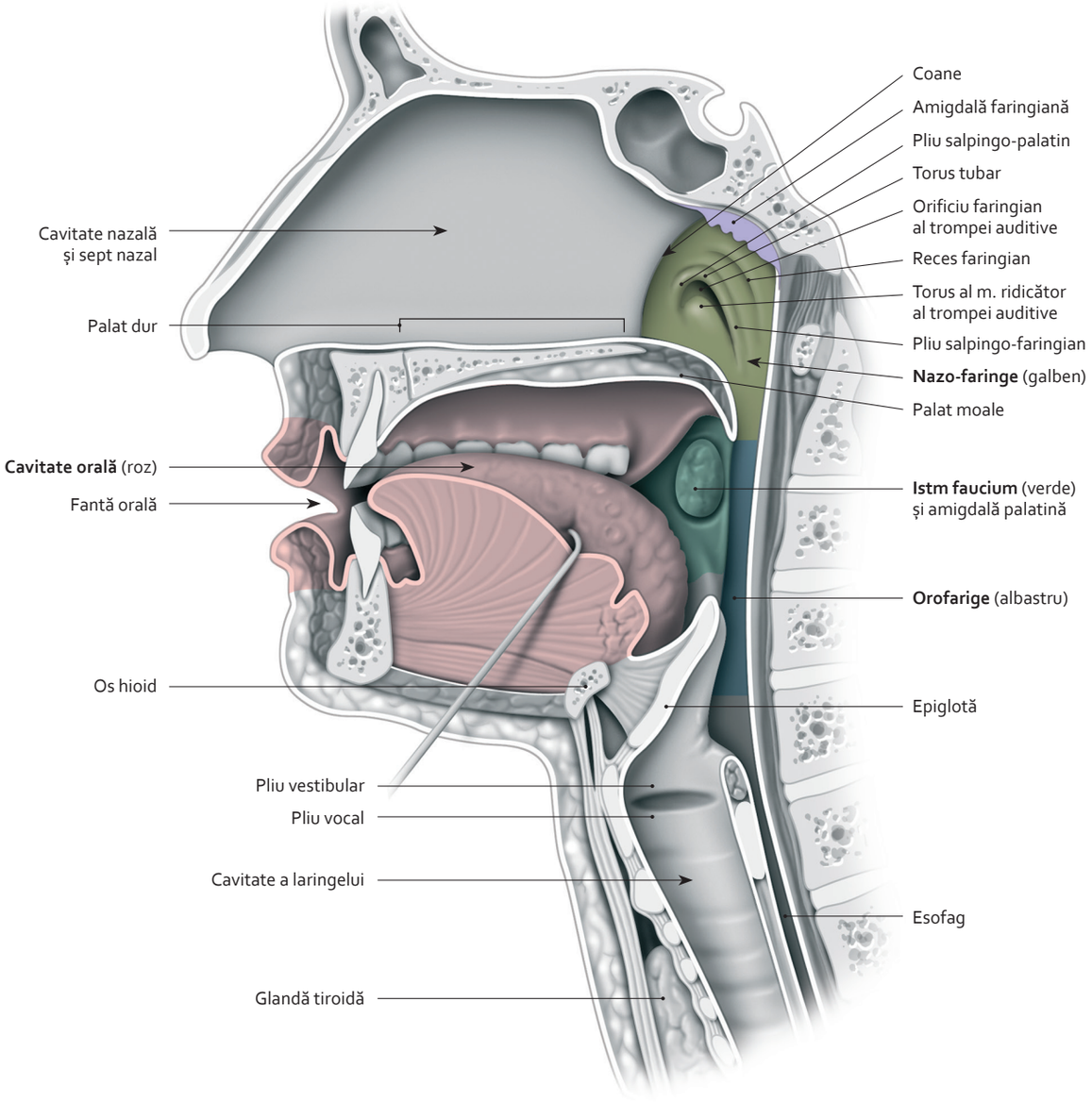

Secțiune sagitală mediană a feței și gâtului
(vedere internă)

3064 26-165.indd 147 28.07.2014 18:18:02

2.118 Cavitatea faringelui

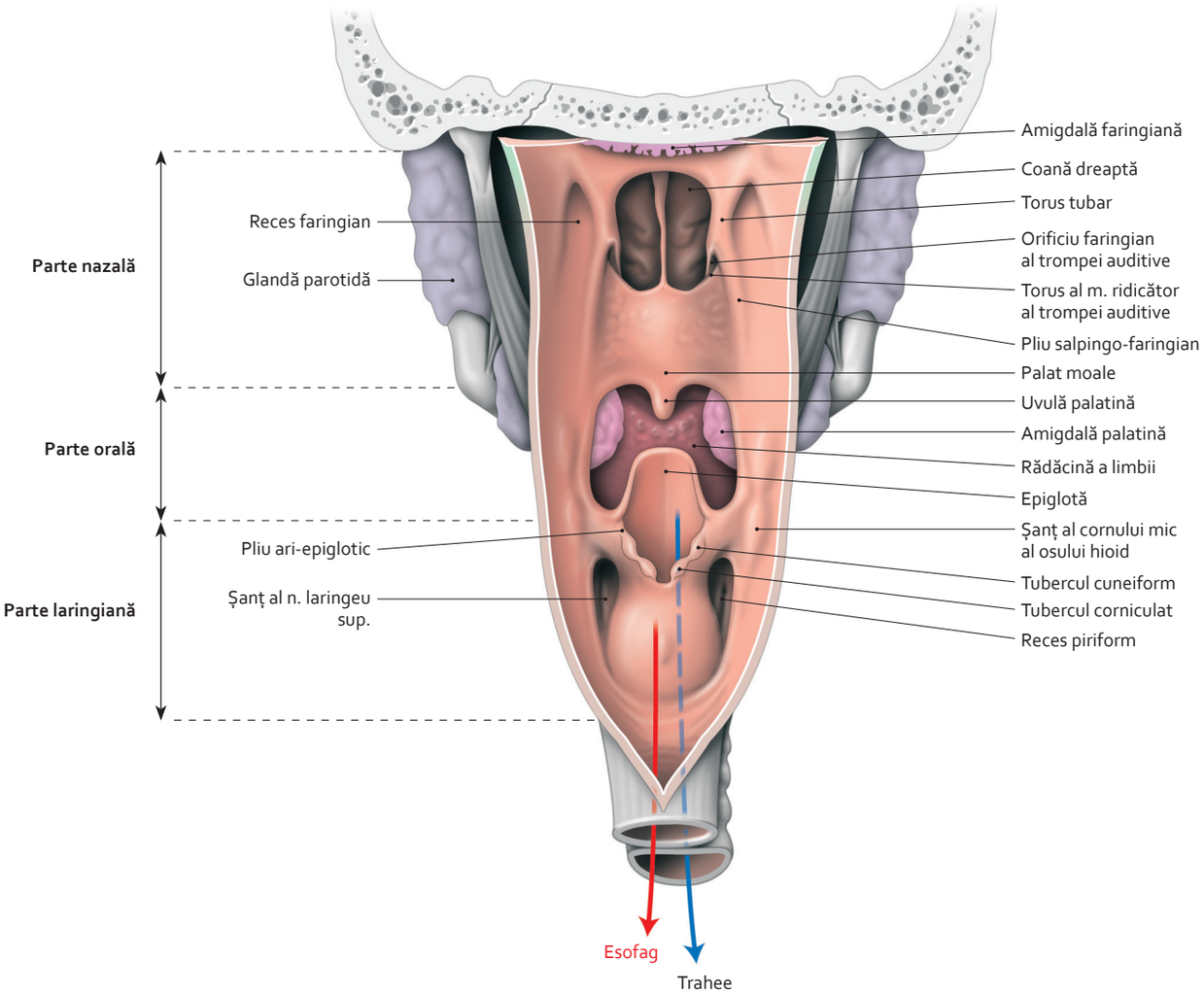

Faringe deschis la nivelul feței sale posterioare
(vedere posterioară)

3064 26-165.indd 148 28.07.2014 18:18:12

2.119 Mușchii faringelui (1)

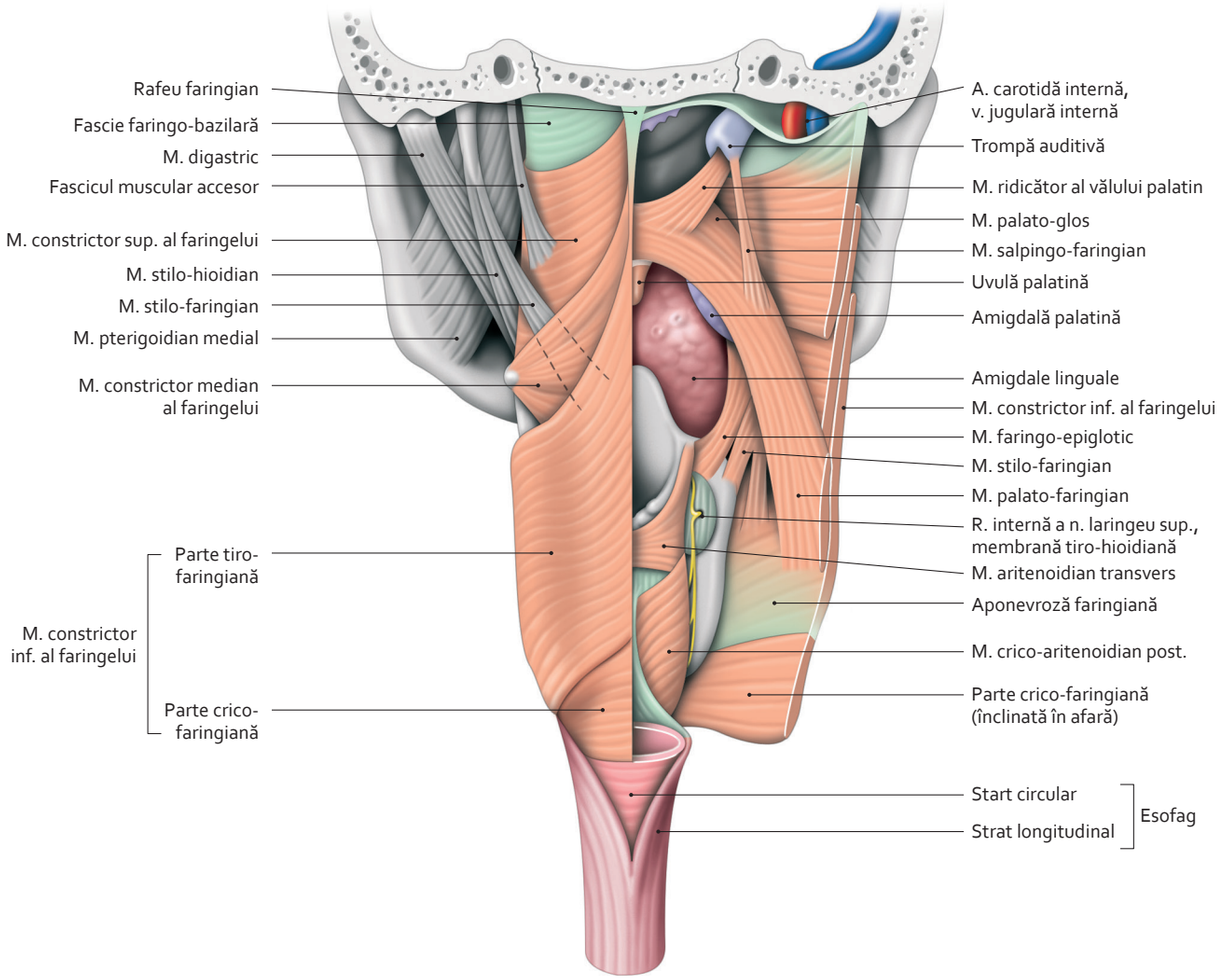

Perete muscular al faringelui
(vedere posterioară cu partea dreaptă deschisă)

3064 26-165.indd 149 28.07.2014 18:18:33

2.120 Mușchii faringelui (2)

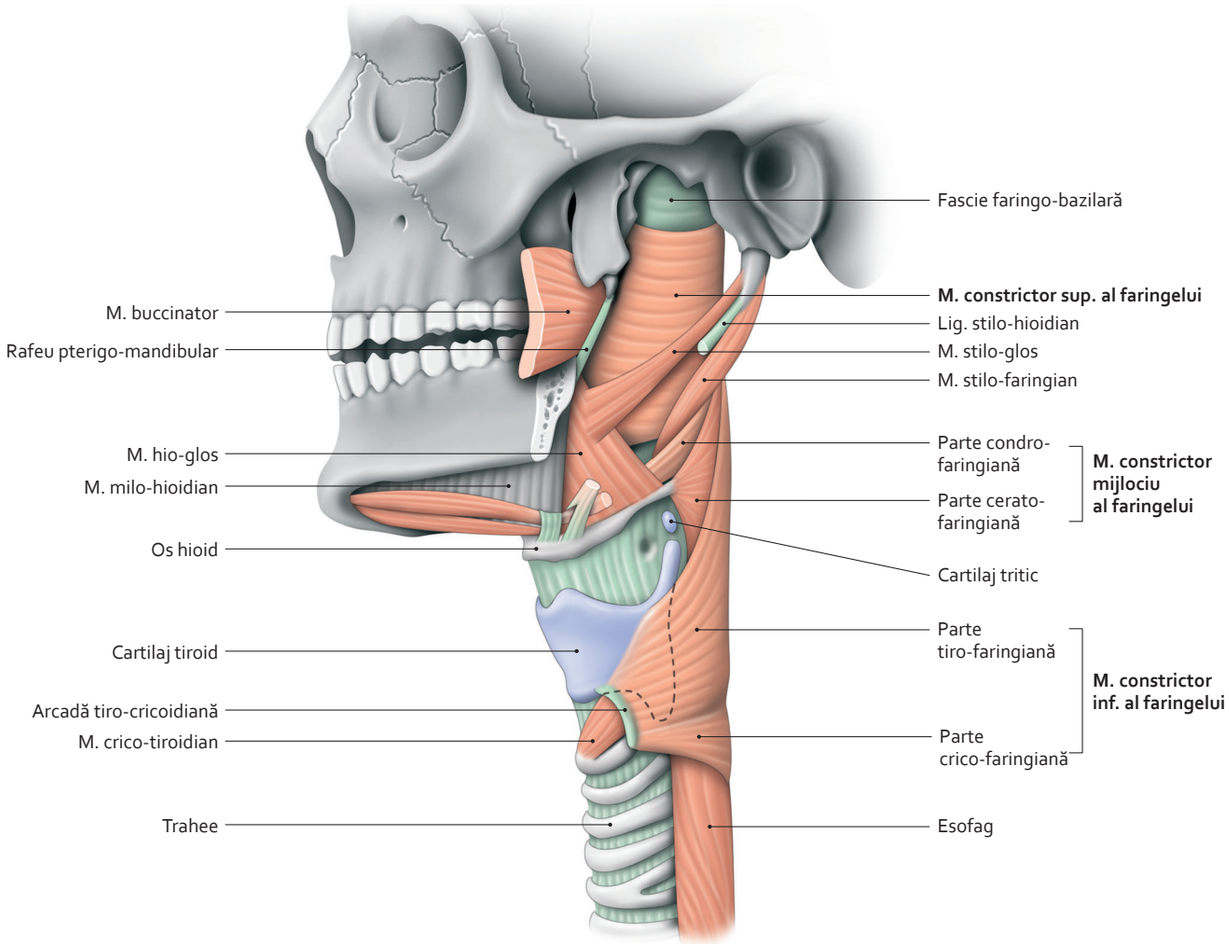

Parte musculară a faringelui
(vedere laterală)

Mușchi	Acțiune	Inervație
Constrictori ai faringelui	Îngustează cavitatea faringiană • *Constrictorul superior* izolează nazo-faringele • *Constrictorii mijlociu și inferior* izolează esofagul de trecerea aerului respirator	Nerv vag *via* partea vagală a nervului accesor (XI) și plexul faringian
Salpingo-faringian	• Ridicător al faringelui • Deschide trompa auditivă în timpul deglutiției	
Stilo-faringian	• Ridicător al faringelui și laringelui	Nerv glosofaringian (IX)
Tensor al vălului palatin	• Tensor al vălului palatin • Dilatator al trompei auditive	Nerv pterigordian medial, ramură a nervului mandibular (V_3)
Ridicător al vălului palatin	• Ridicător al vălului palatin • Constrictor al trompei auditive	Nerv vag *via* partea vagală a nervului accesor (XI) și plexul faringian
Uvular	• Ridicător al uvulei palatine	
Palato-faringian	• Ridicător al laringelui și faringelui • Coborâtor al vălului palatin • Constrictor al nazo-faringelui • Dilatator al trompei auditive	

3064 26-165.indd 150 28.07.2014 18:18:42

2.121 Mușchii din istmul faucium

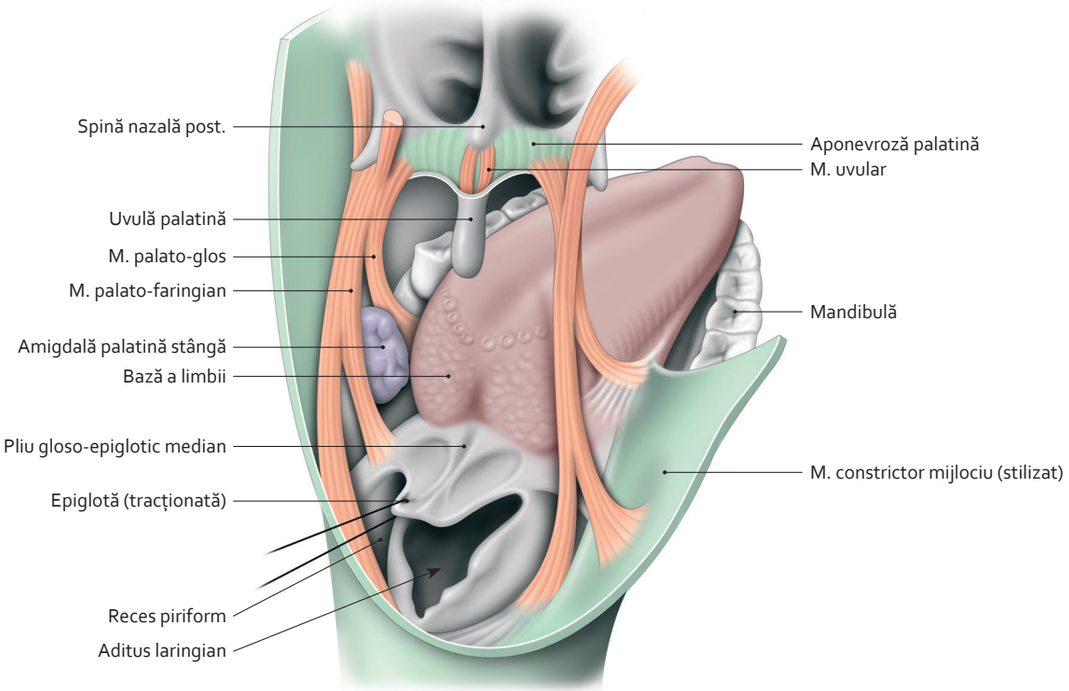

Vedere postero-laterală a faringelui

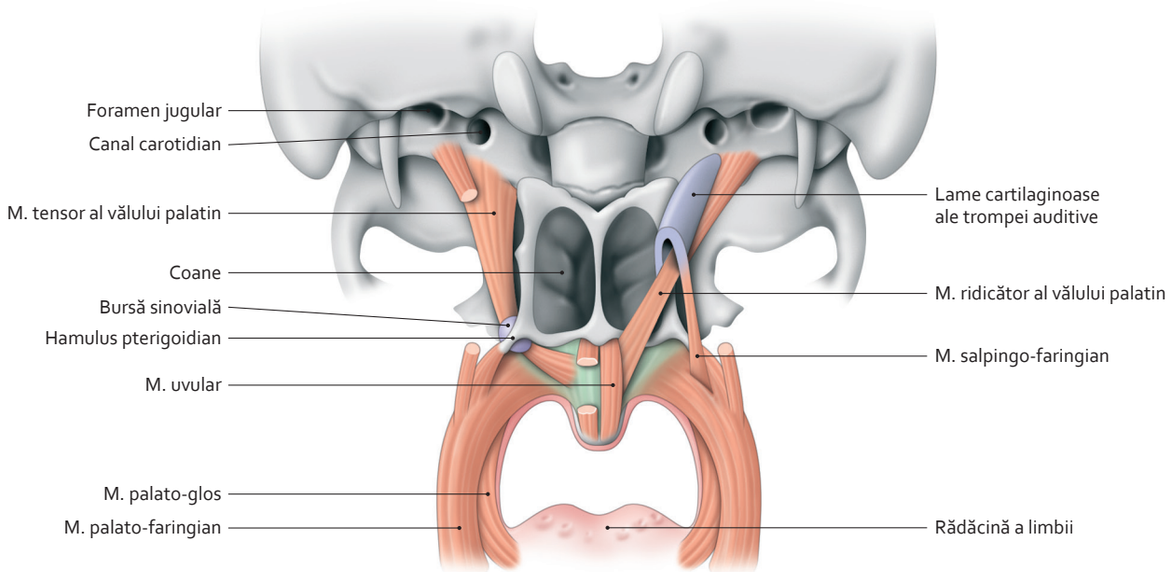

Mușchi ai vălului palatin
(vedere postero-inferioară)

2.122 Cavitatea laringelui

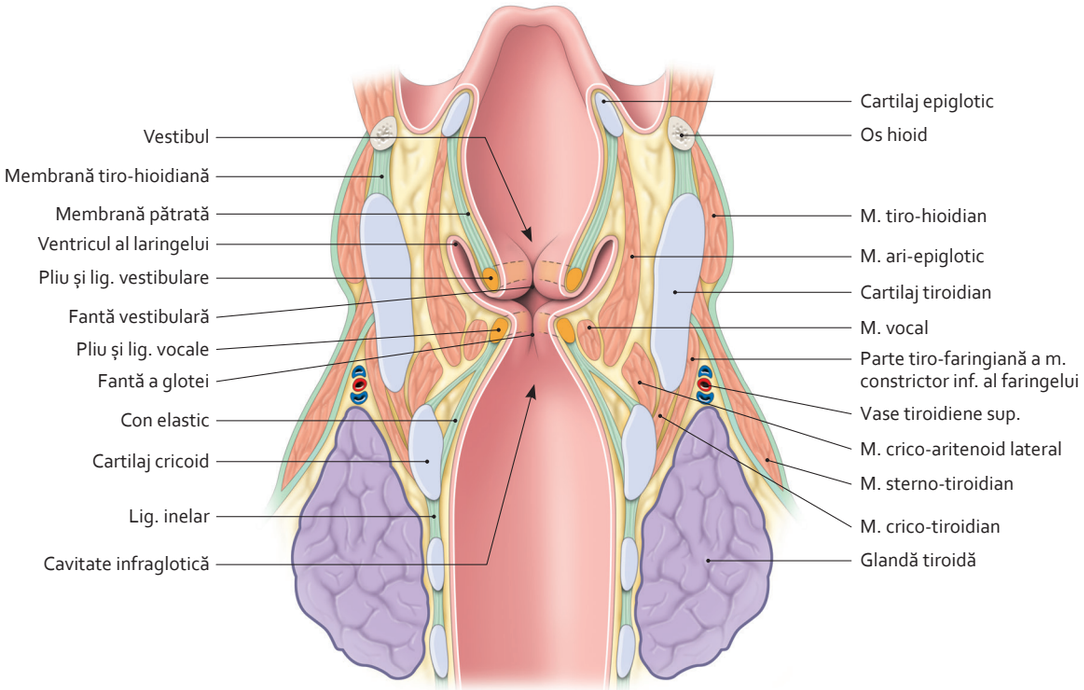

Laringe
(secțiune frontală – vedere posterioară)

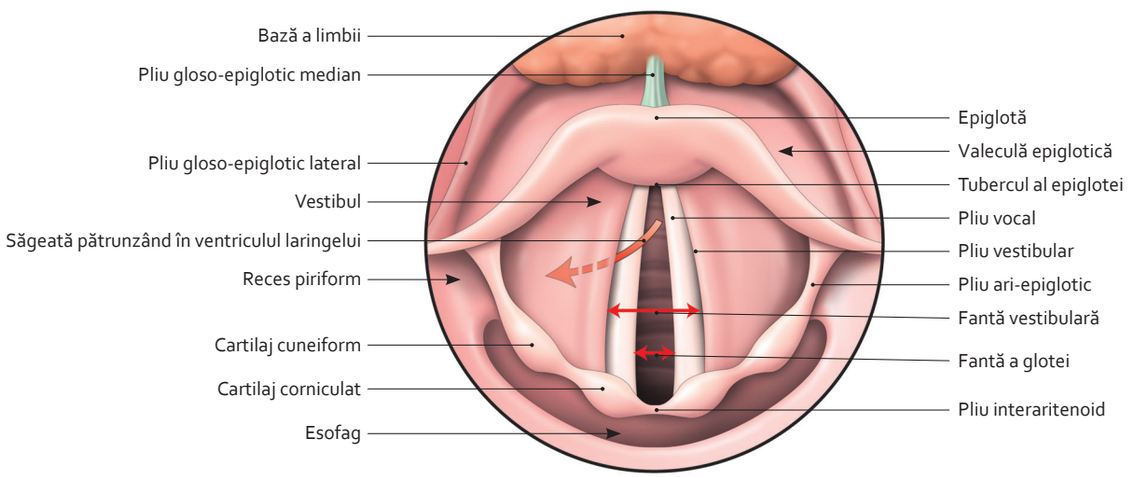

Laringoscopie indirectă
(vedere superioară)

3064 26-165.indd 152 28.07.2014 18:19:01

2.123 Cartilajele laringelui

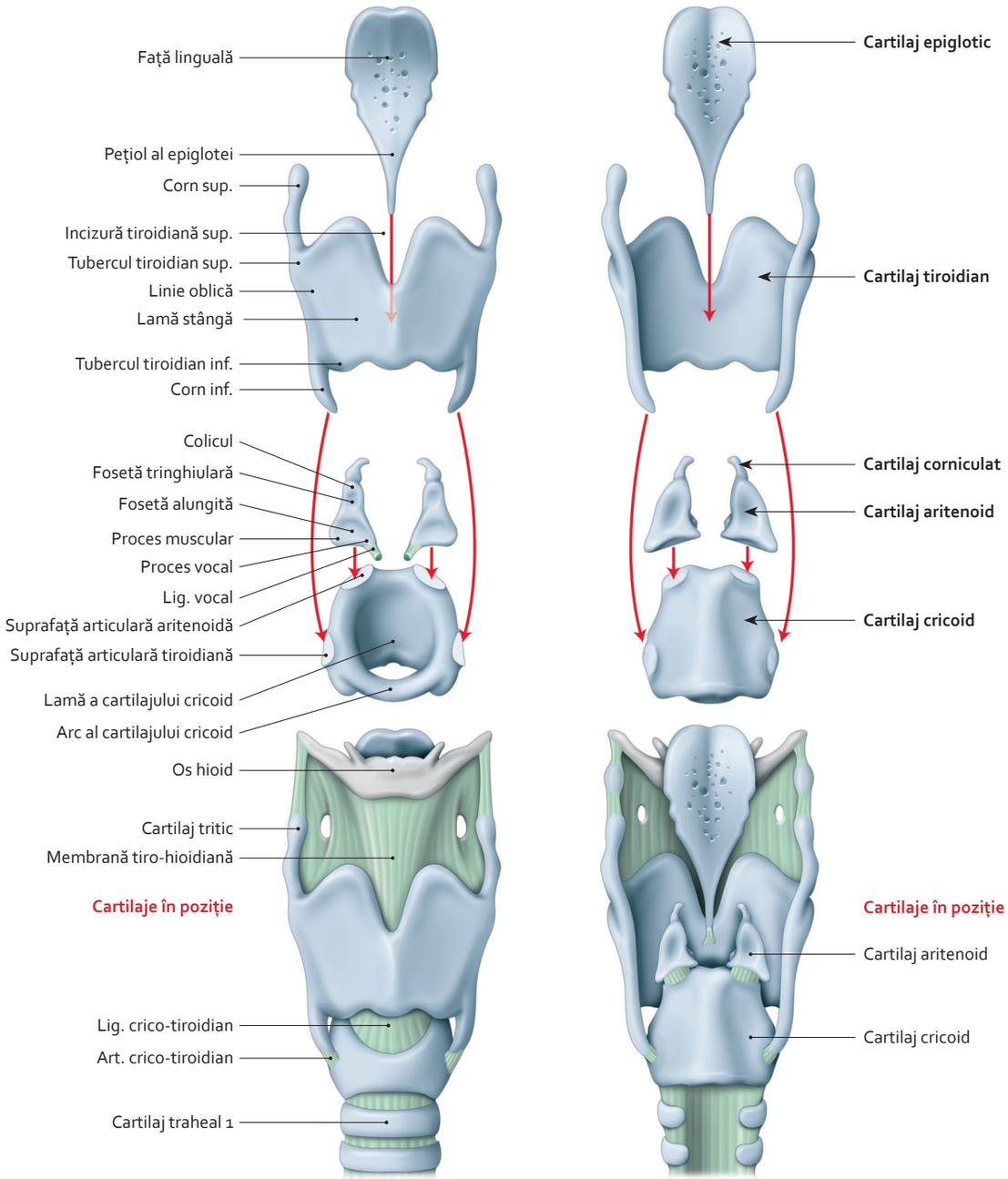

Vedere anterioară

Vedere posterioară

3064 26-165.indd 153 28.07.2014 18:19:10

2.124 Ligamentele și membranele laringelui

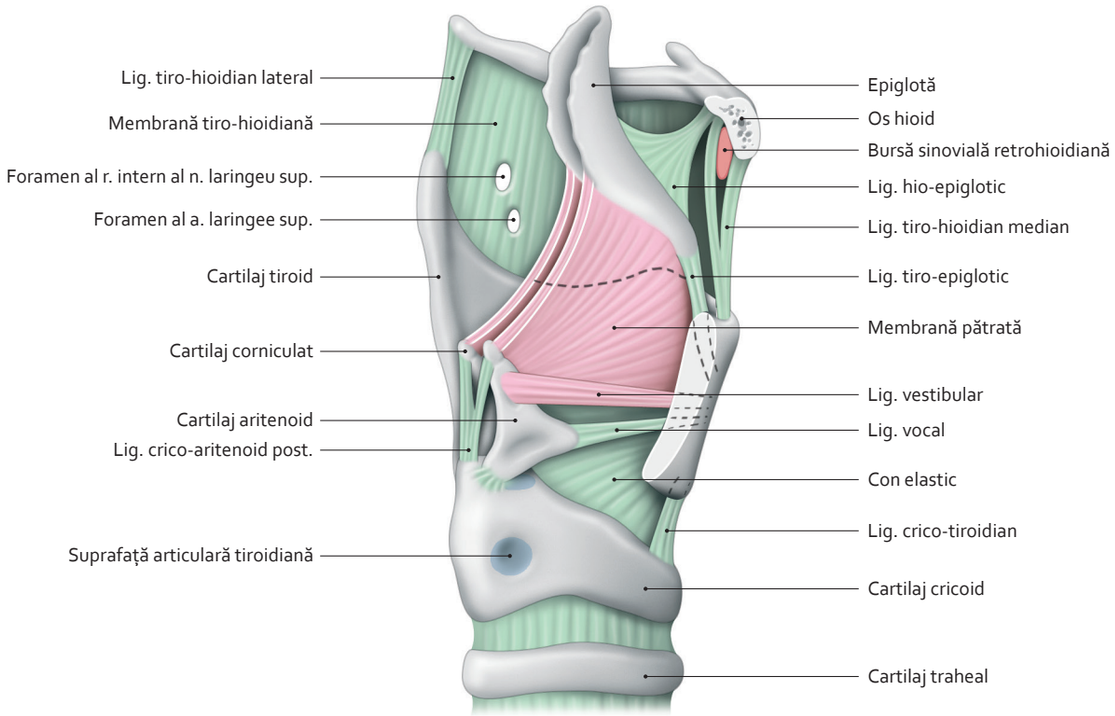

Membrană fibro-elastică a laringelui
(vedere laterală)

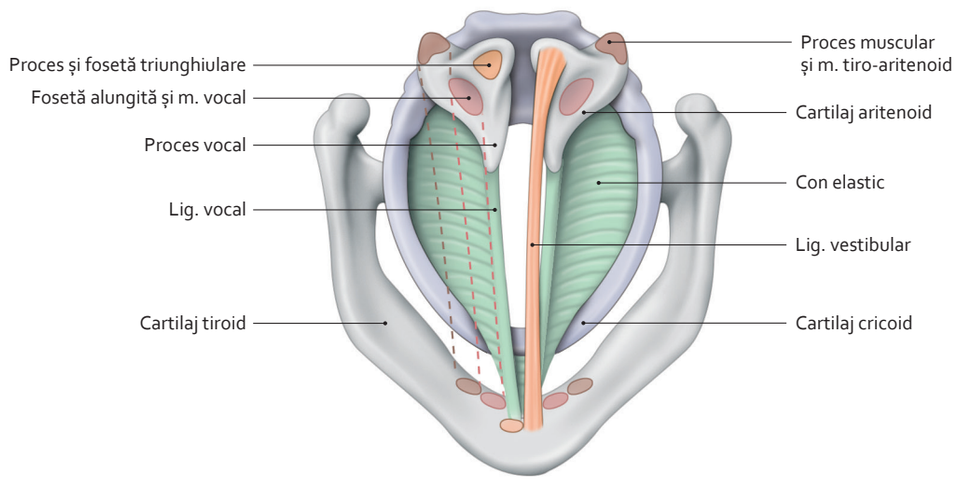

Ligamente vestibulare și vocale
(vedere superioară)

3064 26-165.indd 154 28.07.2014 18:19:20

2.125 Mușchii laringelui (1)

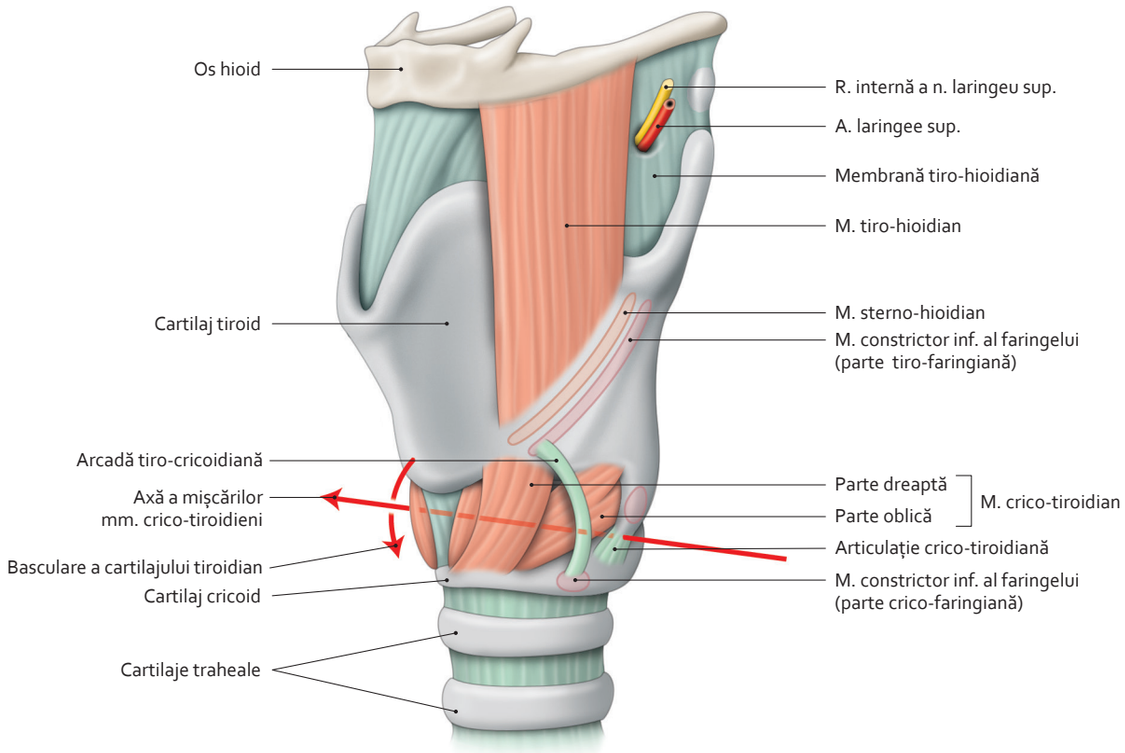

Vedere antero-laterală

Notă

- **Paralizia unilaterală a nervului laringeu recurent** se caracterizează în mod esențial printr-o voce bitonală, ascuțită, cu coarda vocală în poziție intermediară.
- **Paralizia bilaterală a nervului laringeu recurent** dă o voce estompată, voalată sau răgușită, cu coardele vocale apropiate.

Mușchi	Acțiune	Inervație
Crico-tiroidian	• Abductori ai ligamentelor vocale • Alungire (tensionare) a ligamentelor vocale • Deschid fanta glotică	Nerv laringeu superior (nerv vag X)
Crico-aritenoid posterior		Nerv laringeu recurent (nerv vag X)
Crico-aritenoid lateral	• Adductori ai ligamentelor vocale • Scurtează (relaxează) ligamentele vocale • Închid fanta glotică	
Tiro-aritenoid		
Aritenoizi transvers și oblic		
Vocal	• Modulează tensiunea și vibrația ligamentelor vocale.	
Ari-epiglotic	• Cororâtori ai epiglotei	
Tiro-epiglotic		

2.126 Mușchii laringelui (2)

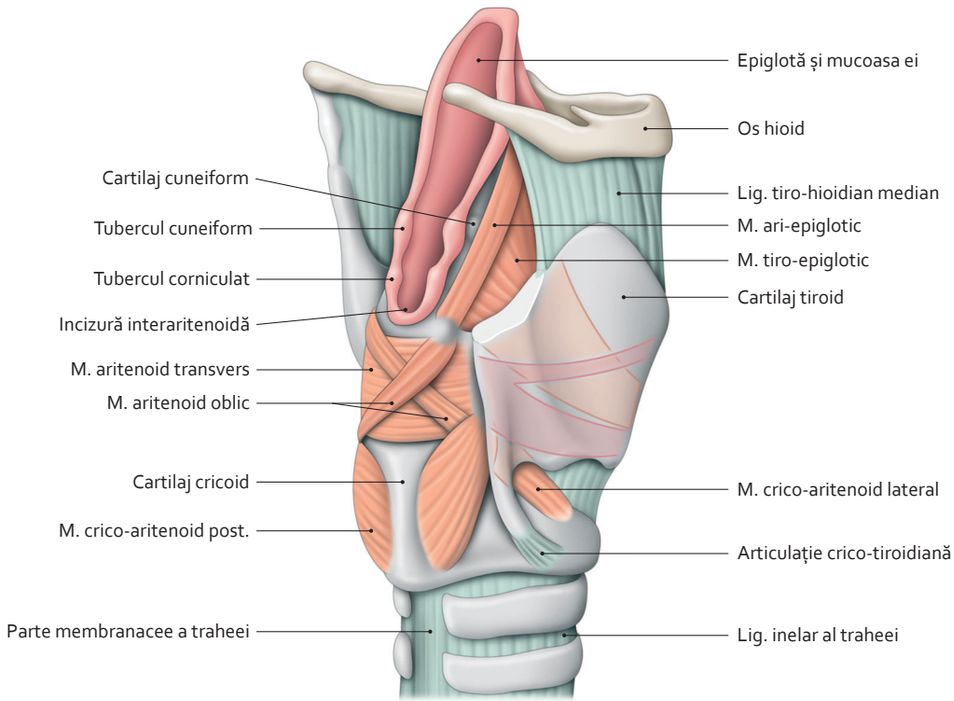

Vedere postero-laterală dreaptă
(mușchiul crico-tiroidian nu este reprezentat)

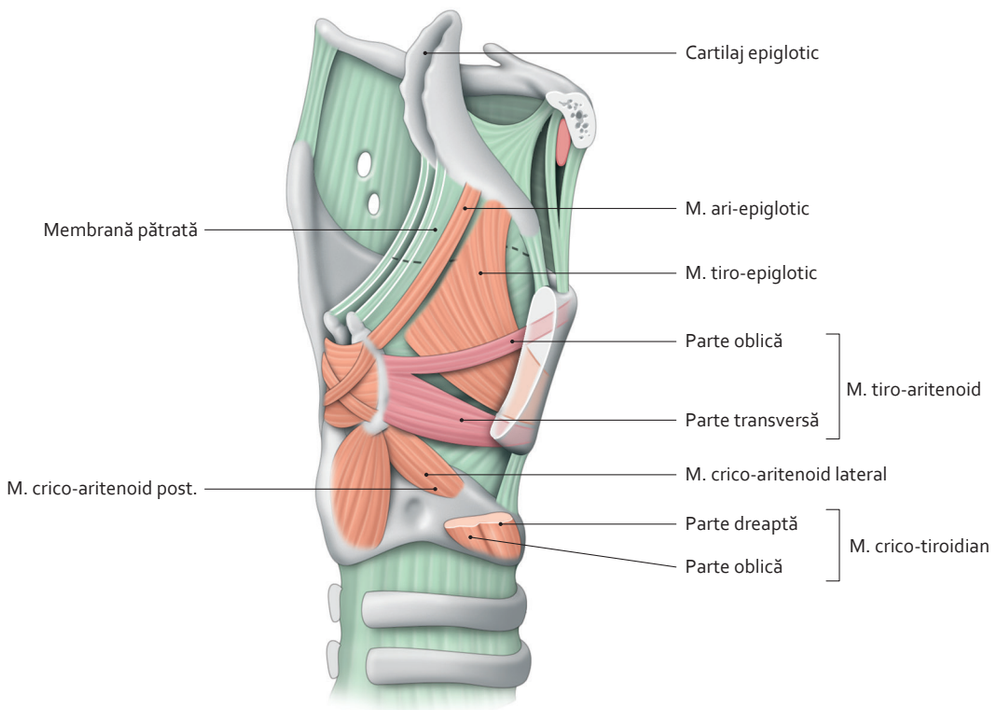

Vedere postero-laterală, cu rezecția lamei drepte a cartilajului tiroid

3064 26-165.indd 156 28.07.2014 18:19:47

2.127 Mișcările laringelui (1)

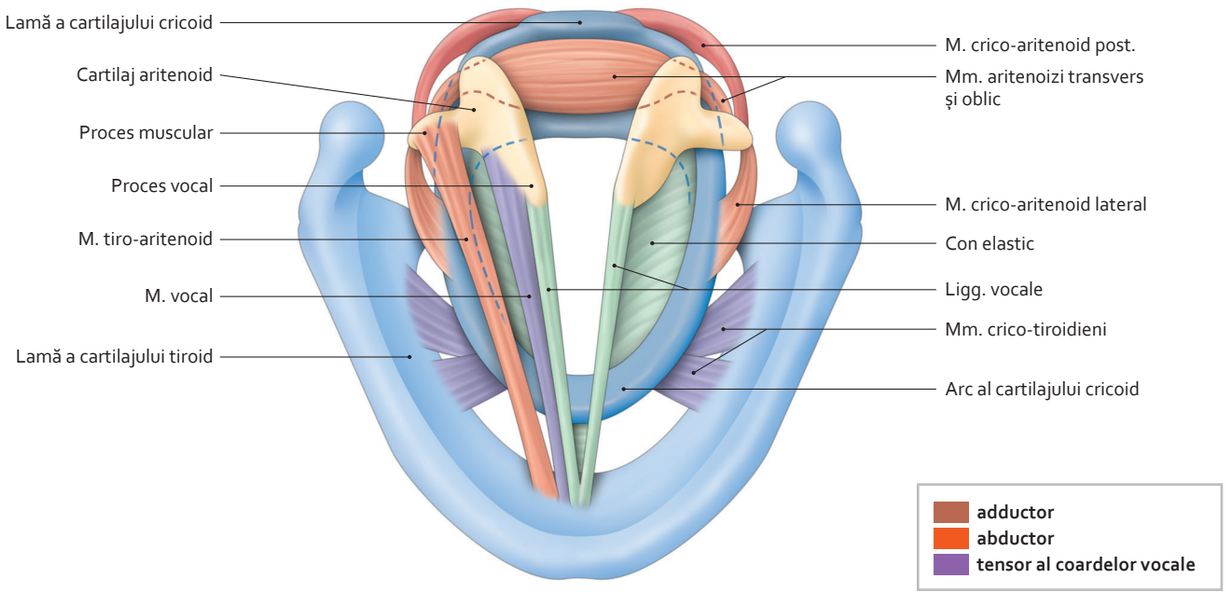

Mușchi intrinseci ai laringelui

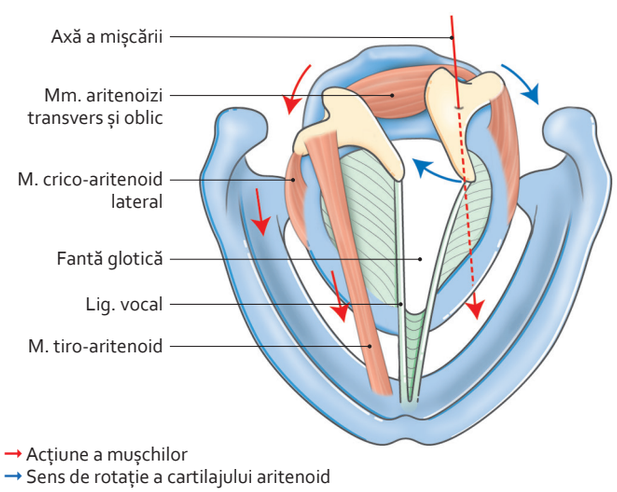

Închidere a fantei glotice
(acțiune a mușchilor adductori)
(mișcări în jurul unei axe verticale)

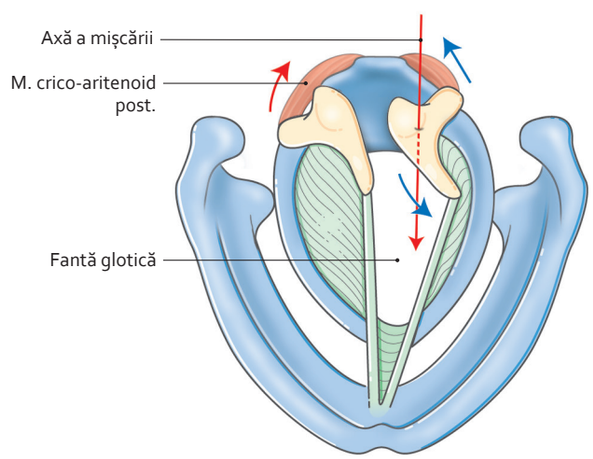

Deschidere a fantei glotice
(acțiune a mușchilor abductori)
(mișcări în jurul unei axe verticale)

2.128 Mișcările laringelui (2)

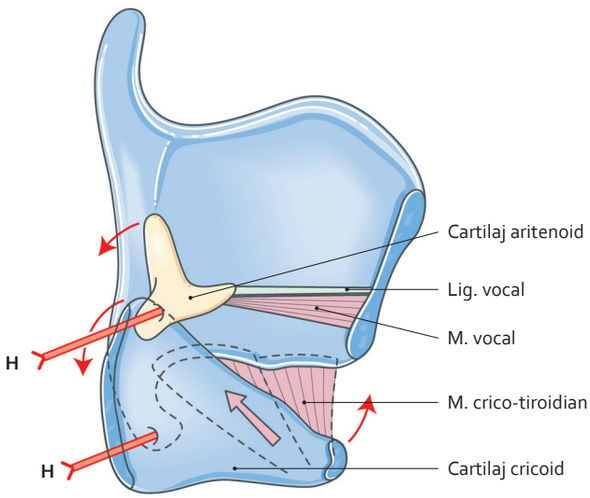

H: axe orizontale de rotație

Tensiune moderată a ligamentului vocal (acțiune a mușchilor)
(fază respiratorie)

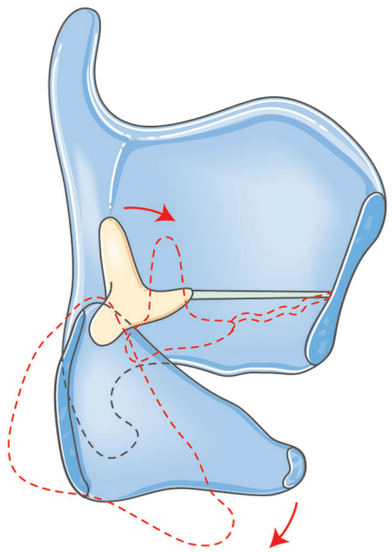

Relaxare a ligamentului vocal
(fază de fonație)

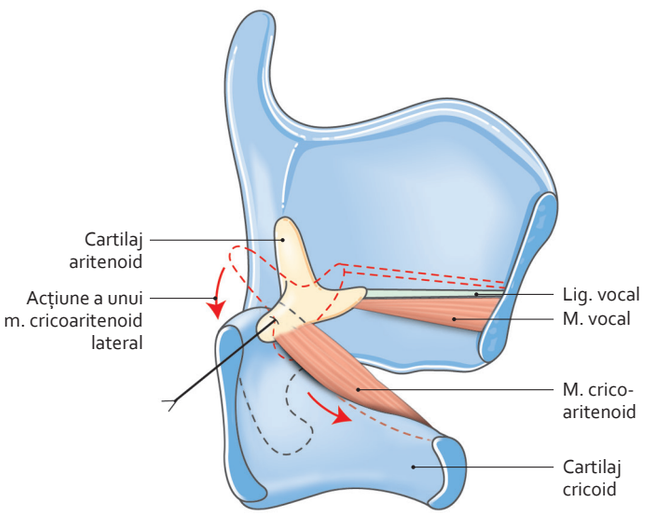

Tensiune importantă a ligamentului vocal
(acțiune a mușchilor)

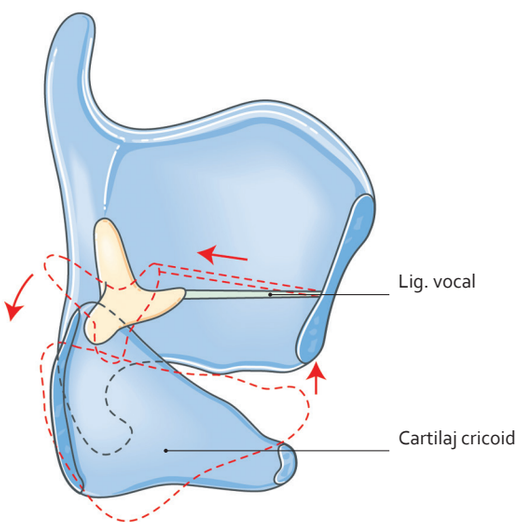

Tensiune importantă a ligamentului vocal
(fază de fonație supraacută)

3064 26-165.indd 158 28.07.2014 18:20:13

2.129 Glanda tiroidă

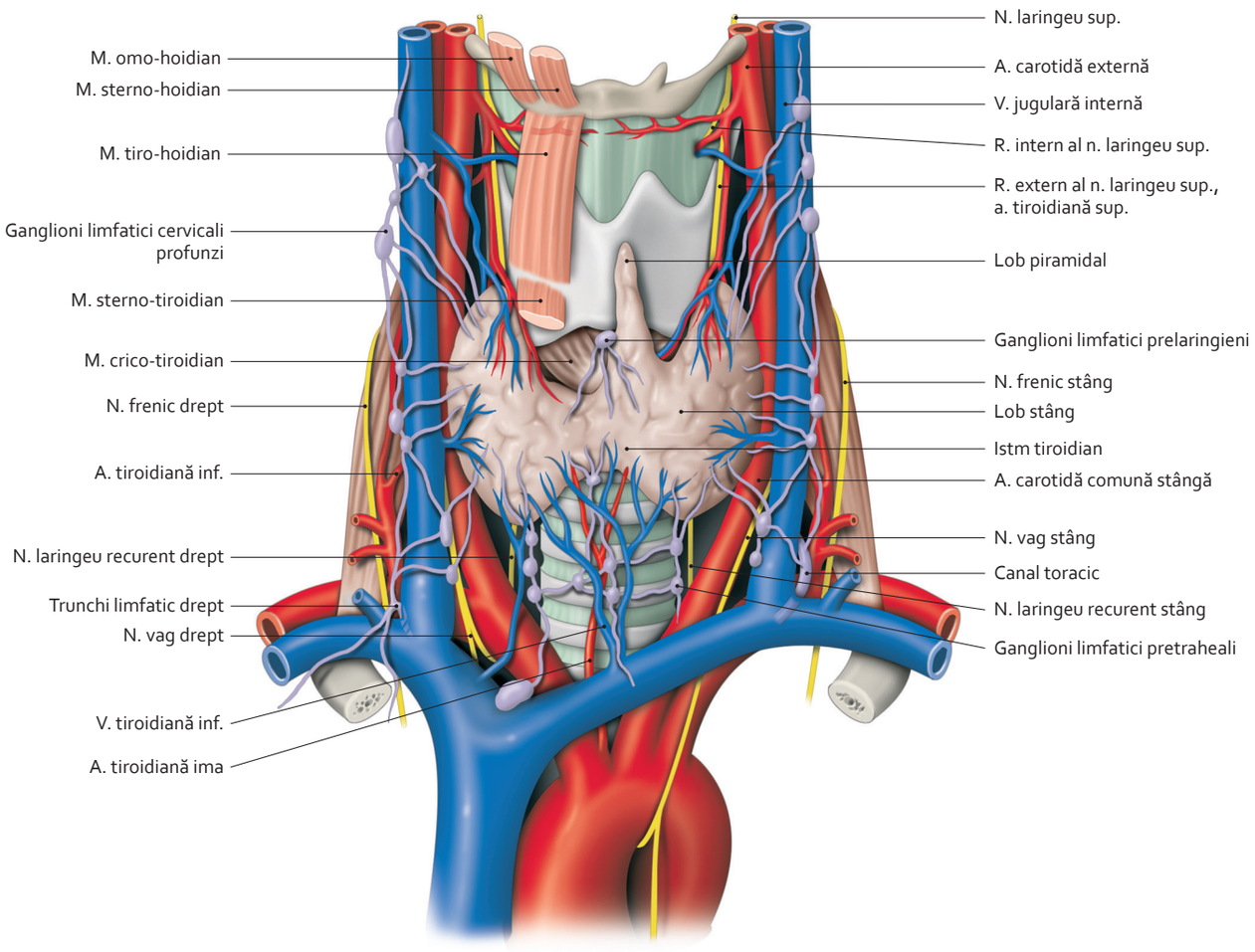

Glandă tiroidă și vasele sale
(vedere anterioară)

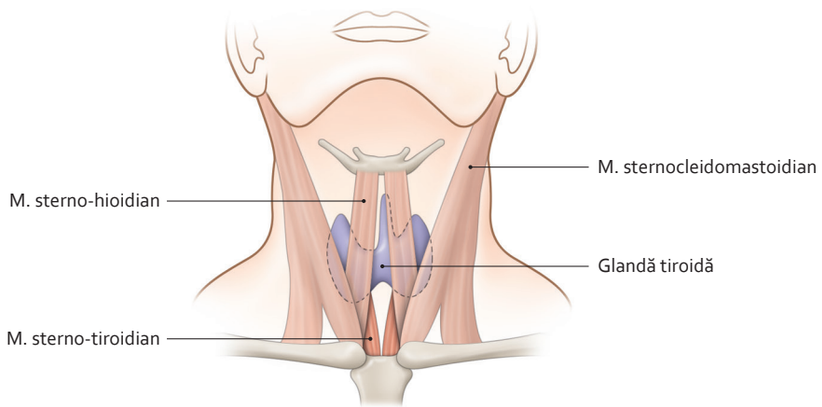

Situare a glandei tiroide

3064 26-165.indd 159 28.07.2014 18:20:23

2.130 Glandele paratiroide

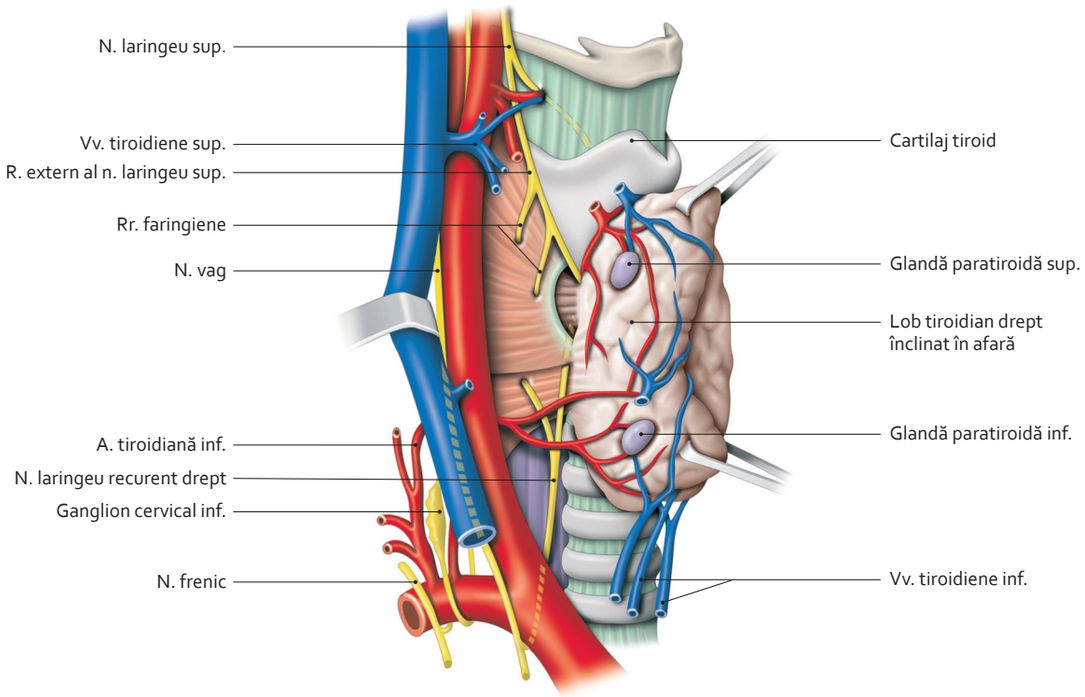

Nervi laringei și glande paratiroide drepte
(vedere laterală)

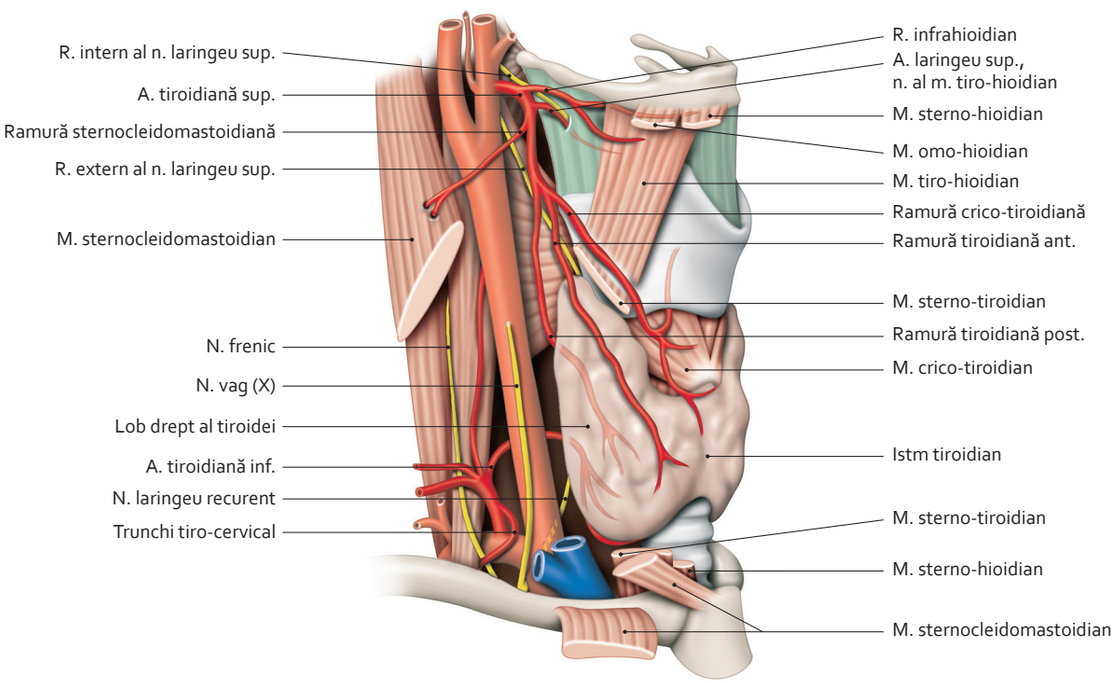

Artere tiroidiene drepte
(vedere antero-laterală dreaptă)

3064 26-165.indd 160 28.07.2014 18:20:34

2.131 Secțiune la nivelul articulației occipito-atloidiene

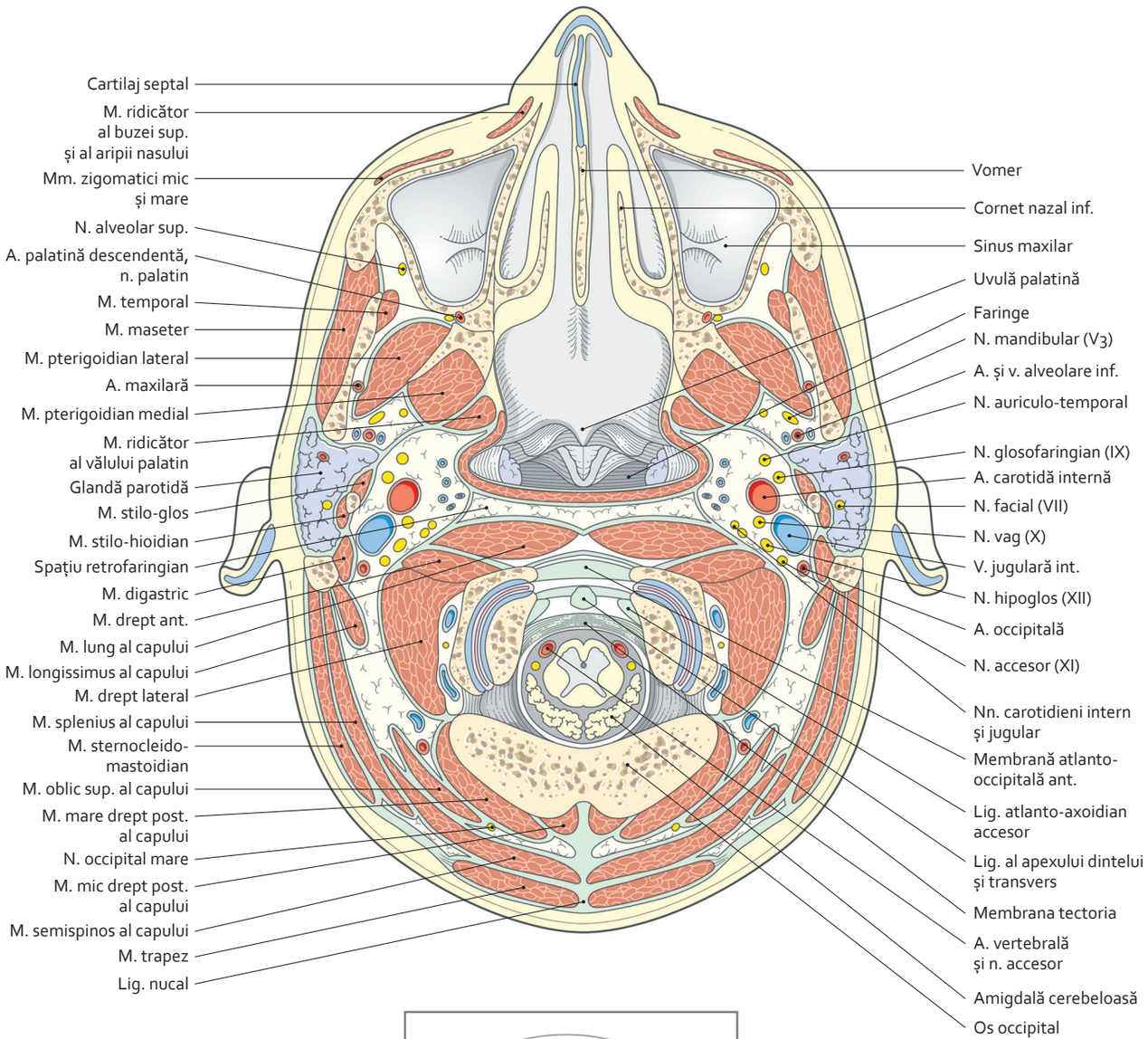

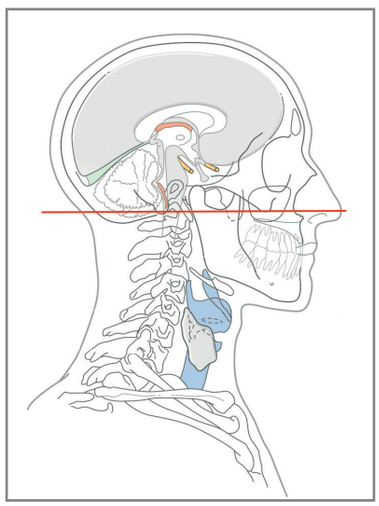

3064 26-165.indd 161 28.07.2014 18:20:43

2.132 Secțiune transversală a capului și gâtului la nivelul vertebrei C2

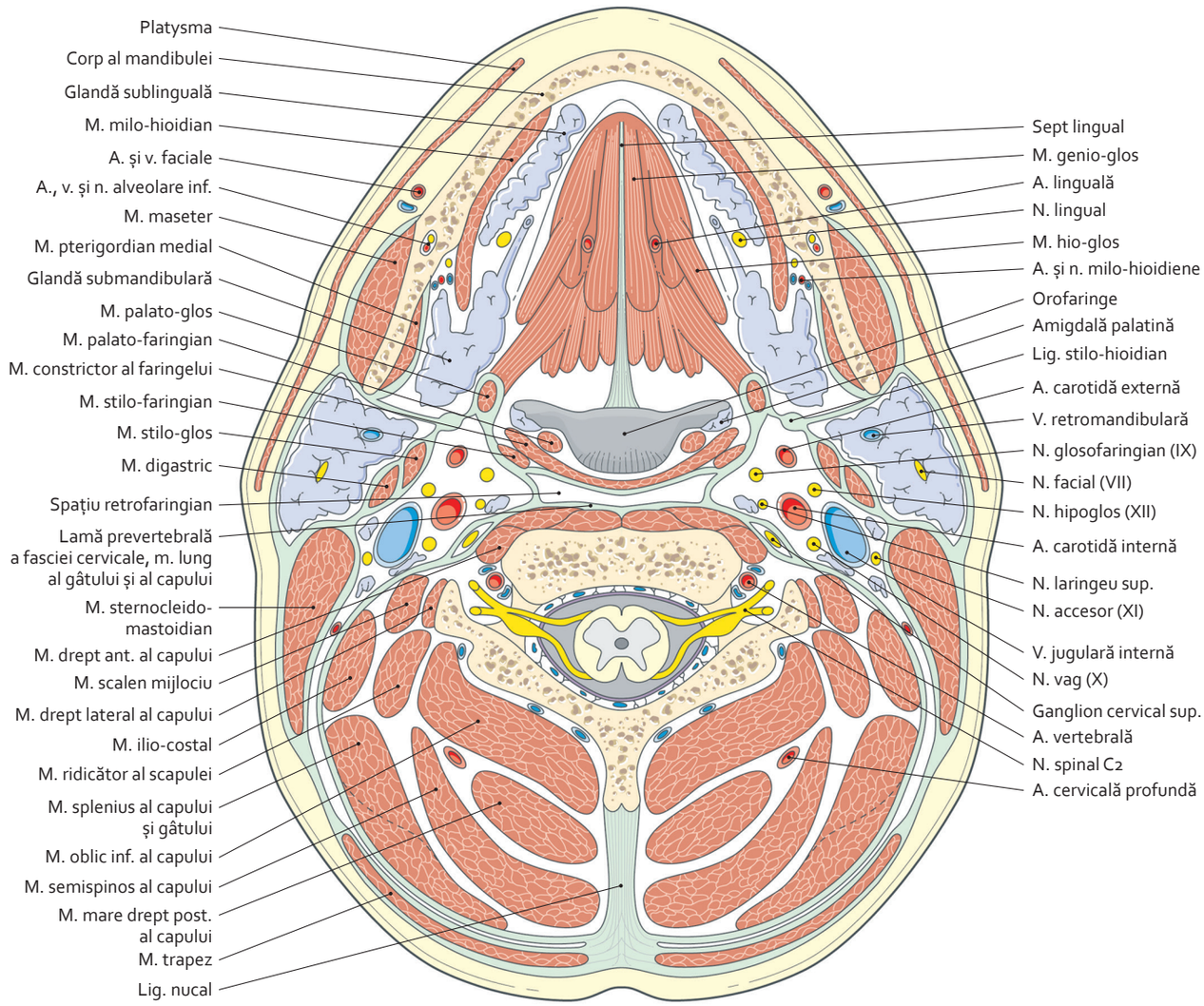

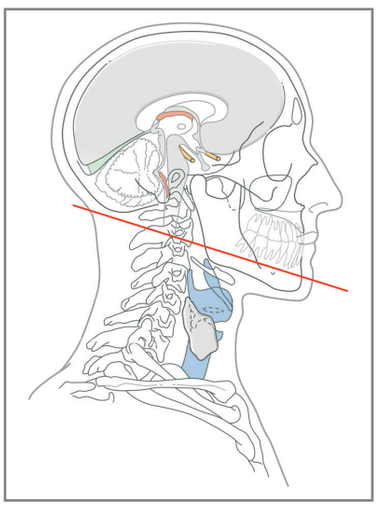

3064 26-165.indd 162 28.07.2014 18:20:55

2.133 Secțiune la nivelul vertebrei C5

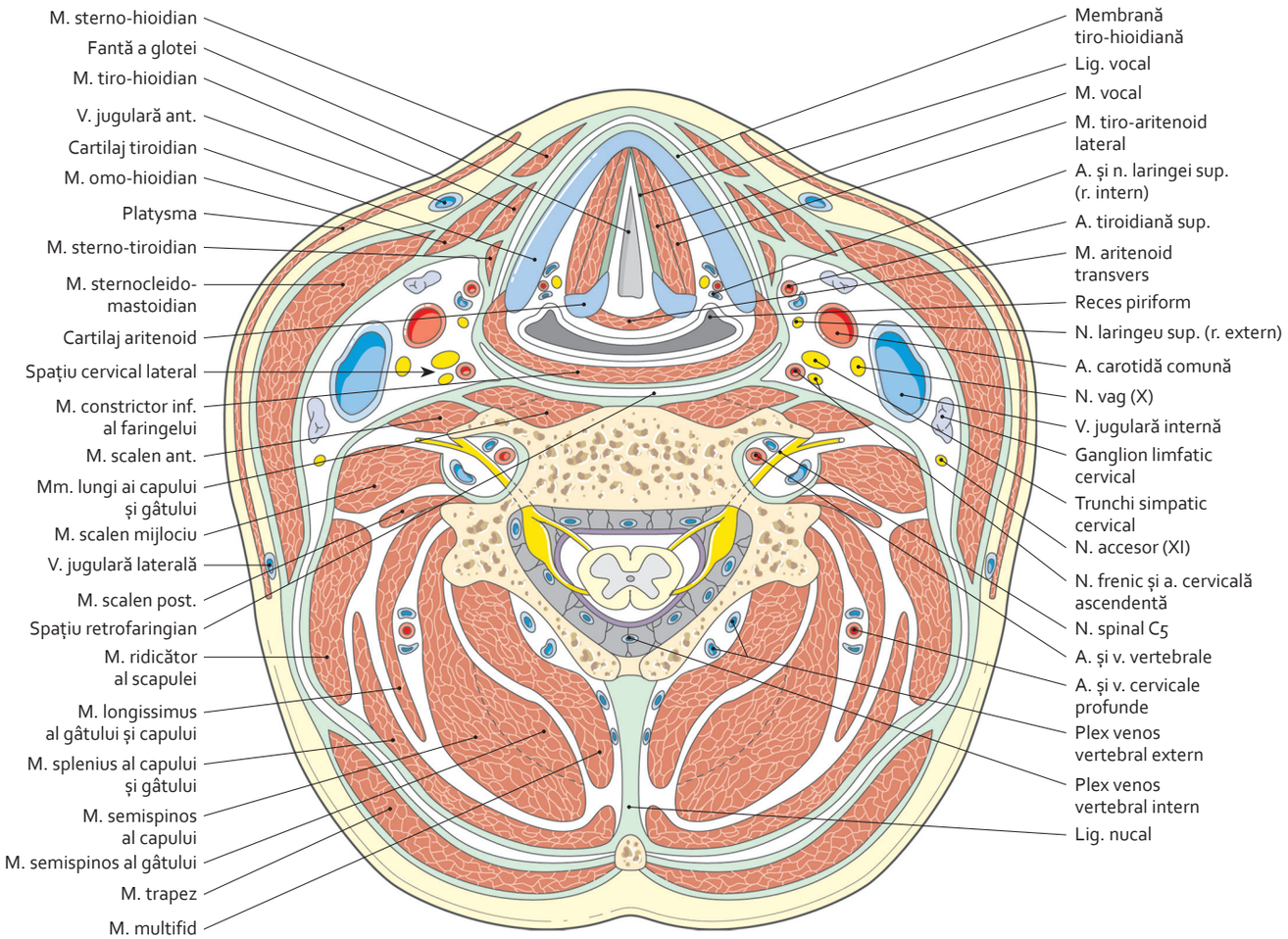

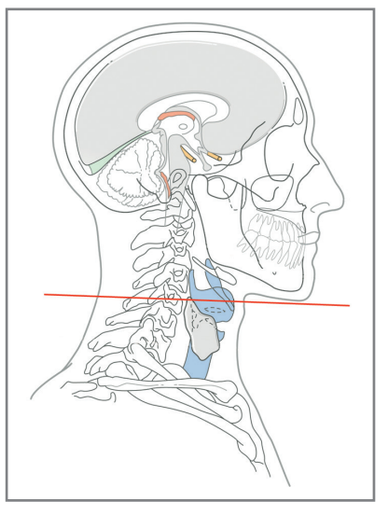

3064 26-165.indd 163 28.07.2014 18:21:19

2.134 Secțiune la nivelul vertebrei C7

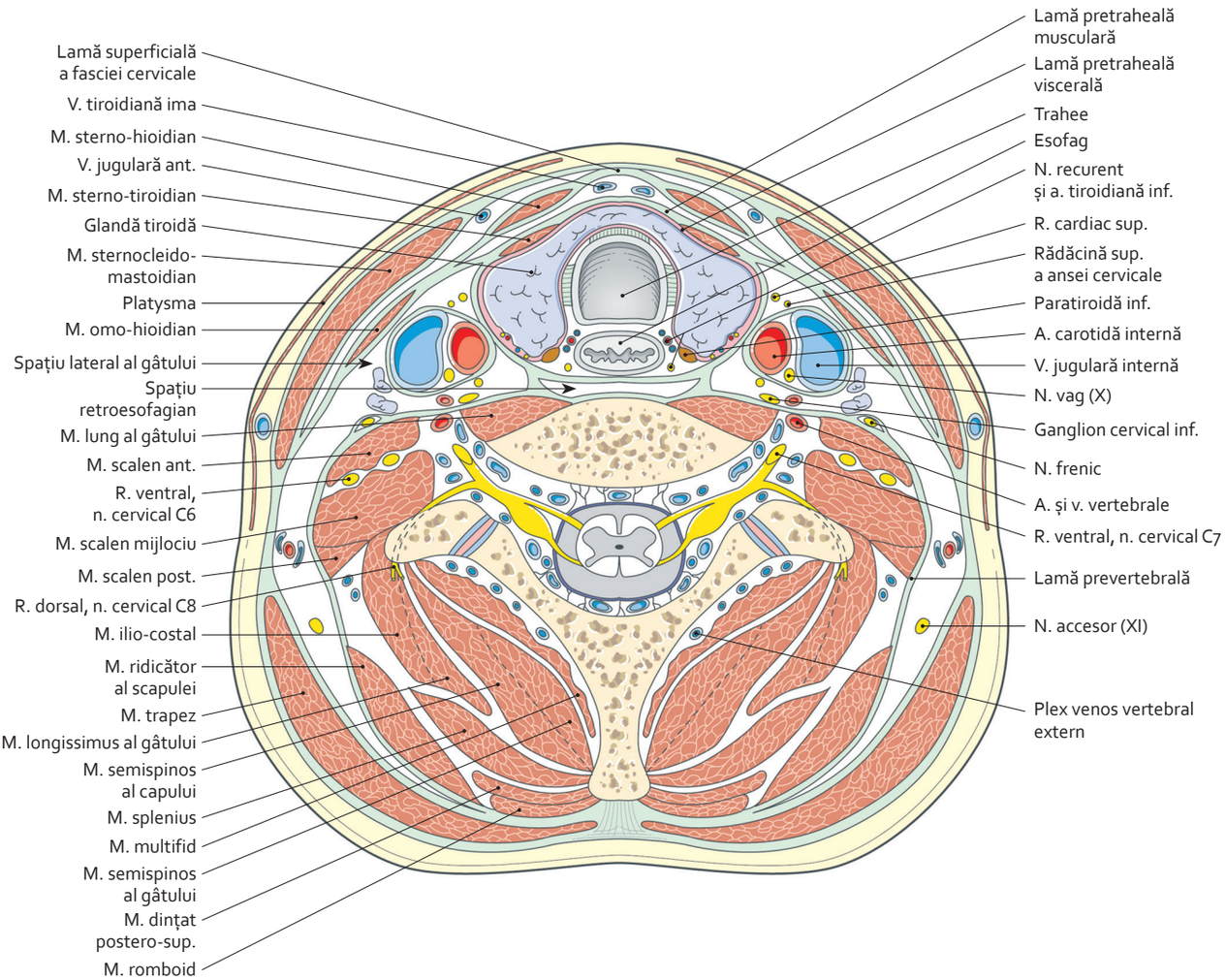

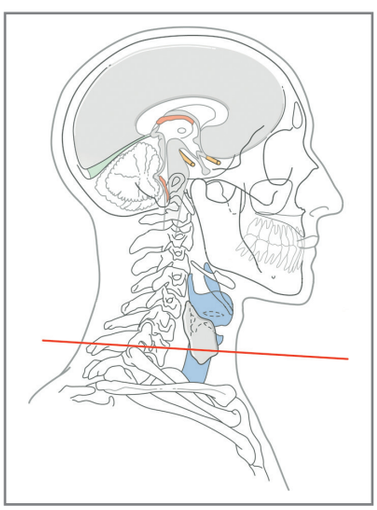

3064 26-165.indd 164 28.07.2014 18:21:32

3064 26-165.indd 165 28.07.2014 18:21:32

3.3 Atlas – Axis

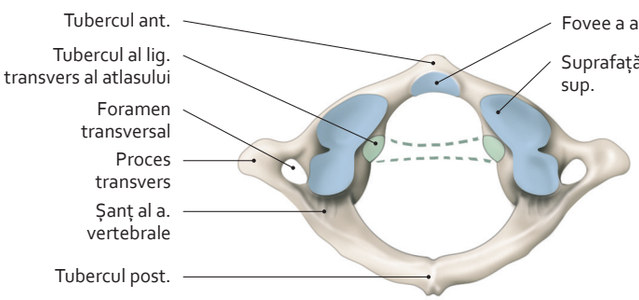

Atlas
(vedere superioară)

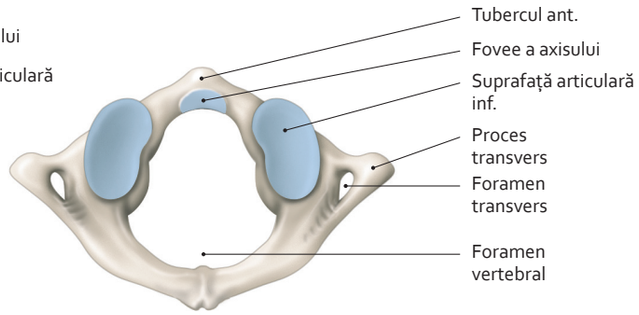

Atlas
(vedere inferioară)

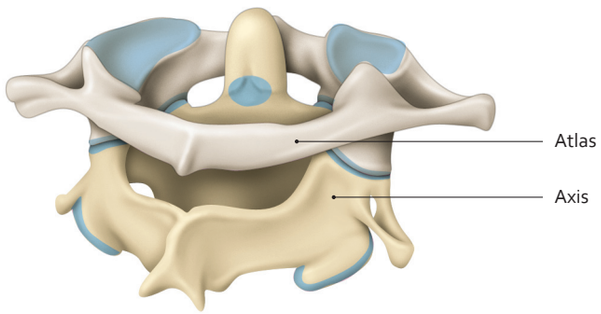

Atlas și axis în poziție normală
(vedere postero-laterală dreaptă)

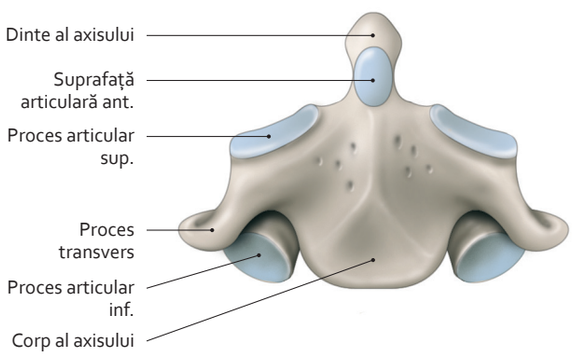

Axis
(vedere anterioară)

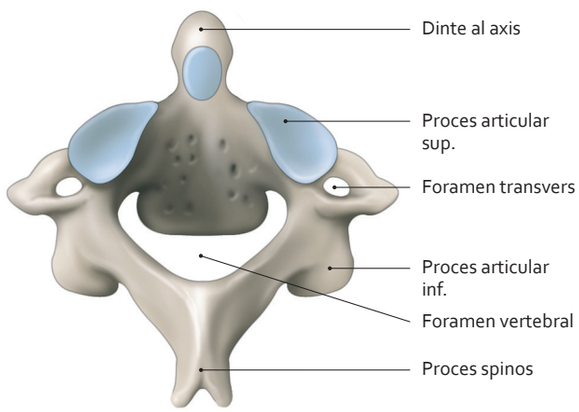

Axis
(vedere postero-superioară)

3064 166-87.indd 171 29.07.2014 12:33:10

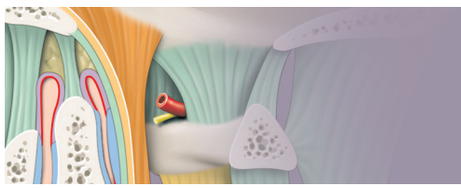

Spatele

3

3.1. **Anatomia suprafeței spatelui** 169

COLOANA VERTEBRALĂ

3.2. **Scheletul axial** 170
3.3. **Atlas – Axis** 171
3.4. **Vertebrele** 172
3.5. **Sacrul și coccisul** 173
3.6. **Articulațiile cranio-vertebrale** 174
3.7. **Articulațiile cranio-vertebrală și unco-vertebrală** 175
3.8. **Articulațiile intervertebrale** 176
3.9. **Discul interverberal** 177
3.10. **Articulațiile lombo-sacrată și sacro-coccigiană** 178

MUȘCHII SPATELUI

3.11. **Musculatura spatelui** 179
3.12. **Mușchii regiunii lombare** 180
3.13. **Mușchii latissimus dorsi și pătratul lombelor** 181
3.14. **Mușchii trapez, ridicător al scapulei și romboidali** 182
3.15. **Mușchii dințați posteriori și splenius** 183
3.16. **Mușchii erectori ai coloanei vertebrale (1)** 184
3.17. **Mușchii erectori ai coloanei vertebrale (2)** 185
3.18. **Mușchii transverso-spinoşi** 186
3.19. **Mușchii transverso-spinoşi și ridicători ai coastelor** 187

3064 166-87.indd 167 29.07.2014 12:33:08

3.1 Anatomia suprafeței spatelui

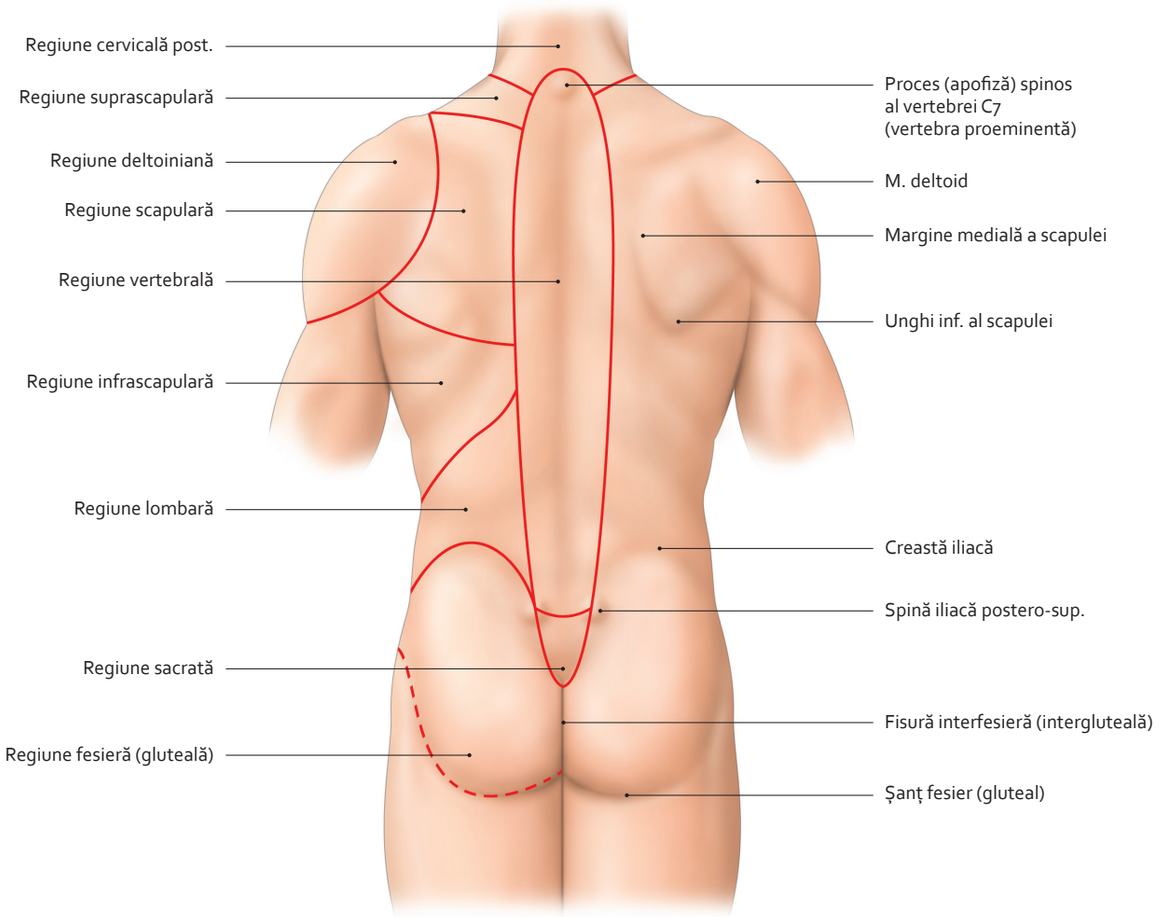

Regiuni ale spatelui

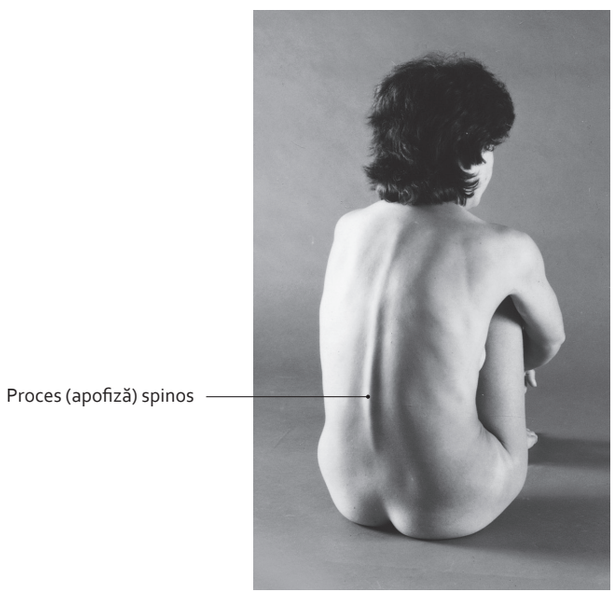

Spate feminin

3064 166-87.indd 169 29.07.2014 12:33:09

3.2 Scheletul axial

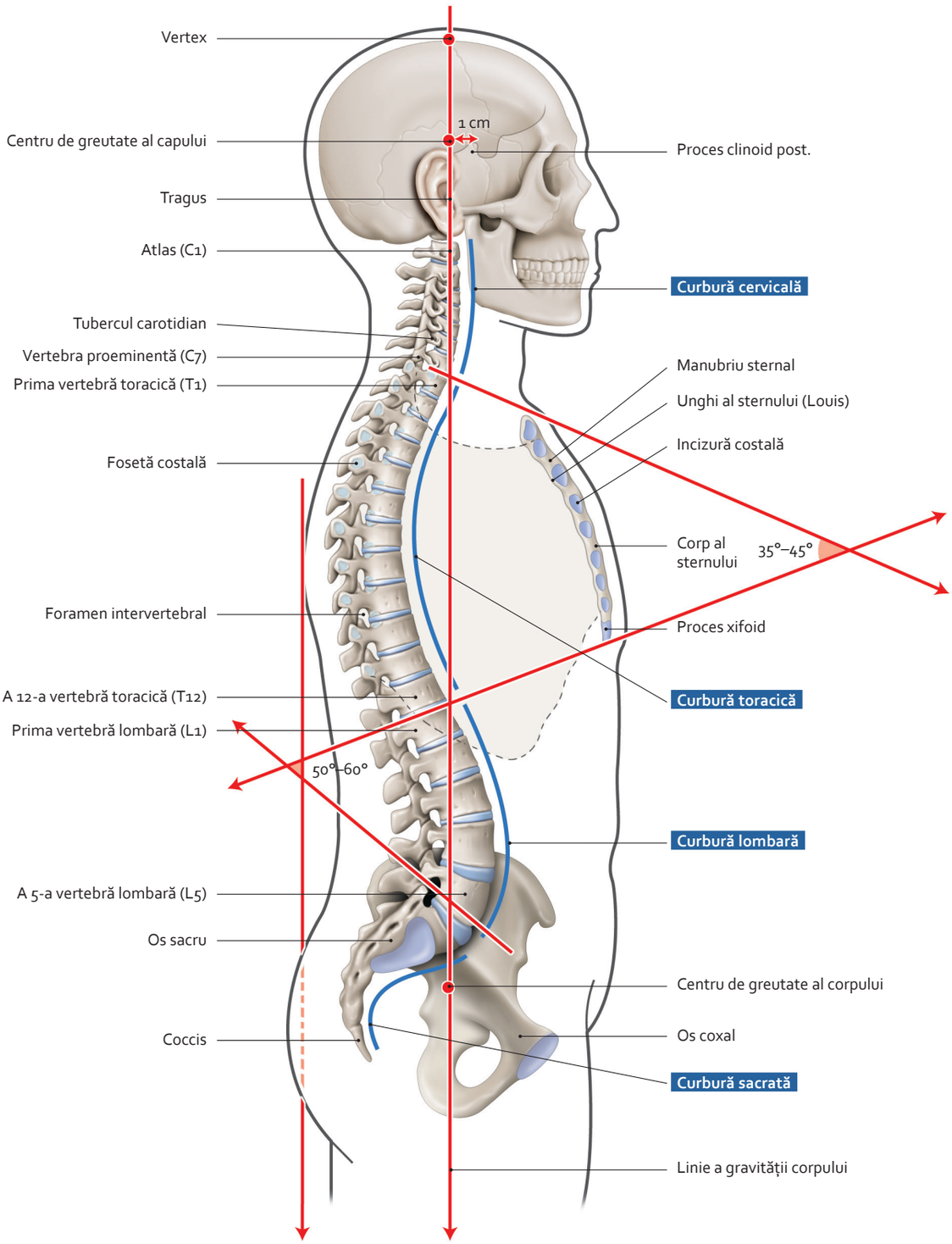

Axe ale scheletului axial
(vedere laterală)

3064 166-87.indd 170 29.07.2014 12:33:09

3.3 Atlas – Axis

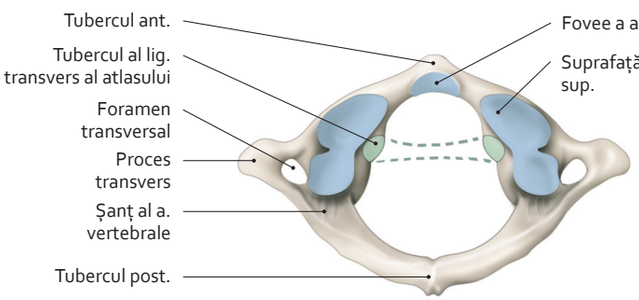

Atlas
(vedere superioară)

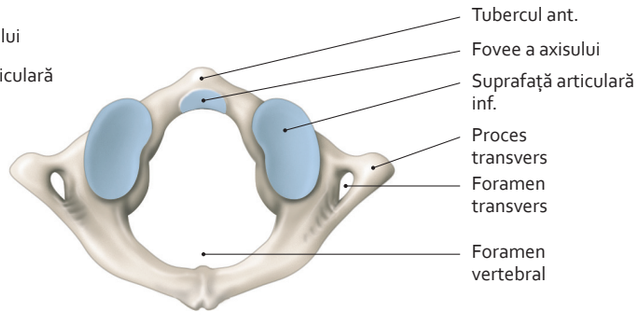

Atlas
(vedere inferioară)

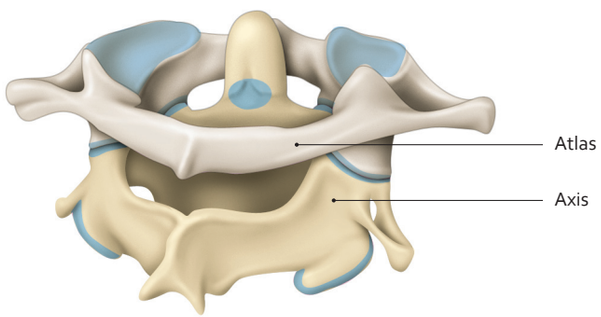

Atlas și axis în poziție normală
(vedere postero-laterală dreaptă)

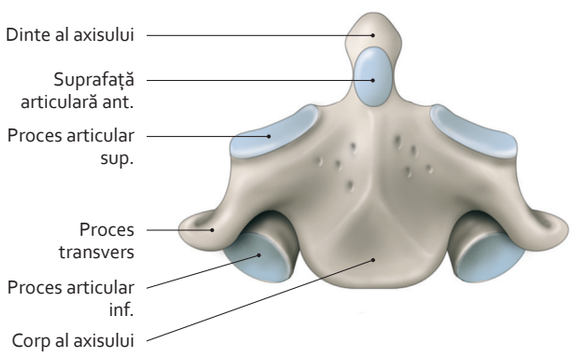

Axis
(vedere anterioară)

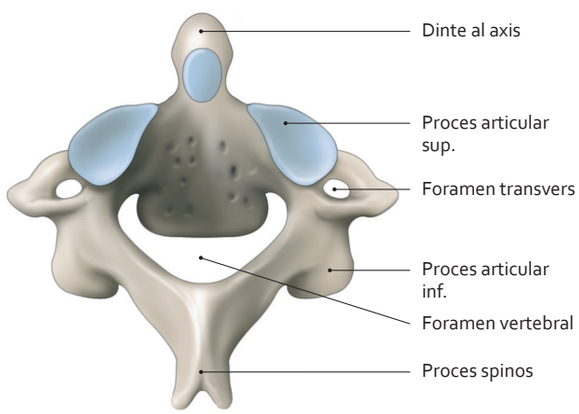

Axis
(vedere postero-superioară)

3064 166-87.indd 171 29.07.2014 12:33:10

3.4 Vertebrele

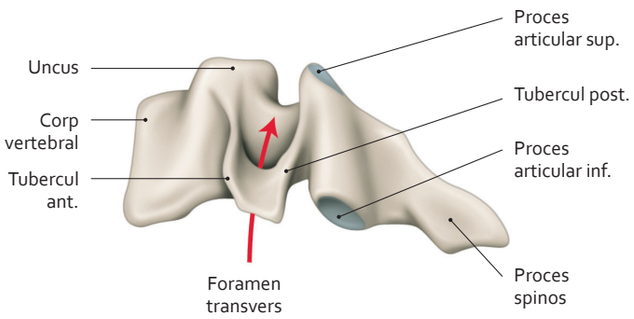

Vertebră cervicală
(vedere laterală)

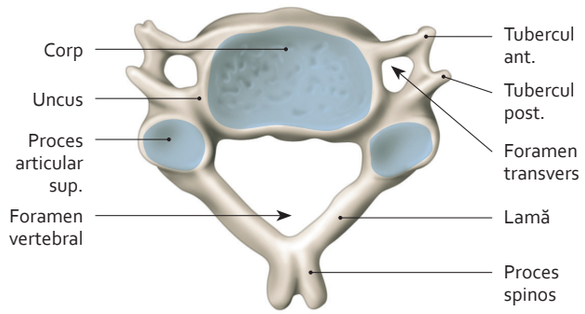

Vertebră cervicală
(vedere superioară)

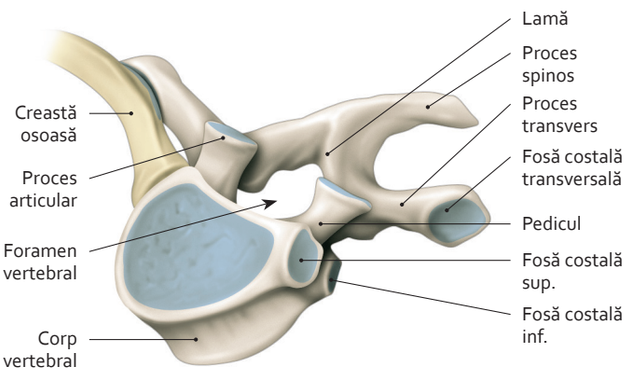

Vertebră toracică
(vedere supero-laterală)

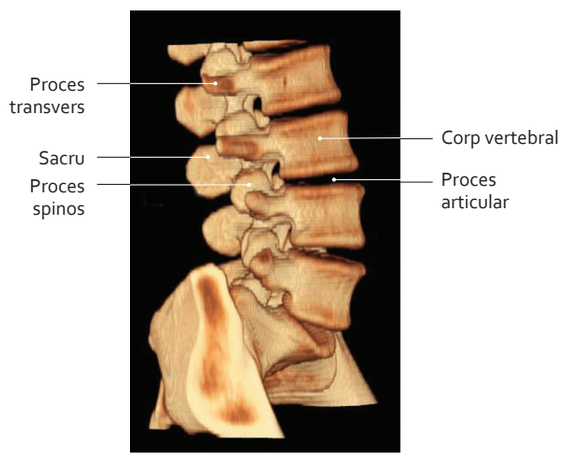

Vertebre lombare – vedere antero-laterală
Clișee TDM 3D (clișee dr. T. Diesce)

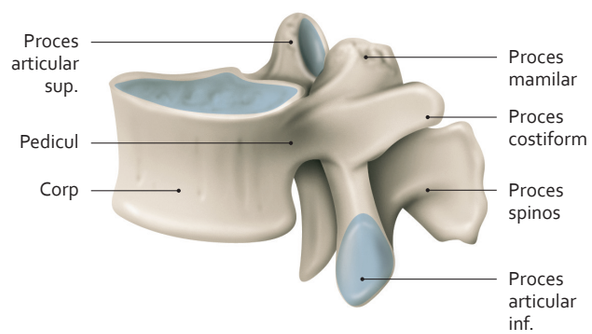

Vertebră lombară
(vedere laterală)

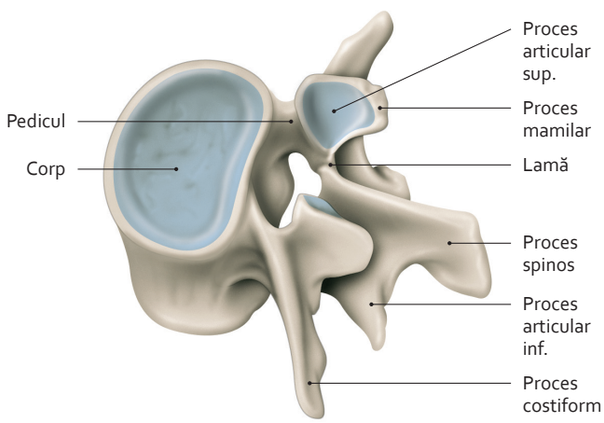

Vertebră lombară
(vedere supero-laterală)

3064 166-87.indd 172 29.07.2014 12:33:13

3.5 Sacrul și coccisul

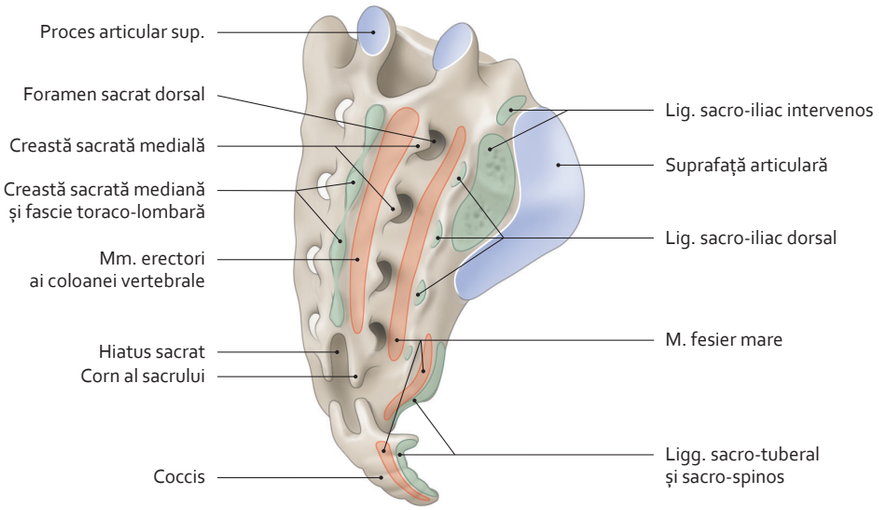

Vedere postero-laterală

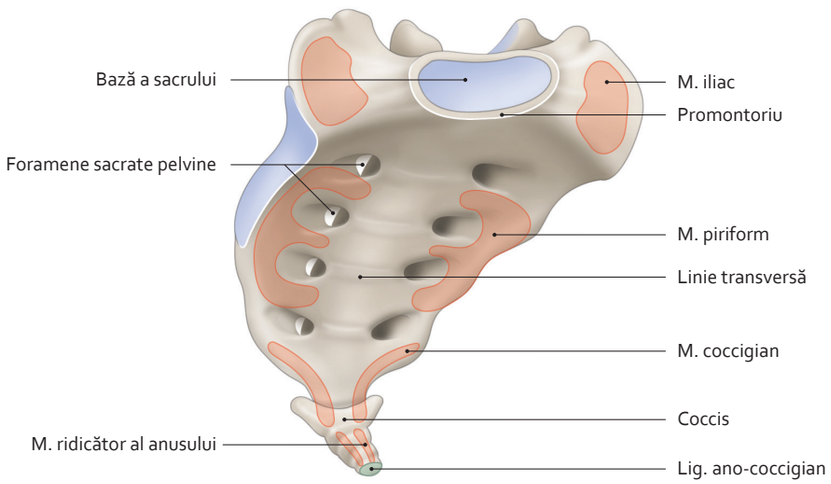

Vedere latero-laterală

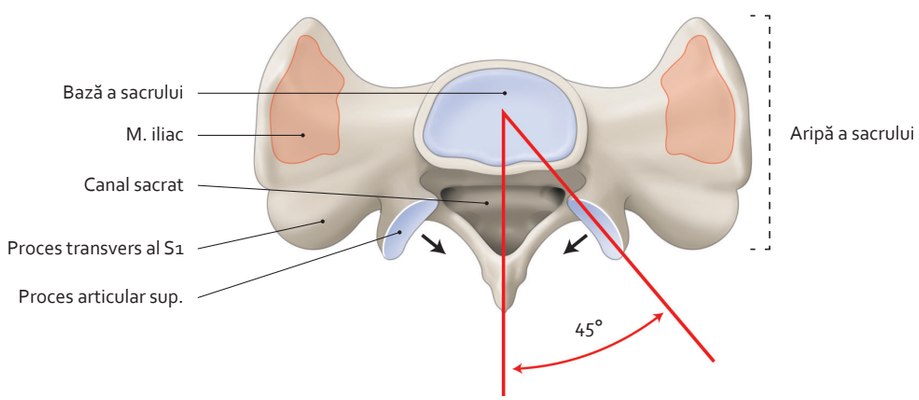

Vedere superioară

3064 166-87.indd 173 29.07.2014 12:33:16

3.6 Articulațiile cranio-vertebrale

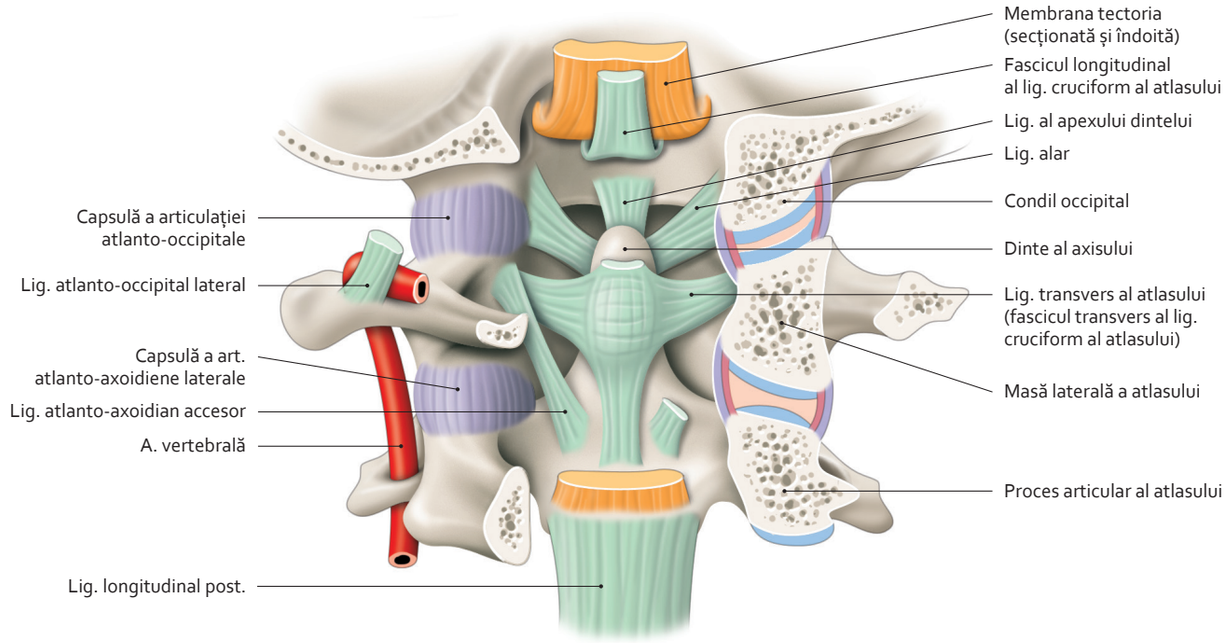

Articulații atlanto-occipitală și atlanto-axoidiană
(secțiune frontală parțială și vedere posterioară)

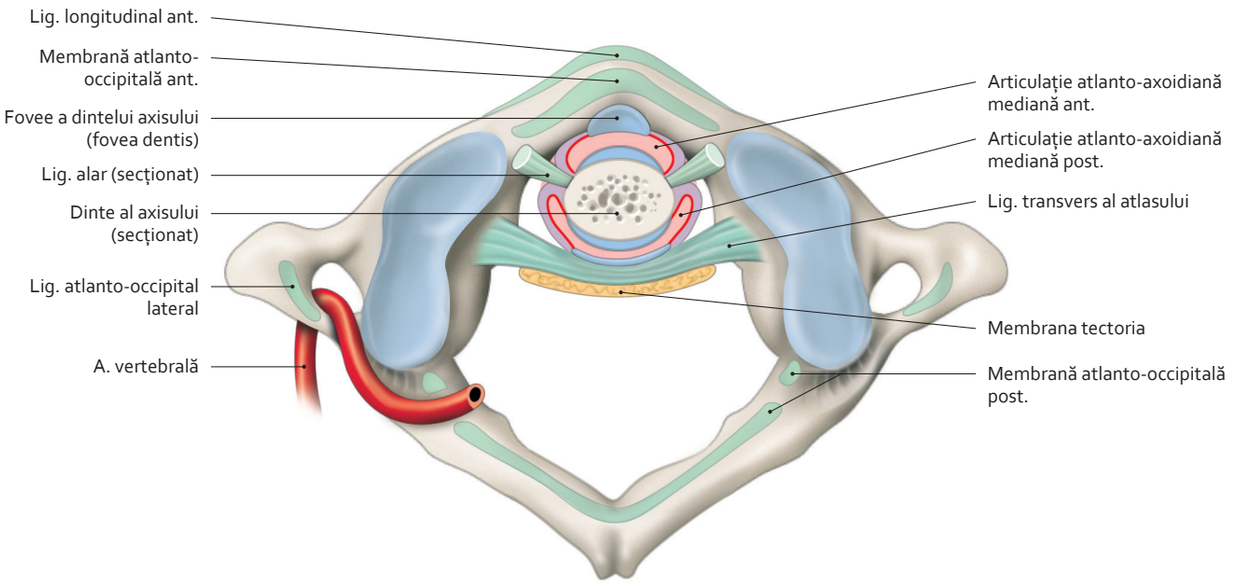

Articulații atlanto-axoidiene
(vedere superioară și secțiune orizontală a dintelui axisului)

3064 166-87.indd 174 29.07.2014 12:33:17

3.7 Articulațiile cranio-vertebrală și unco-vertebrală

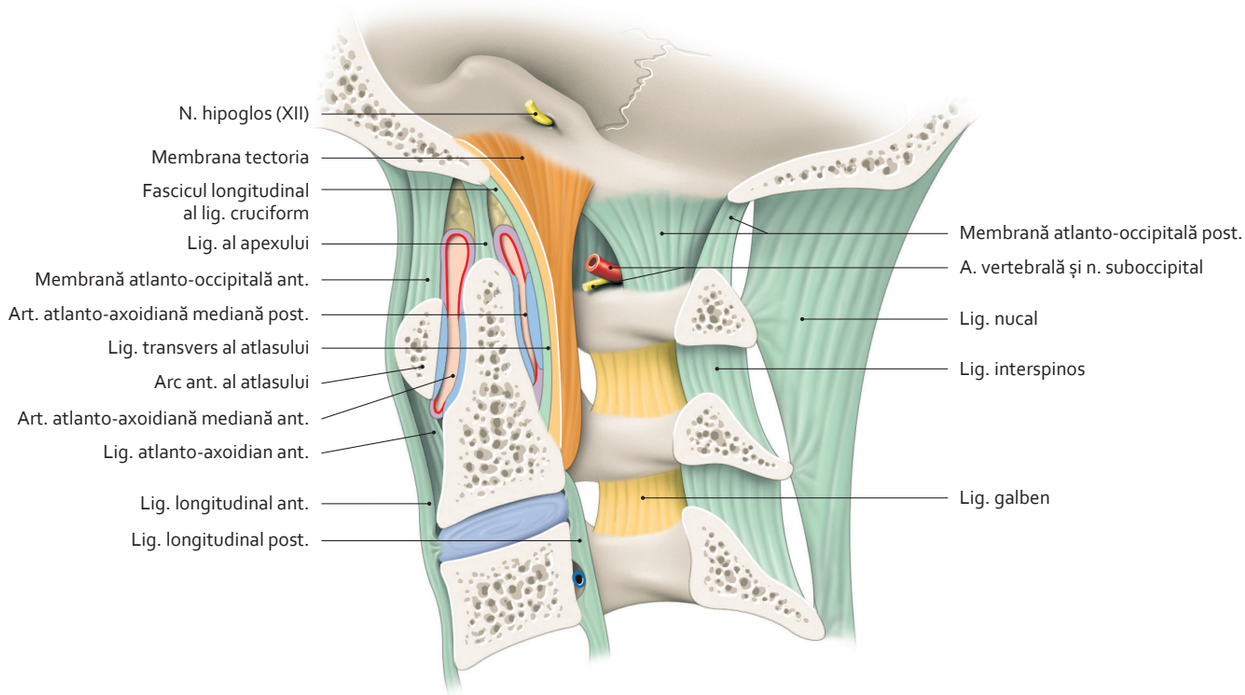

Articulații atlanto-occipitală și atlanto-axoidiană
(secțiune sagitală medială – vedere internă)

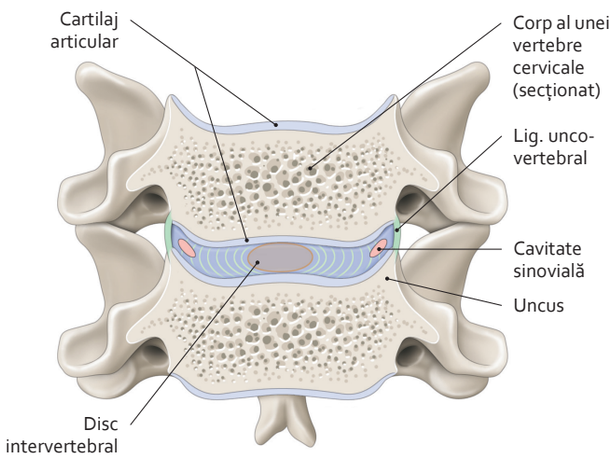

Articulație unco-vertebrală
(secțiune frontală)

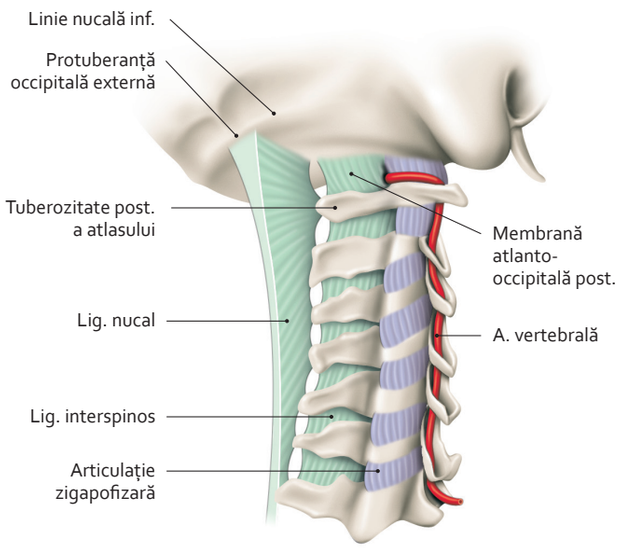

Ligament nucal
(vedere postero-laterală)

3.8 Articulațiile intervertebrale

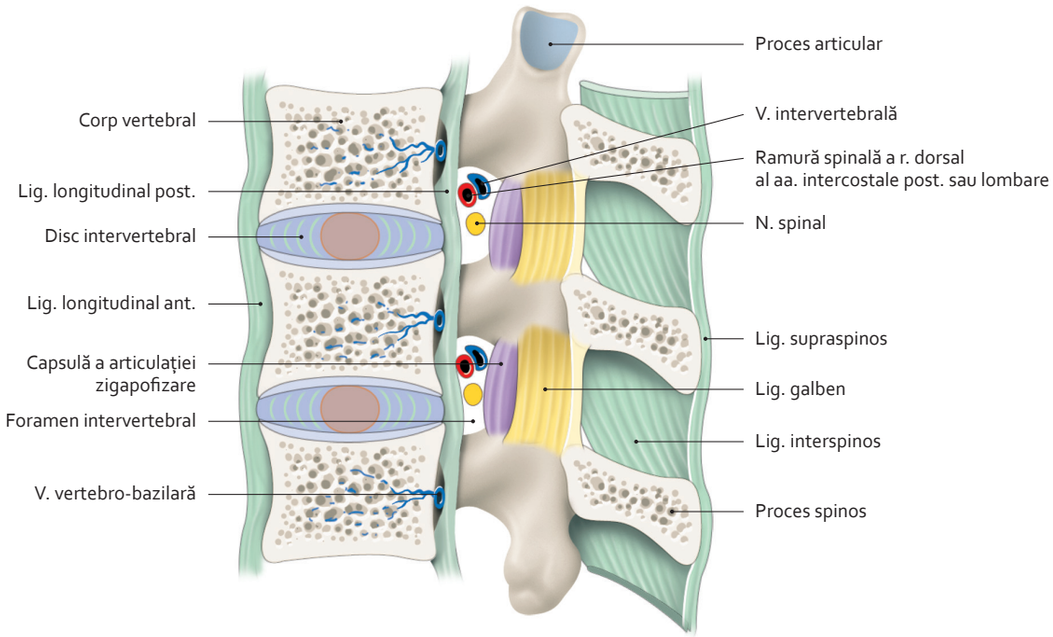

Articulații intervertebrale
(secțiune sagitală)

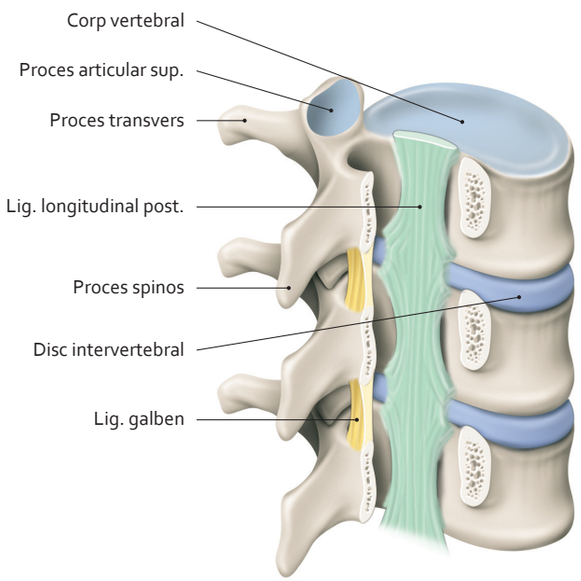

Ligament longitudinal posterior
(vedere postero-laterală și deschidere a canalului vertebral)

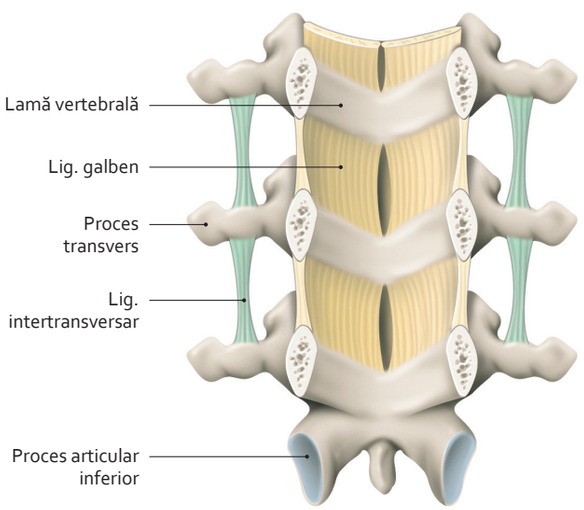

Ligament galben
(vedere anterioară după exereza corpilor vertebrali)

3.9 Discul intervertebral

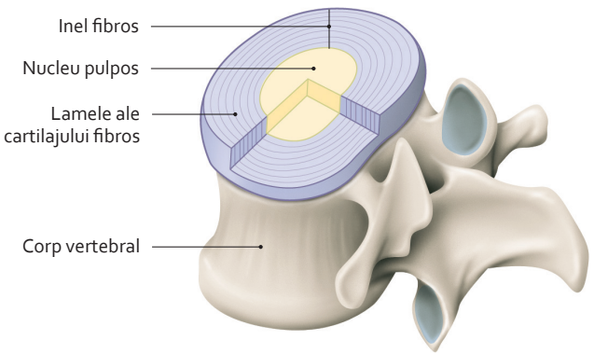

***Disc intervertebral* in situ**
(structură)

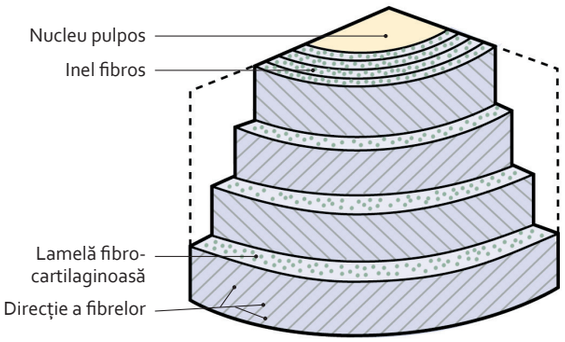

Structură a discului intervertebral
(segment al secțiunii)

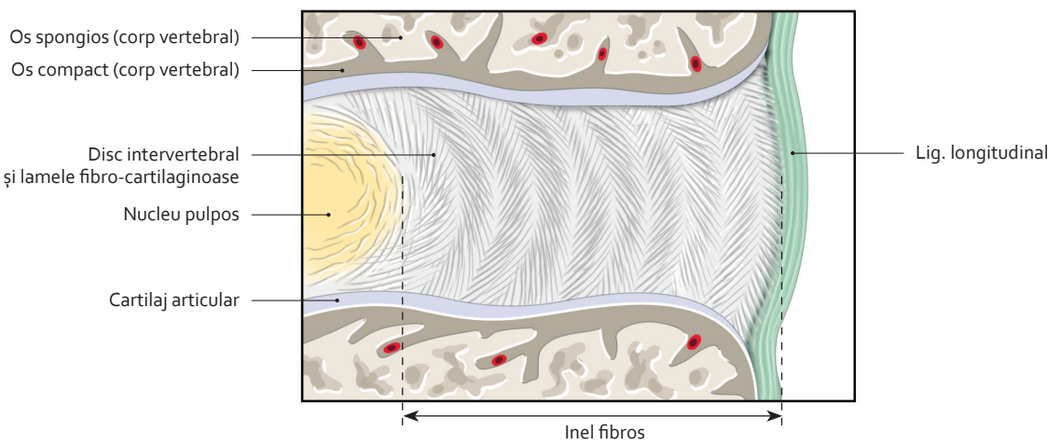

Structură a simfizei intervertebrale
(secțiune sagitală)

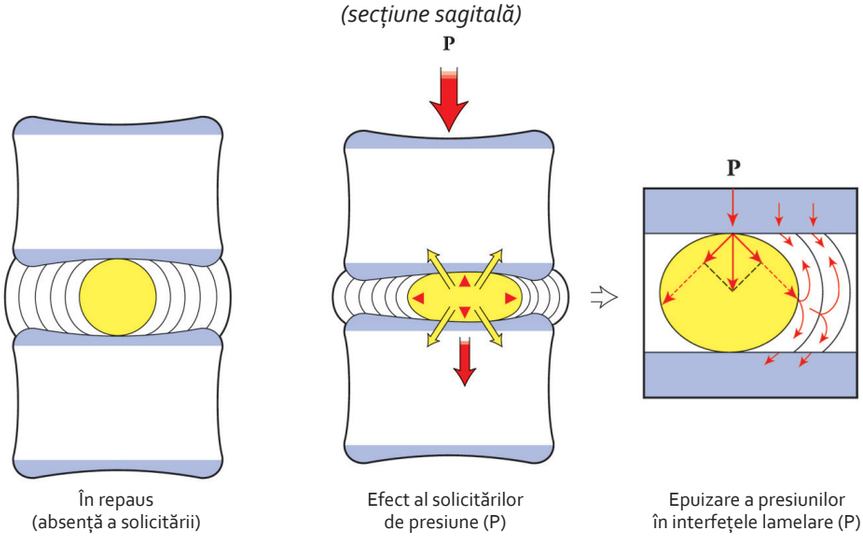

Adaptare a discului intervertebral la solicitări de presiune

3064 166-87.indd 177 29.07.2014 12:33:21

3.10 Articulațiile lombo-sacrată și sacro-coccigiană

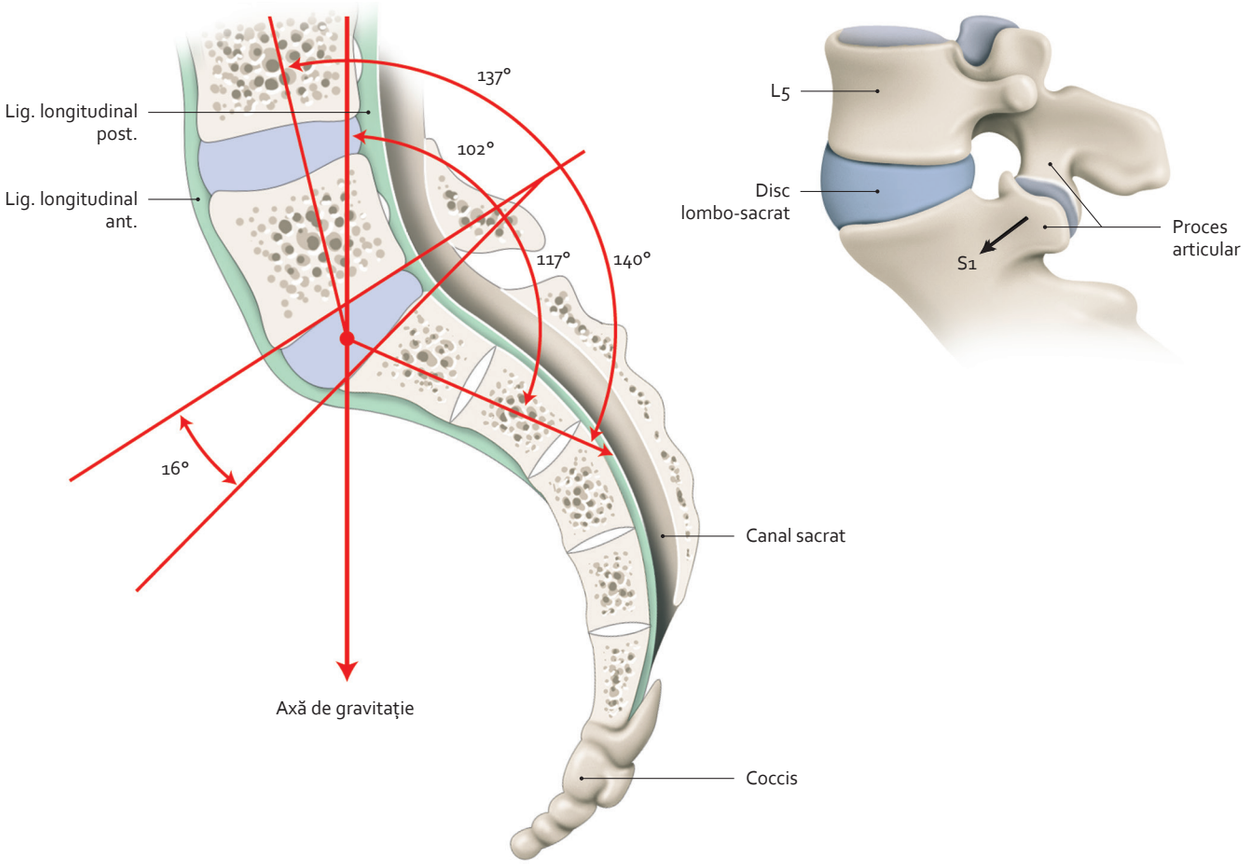

Simfiză lombo-sacrată
(secțiune sagitală)

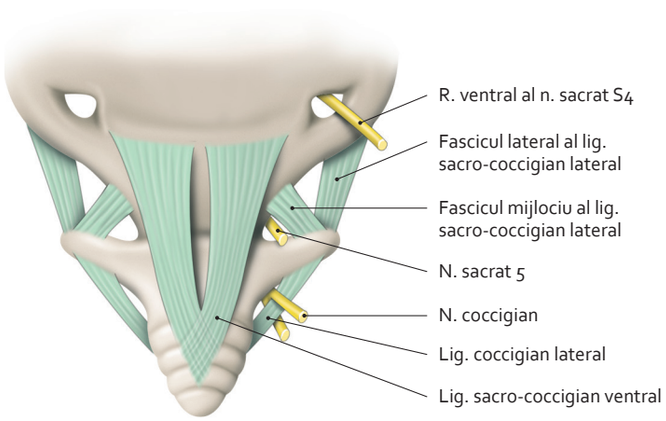

Articulație sacro-coccigiană
(vedere anterioară)

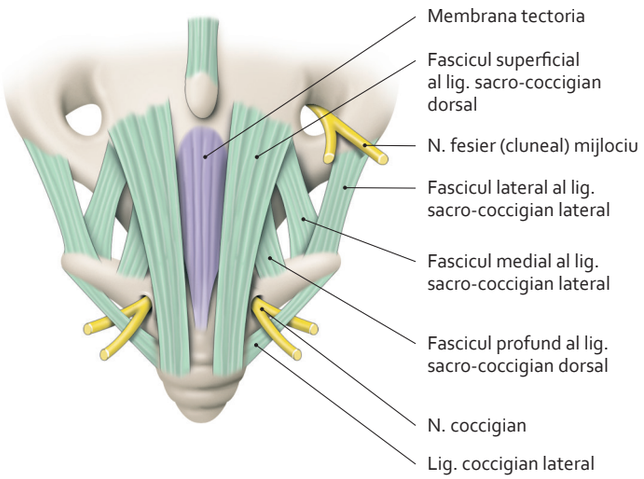

Articulație sacro-coccigiană
(vedere posterioară)

3064 166-87.indd 178 29.07.2014 12:33:23

3.11 Musculatura spatelui

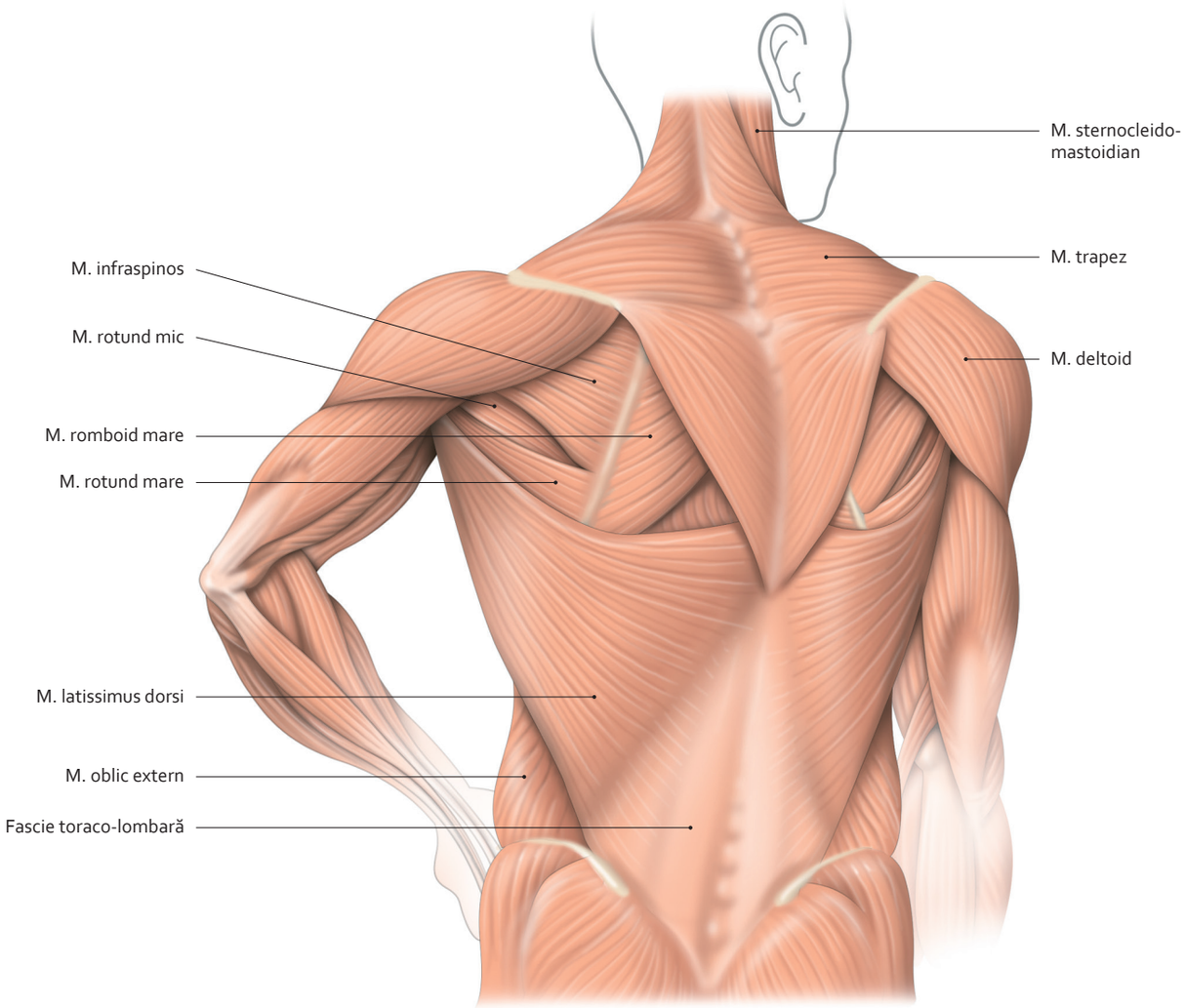

Mușchi superficiali ai spatelui

3064 166-87.indd 179 29.07.2014 12:33:25

3.12 Mușchii regiunii lombare

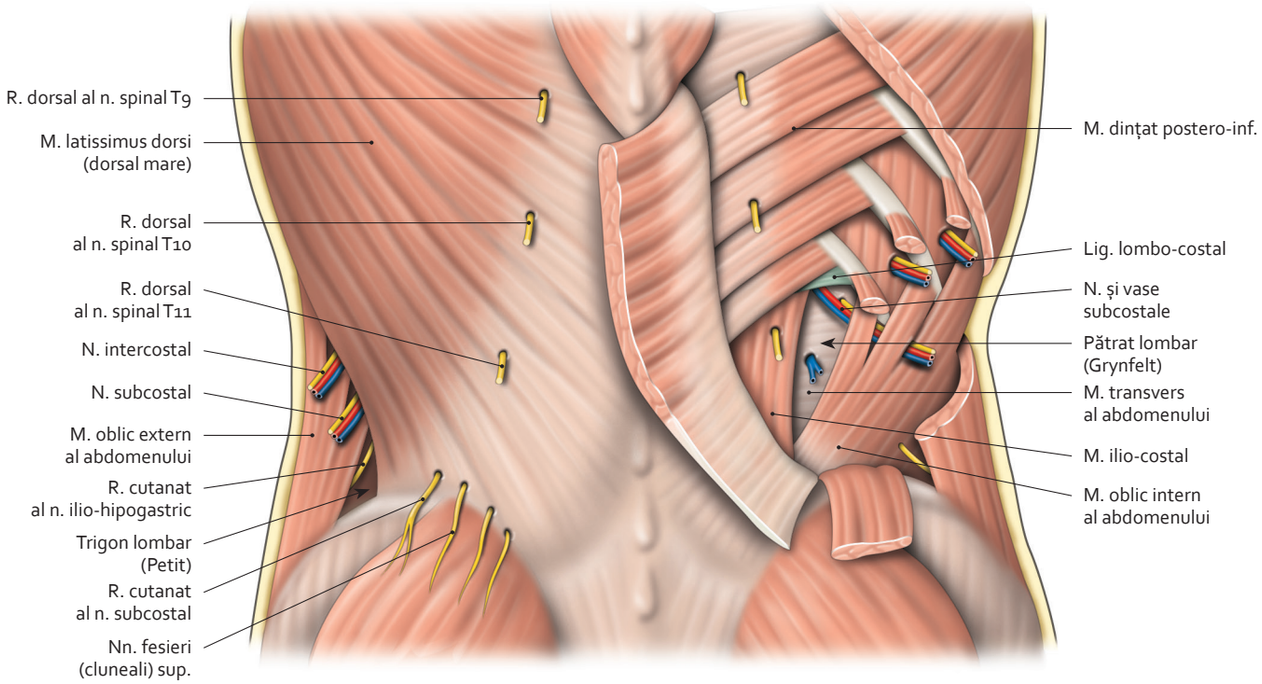

Mușchi pătrat și trigon lombar
(vedere posterioară)

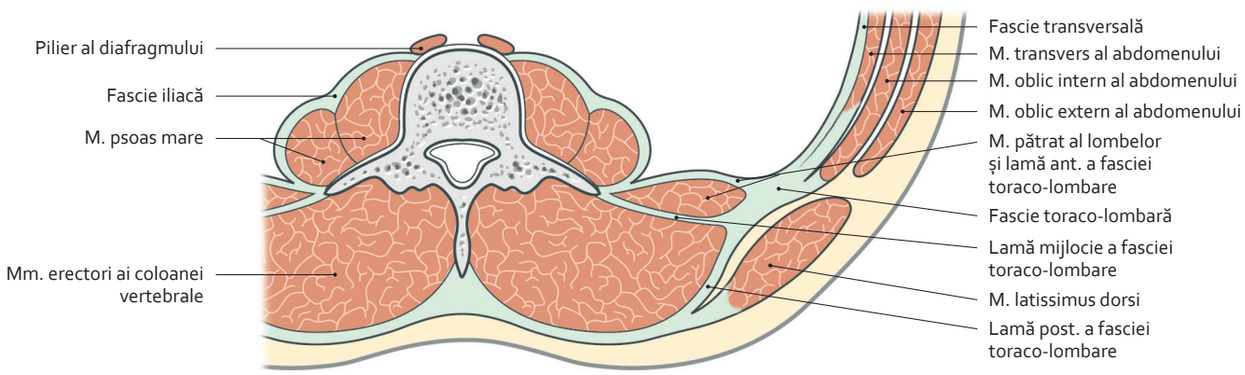

Secțiune transversală a peretelui posterior al abdomenului

3064 166-87.indd 180 29.07.2014 12:33:27

3.13 Mușchii latissimus dorsi și pătratul lombelor

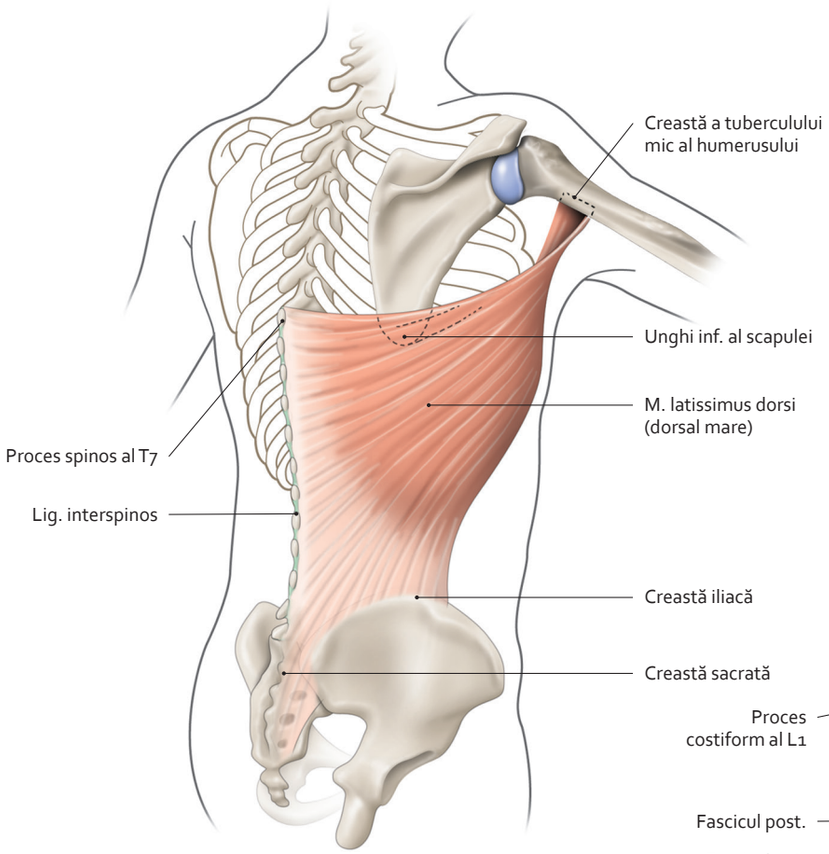

Mușchi latissimus dorsi (dorsal mare)
(vedere postero-laterală)

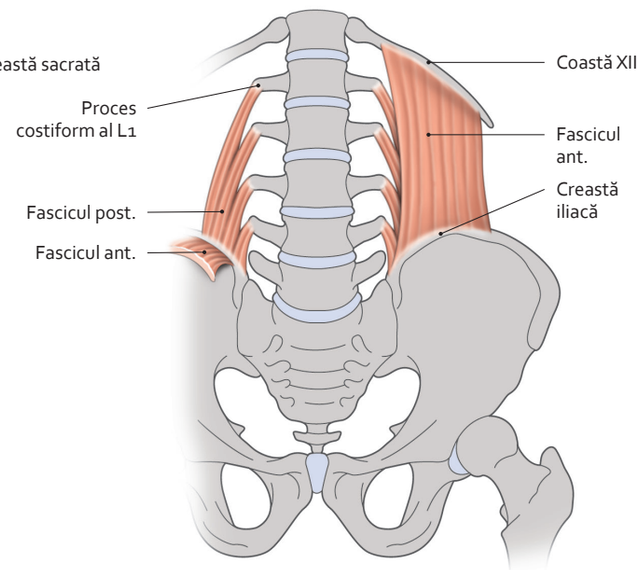

Mușchi pătrat al lombelor
(vedere anterioară)

Mușchi	Acțiune	Inervație
Pătrat al lombelor	• Înclină coloana lombară de aceeași parte • Stabilizează a 12-a coastă și inserțiile diafragmului în cursul inspirului	Nerv subcostal Ramuri anterioare ale nervilor lombari L1, L2 și L3
Latissimus dorsi	• Adductor și rotator medial al brațului • Adductor și coborâtor al scapulei • Când punctul fix este situat pe humerus, este ridicător omolateral al bazinului și participă în sinergie cu alți mușchi ai trunchiului la acțiunea de cățărare prin forța brațelor	Nerv toraco-dorsal (C6, C7, C8)

3064 166-87.indd 181 29.07.2014 12:33:28

3.14 Mușchii trapez, ridicător al scapulei și romboidali

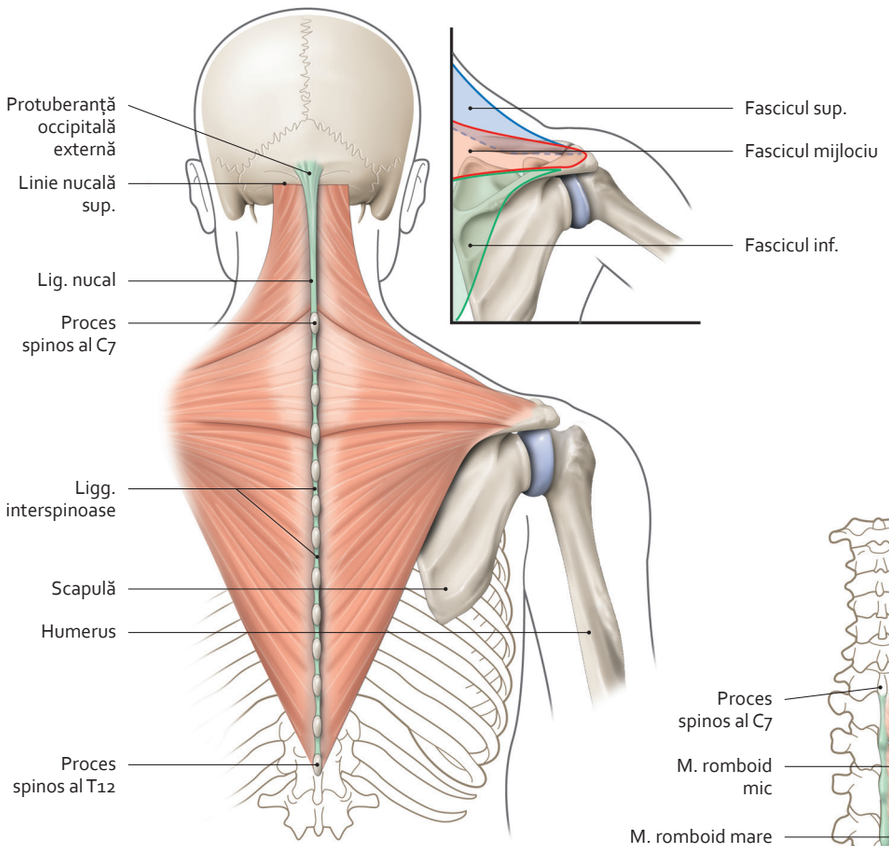

Mușchi trapez
(vedere posterioară)

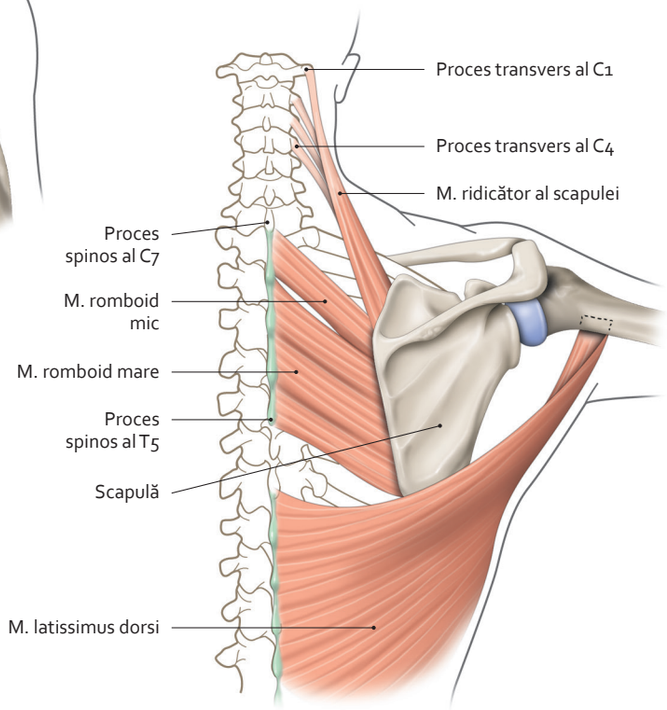

Mușchi ai gâtului și ai spatelui
(vedere posterioară)

Mușchi	Acțiune	Inervație
Trapez	• Punct fix pe coloana vertebrală: – adductor și fixator al scapulei de torace (controlează mișcările membrului superior) – ridicător al centurii membrului superior • Punct fix pe scapulă: – *contracție unilaterală:* înclinare omolaterală a capului și rotație controlaterală, fața privind de partea opusă spre în sus – *contracție bilaterală:* extensie a capului	Motrice: nerv accesor (XI) Sensibilitate proprioceptivă: nerv spinal (C_3 și C_4)
Ridicător al scapulei	• Ridicător și rotator medial al scapulei	Nervi dorsali ai scapulei (C_4, C_5) și spinal (C_3)
Romboizi mare şi mic	• Adductori și ridicători ai scapulei • Fixatori ai scapulei de torace	Nerv dorsal al scapulei (C_4, C_5)

3064 166-87.indd 182 29.07.2014 12:33:29

3.15 Mușchii dințați posteriori și splenius

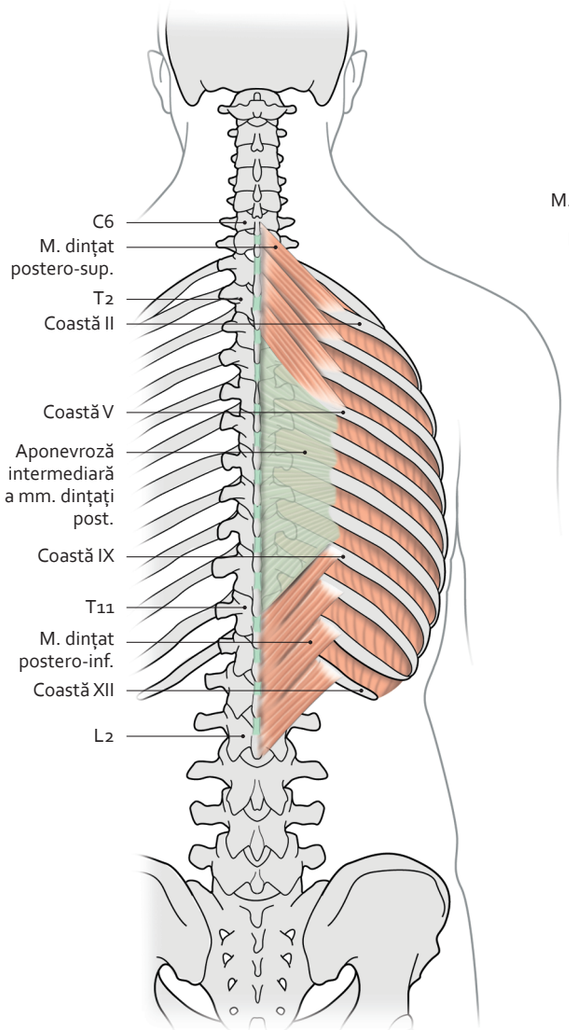

Mușchi dințați posteriori
(vedere posterioară)

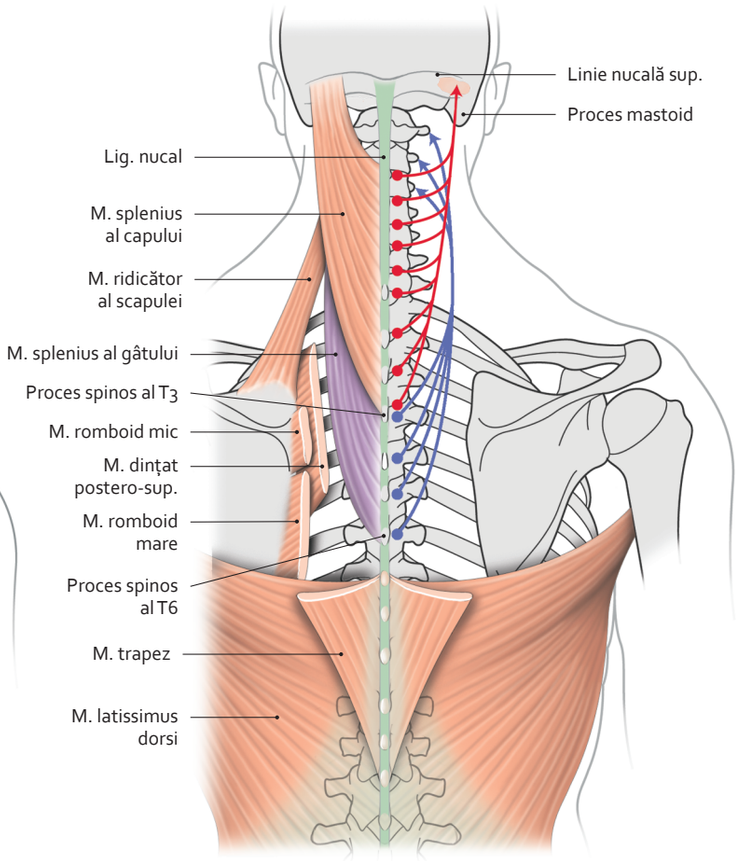

Mușchi splenius
(vedere posterioară)

Mușchi	Acțiune	Inervație
Dințat postero-superior	• Ridicător al coastelor II–V • Inspirator	Nervi cervicali C7, C8 și intercostali T1, T2
Dințat postero-inferior	• Coborâtor al coastelor IX–XII • Expirator	Nervi intercostali T1, subcostal și lombari L1, L2
Splenius al capului	• *Unilaterală:* înclinare laterală și rotație omolaterală a capului • *Bilaterală:* extensie a capului	Ramuri posterioare ale nervilor cervicali mijlocii
Splenius al gâtului	• Întărește acțiunea m. splenius al capului	Ramuri posterioare ale nervilor cervicali inferiori și toracici superiori

3064 166-87.indd 183 29.07.2014 12:33:31

3.16 Mușchii erectori ai coloanei vertebrale (1)

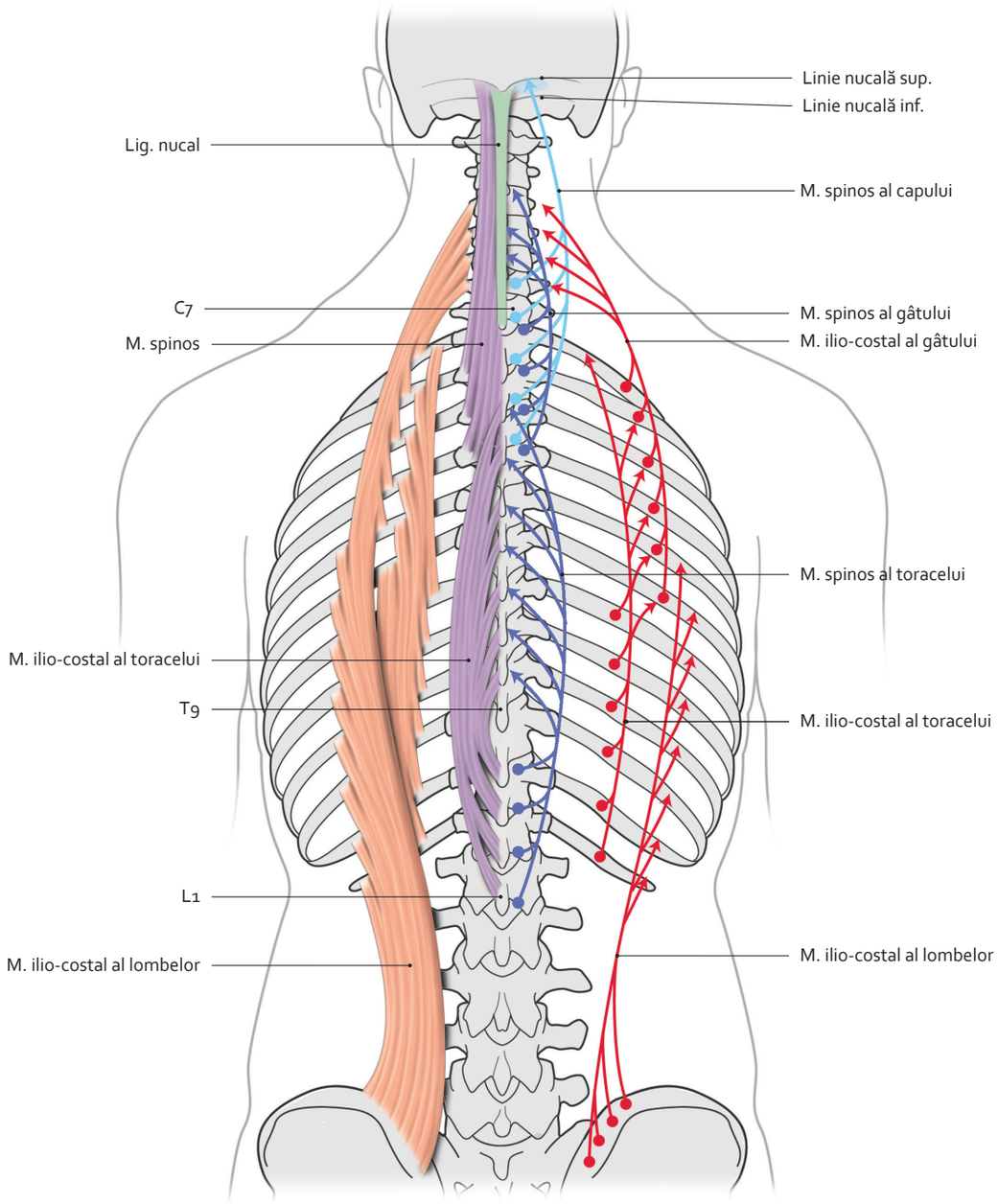

Mușchi spinos și ilio-costal
(vedere posterioară)

Notă

Mușchi erectori ai coloanei vertebrale

• **Alcătuire**
Fiecare mușchi erector al coloanei vertebrale este alcătuit din trei mușchi subdivizați:
– **mușchiul ilio-costal** (al lombelor, al toracelui și al gâtului);
– **mușchiul longissimus** (al toracelui, al gâtului și al capului);
– **mușchiul spinos** (al toracelui, al gâtului și al capului).

• **Acțiune**
– stabilitate a coloanei vertebrale în mers și în ortostatism;
– extensor, flexor lateral și rotator al coloanei vertebrale.

• **Inervație**
Ramurile posterioare ale nervilor spinali adiacenți.

3064 166-87.indd 184 29.07.2014 12:33:32

3.17 Mușchii erectori ai coloanei vertebrale (2)

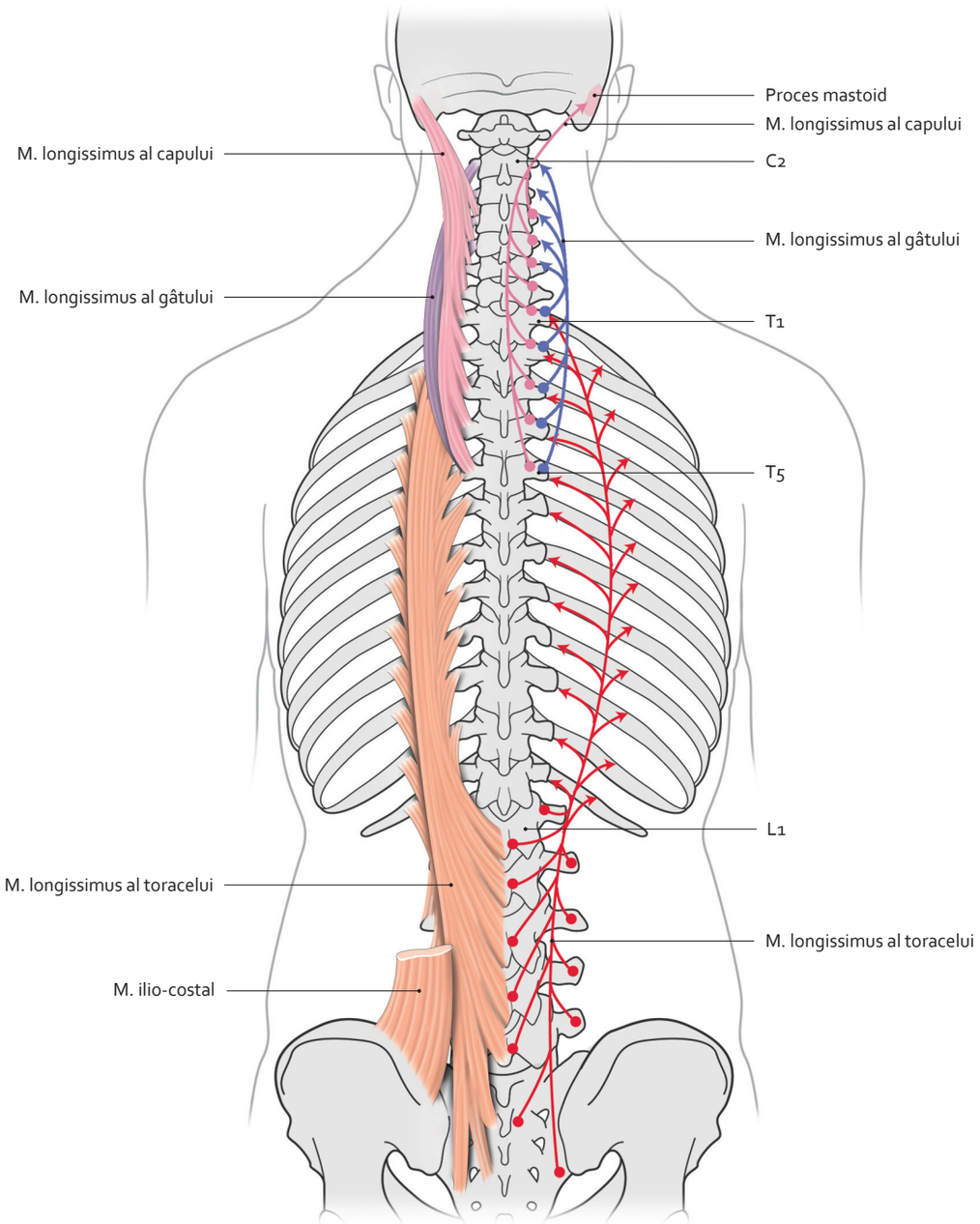

Mușchi longissimus
(vedere posterioară)

3064 166-87.indd 185 29.07.2014 12:33:33

3.18 Mușchii transverso-spinoși

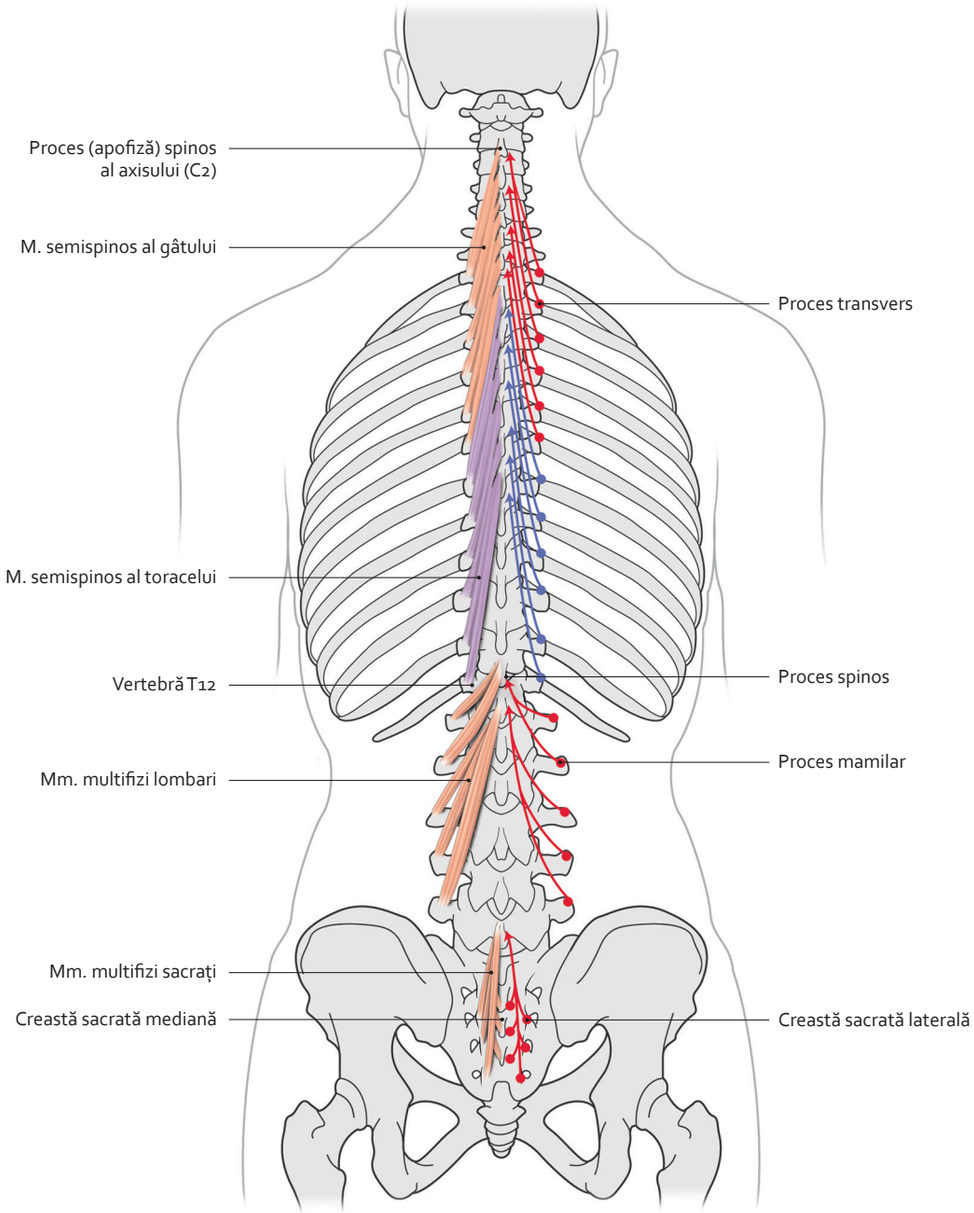

Mușchi semispinoşi și multifizi
(vedere posterioară)

3064 166-87.indd 186 29.07.2014 12:33:34

3.19 Mușchii transverso-spinoși și ridicători ai coastelor

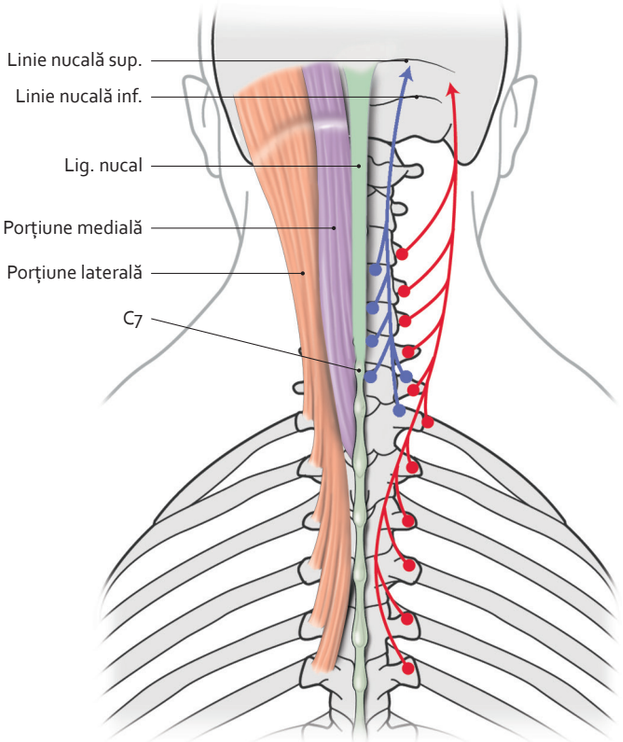

Mușchi semispinos al capului
(vedere posterioară)

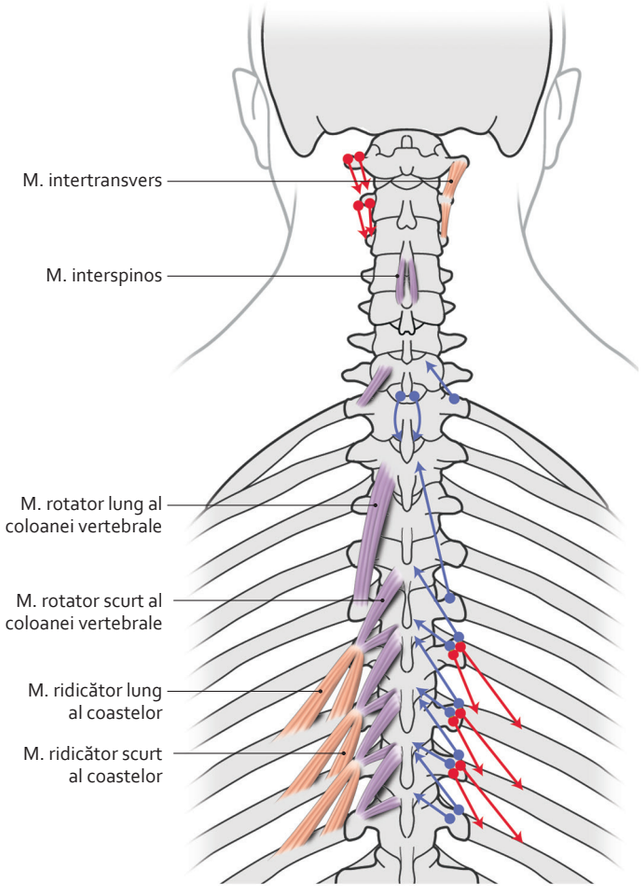

Mușchi rotatori ai coloanei vertebrale, interspinos și intertransvers
(vedere posterioară)

Notă

Mușchi transverso-spinoși

- **Alcătuire**

Fiecare mușchi transverso-spinos este constituit din mușchi împărțiți la rândul lor în:
- **mușchiul semispinos** (al toracelui, al gâtului și al capului);
- **mușchii mutifizi**;
- **mușchii rotatori ai coloanei vertebrale** (ai lombelor, ai toracelui și ai gâtului).

- **Acțiune**
- stabilitate a coloanei vertebrale în ortostatism și în mers;
- extensor, flexor lateral și rotator al coloanei vertebrale.

- **Inervație**: ramuri posterioare ale nervilor spinali adiacenți.

Mușchi interspinoși și intertransverși

- **Acțiune**
- contracție unilaterală: înclinare laterală a coloanei vertebrale;
- contracție bilaterală: extensie a coloanei vertebrale.

- **Inervație**: ramuri posterioare ale nervilor spinali adiacenți.

Mușchi ridicători ai coastelor

- **Acțiune**
- ridicători ai coastelor;
- inspiratori.

- **Inervație**: nervi intercostali.

3064 188-299.indd 188 29.07.2014 12:49:45

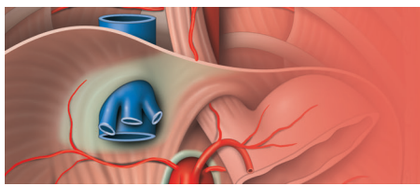

Toracele și abdomenul

4

CUTIA TORACICĂ

4.1. Anatomia suprafeței toracelui (1) . . . 193
4.2. Anatomia suprafeței toracelui (2) . . . 194
4.3. Sternul . . . 195
4.4. Coastele . . . 196
4.5. Articulațiile toracelui – mușchiul transvers al toracelui . . . 197
4.6. Articulațiile costo-vertebrale (1) . . . 198
4.7. Articulațiile costo-vertebrale (2) . . . 199
4.8. Spațiul intercostal . . . 200
4.9. Vasele și nervii peretelui toracic . . . 201
4.10. Diafragmul . . . 202
4.11. Pilierii și orificiile diafragmului . . . 203
4.12. Inervația și funcția diafragmului . . . 204

MEDIASTINUL

4.13. Topografia mediastinului . . . 205
4.14. Viscerele mediastinului (1) . . . 206
4.15. Viscerele mediastinului (2) . . . 207
4.16. Timusul . . . 208

ESOFAGUL

4.17. Raporturile esofagului . . . 209
4.18. Arterele și structura esofagului . . . 210

TRAHEEA – BRONHIILE

4.19. Traheea . . . 211
4.20. Arborele bronșic . . . 212
4.21. Arterele bronșice și arborele alveolar . . . 213
4.22. Inervația traheii și bronhiilor . . . 214

PLĂMÂNII ȘI PLEURELE

4.23. Foițele pleurale . . . 215
4.24. Lobii pulmonari . . . 216
4.25. Segmentele pulmonare . . . 217
4.26. Vasele pulmonare . . . 218
4.27. Venele pulmonare . . . 219
4.28. Arterele pulmonare . . . 220
4.29. Limfaticele pulmonare . . . 221

3064 188-299.indd 189 29.07.2014 12:49:46

INIMA – PERICARDUL

4.30. **Inima *in situ*** . . . 222
4.31. **Regiunea precordială** . . . 223
4.32. **Orificiile cardiace** . . . 224
4.33. **Cavitățile cardiace drepte** . . . 225
4.34. **Cavitățile cardiace stângi** . . . 226
4.35. **Valvele inimii** . . . 227
4.36. **Vasele inimii (1)** . . . 228
4.37. **Vasele inimii (2)** . . . 229
4.38. **Vasele inimii (3)** . . . 230
4.39. **Structura și sistemul conductor al inimii** . . . 231
4.40. **Nervii inimii** . . . 232
4.41. **Sistematizarea inervației cardiace** . . . 233
4.42. **Pericardul seros** . . . 234
4.43. **Cavitatea pericardică (1)** . . . 235
4.44. **Cavitatea pericardică (2)** . . . 236
4.45. **Pericardul fibros** . . . 237

TRUNCHIURILE VASCULARE ȘI SIMPATICE

4.46. **Aorta** . . . 238
4.47. **Venele cave superioară și inferioară** . . . 239
4.48. **Centrii limfatici ai trunchiului** . . . 240
4.49. **Limfaticele toracelui** . . . 241
4.50. **Trunchiurile simpatice toraco-abdominale** . . . 242

PERETELE ABDOMINAL

4.51. **Anatomia suprafeței** . . . 243
4.52. **Mușchii abdomenului (1)** . . . 244
4.53. **Mușchii abdomenului (2)** . . . 245
4.54. **Mușchii abdomenului (3)** . . . 246
4.55. **Teaca drepților și linia semilunară** . . . 247
4.56. **Vascularizația și inervația peretelui abdominal (1)** . . . 248
4.57. **Vascularizația și inervația peretelui abdominal (2)** . . . 249
4.58. **Regiunea ombilicală** . . . 250
4.59. **Structurile regiunii inghinale** . . . 251
4.60. **Regiunea inghinală superficială** . . . 252
4.61. **Canalul inghinal** . . . 253
4.62. **Regiunea inghinală profundă** . . . 254

VISCERELE ABDOMINALE

4.63. **Aparatul digestiv** . . . 255
4.64. **Cavitatea peritoneală (1)** . . . 256
4.65. **Cavitatea peritoneală (2)** . . . 257
4.66. **Cavitatea peritoneală (3)** . . . 258
4.67. **Stomacul** . . . 259
4.68. **Limfaticele și nervii stomacului** . . . 260
4.69. **Structura stomacului** . . . 261
4.70. **Duodenul și pancreasul (1)** . . . 262
4.71. **Duodenul și pancreasul (2)** . . . 263
4.72. **Canalele biliare** . . . 264
4.73. **Ampula hepato-pancreatică** . . . 265
4.74. **Trunchiul celiac** . . . 266
4.75. **Vasele duodenului și pancreasului** . . . 267
4.76. **Intestinul** . . . 268

3064 188-299.indd 190 29.07.2014 12:49:46

4.77. Vasele intestinului subțire . . . 269
4.78. Structura intestinului subțire . . . 270
4.79. Colonul . . . 271
4.80. Cecul și apendicele vermicular . . . 272
4.81. Colonul sigmoid . . . 273
4.82. Arterele colonului . . . 274
4.83. Venele viscerelor abdominale . . . 275
4.84. Teritoriile limfatice ale colonului . . . 276
4.85. Inervația viscerelor abdominale (1) . . . 277
4.86. Inervația viscerelor abdominale (2) . . . 278

FICATUL

4.87. Morfologia ficatului . . . 279
4.88. Structura ficatului . . . 280
4.89. Vasele intrahepatice . . . 281
4.90. Segmentația hepatică (1) . . . 282
4.91. Segmentația hepatică (2) . . . 283

SPLINA

4.92. Morfologia splinei . . . 284
4.93. Arterele și structura splinei . . . 285

RINICHII

4.94. Raporturile rinichilor (1) . . . 286
4.95. Raporturile rinichilor (2) . . . 287
4.96. Raporturile rinichilor (3) . . . 288
4.97. Loja renală . . . 289
4.98. Vascularizația renală (1) . . . 290
4.99. Vascularizația renală (2) . . . 291
4.100. Structura rinichiului (1) . . . 292
4.101. Structura rinichiului (2) . . . 293
4.102. Structura rinichiului (3) . . . 294

URETERUL

4.103. Morfologia ureterului . . . 295
4.104. Raporturile ureterului . . . 296
4.105. Structura, arterele și nervii ureterului . . . 297

GLANDELE SUPRARENALE – SISTEMUL CROMAFIN

4.106. Glandele suprarenale . . . 298
4.107. Sistemul cromafin . . . 299

3064 188-299.indd 191 29.07.2014 12:49:46

4.1 Anatomia suprafeței toracelui (1)

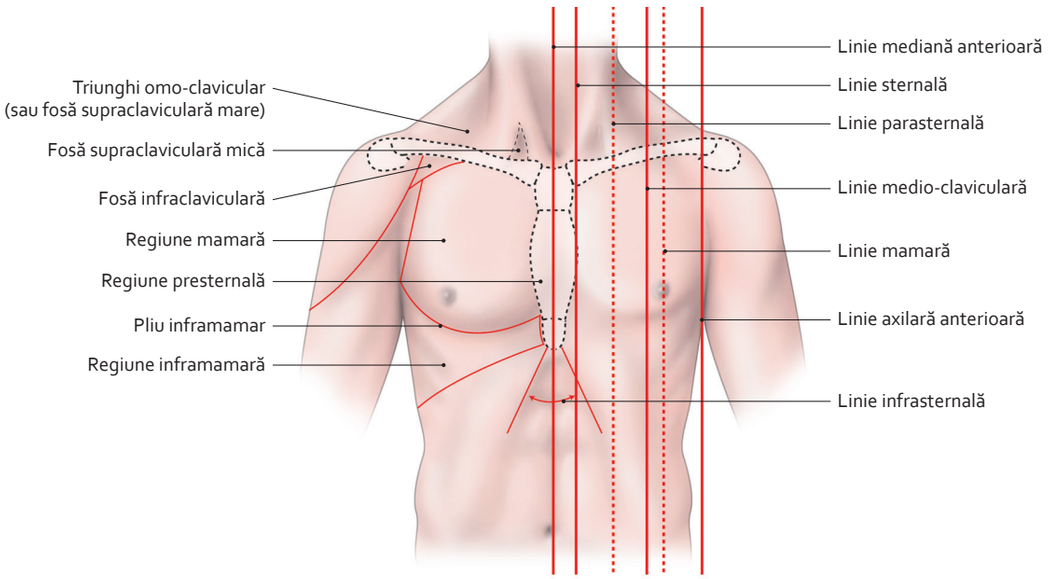

Regiuni toracice anterioare și repere anatomice

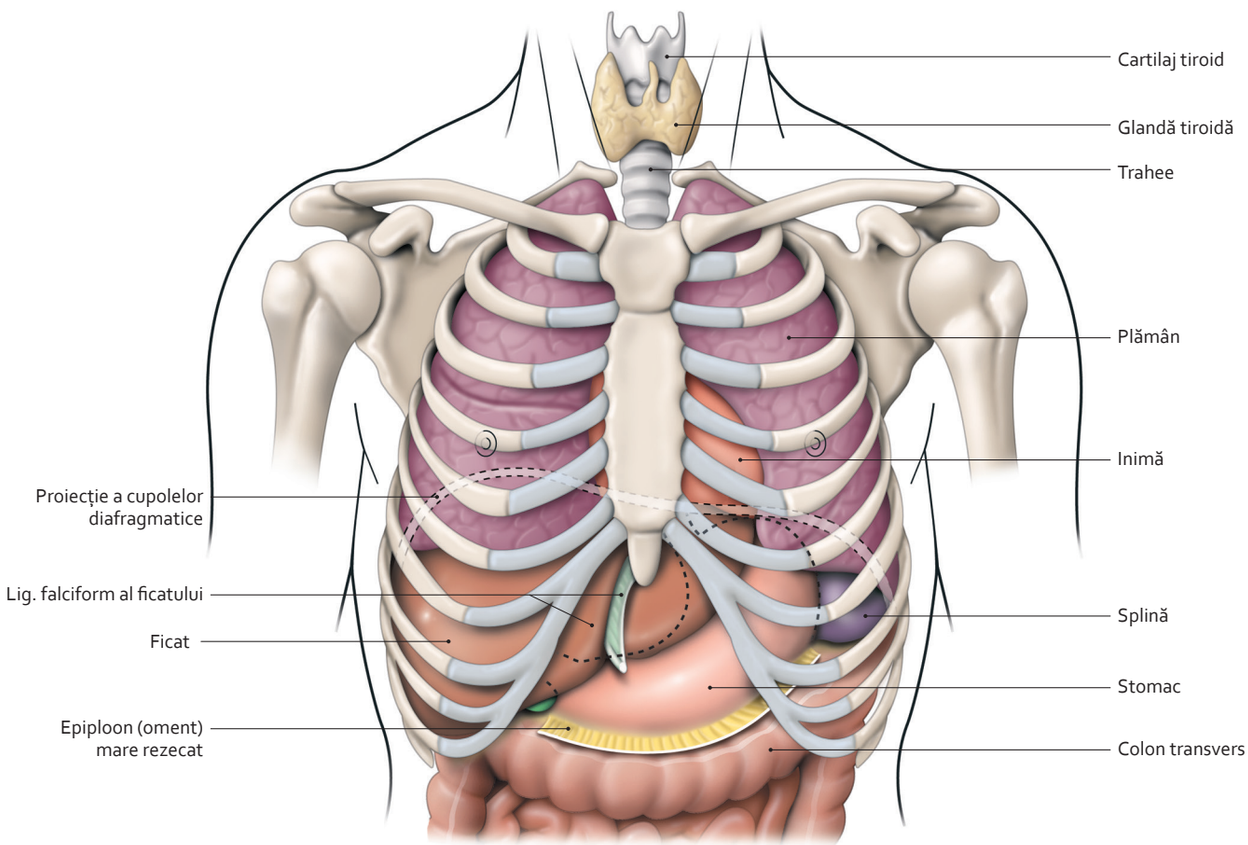

***Viscere ale toracelui* in situ**
(vedere anterioară)

3064 188-299.indd 193 29.07.2014 12:49:48

4.2 Anatomia suprafeței toracelui (2)

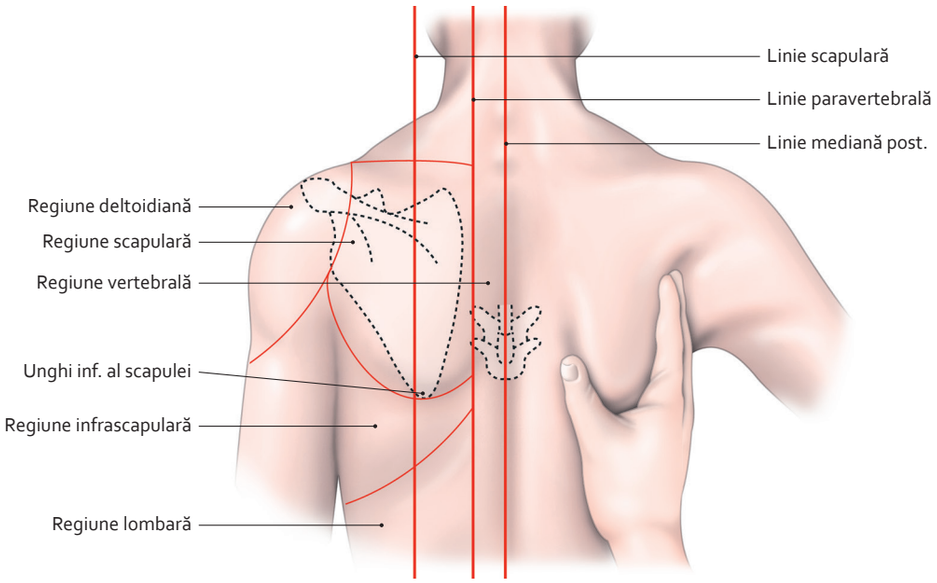

Anatomie a suprafeței, repere anatomice și palpare a scapulei

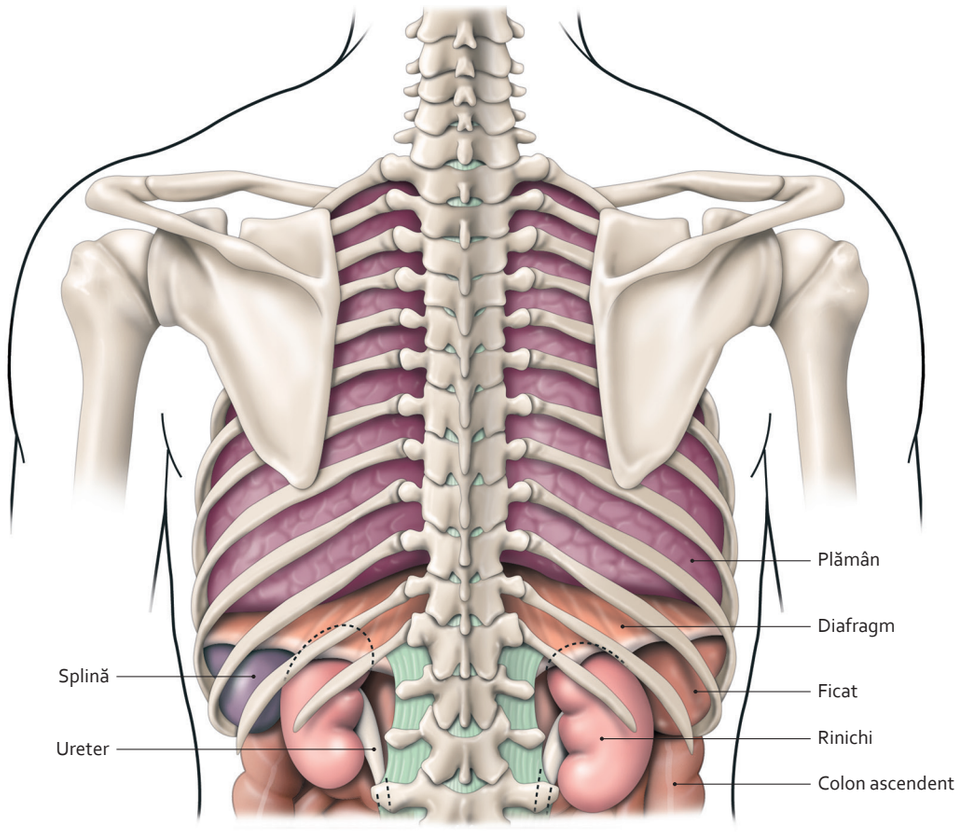

***Viscere ale toracelui* in situ**
(vedere posterioară)

3064 188-299.indd 194 29.07.2014 12:49:49

4.3 Sternul

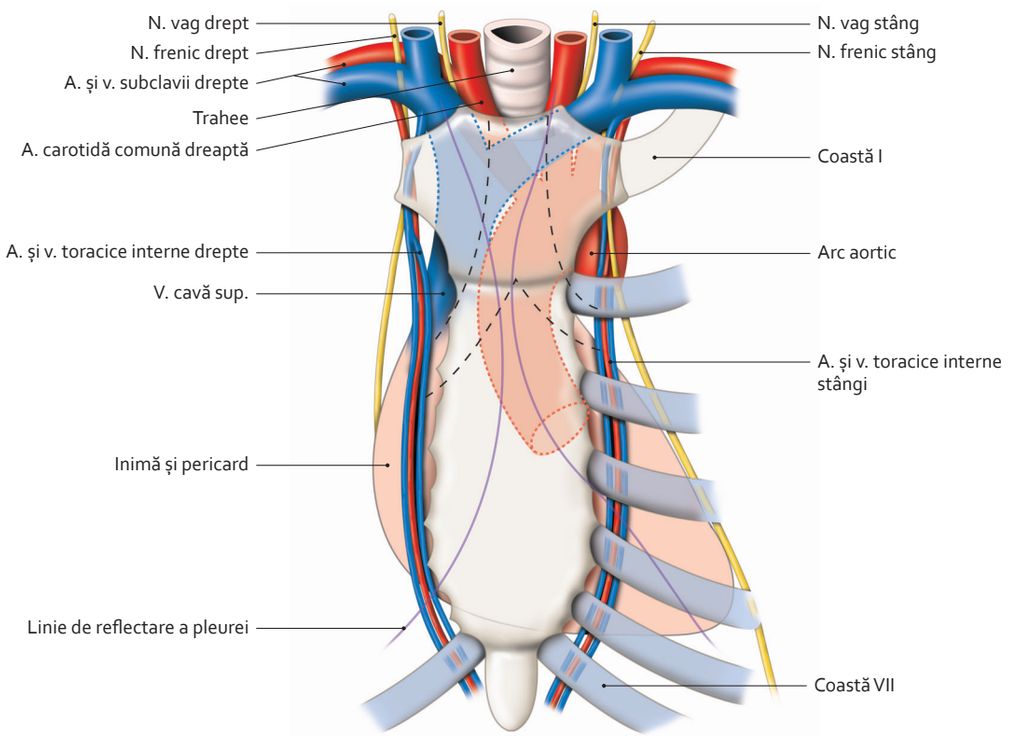

Anatomie a suprafeței sternului – raporturi posterioare

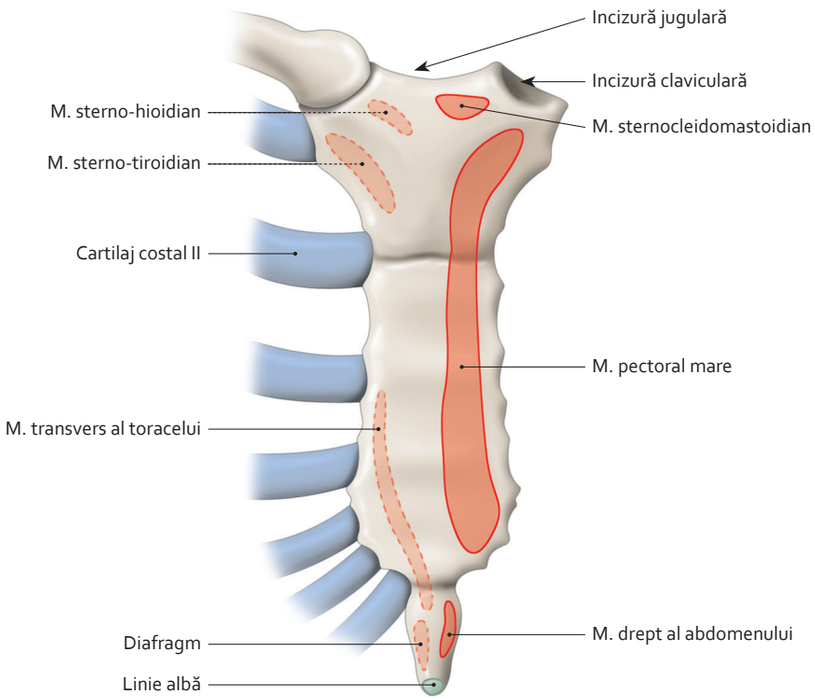

Stern *(vedere anterioară)*
(cu linie punctată: inervații ale mușchilor feței posterioare)

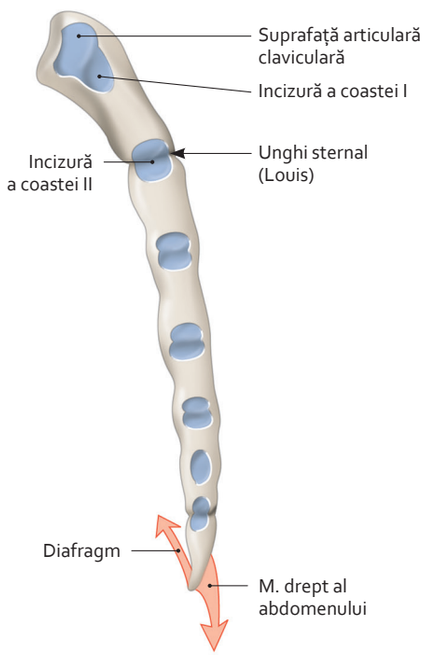

Stern
(vedere laterală)

3064 188-299.indd 195 29.07.2014 12:49:50

4.4 Coastele

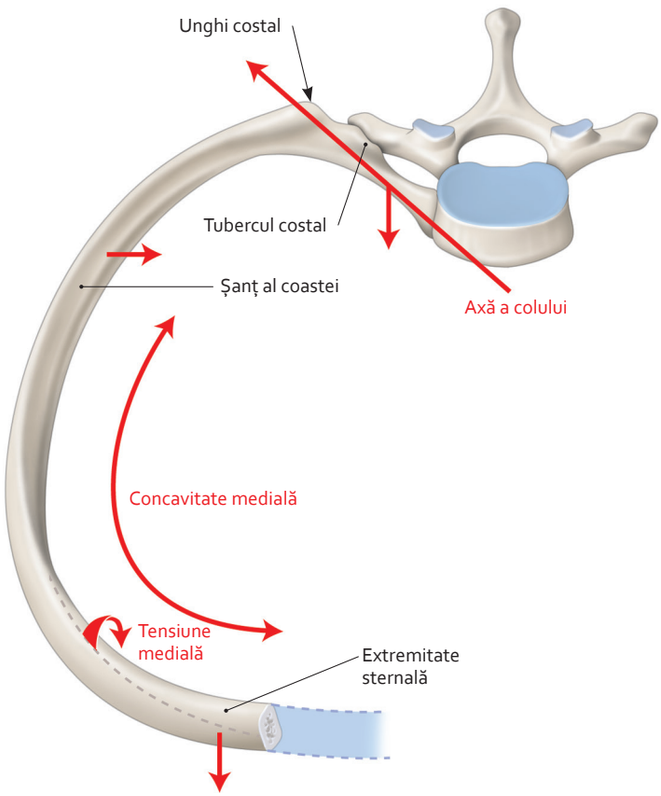

Caractere generale ale unei coaste – orientare a fețelor

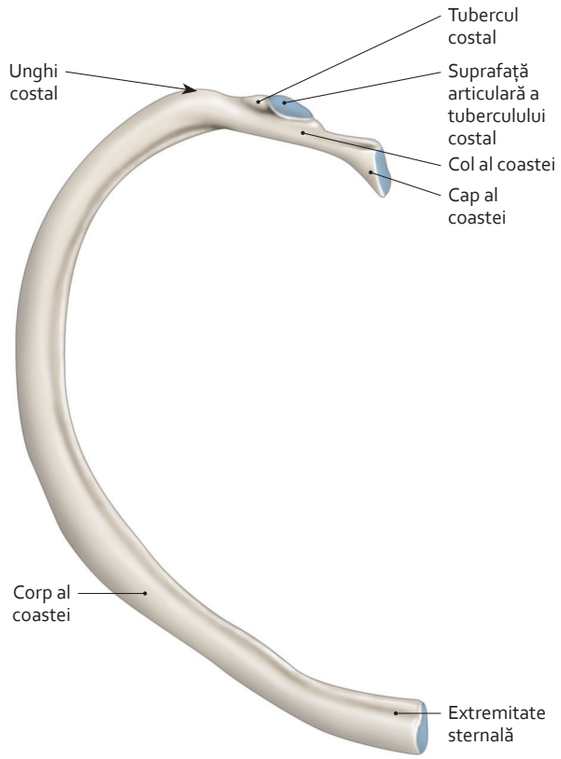

Coastă
(vedere superioară a coastei VI)

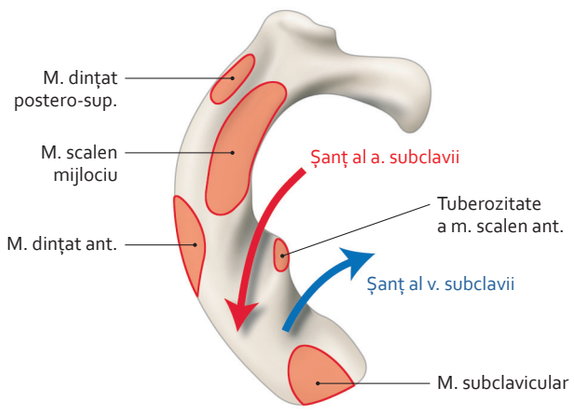

Prima coastă sau coasta I
(vedere superioară)

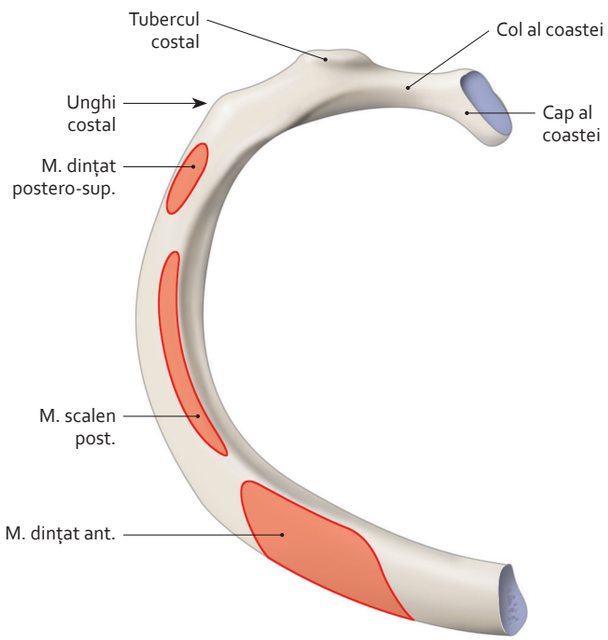

A doua coastă sau coasta II
(vedere superioară)

3064 188-299.indd 196 29.07.2014 12:49:51

4.5 Articulațiile toracelui – mușchiul transvers al toracelui

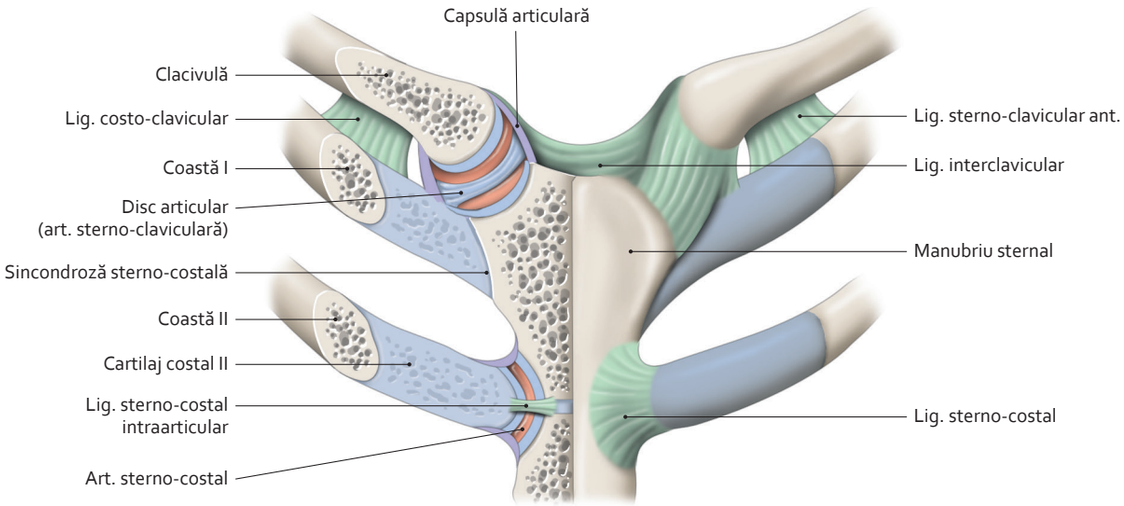

Articulații sterno-claviculare și sterno-costale
(vedere anterioară)

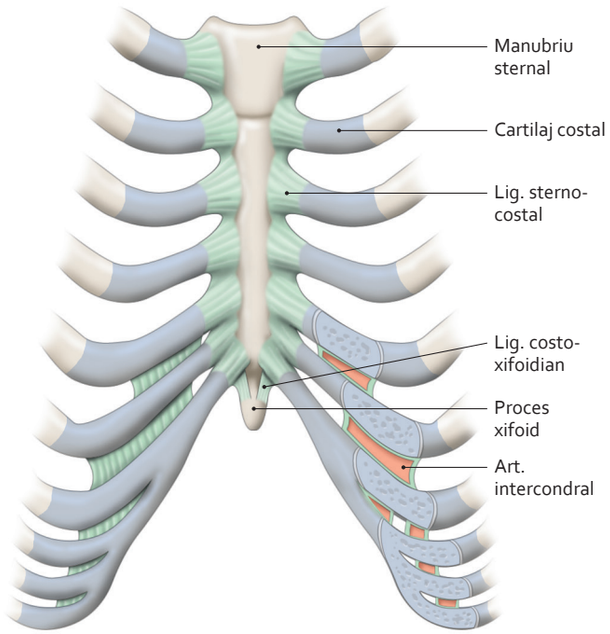

Articulații sterno-costale
(vedere anterioară)

Notă

Mușchi transvers al toracelui

- **Acțiune**
  – coborâtor al cartilajelor costale;
  – expirator accesor.
- **Inervație**
  – nervi intercostali.

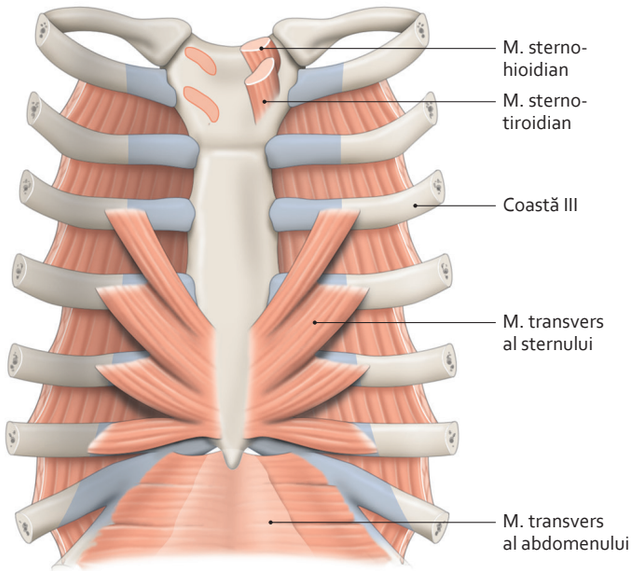

Mușchi transvers al toracelui
(vedere posterioară)

3064 188-299.indd 197 29.07.2014 12:49:52

4.6 Articulațiile costo-vertebrale (1)

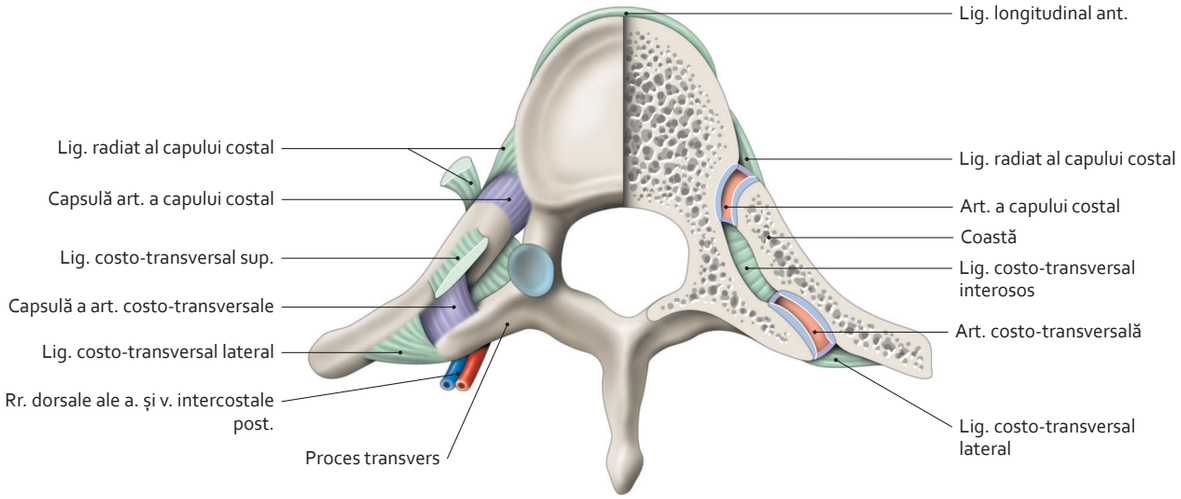

Articulații costo-vertebrale
(vedere superioară, secțiune orizontală a părții drepte)

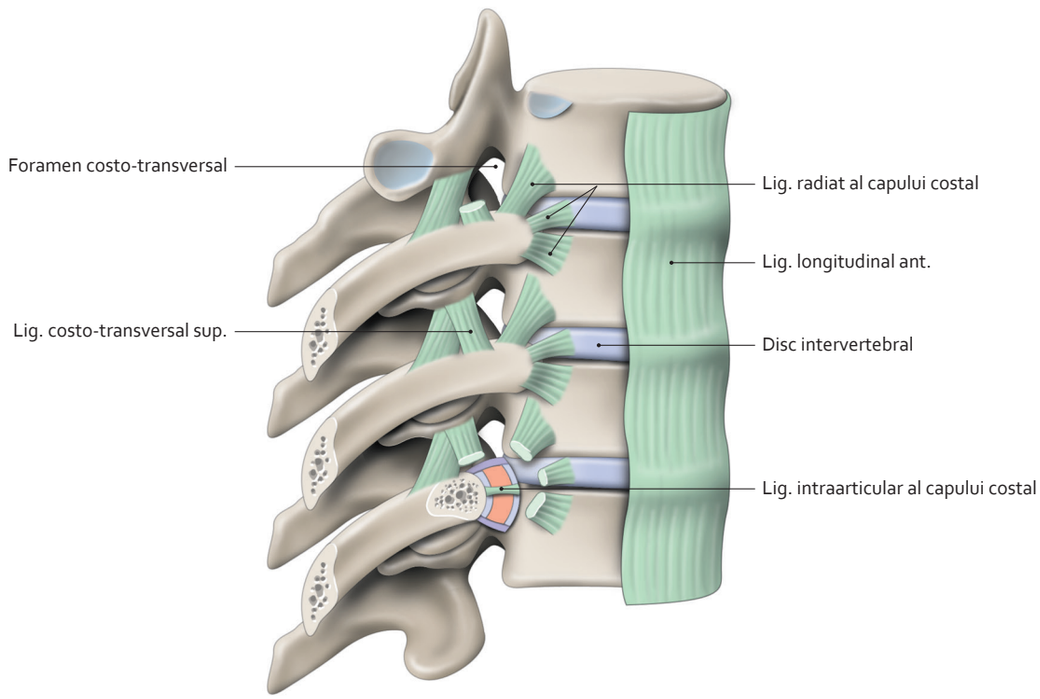

Articulație a capului costal
(vedere antero-laterală)

3064 188-299.indd 198 29.07.2014 12:49:53

4.7 Articulațiile costo-vertebrale (2)

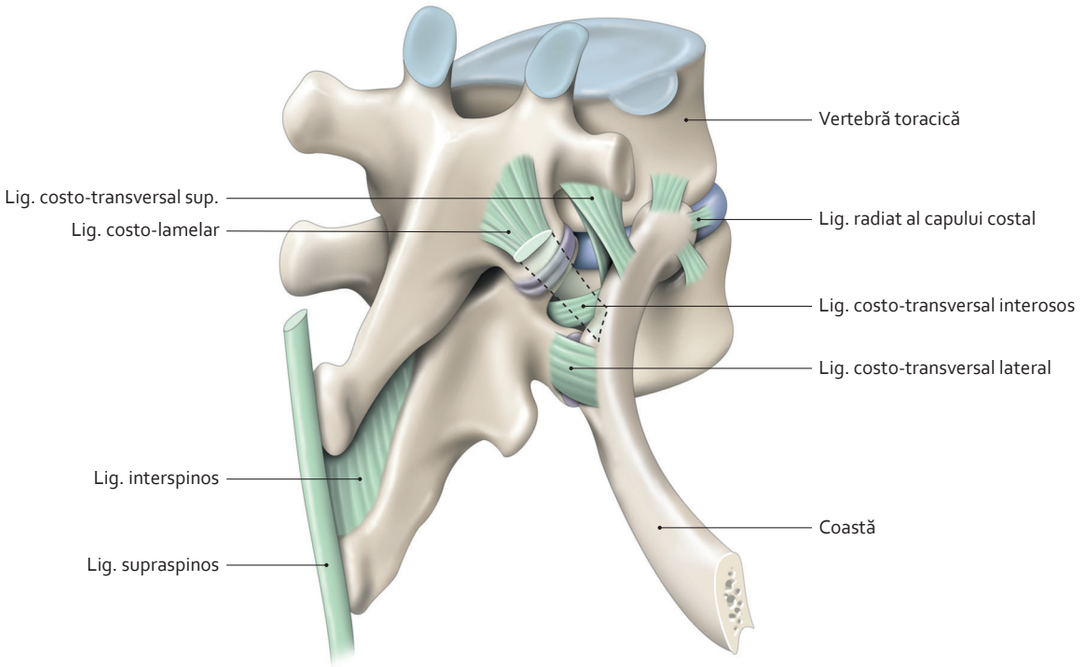

Articulație costo-vertebrală
(vedere postero-laterală)

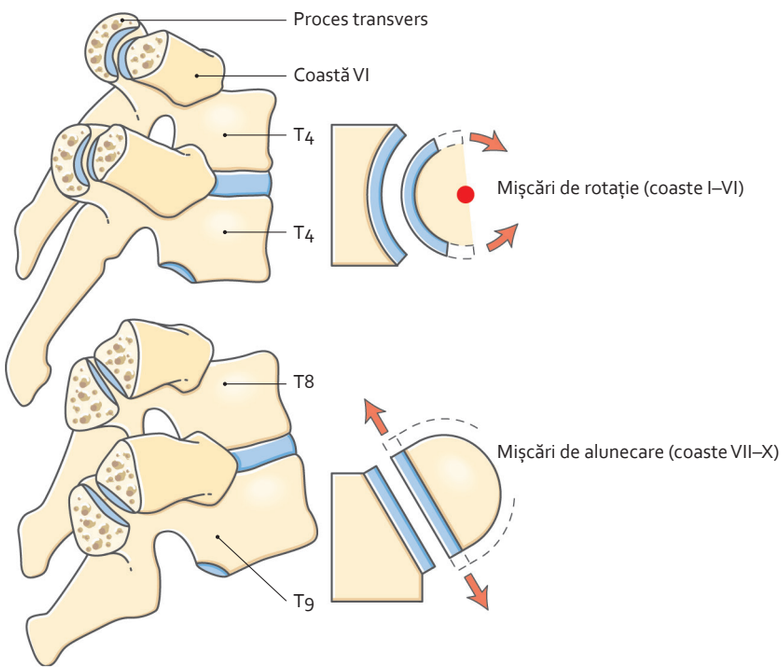

Biomecanică costo-transversală

4.8 Spațiul intercostal

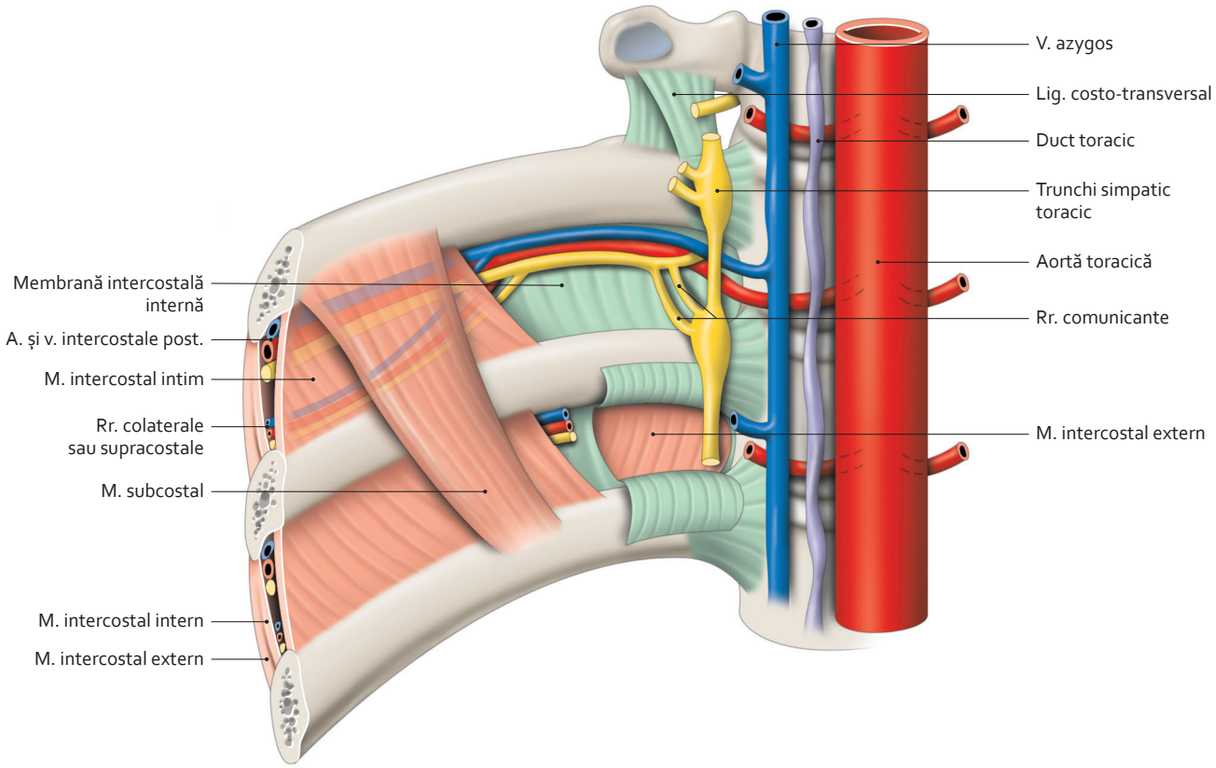

Spații intercostale posterioare
(vedere internă și anterioară)

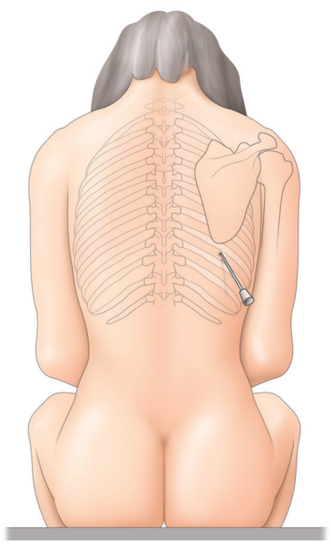

Zonă de puncție pleurală

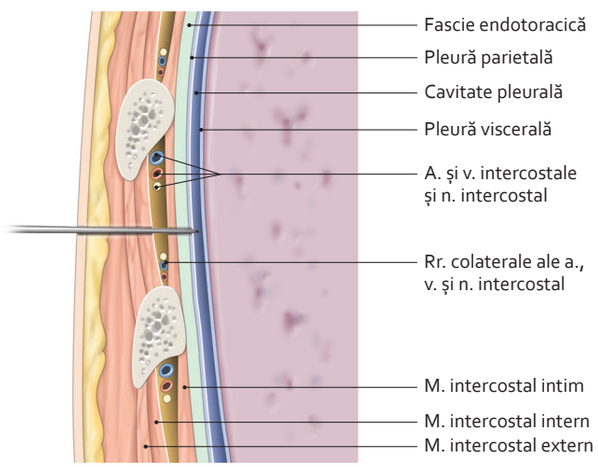

Raporturi intercostale

Toracocenteză (sau puncție pleurală)

3064 188-299.indd 200 29.07.2014 12:49:56

4.9 Vasele și nervii peretelui toracic

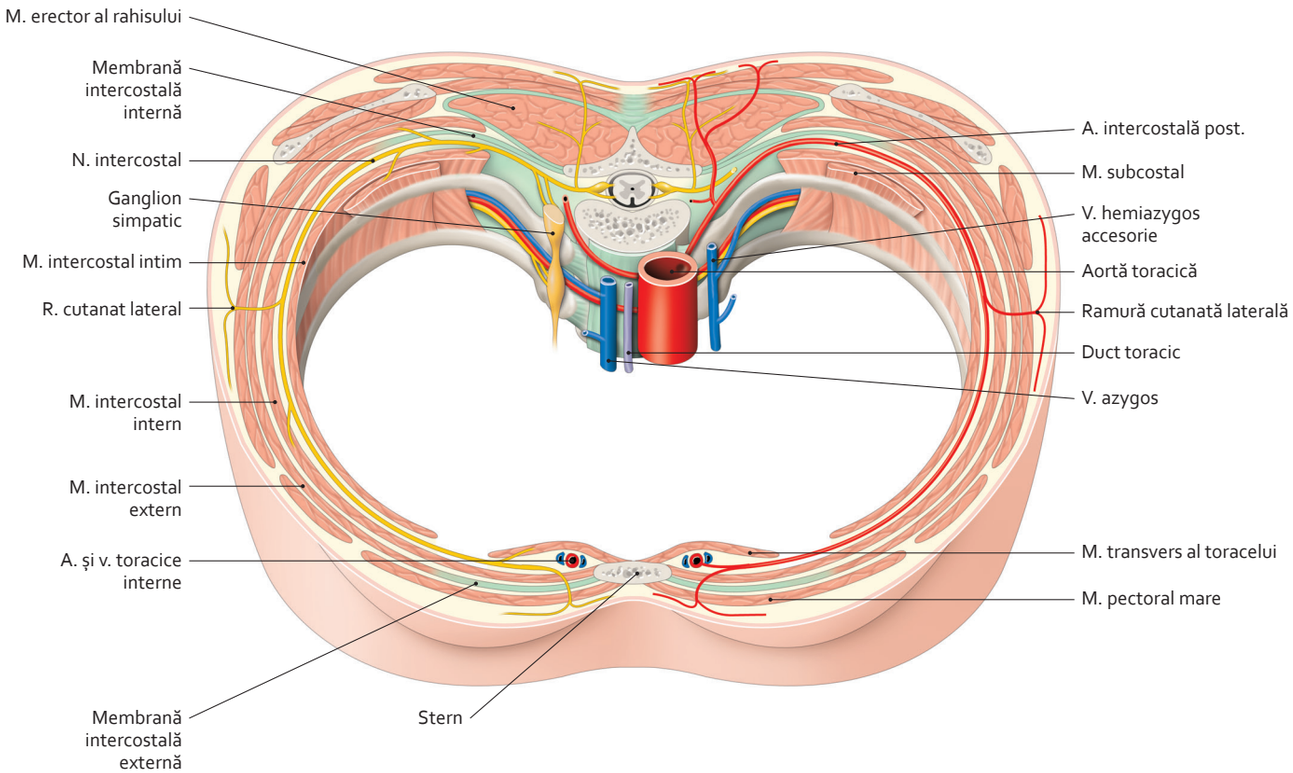

Perete toracic
(secțiune transversală, vedere superioară)

Notă

Mușchi intercostali

Acțiune: solidarizează coastele și protejează cavitatea toracică.
Mușchi intercostali externi: inspiratori.
Mușchi intercostali interni și intimi: expiratori.
Inervație: nervi intercostali.

3064 188-299.indd 201 29.07.2014 12:49:56

4.10 Diafragmul

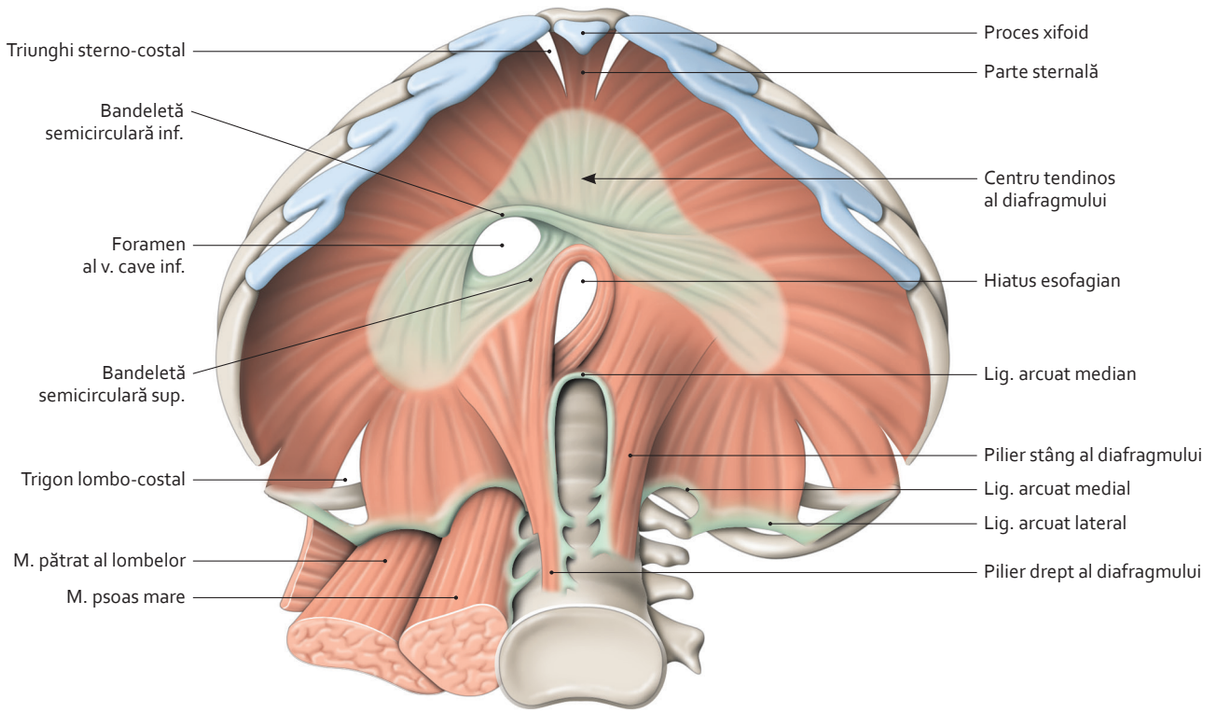

Față inferioară a diafragmului

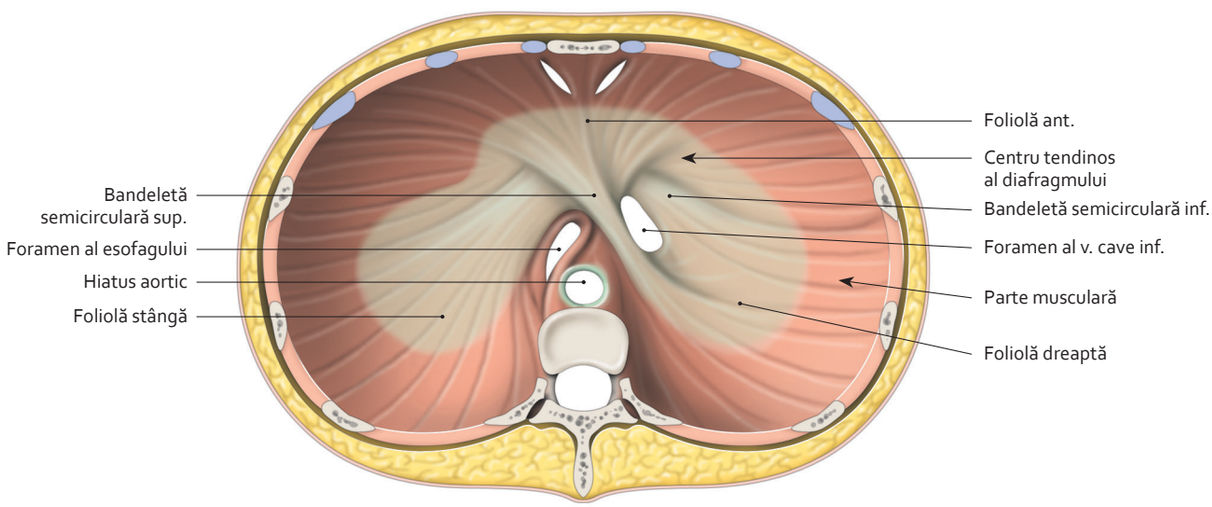

Față superioară a diafragmului

3064 188-299.indd 202 29.07.2014 12:49:58

4.11 Pilierii și orificiile diafragmului

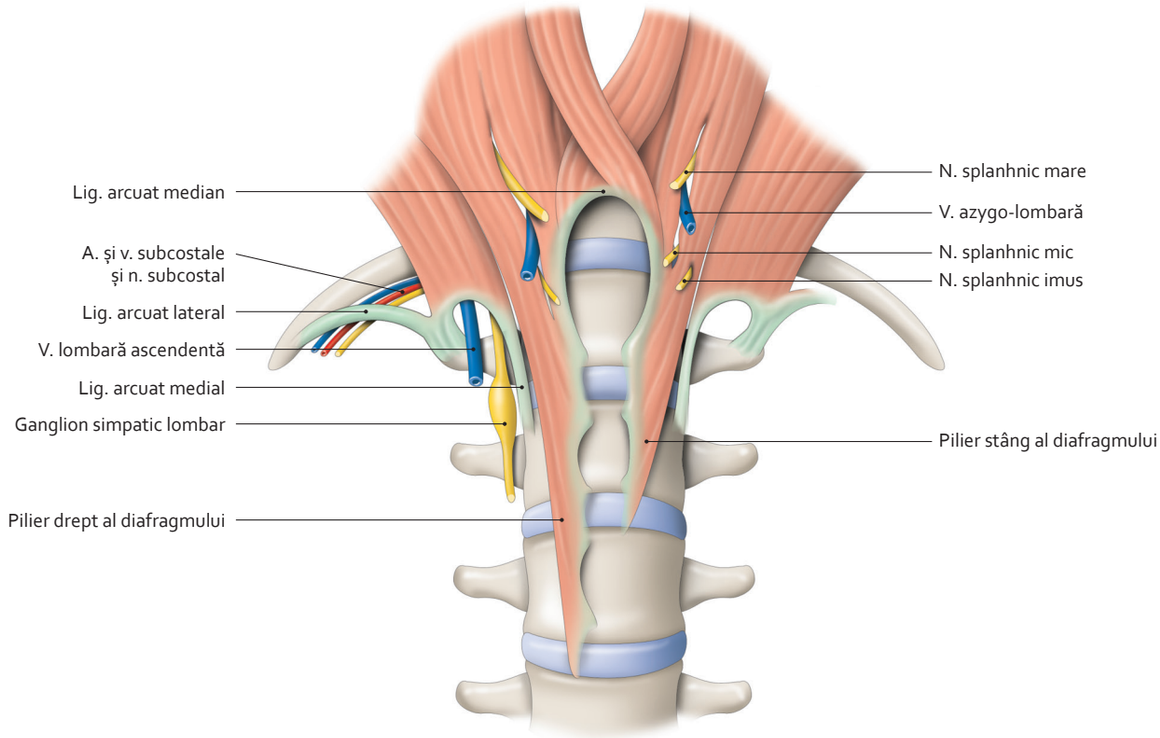

Inserții lombare ale diafragmului
(vedere anterioară)

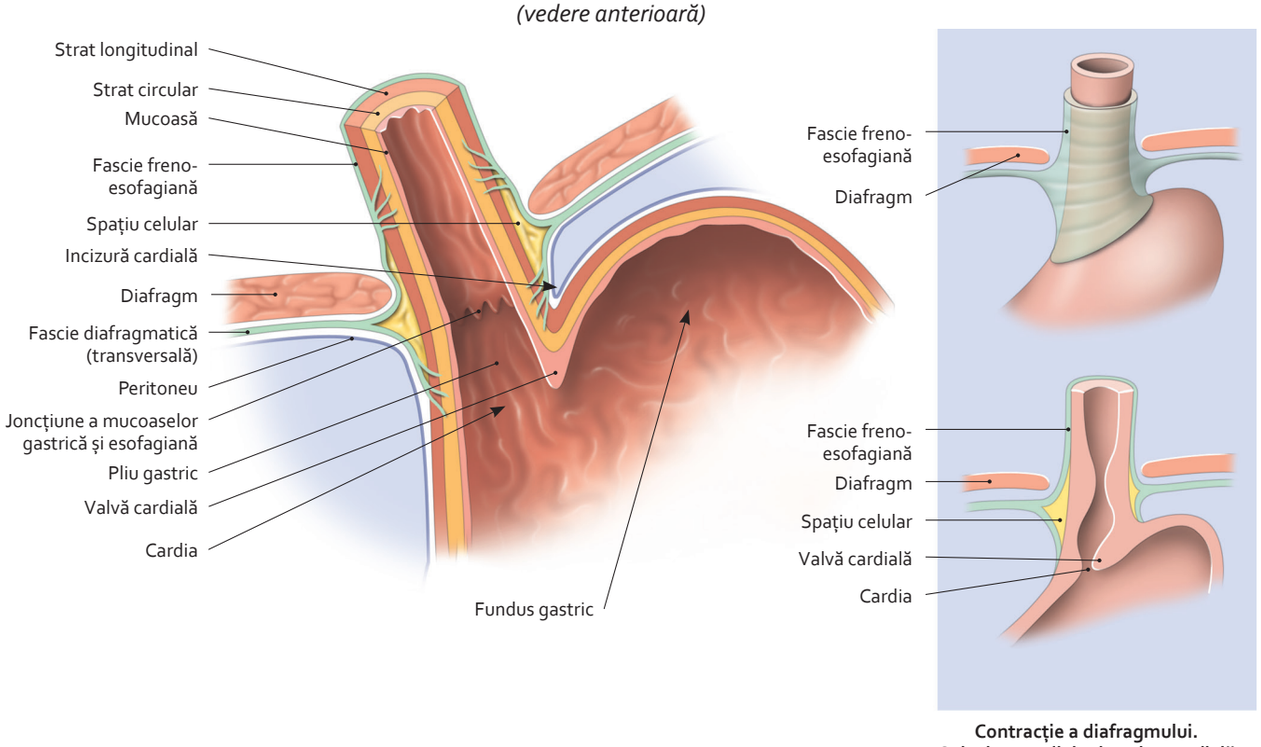

Contracție a diafragmului. Ocluzie a cardiei prin valva cardială

Mijloace de fixare a esofagului abdominal
(secțiune frontală)

3064 188-299.indd 203 29.07.2014 12:49:59

4.12 Inervația și funcția diafragmului

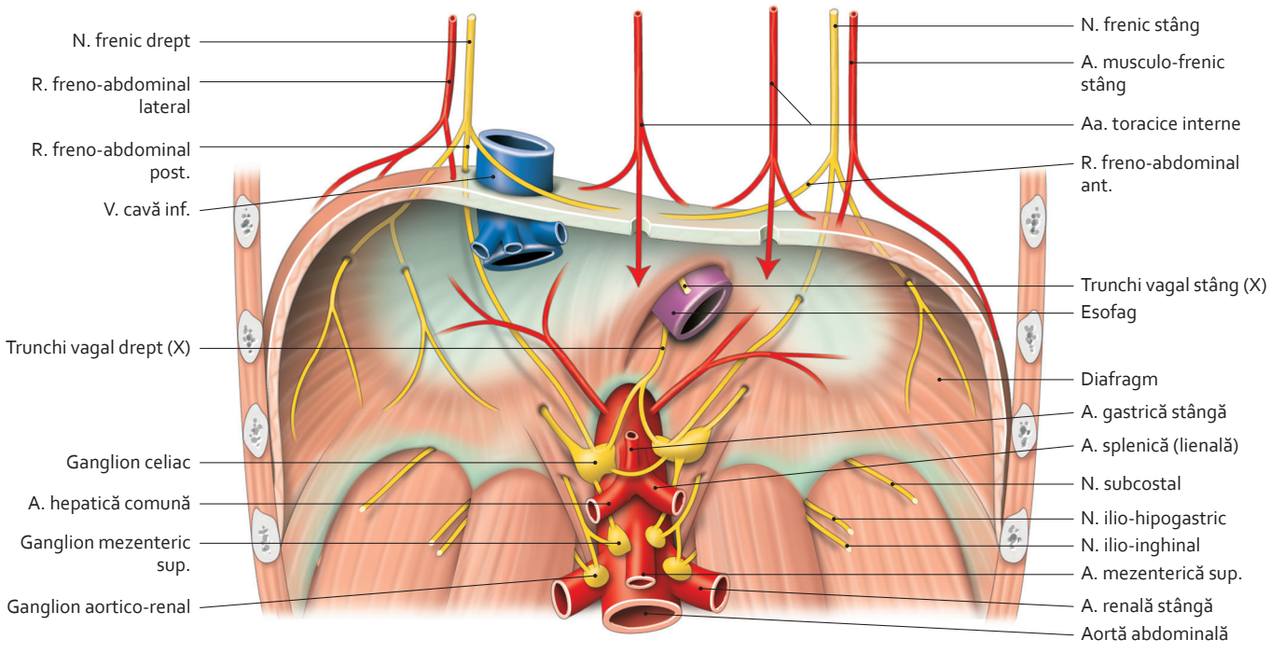

Artere și nervi ai diafragmului
(vedere anterioară)

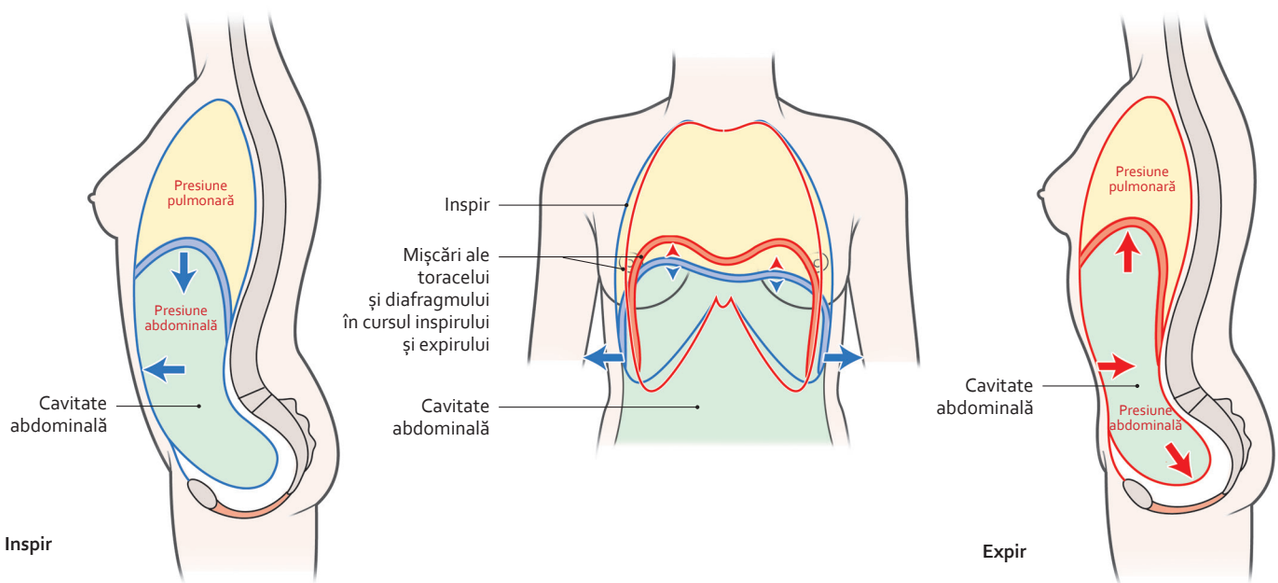

Anatomie funcțională a diafragmului

3064 188-299.indd 204 29.07.2014 12:50:01

4.13 Topografia mediastinului

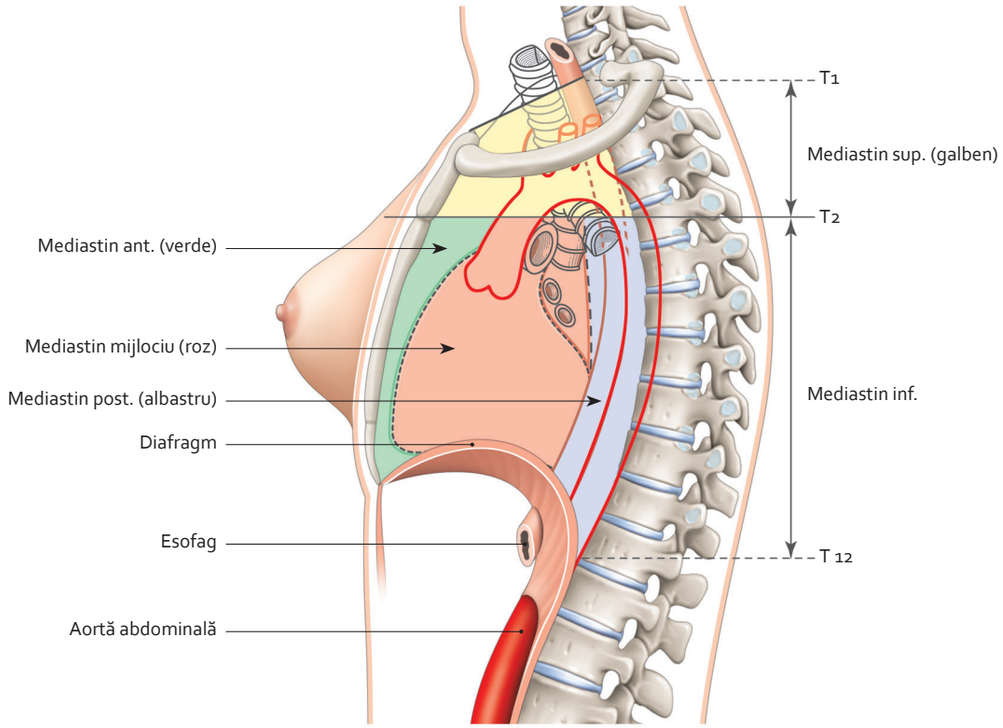

Regiuni ale mediastinului
(secțiune sagitală)

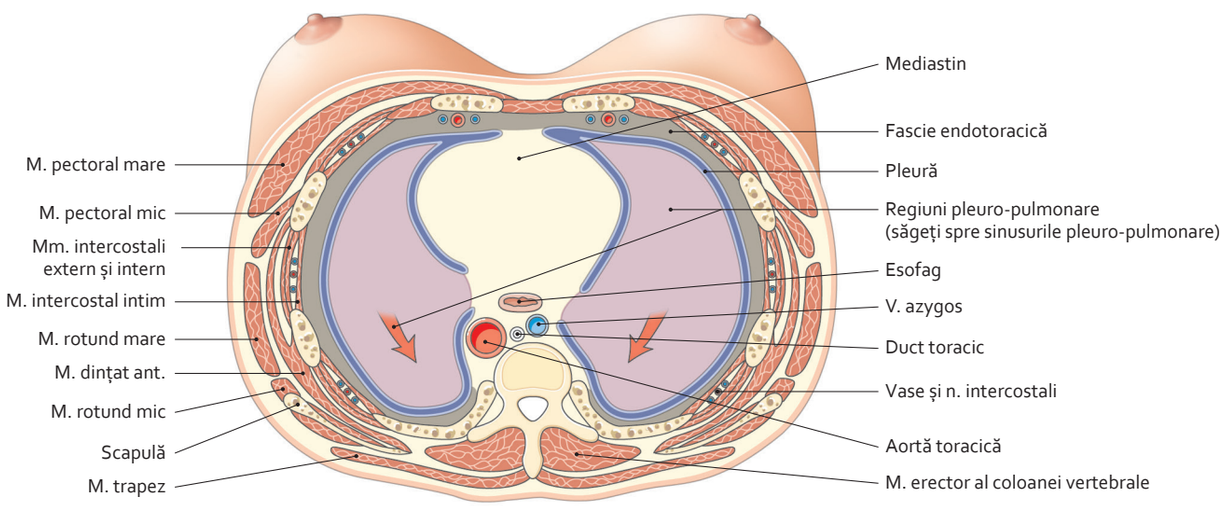

Regiuni ale cavității toracice
(secțiune transversală a toracelui – vedere superioară)

3064 188-299.indd 205 29.07.2014 12:50:02

4.14 Viscerele mediastinului (1)

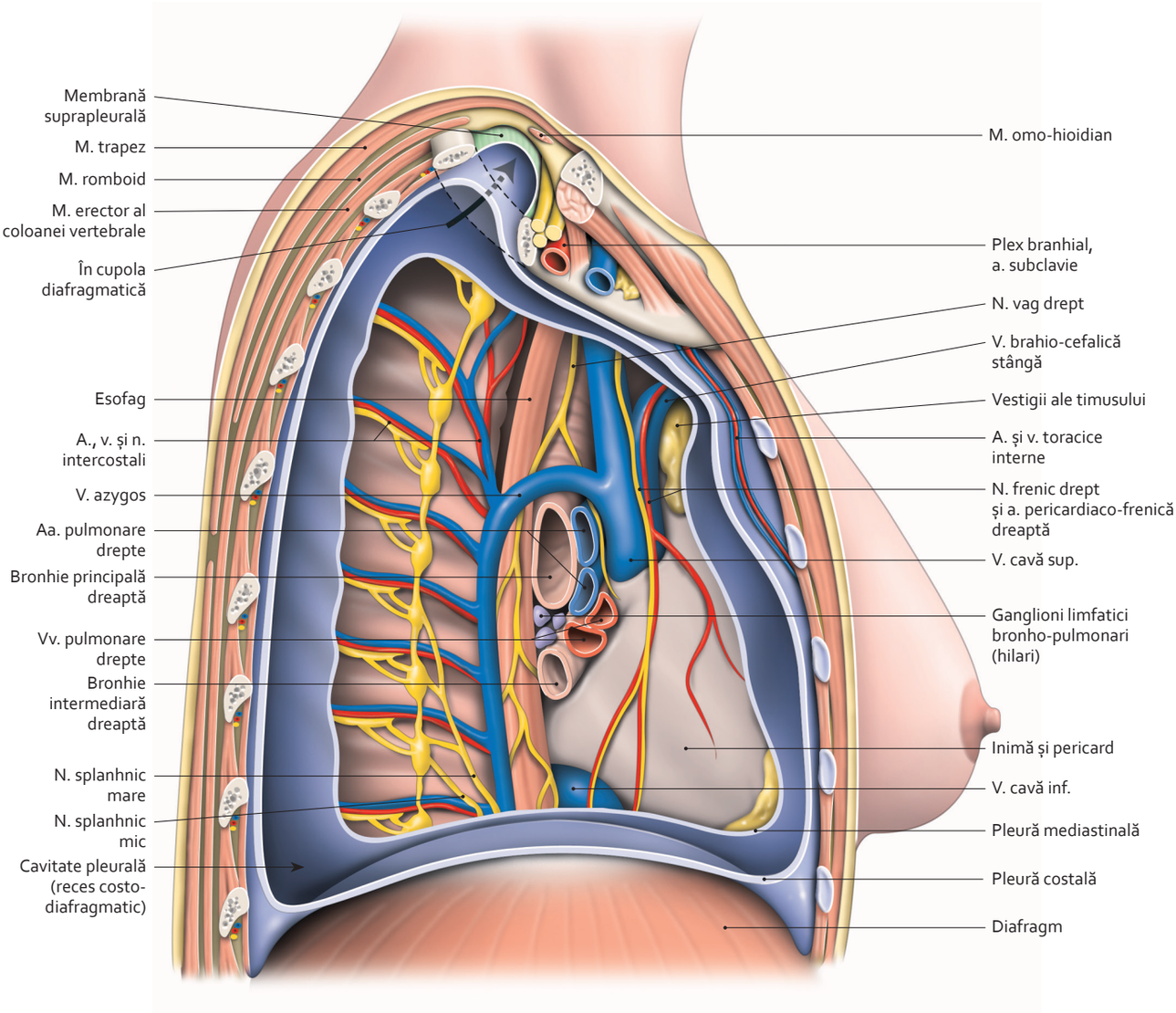

Vedere dreaptă a mediastinului
(cu ablația plămânului și rezecția parțială a pleurei parietale)

3064 188-299.indd 206 29.07.2014 12:50:04

4.15 Viscerele mediastinului (2)

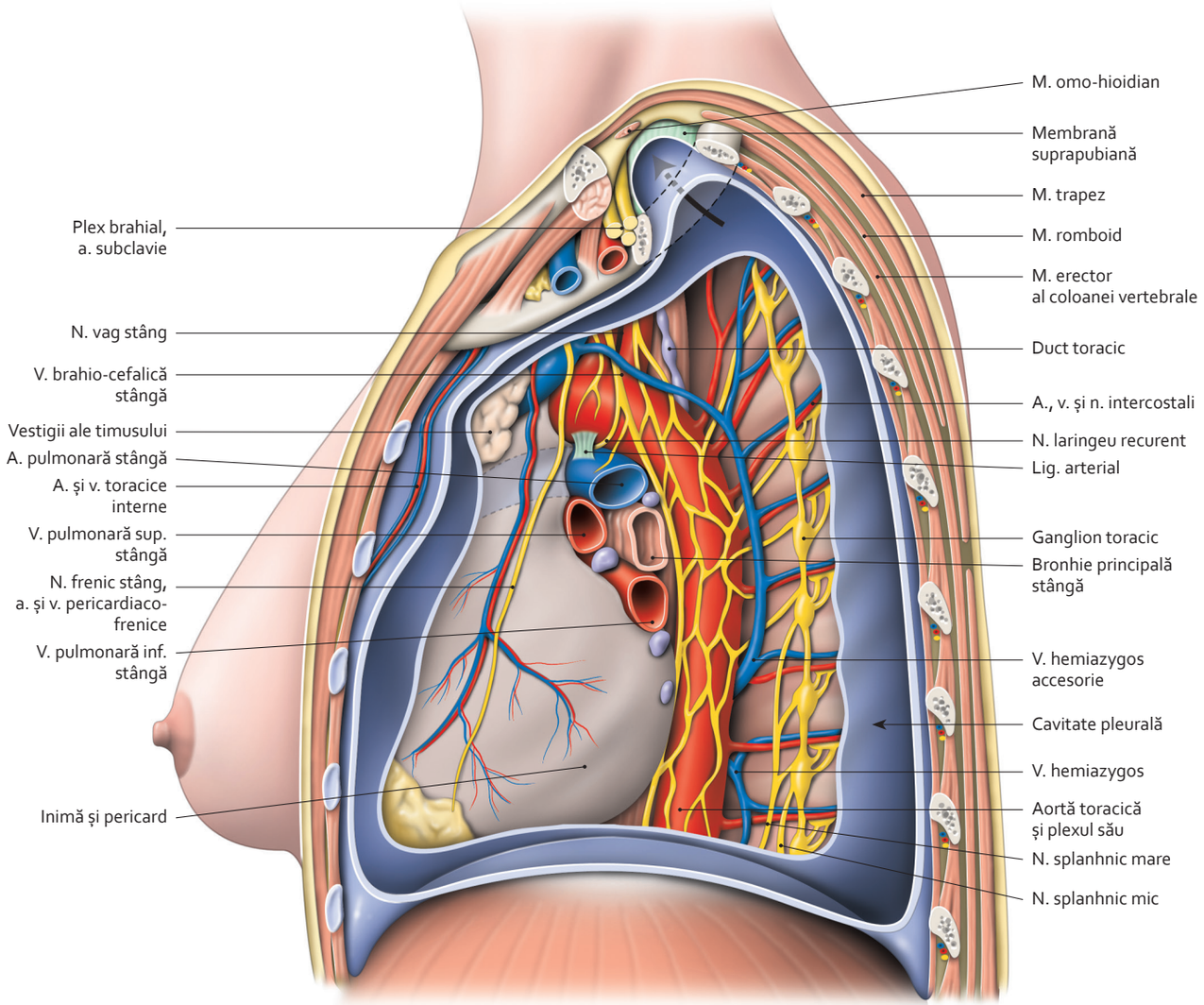

Vedere stângă a mediastinului
(cu ablația plămânului și rezecția parțială a pleurei parietale)

3064 188-299.indd 207 29.07.2014 12:50:05

4.16 Timusul

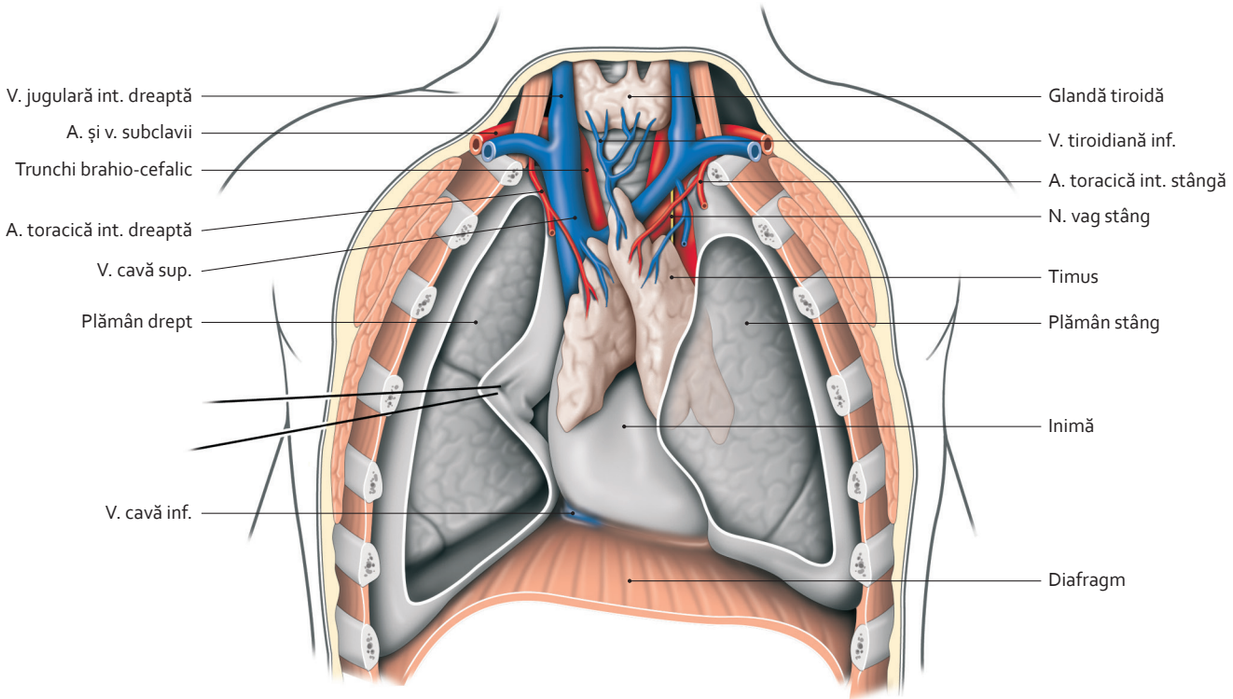

Timus* in situ *la copil

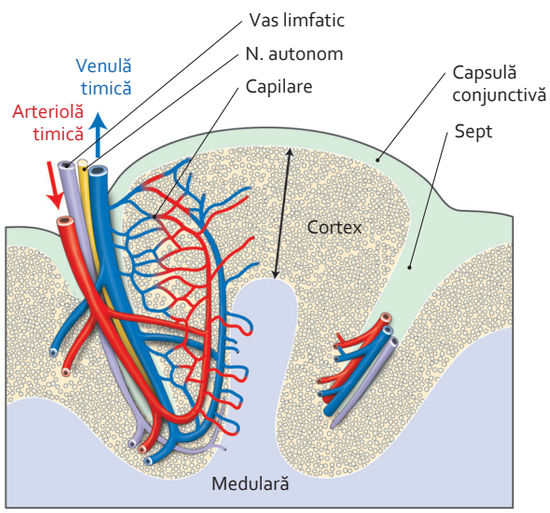

Lob timic și vascularizația lui

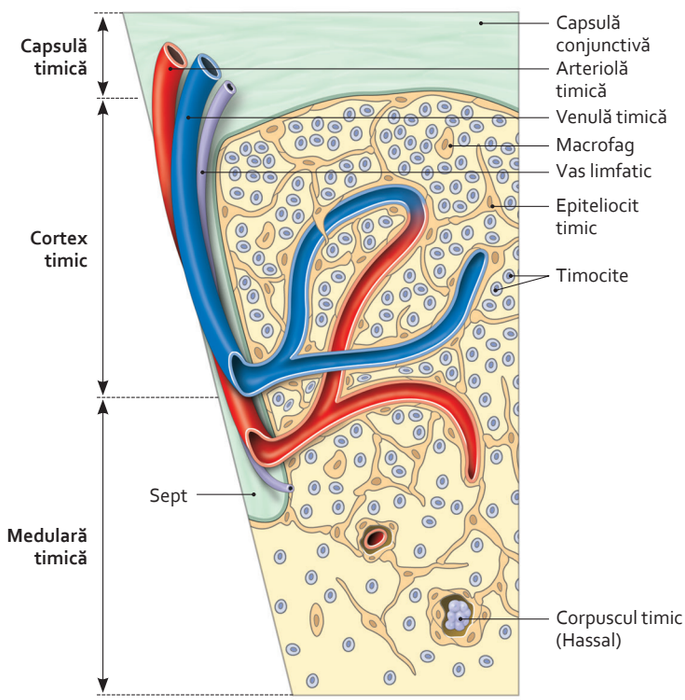

Structură a timusului

Notă

Timusul este un organ limfoid primar și tranzitoriu al cărui rol dispare după pubertate. Controlează limfopoieza și asigură diferențierea limfocitelor în limfocite T imunologic competente sau *timocite*.

3064 188-299.indd 208 29.07.2014 12:50:07

4.17 Raporturile esofagului

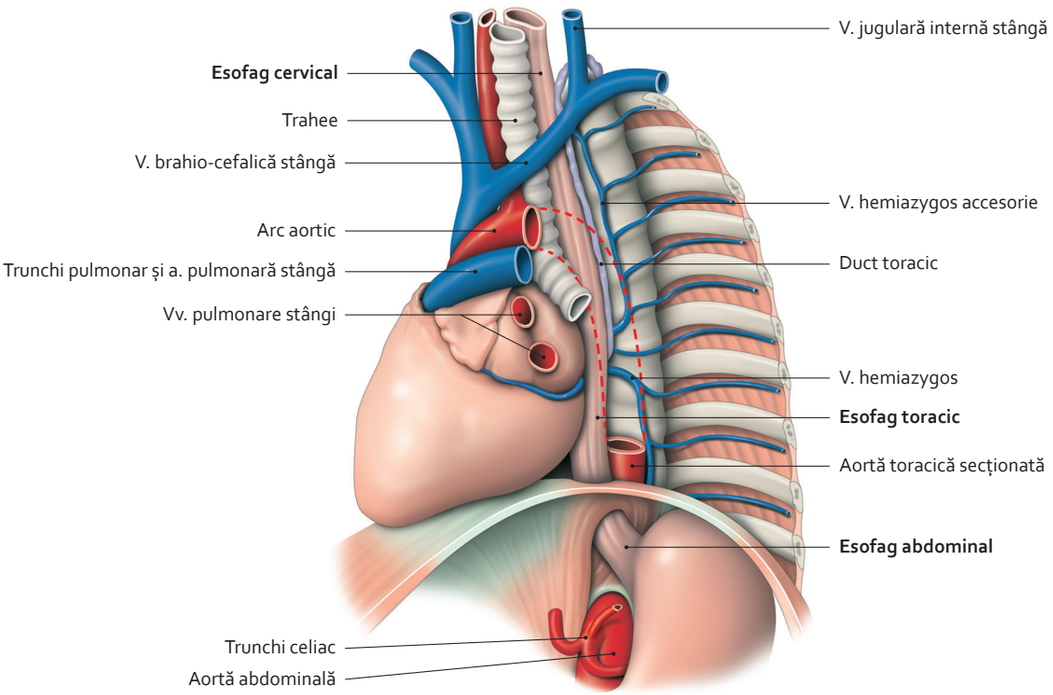

Traiect al esofagului
(vedere laterală stângă)

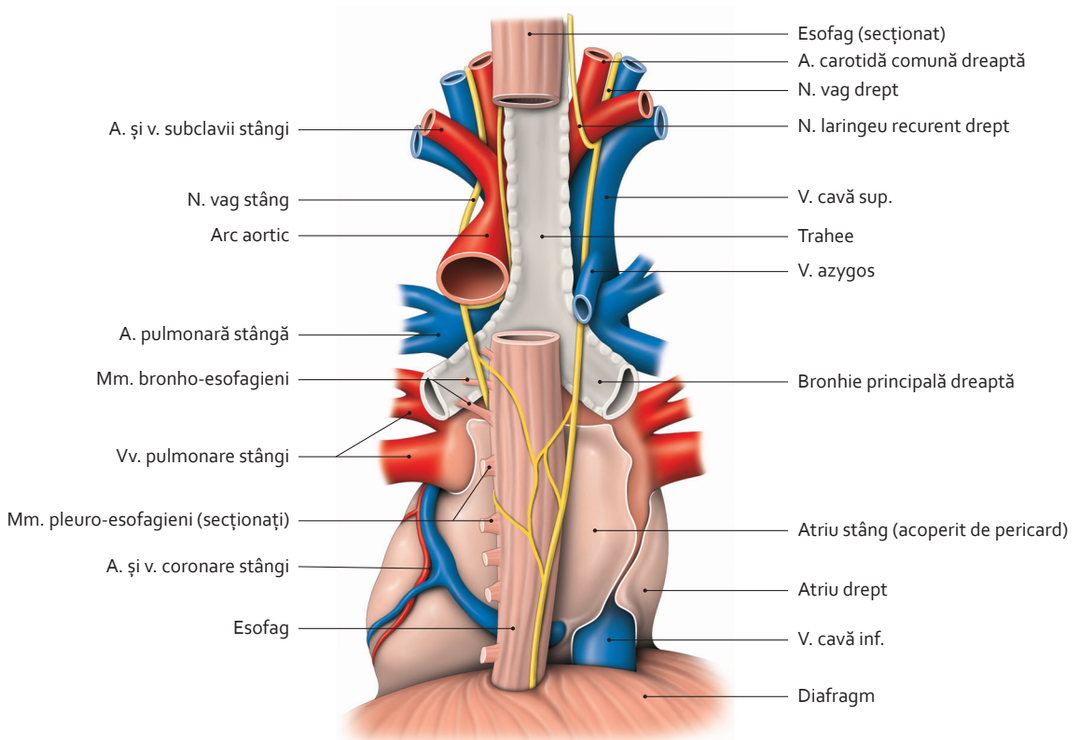

Esofag toracic
(vedere posterioară)

3064 188-299.indd 209 29.07.2014 12:50:09

4.18 Arterele și structura esofagului

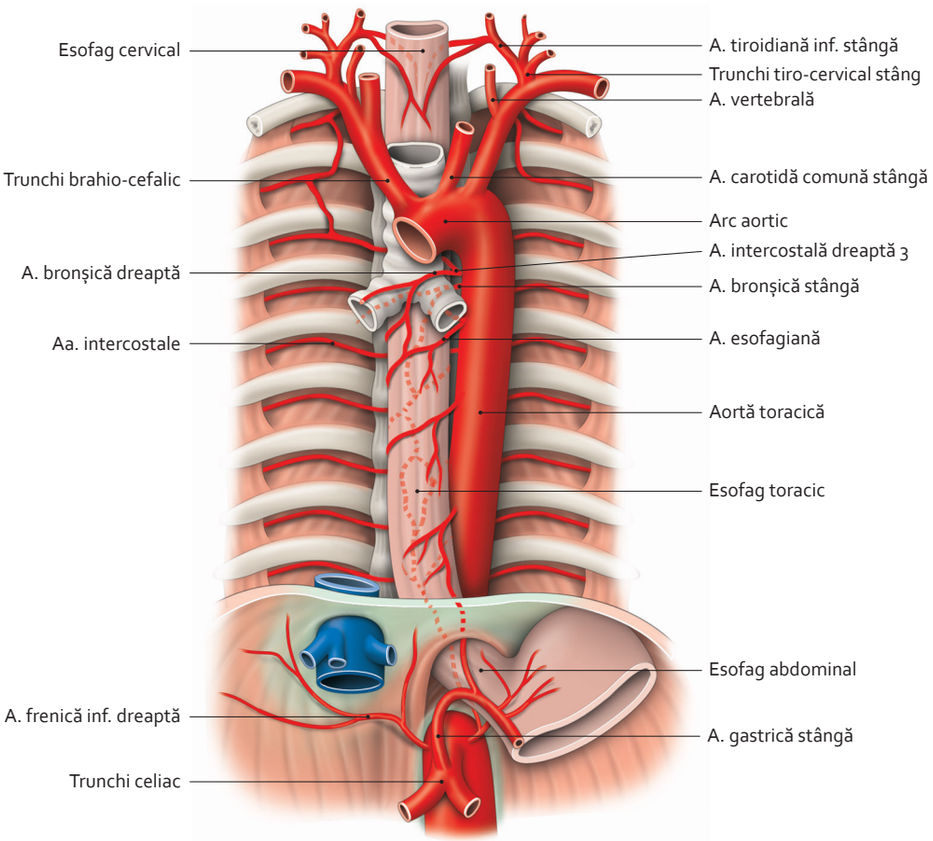

Artere ale esofagului
(vedere anterioară)

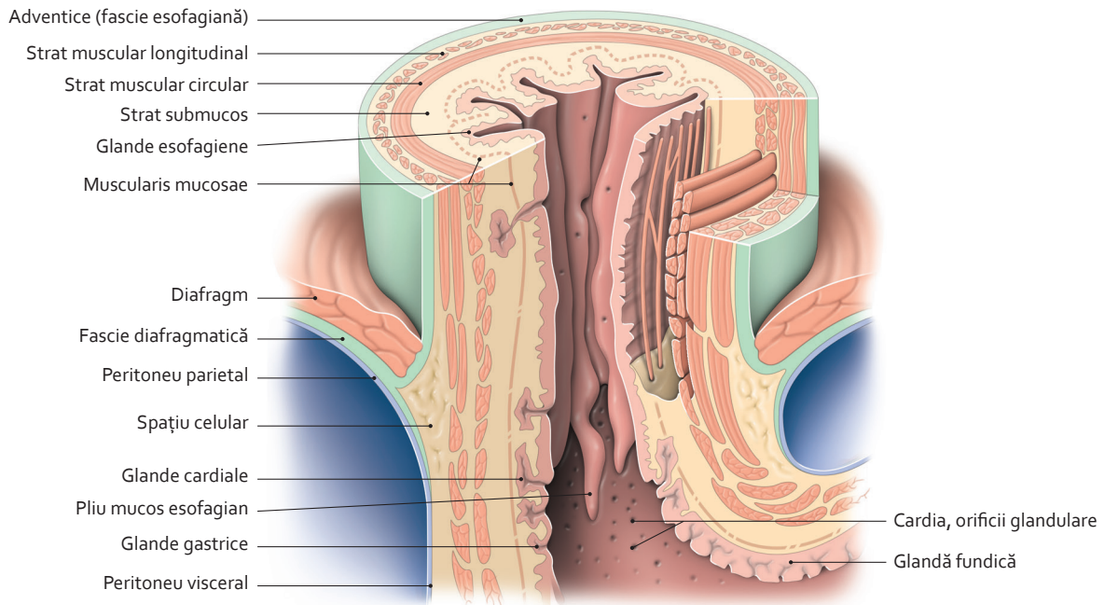

Parte inferioară a esofagului
(secțiune teșită)

3064 188-299.indd 210 29.07.2014 12:50:10

4.19 Traheea

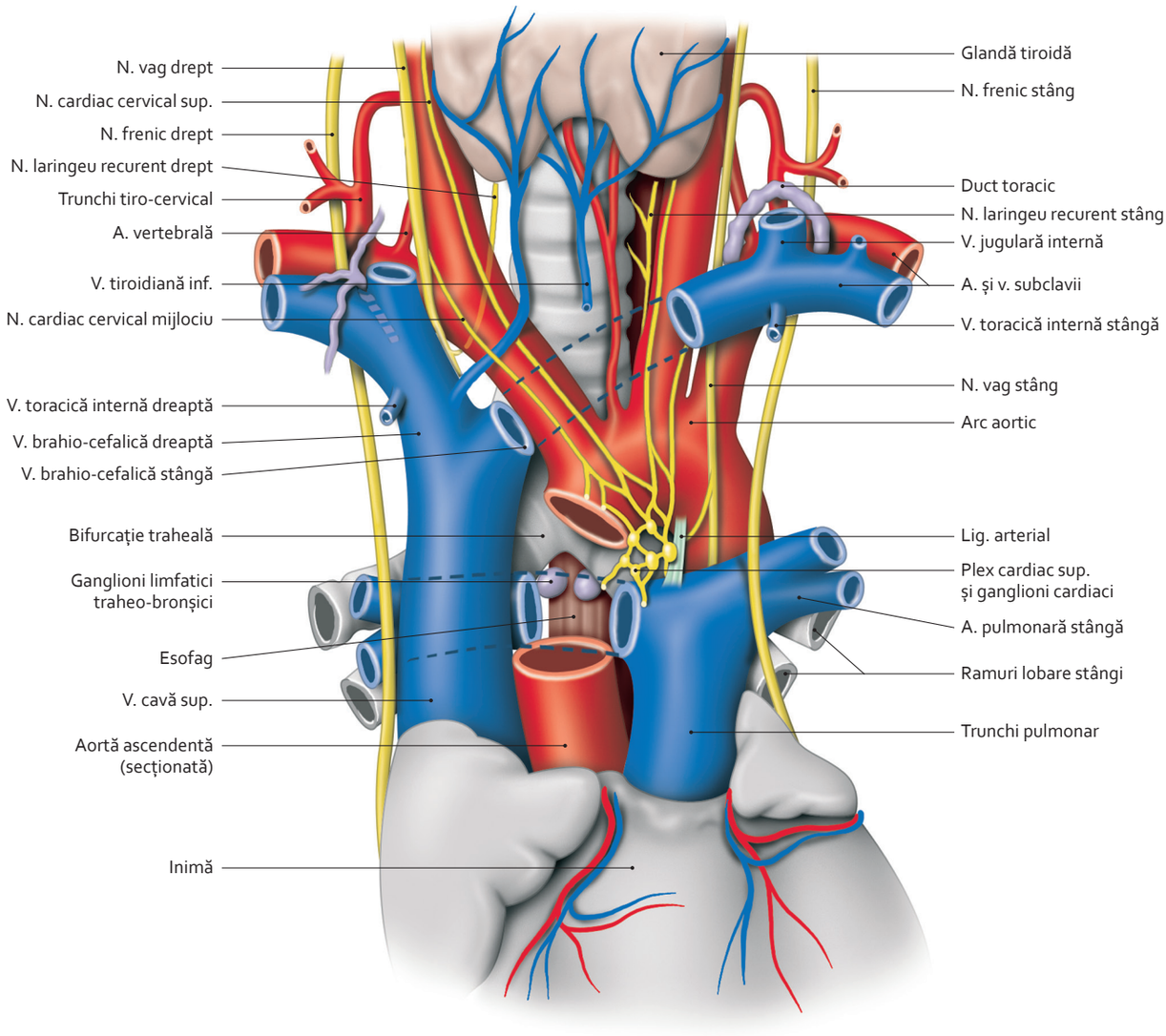

Raporturi anterioare ale traheii
(vedere anterioară)

3064 188-299.indd 211 29.07.2014 12:50:12

4.20 Arborele bronșic

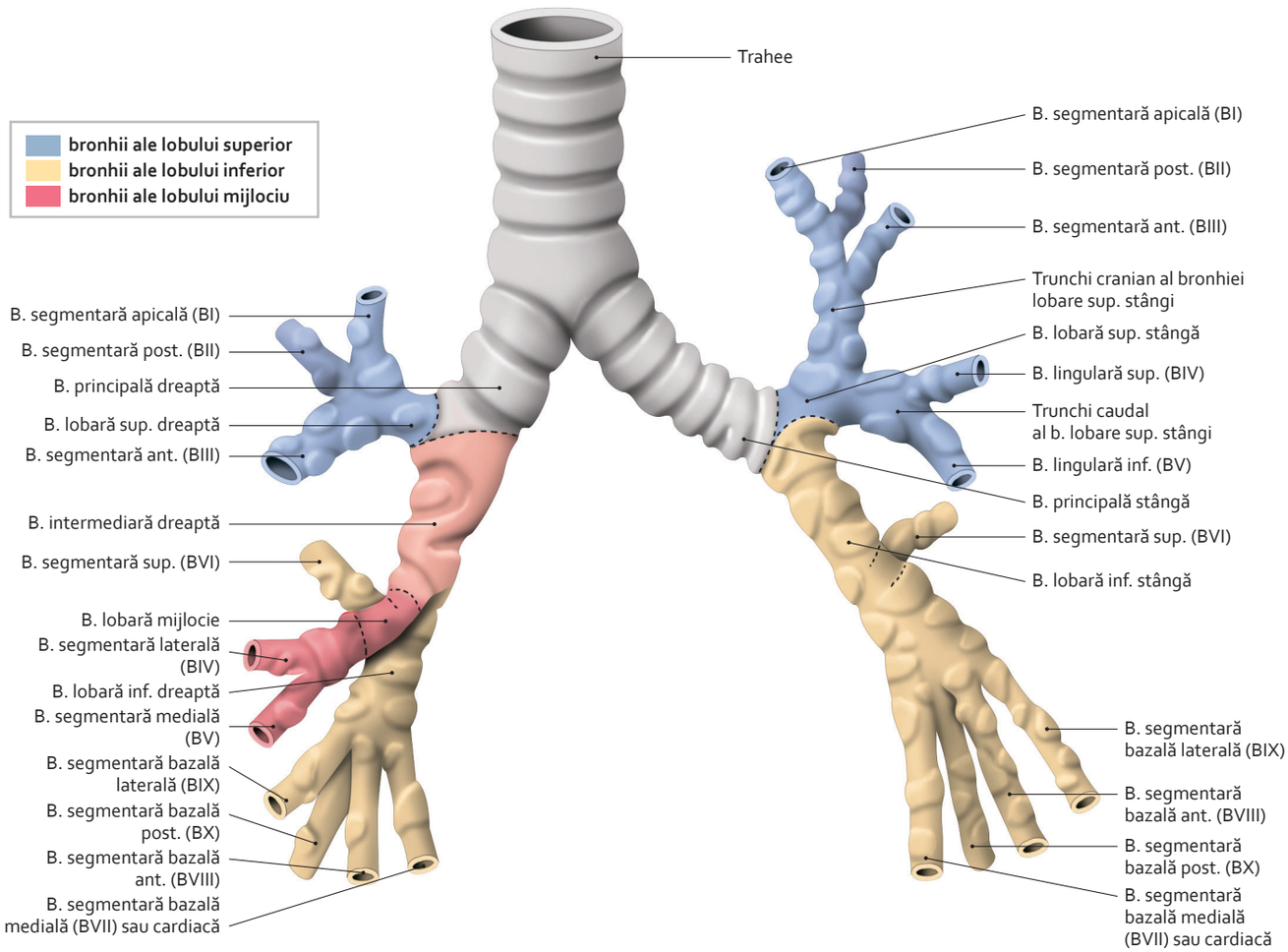

Diviziuni ale bronhiilor – bronhii (B.) lobare și segmentare (BI – BX)
(vedere anterioară)

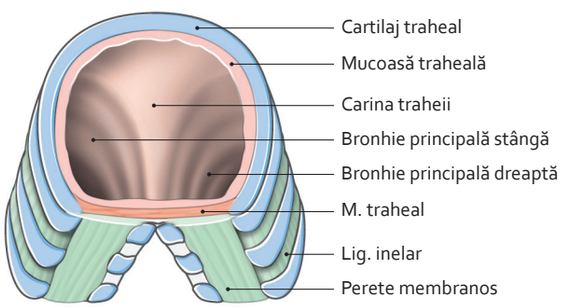

Bifurcație traheală
(vedere supero-posterioară și internă)

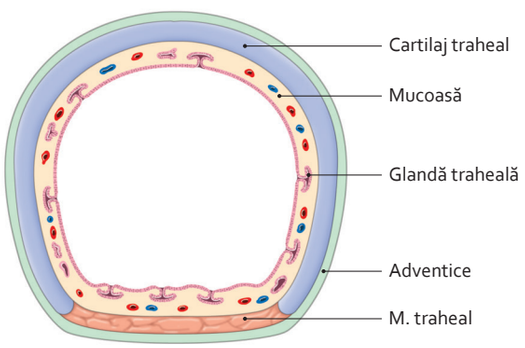

Structură a traheii
(secțiune transversală)

3064 188-299.indd 212 29.07.2014 12:50:14

4.21 Arterele bronșice și arborele alveolar

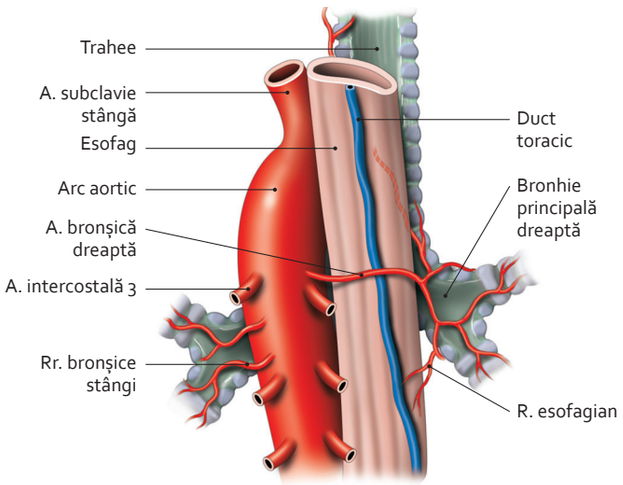

Artere bronșice – origine și traiect uzuale
(vedere posterioară)

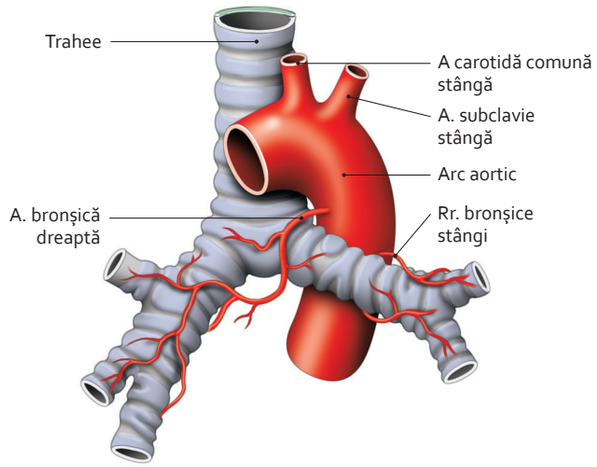

Variații arteriale
(vedere anterioară)

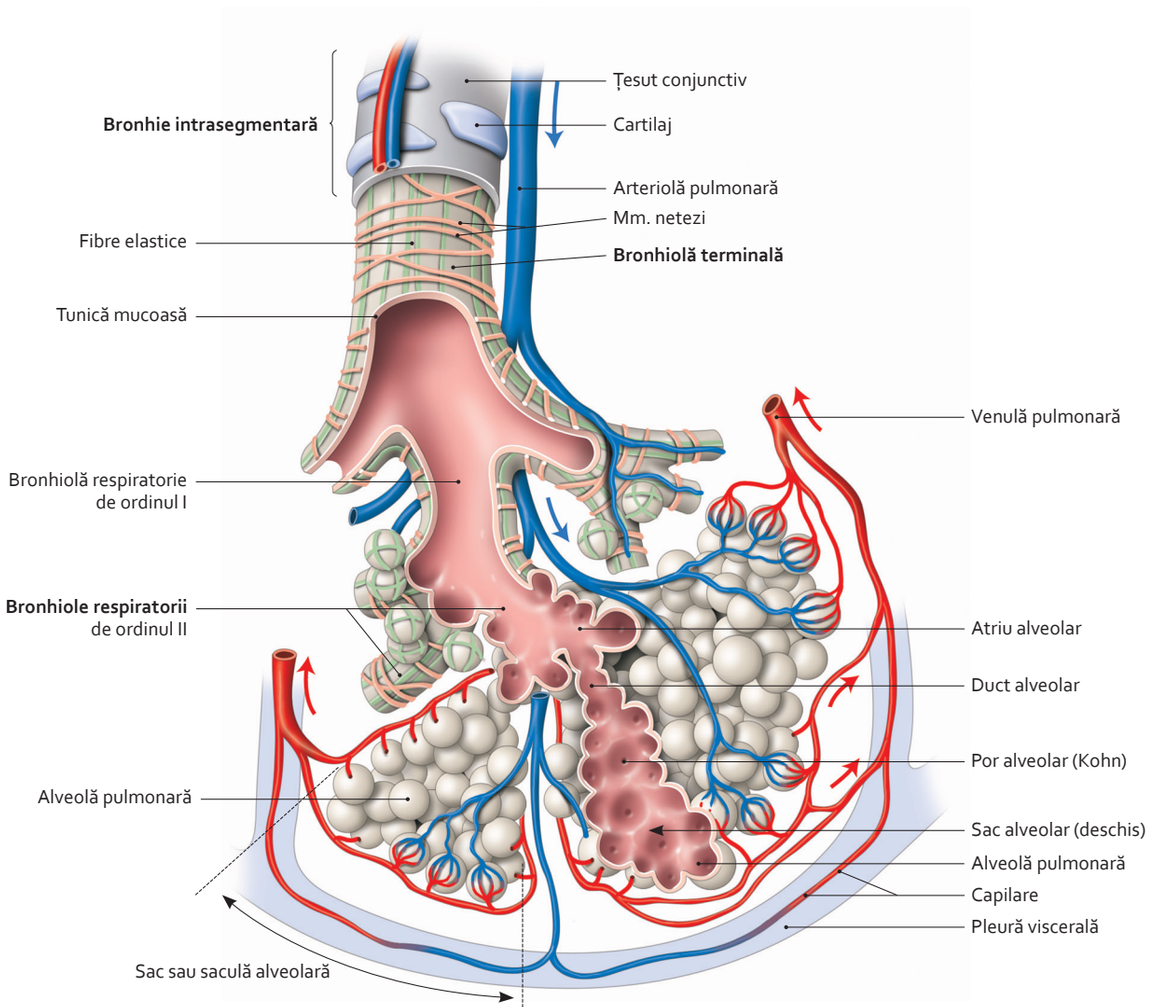

Vascularizație și arbore alveolare

3064 188-299.indd 213 29.07.2014 12:50:17

4.22 Inervația traheii și bronhiilor

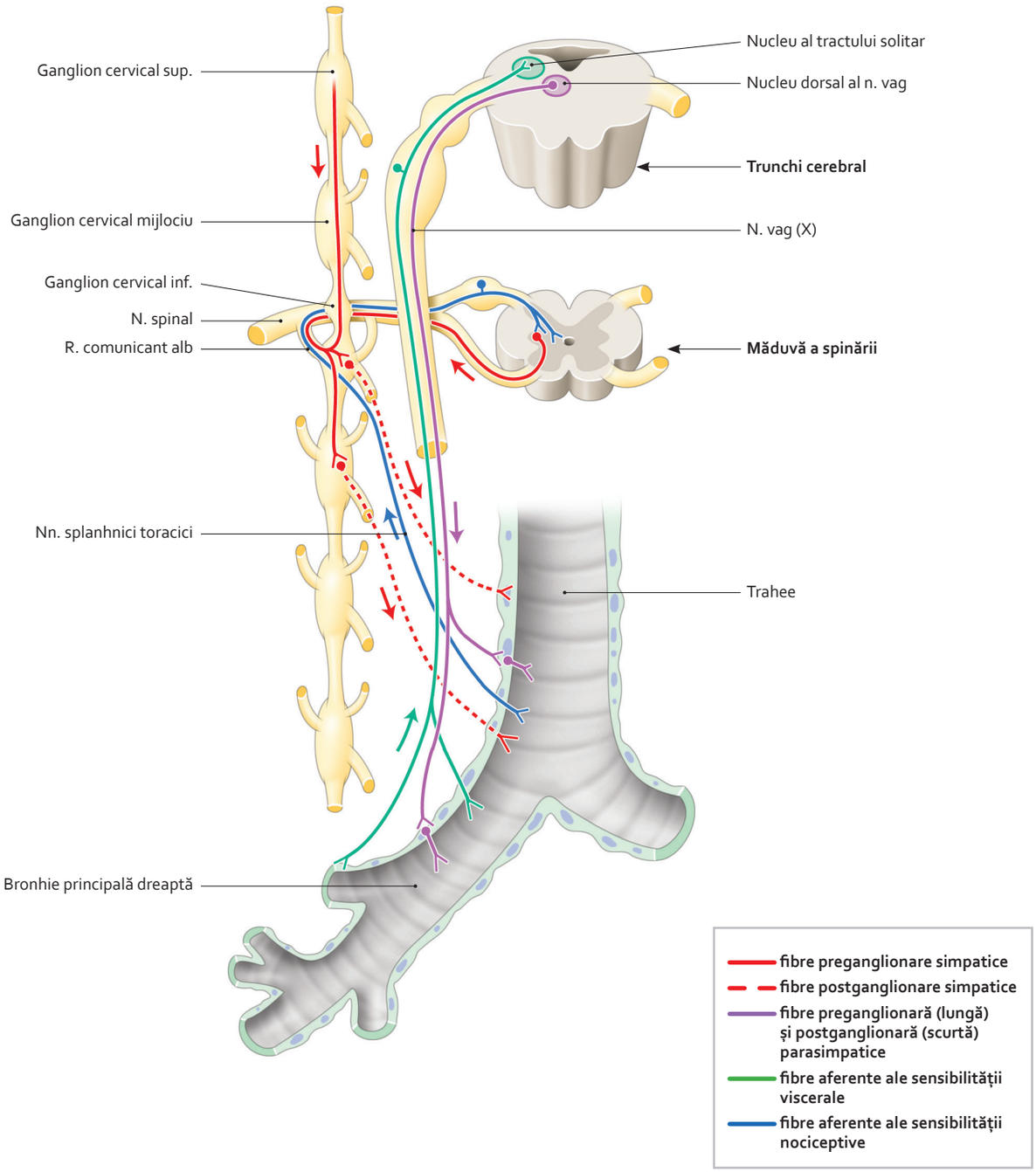

3064 188-299.indd 214 29.07.2014 12:50:19

4.23 Foițele pleurale

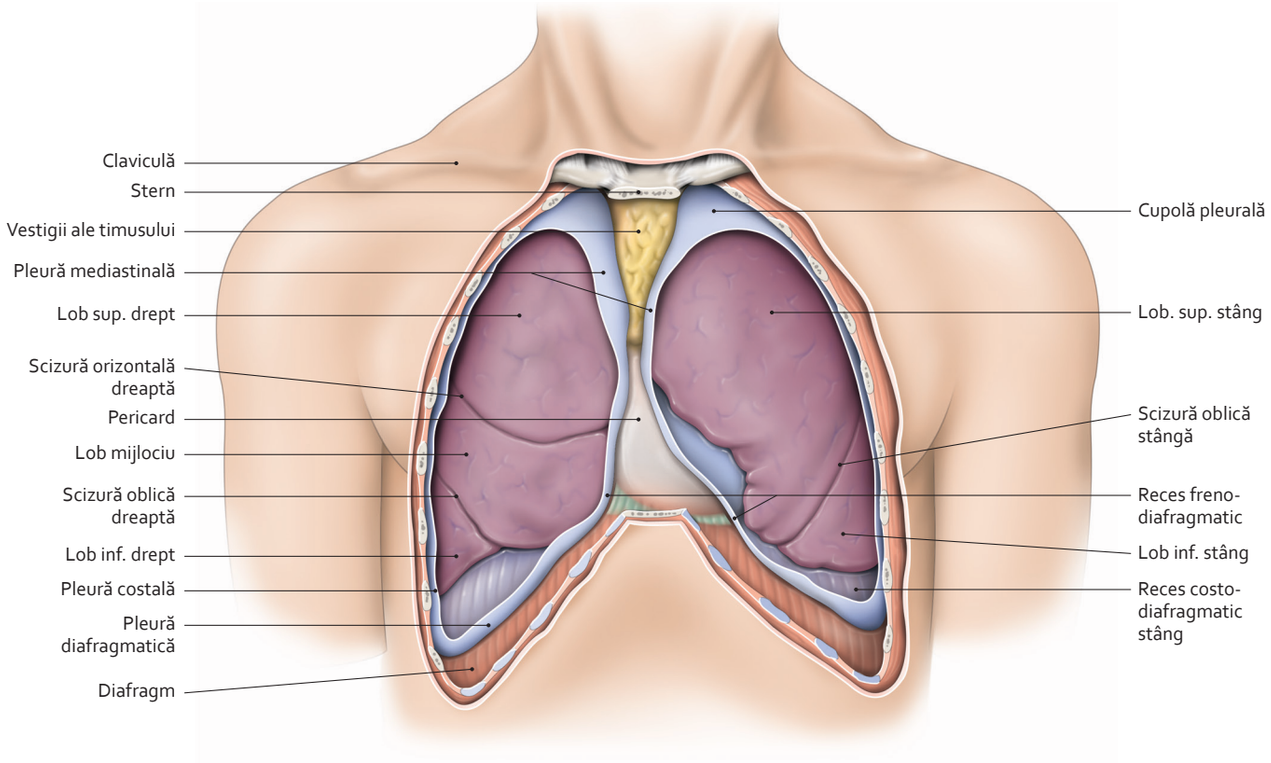

***Plămâni* in situ**
(vedere anterioară; foițe pleurale parțial rezecate)

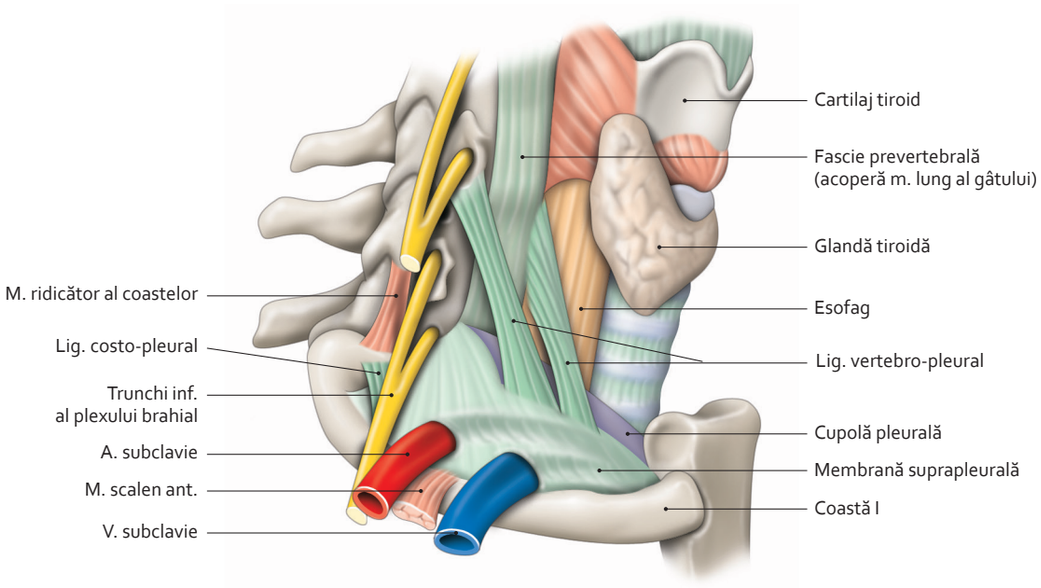

Ligamente ale cupolei pleurale
(vedere antero-superioară)

3064 188-299.indd 215 29.07.2014 12:50:21

4.24 Lobii pulmonari

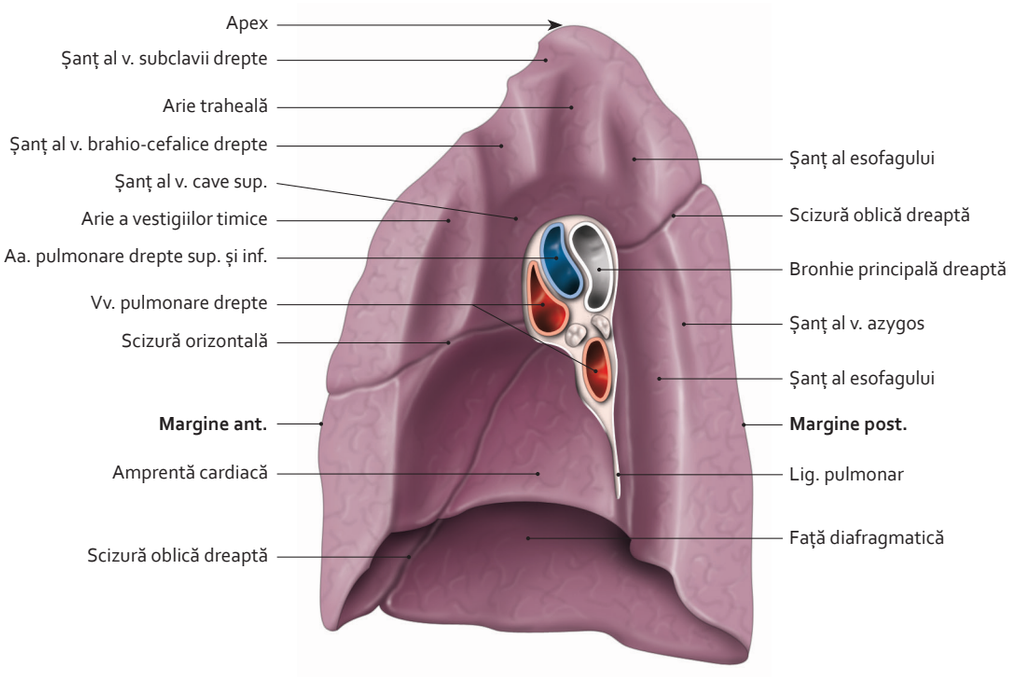

Plămân drept
(vedere infero-medială)

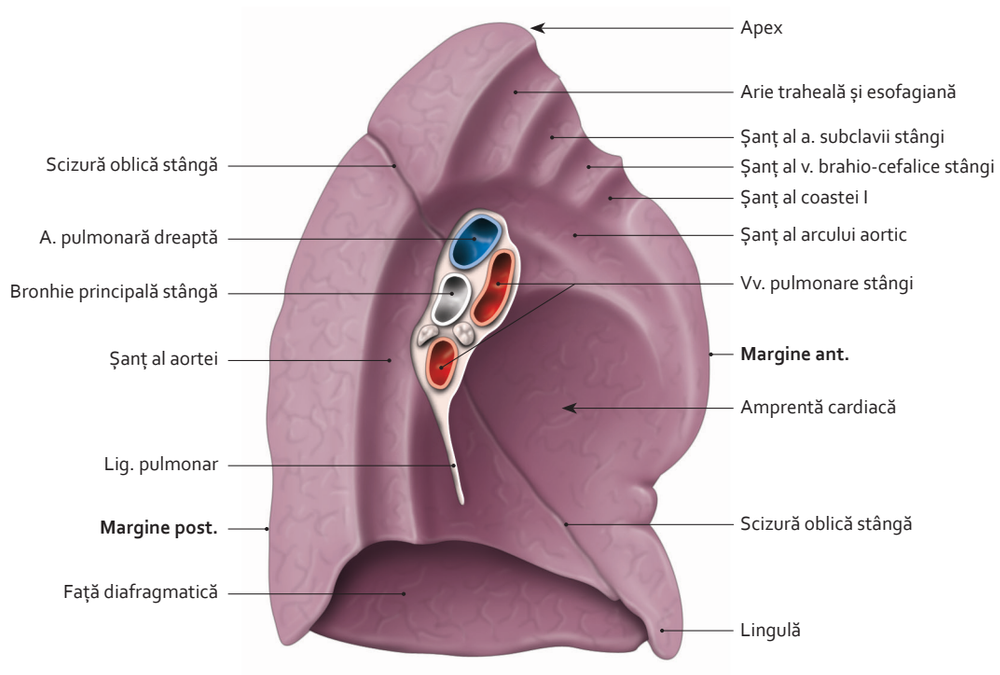

Plămân stâng
(vedere infero-medială)

3064 188-299.indd 216 29.07.2014 12:50:23

4.25 Segmentele pulmonare

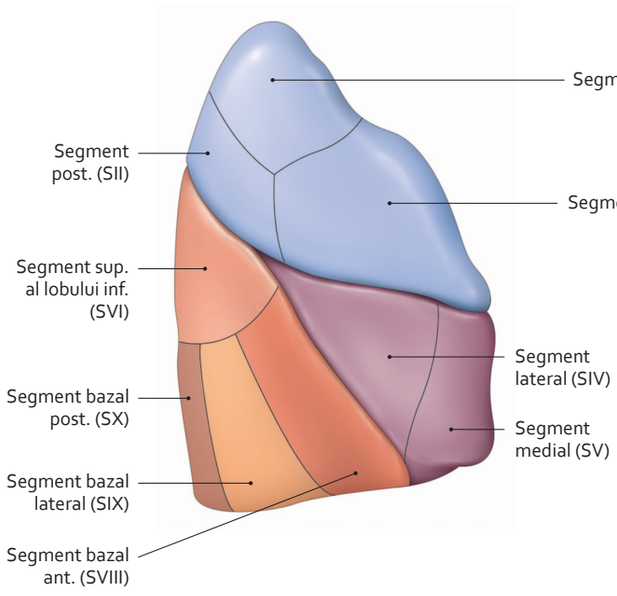

Plămân drept
(vedere laterală)

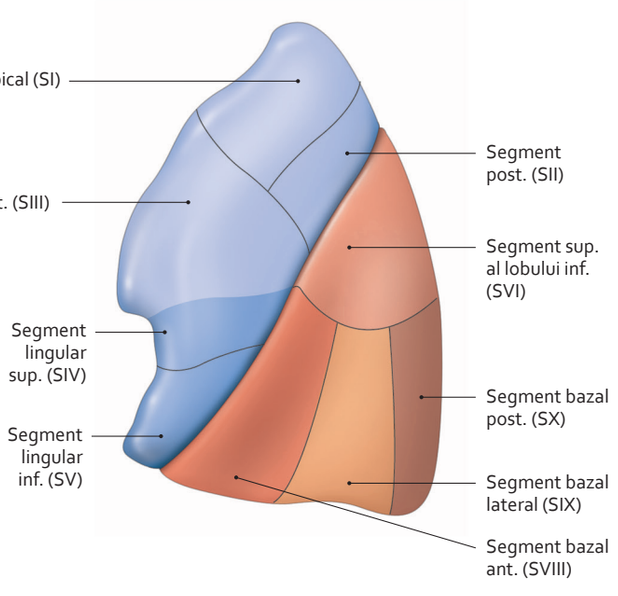

Plămân stâng
(vedere laterală)

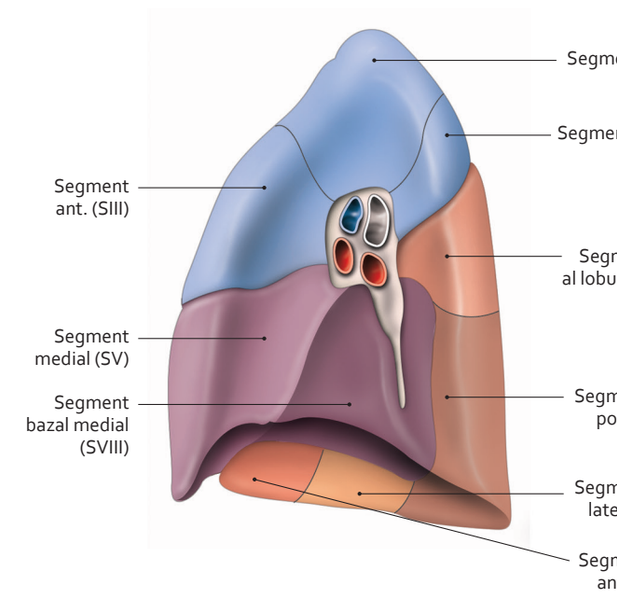

Plămân drept
(vedere medială)

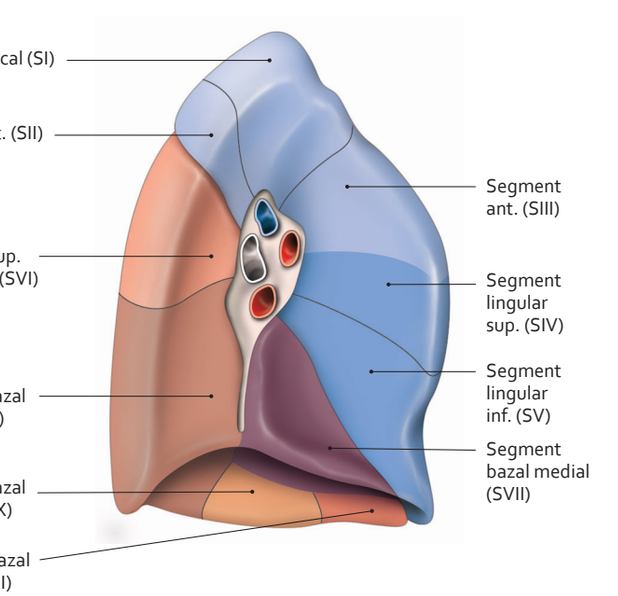

Plămân stâng
(vedere medială)

3064 188-299.indd 217 29.07.2014 12:50:25

4.26 Vasele pulmonare

Notă

Pentru terminologia bronhiilor, vezi planșa 4.20.

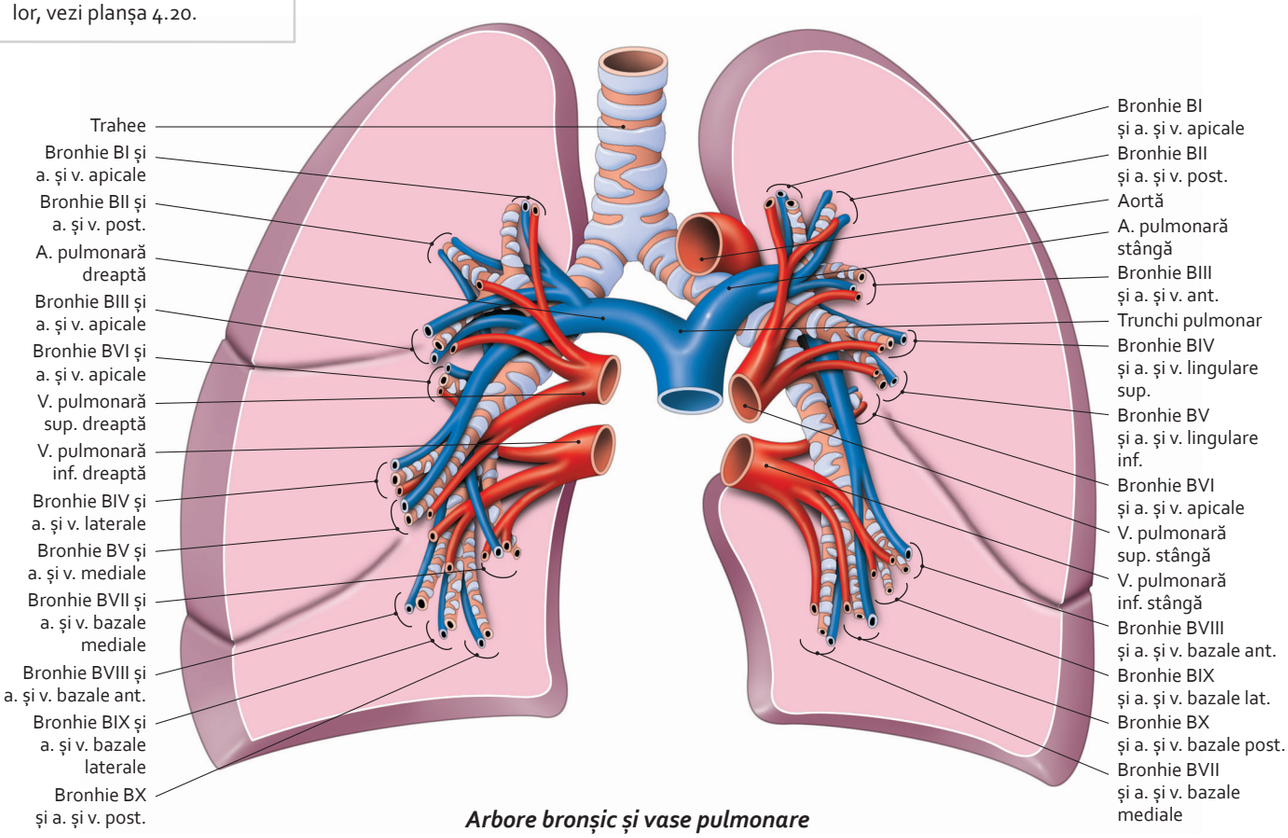

Arbore bronșic și vase pulmonare

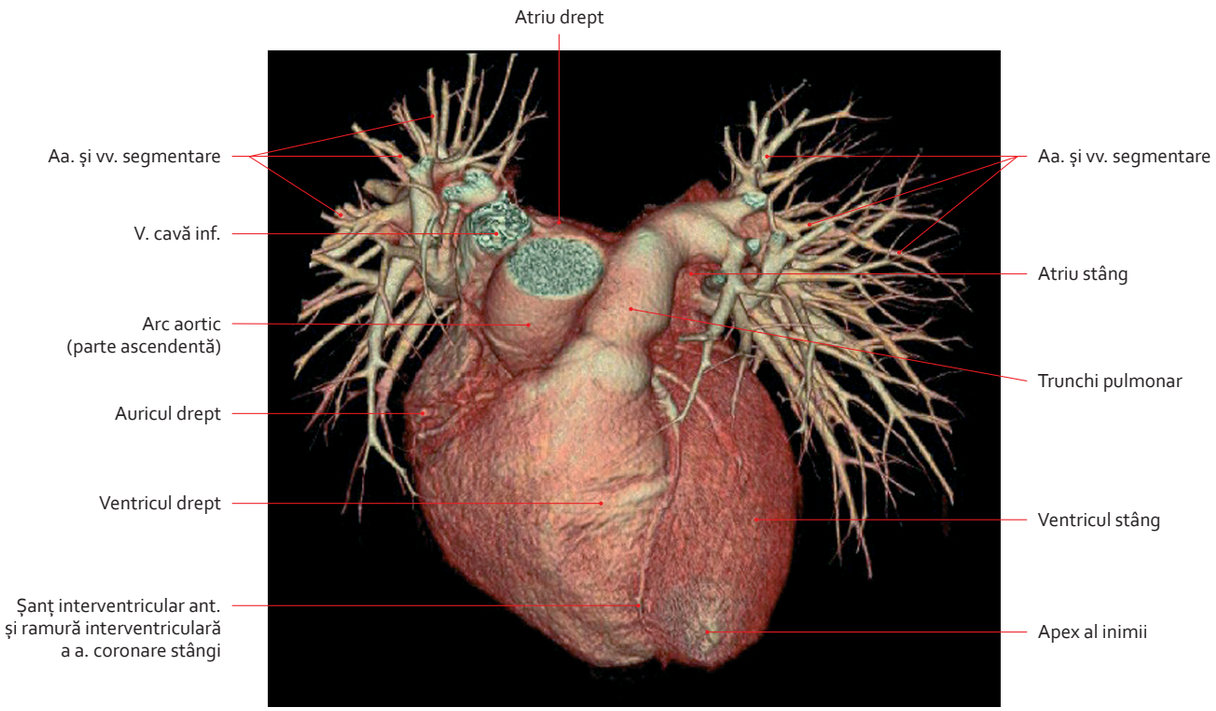

Inimă și vase pulmonare
(TDM – 3 D) (clișeu prof. L. Christiaens)

4.27 Venele pulmonare

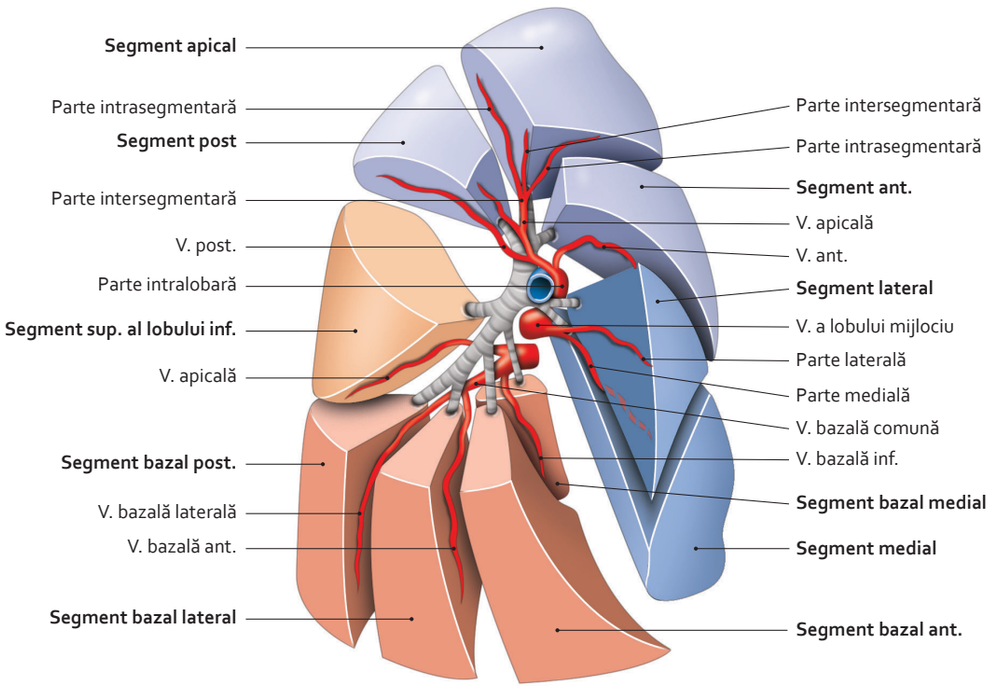

Vene ale plămânului drept
(vedere laterală cu segmentele distanțate)

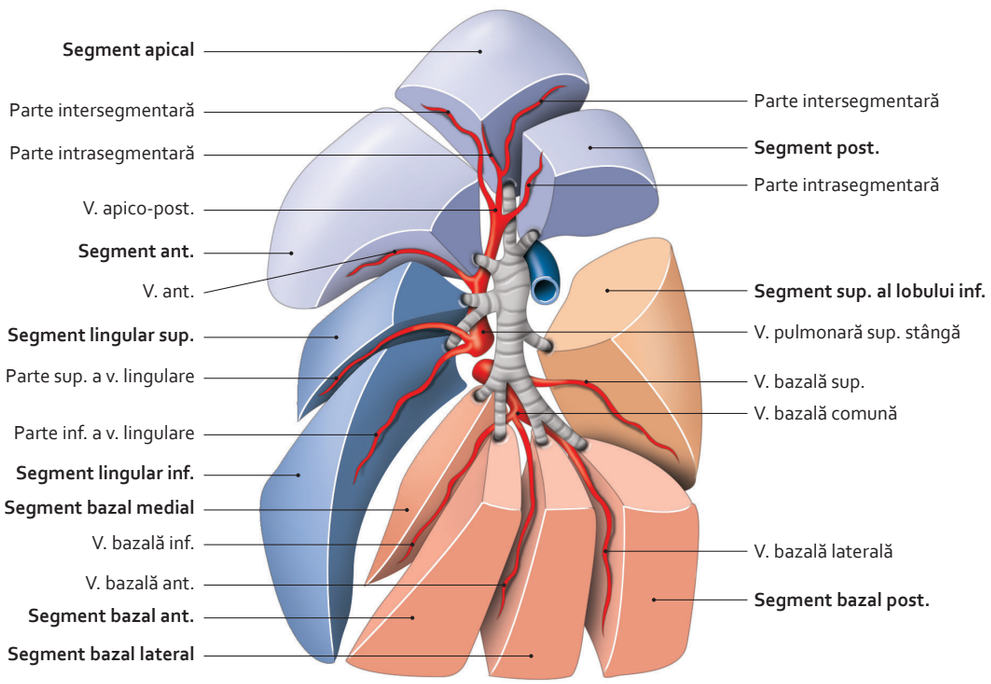

Vene ale plămânului stâng
(vedere laterală cu segmentele distanțate)

3064 188-299.indd 219 29.07.2014 12:50:31

4.28 Arterele pulmonare

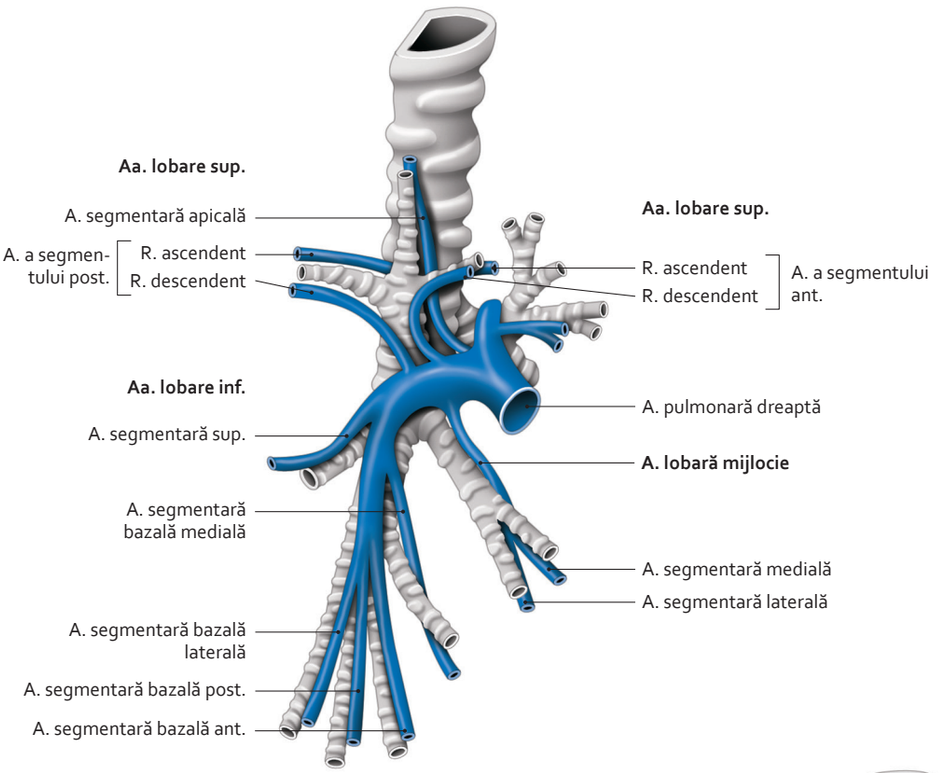

Ramuri ale arterei pulmonare drepte
(vedere laterală dreaptă)

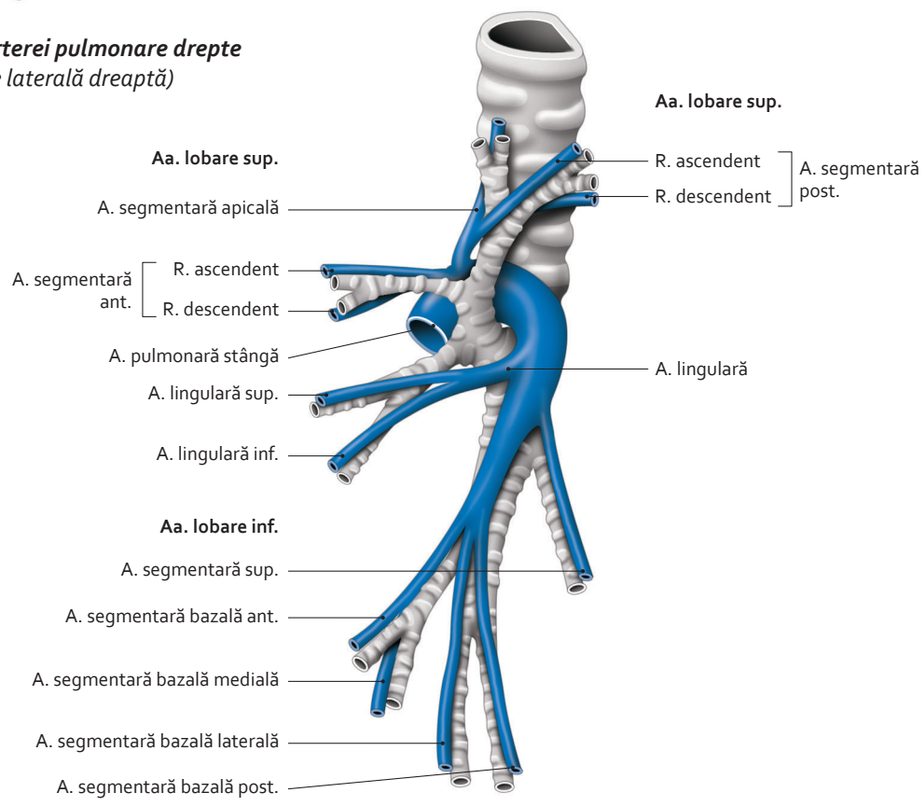

Ramuri ale arterei pulmonare stângi
(vedere laterală stângă)

3064 188-299.indd 220 29.07.2014 12:50:33

4.29 Limfaticele pulmonare

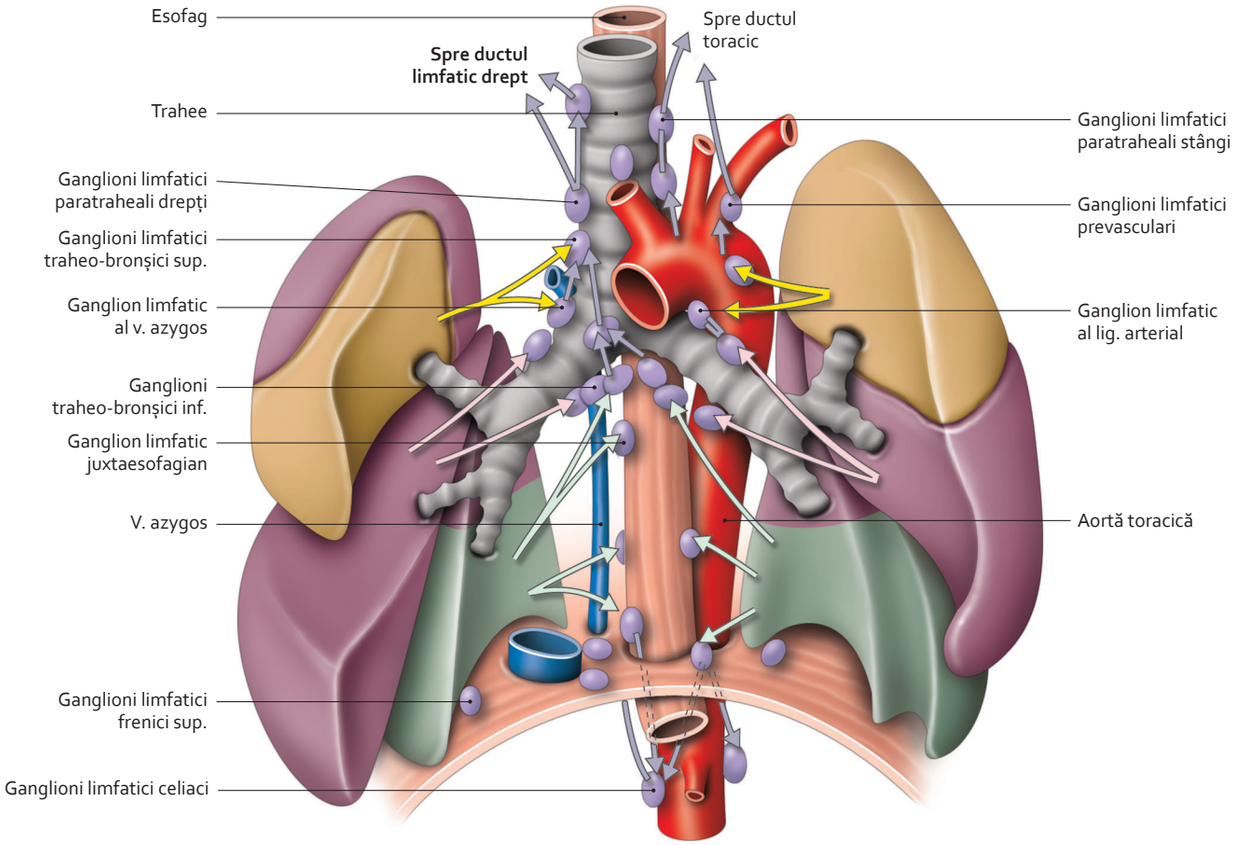

Teritorii și drenaj limfatic ale plămânilor

3064 188-299.indd 221 29.07.2014 12:50:36

4.30 Inima *in situ*

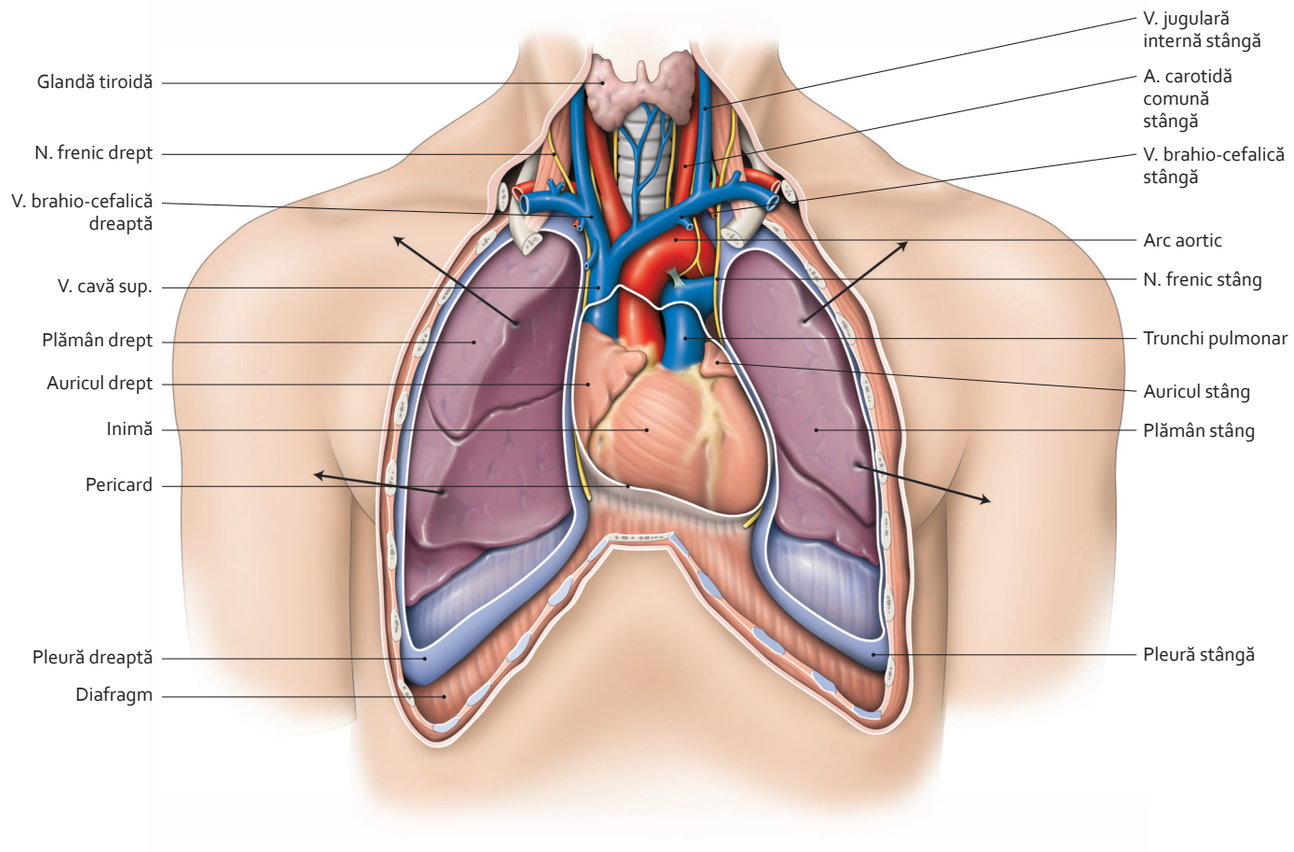

Aparat cardio-pulmonar (torace, pleură și pericard rezecate)
(vedere anterioară)

3064 188-299.indd 222 29.07.2014 12:50:38

4.31 Regiunea precordială

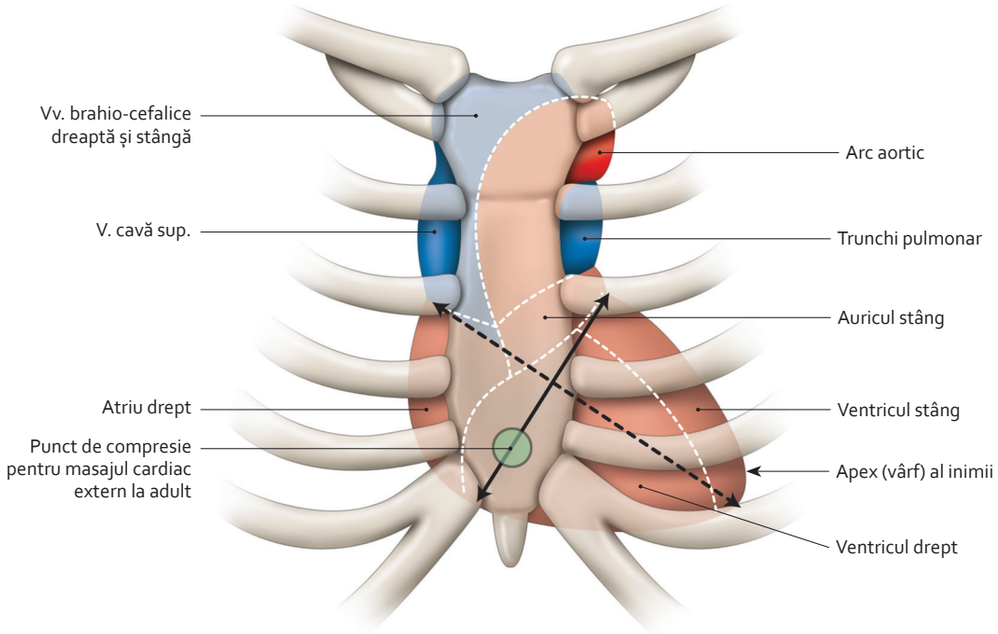

Regiune precordială
(anatomie a suprafeței zonei de proiecție a inimii și a vaselor mari)

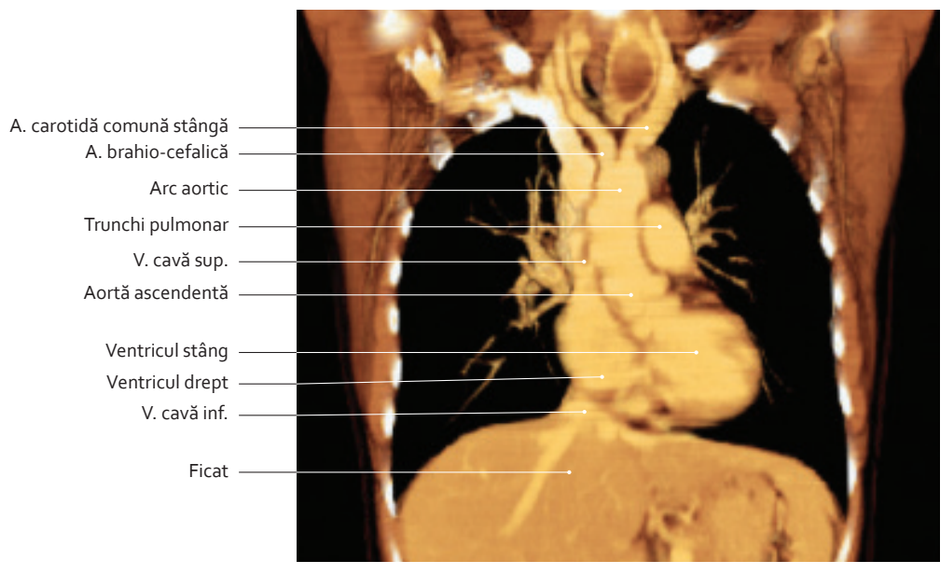

Inimă și vase mari* in situ: *secțiune coronală TDM 3D
(clișeu dr. T. Diesce)

3064 188-299.indd 223 29.07.2014 12:50:40

4.32 Orificiile cardiace

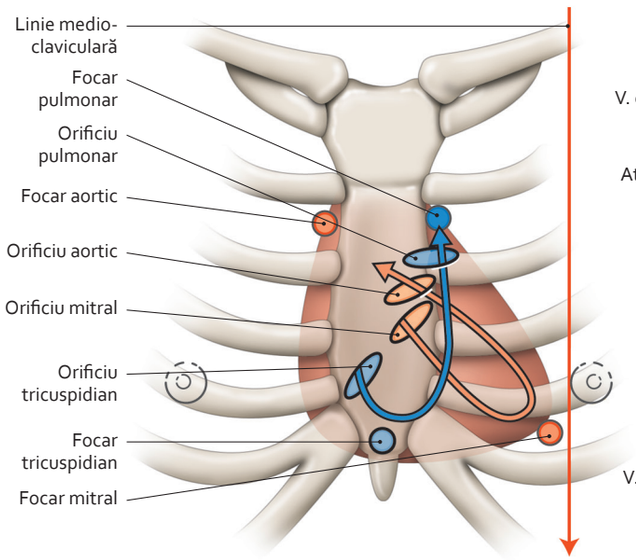

Proiecție a orificiilor cardiace, focare de ausculație și direcție a fluxurilor sangvine

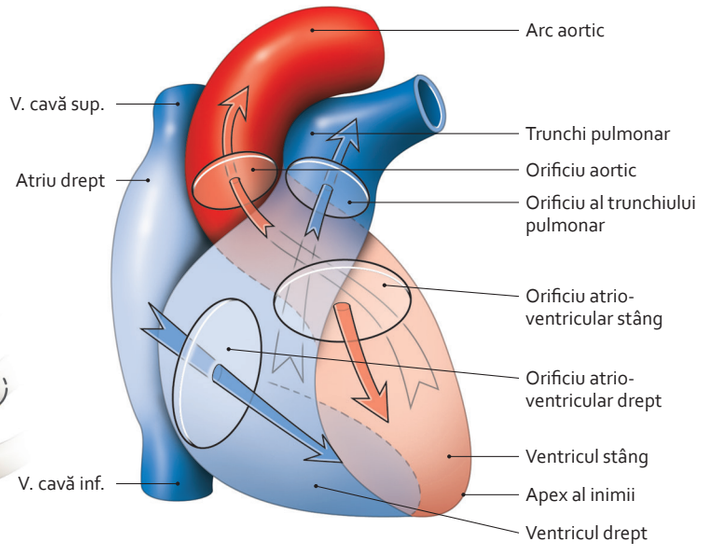

Torsiune spre stânga a inimii. Orientare a orificiilor inimii
(vedere anterioară)

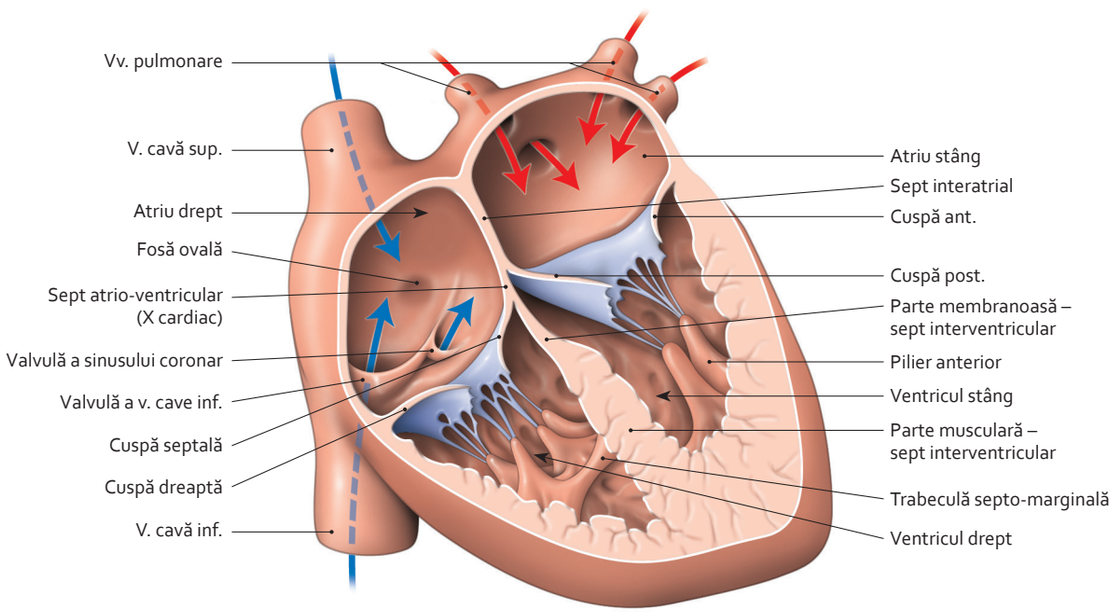

Septuri ale inimii
(secțiune schematică longitudinală și oblică)

4·33 Cavitățile cardiace drepte

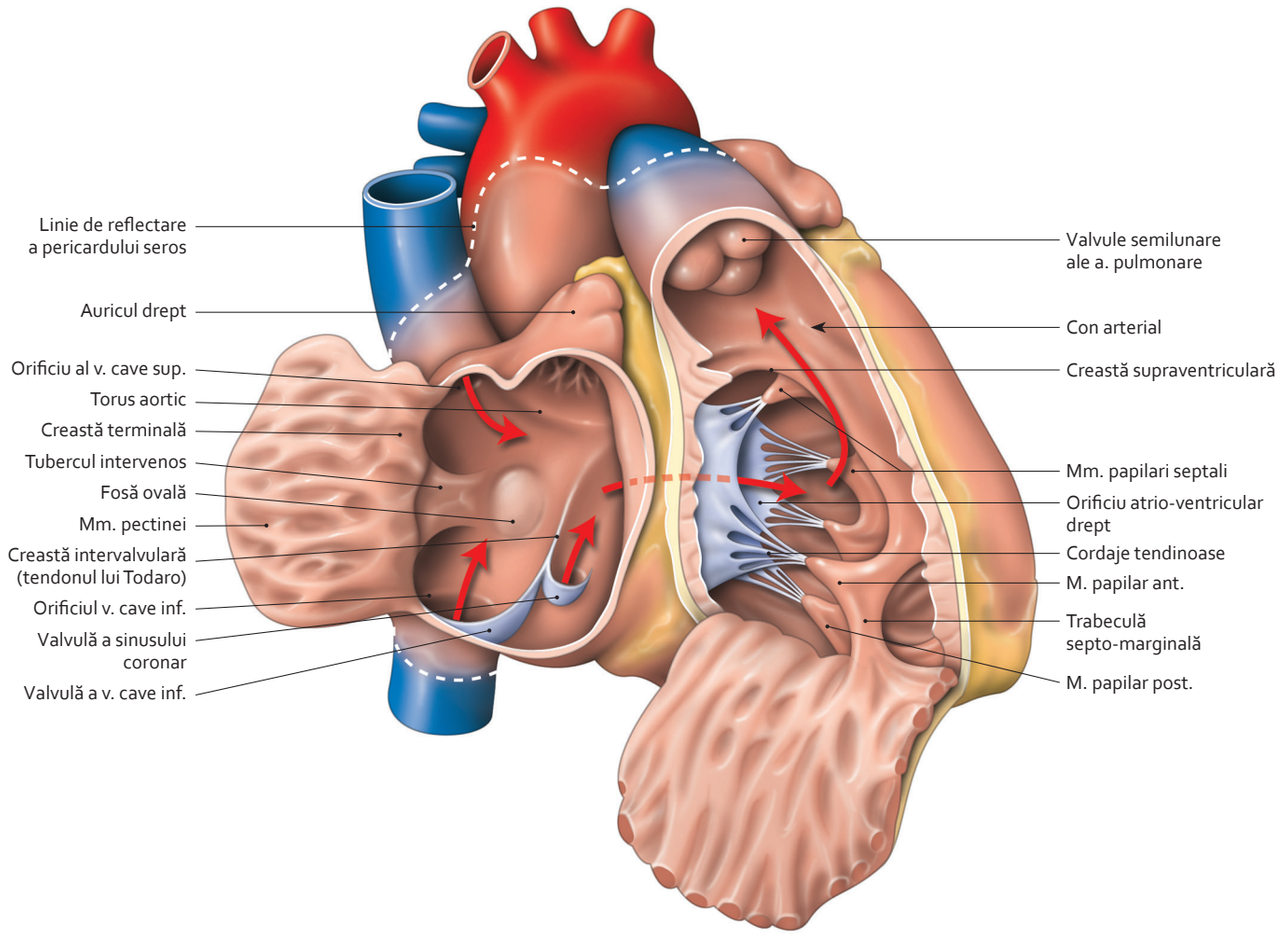

Atriu și ventricul drepte deschise
(vedere dreaptă)

3064 188-299.indd 225 29.07.2014 12:50:45

4.34 Cavitățile cardiace stângi

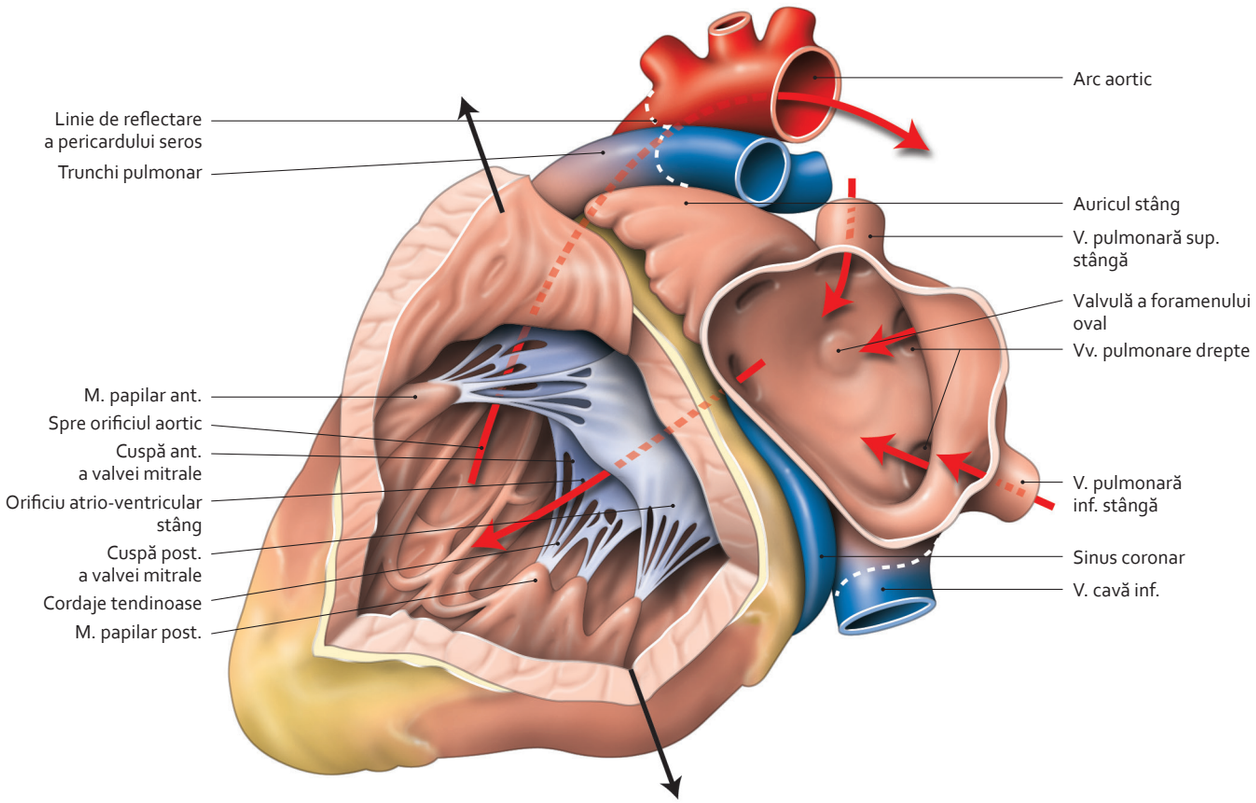

Atriu și ventricul stâng deschise
(vedere din stânga)

3064 188-299.indd 226 29.07.2014 12:50:48

4·35 Valvele inimii

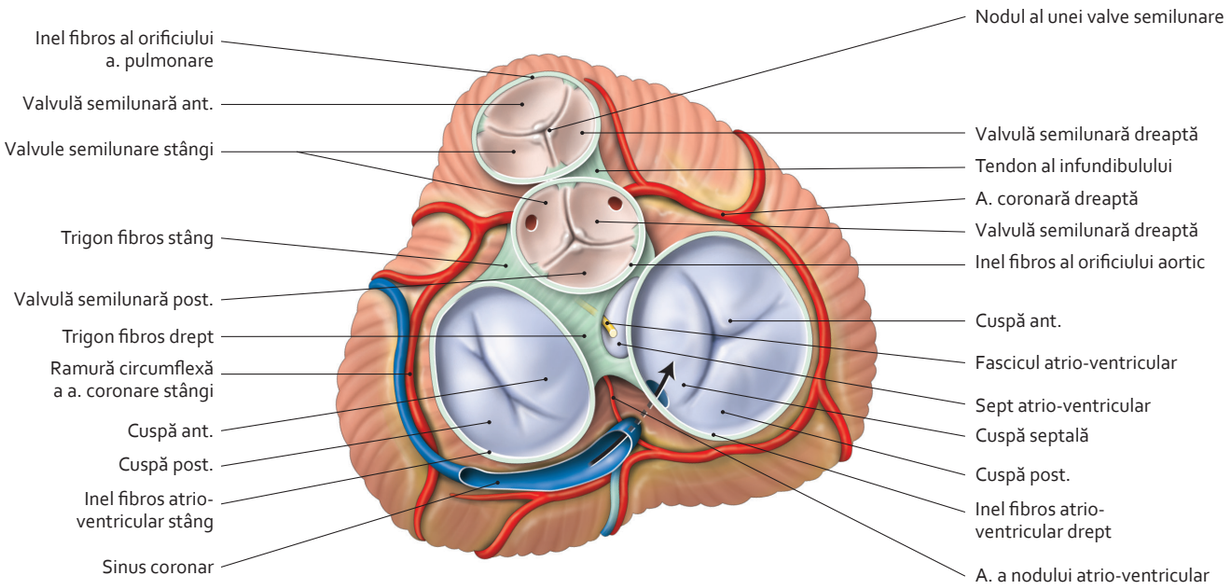

Valve ale inimii
(vedere superioară)

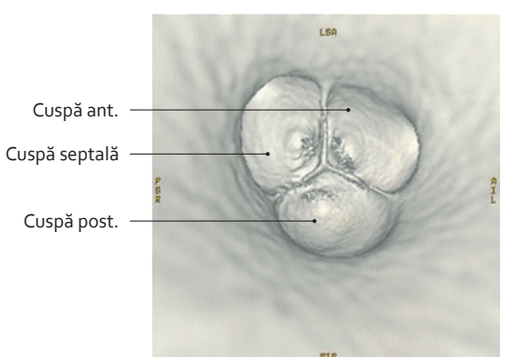

Valvulă aortică

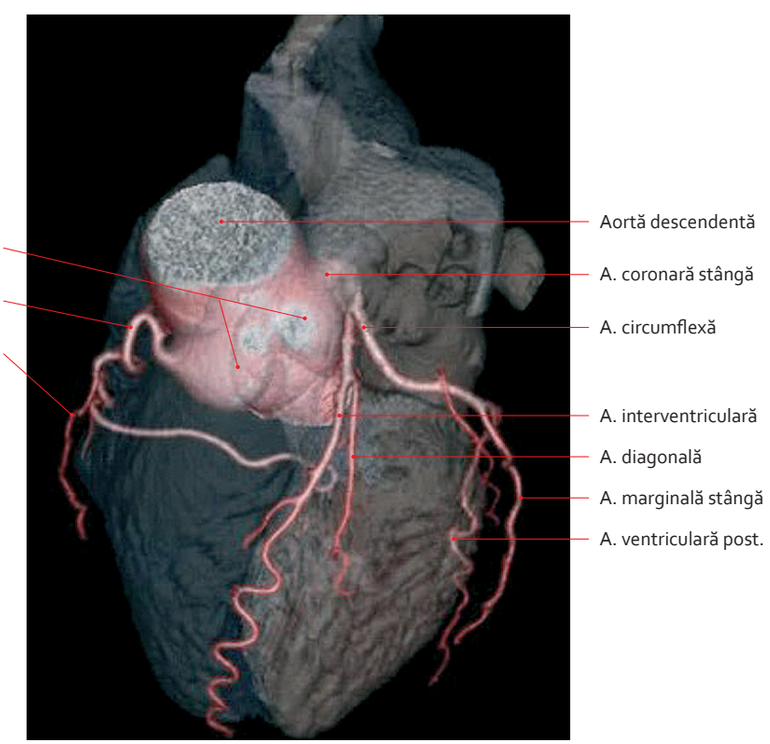

Origine a arterelor coronare
(clișee TDM – 3D prof. Christiaens)

3064 188-299.indd 227 29.07.2014 12:50:50

4.36 Vasele inimii (1)

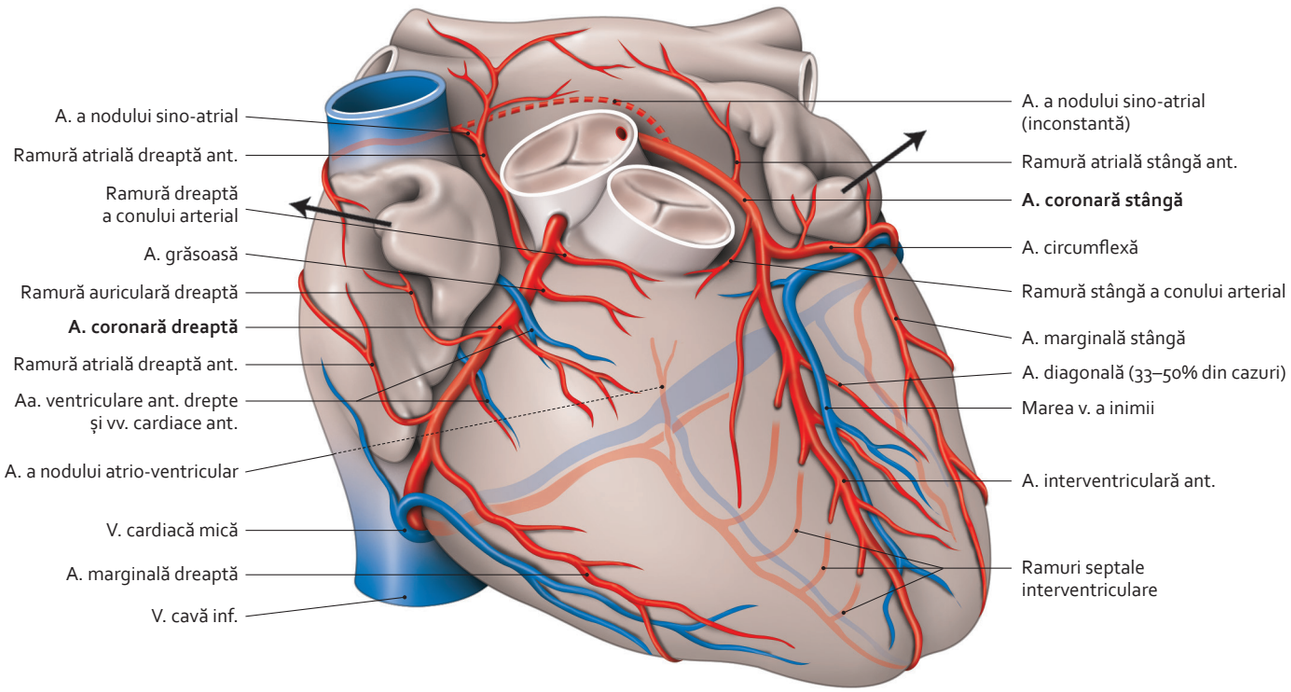

Vase ale inimii
(vedere anterioară)

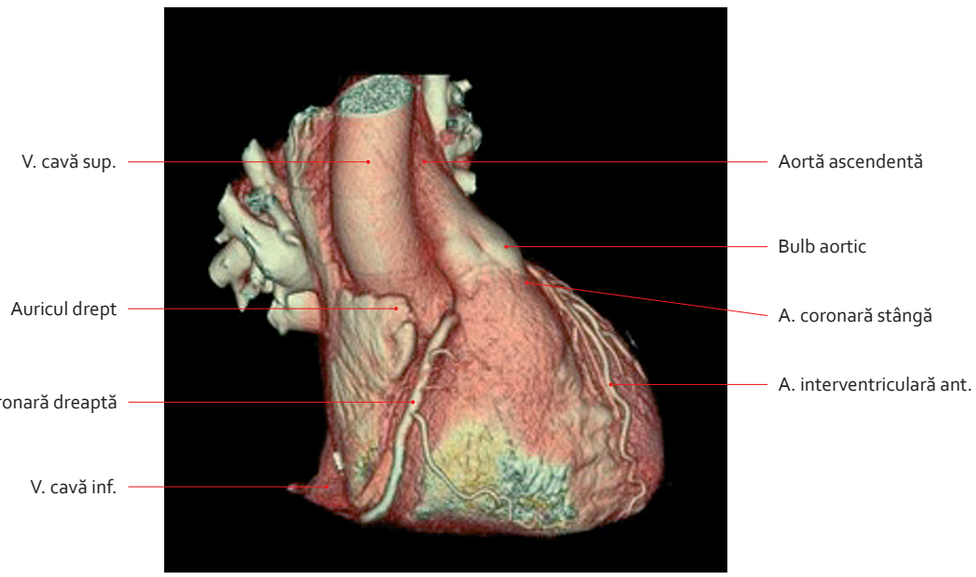

Artere ale inimii
(vedere anterioară) (clișee TDM – 3D prof. Christiaens)

3064 188-299.indd 228 29.07.2014 12:50:53

4.37 Vasele inimii (2)

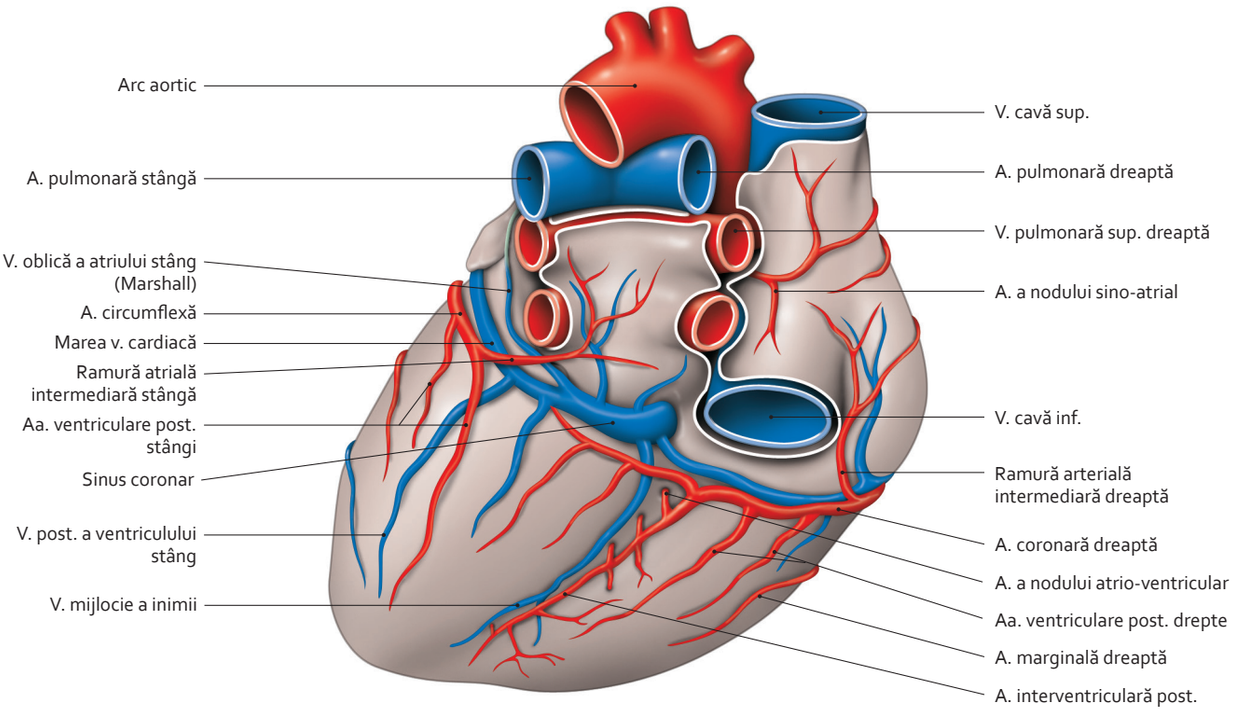

Vase ale inimii (forma uzuală: 70%)
(vedere postero-inferioară)

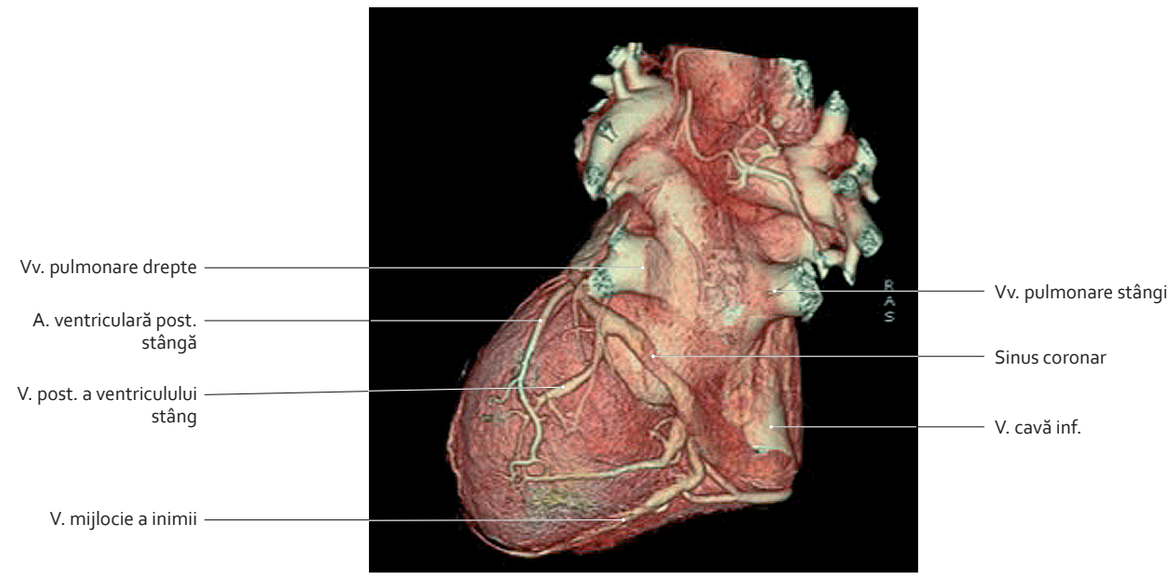

Vase ale inimii
(vedere postero-inferioară) (clișee TDM–3 D prof. Christiaens)

4.38 Vasele inimii (3)

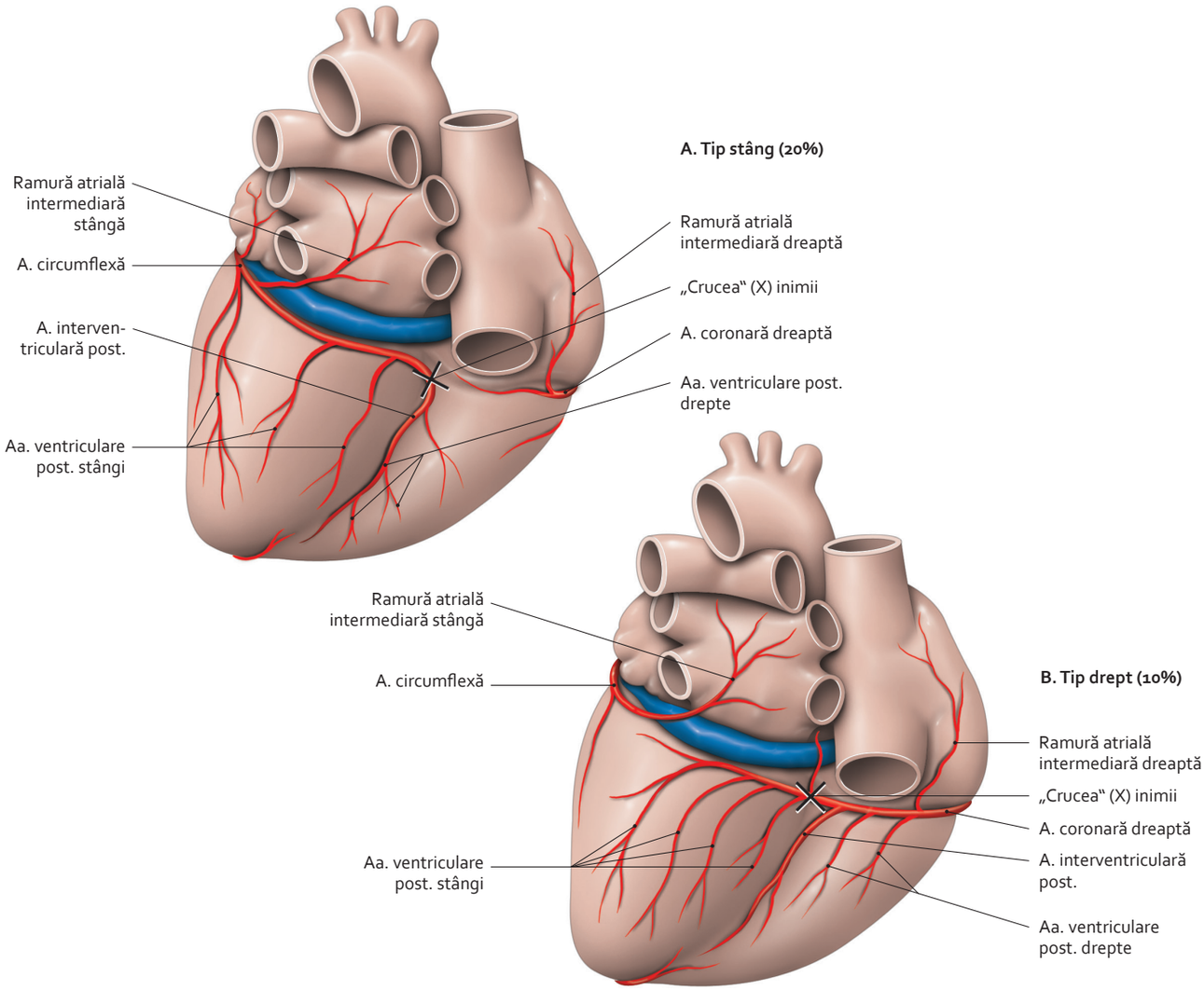

Arteră interventriculară posterioară – variații
(vedere postero-inferioară)

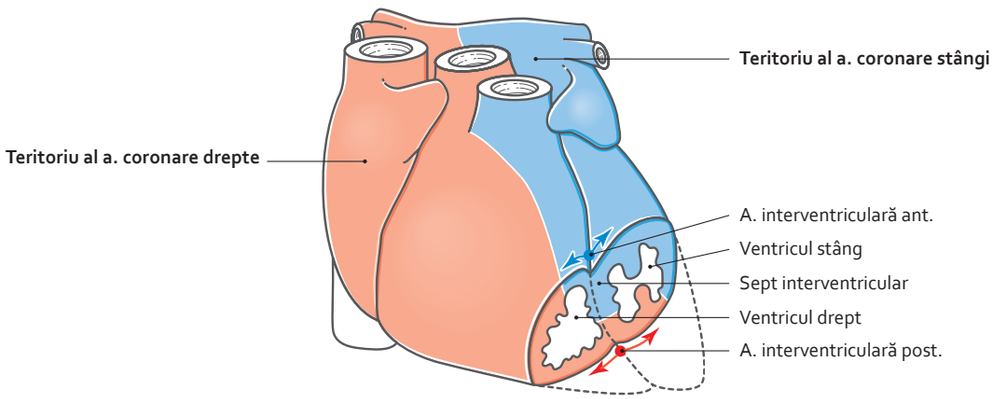

Teritorii vasculare ale inimii
(vedere anterioară)

3064 188-299.indd 230 29.07.2014 12:51:37

4.39 Structura și sistemul conductor al inimii

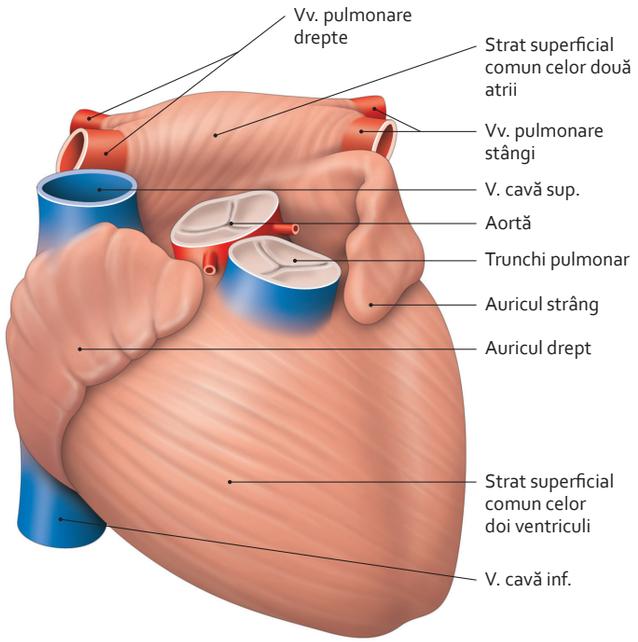

Strat superficial al miocardului
(vedere anterio-superioară)

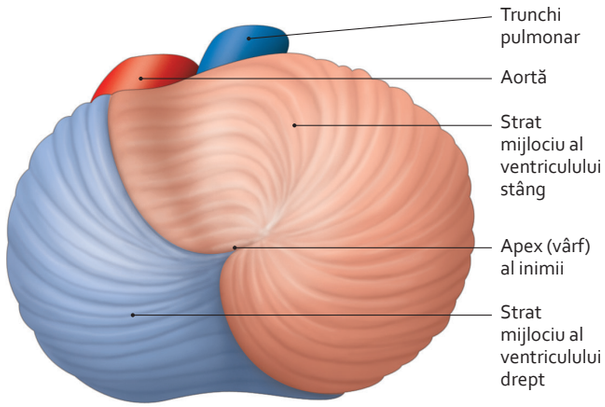

Strat mijlociu al miocardului la nivelul apexului inimii

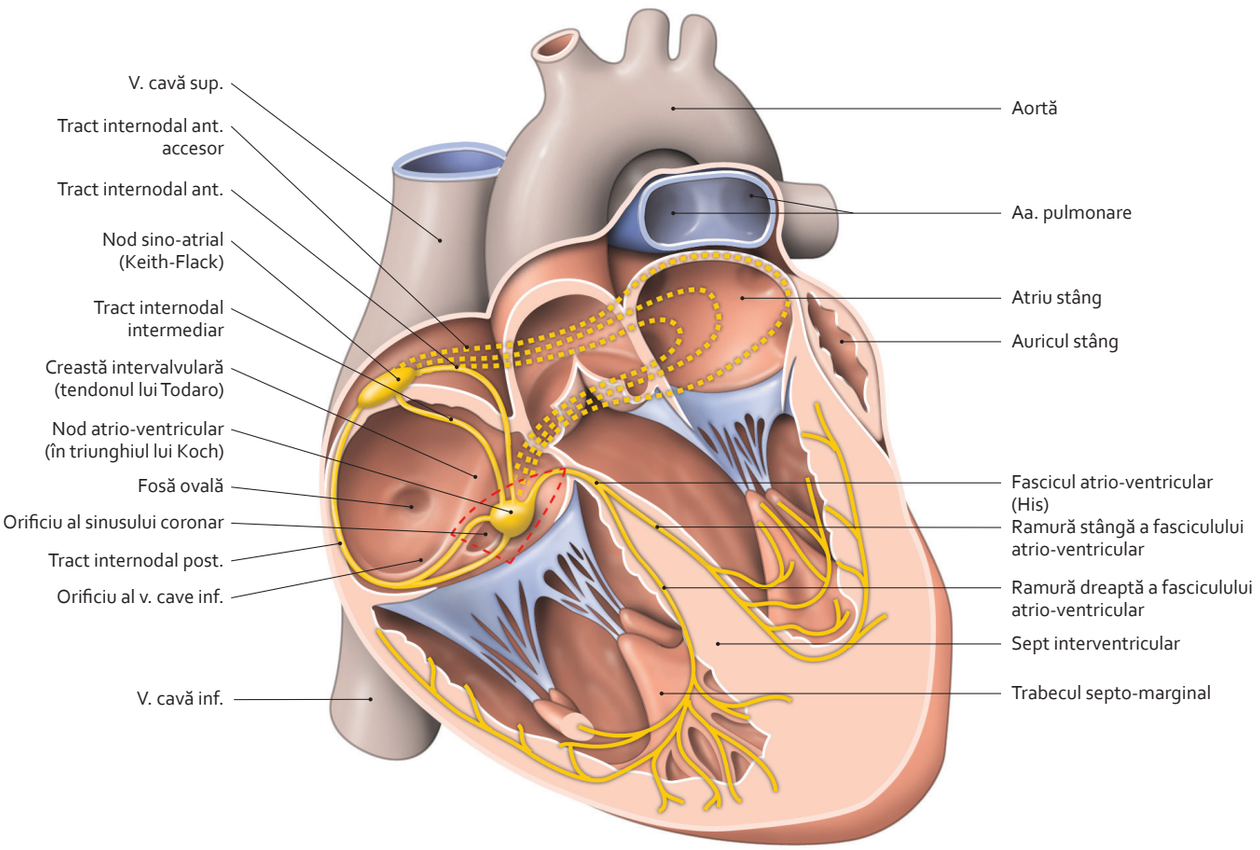

Sistem conductor intern al inimii
(secțiune frontală, vedere anterioară)

3064 188-299.indd 231 29.07.2014 12:51:41

4.40 Nervii inimii

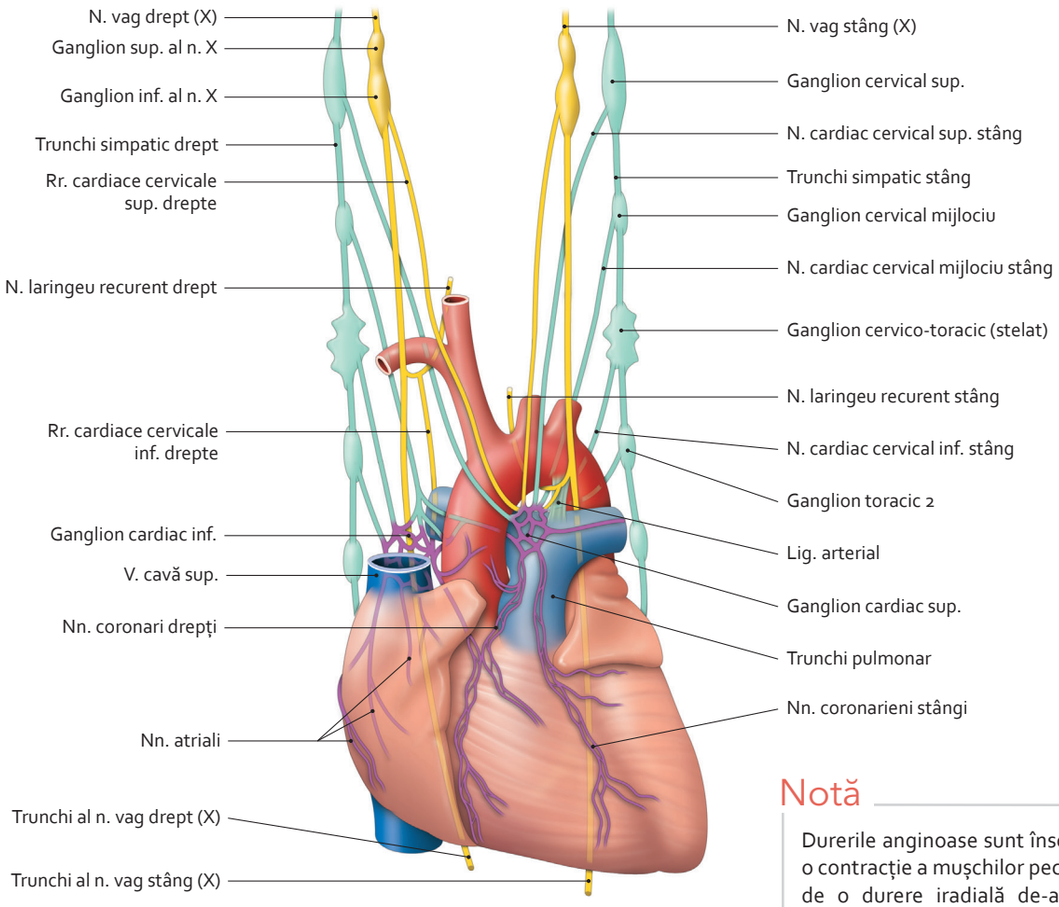

Compoziție schematică a nervilor și plexului cardiac

Notă

Durerile anginoase sunt însoțite de o contracție a mușchilor pectorali și de o durere iradială de-a lungul fețeI mediale a membrului superior stâng.
Acești mușchi ai regiunii depind de aceiași nervi spinali: de la C5 la T1.

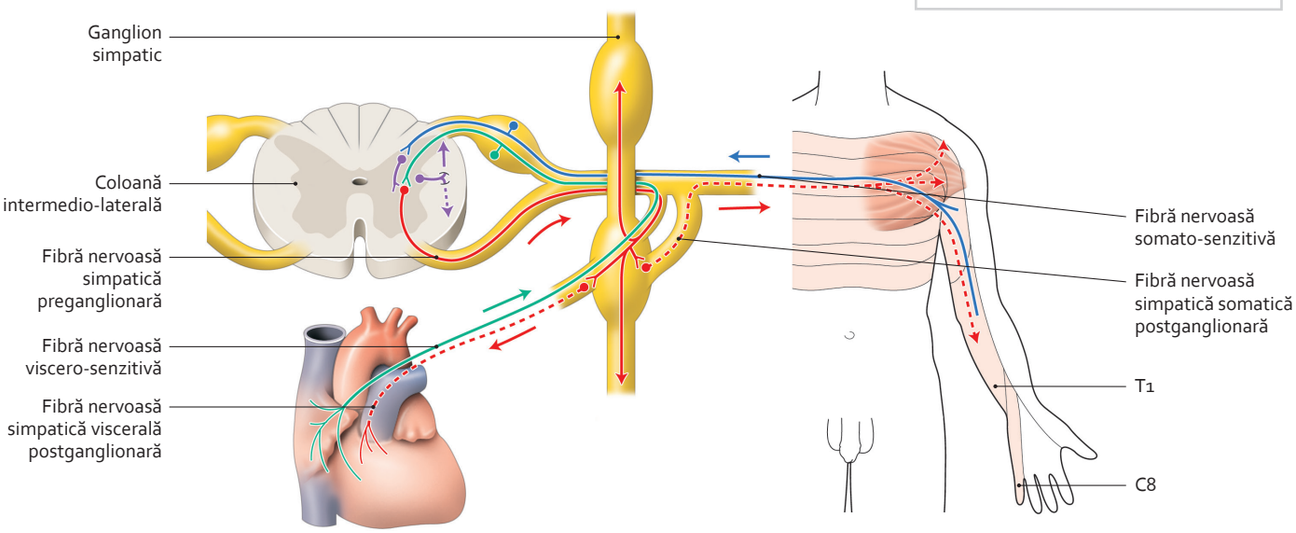

Sistematizare a unei dureri de origine cardiacă, iradiată

3064 188-299.indd 232 29.07.2014 12:51:47

4.41 Sistematizarea inervației cardiace

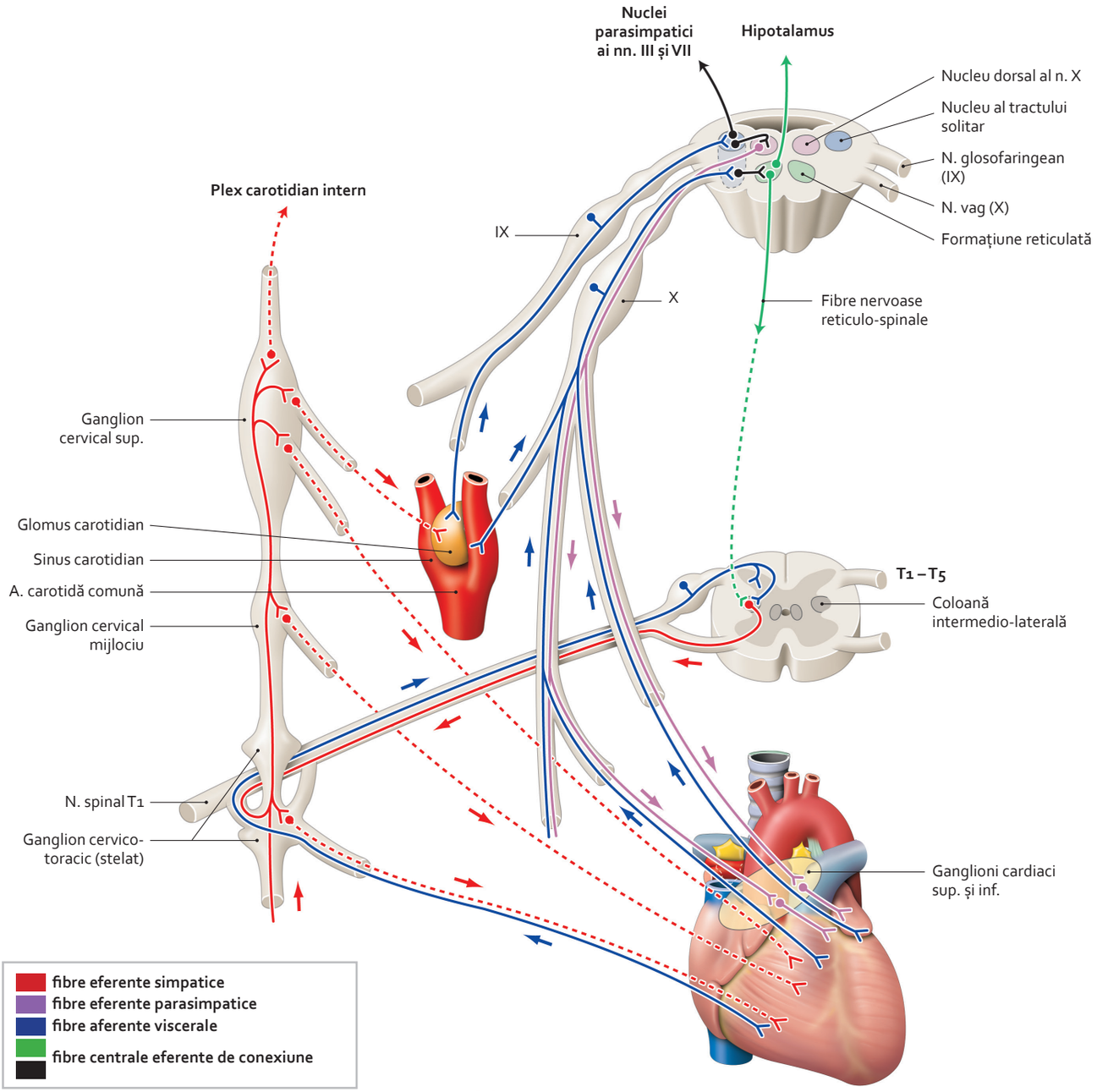

Notă

Stimulii aferenți de la baroreceptorii localizați în inimă și în sinusul carotidian iau calea nervului vag (X).
Stimulii aferenți de la chemoreceptori situați în glomusul carotidian iau calea nervului glosofaringian (IX).
Acești stimuli aferenți senzitivi ajung la nucleul tractului solitar care trimite informațiile:

- fie spre nervul dorsal al nervului vag sau spre nucleii nervilor oculomotor (III) și facial (VII), stimulând activitatea parasimpaticului;
- fie spre formațiunea reticulată, care se proiectează în hipotalamus sau la nivelul măduvei spinării pentru a calma activitatea tonică a simpaticului.

3064 188-299.indd 233 29.07.2014 12:51:51

4.42 Pericardul seros

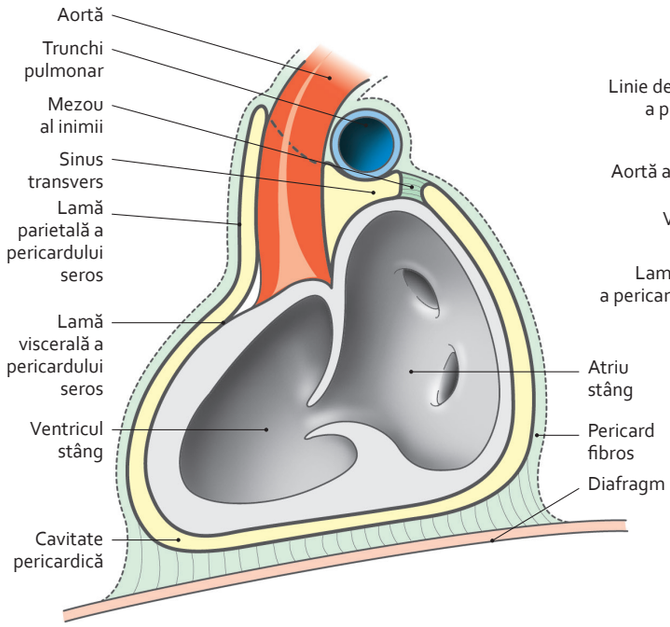

Dispunere generală a pericardului *(secțiune schematică)*

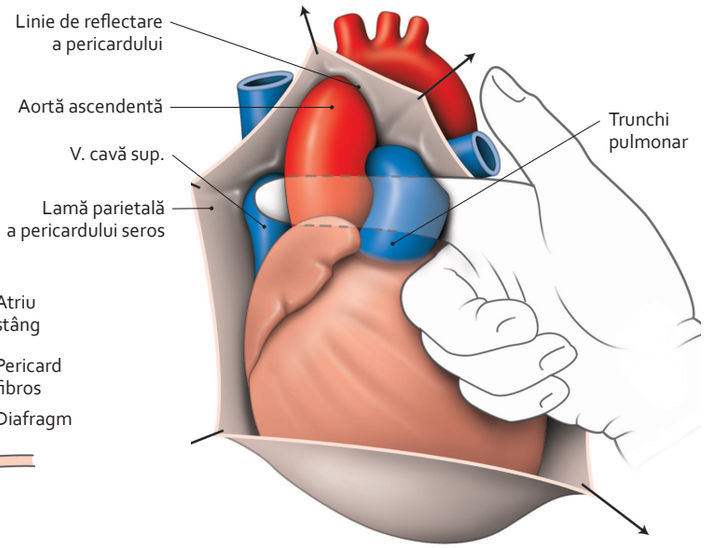

Index al chirurgului prin sinusul transvers al pericardului – cavitate pericardică deschisă *(vedere anterioară)*

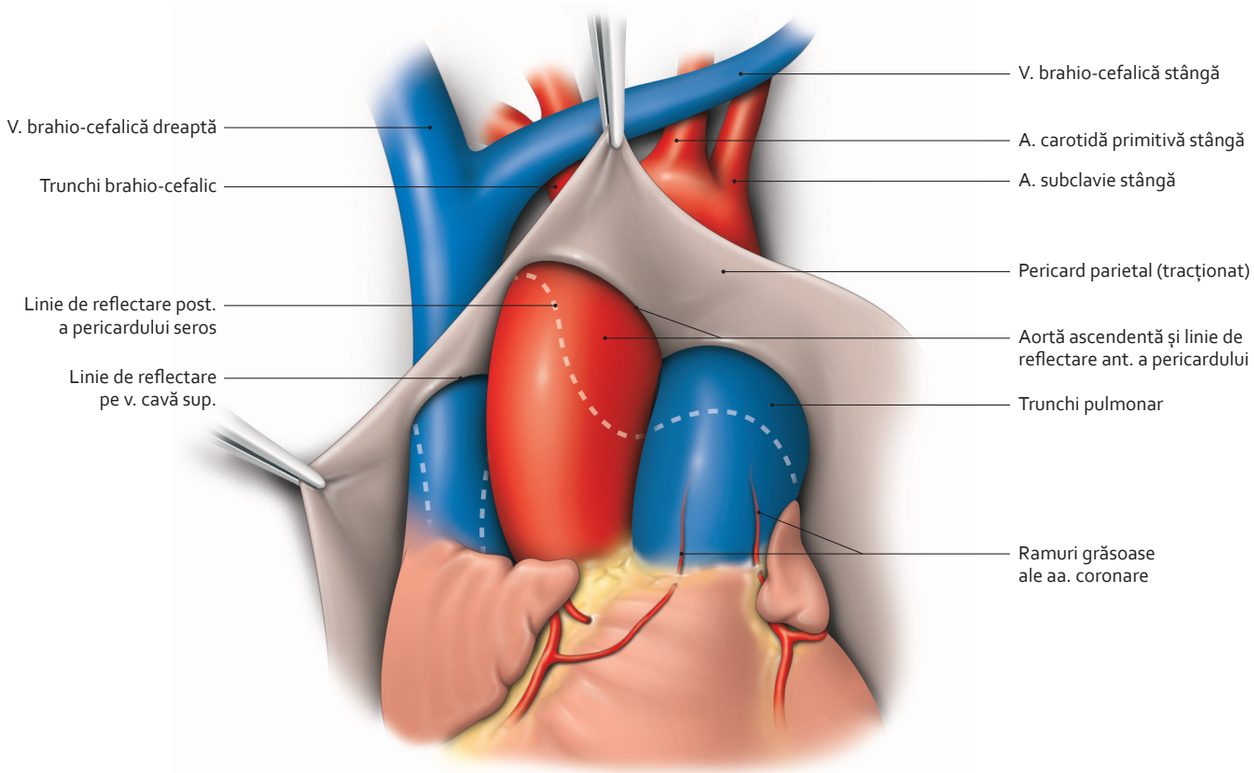

Vase mari de la baza inimii – vedere anterioară
(cu linie punctată: linie de reflectare a pericardului)

3064 188-299.indd 234 29.07.2014 12:51:55

4.43 Cavitatea pericardică (1)

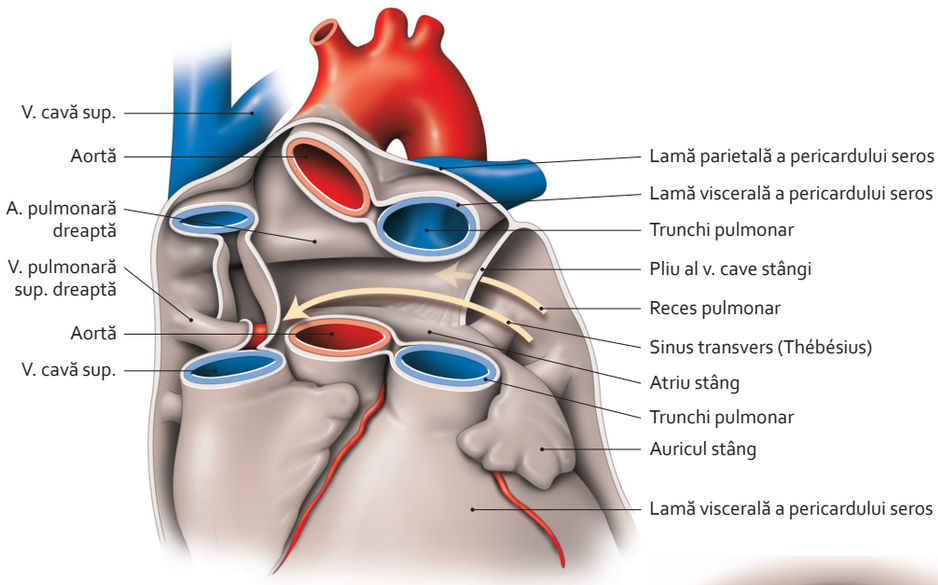

Sinus transvers al pericardului *(vedere anterioară)*

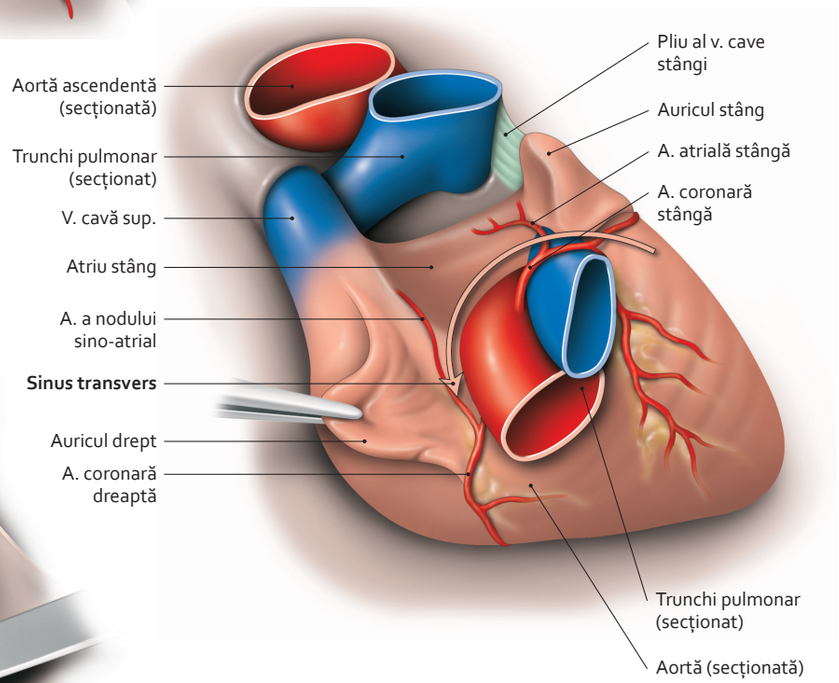

Pedicul al inimii – vase secționate și îndepărtate. Pericardul nu este reprezentat *(vedere supero-posterioară)*

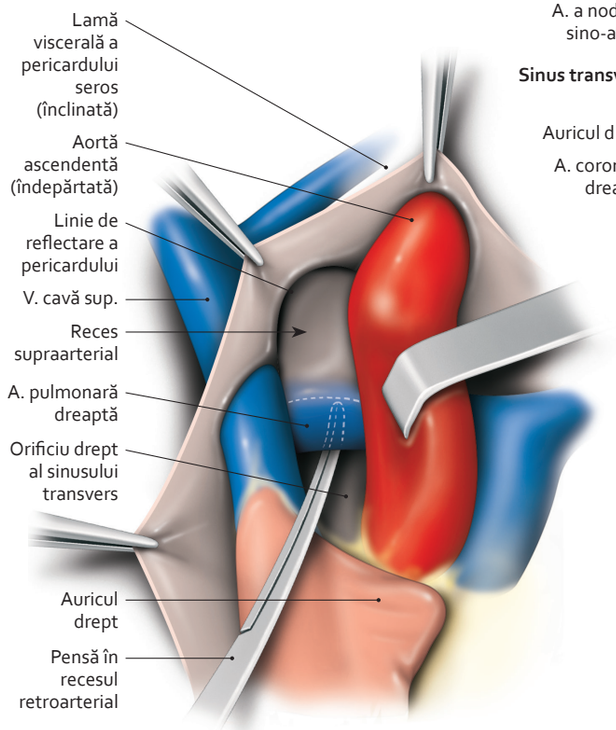

Orificiu drept al sinusului transvers al inimii, cavitate pericardică deschisă *(vedere anterioară)*

3064 188-299.indd 235 29.07.2014 12:52:00

4.44 Cavitatea pericardică (2)

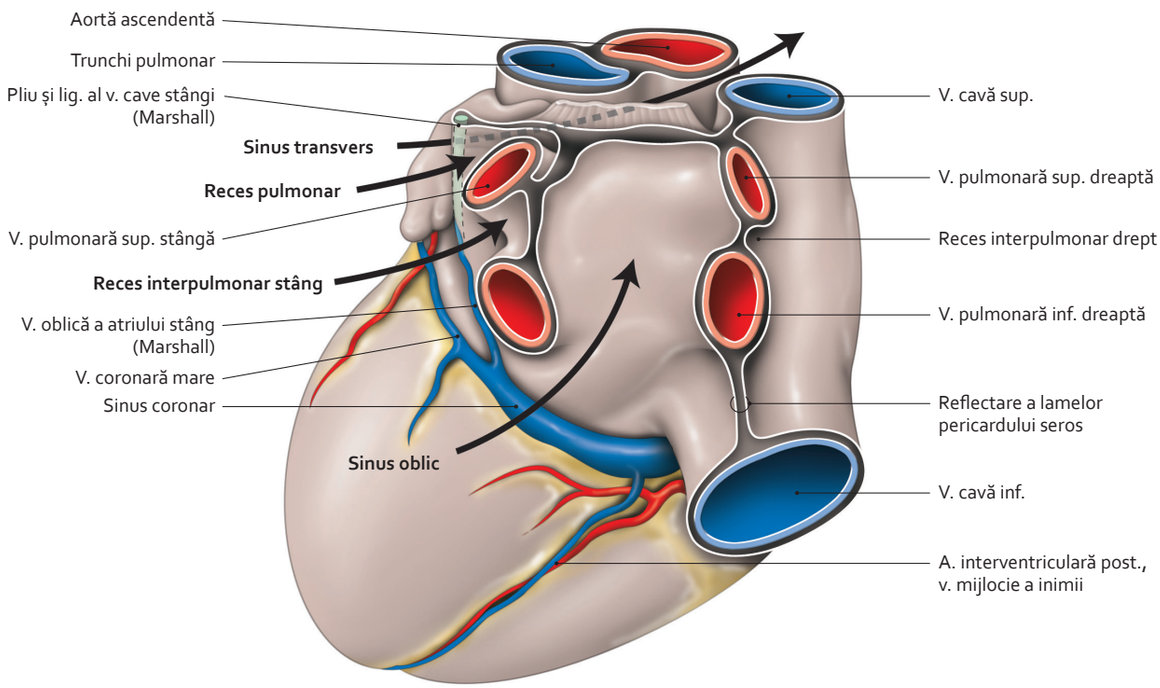

Lamă visceralăa pericardului seros și linie de reflectare a pericardului
(vedere postero-inferioară stângă)

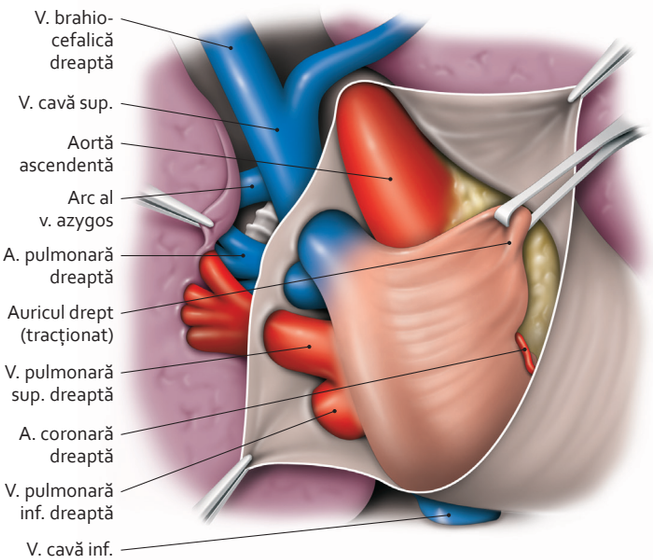

Parte dreaptă a cavității pericardice deschise
(lamă parietală a pericardului seros înclinată în afară)

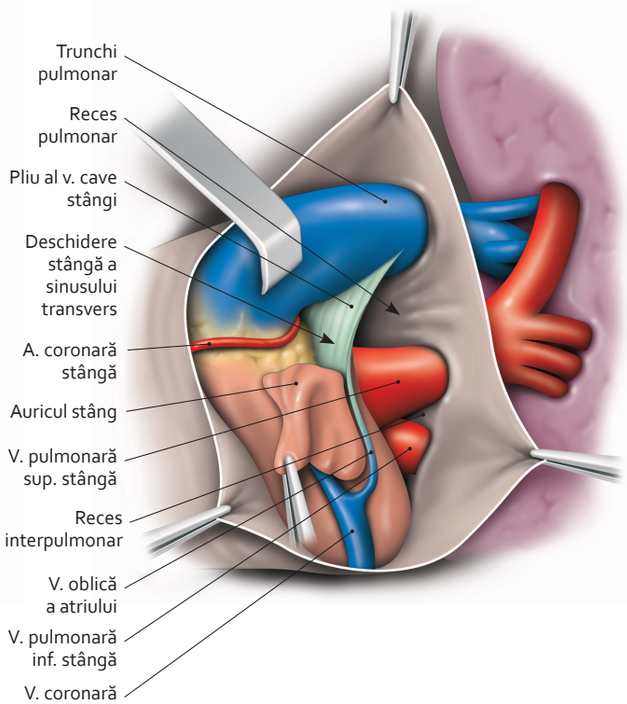

Parte stângă a cavității pericardice deschise
(lamă parietală a pericardului seros înclinată în afară)

4.45 Pericardul fibros

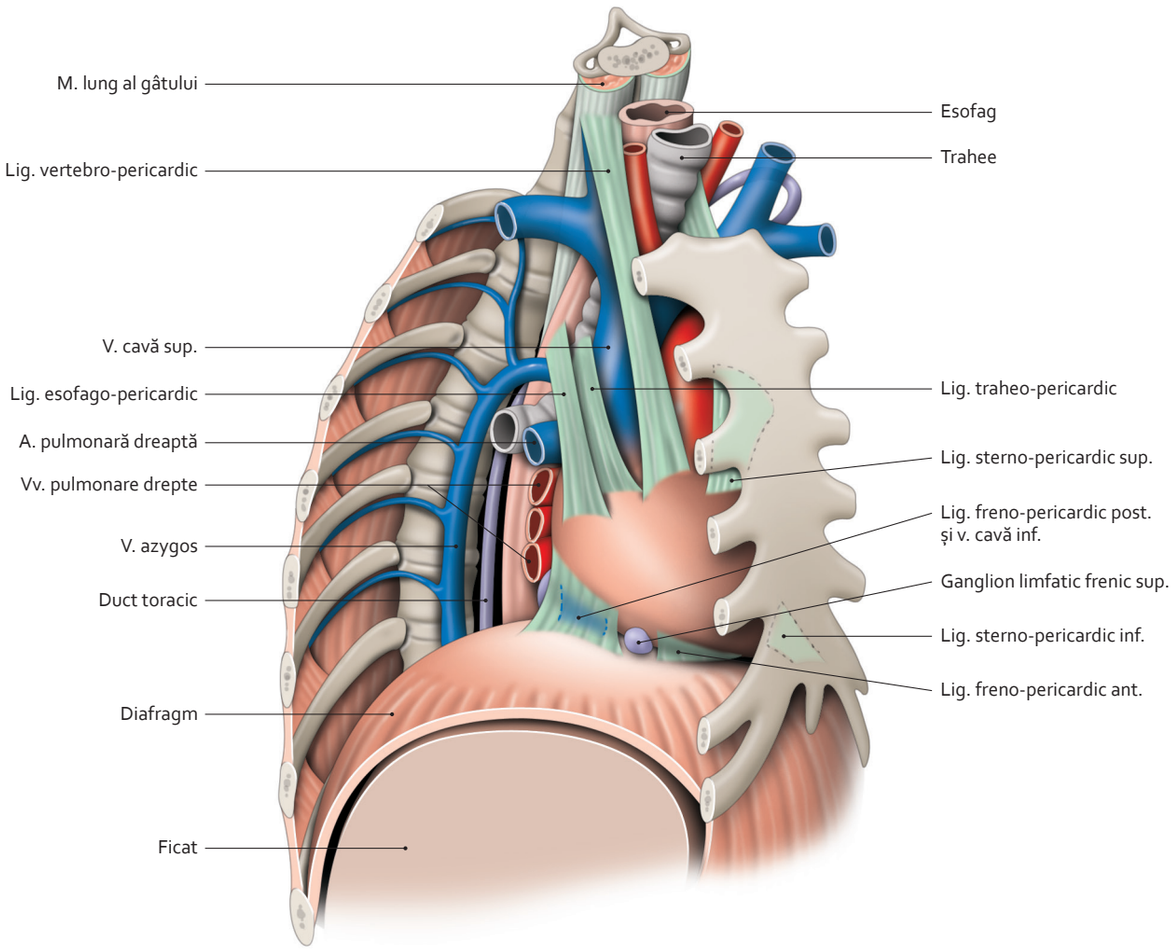

Pericard fibros
(vedere antero-laterală dreaptă cu exereza plămânului)

3064 188-299.indd 237 29.07.2014 12:52:09

4.46 Aorta

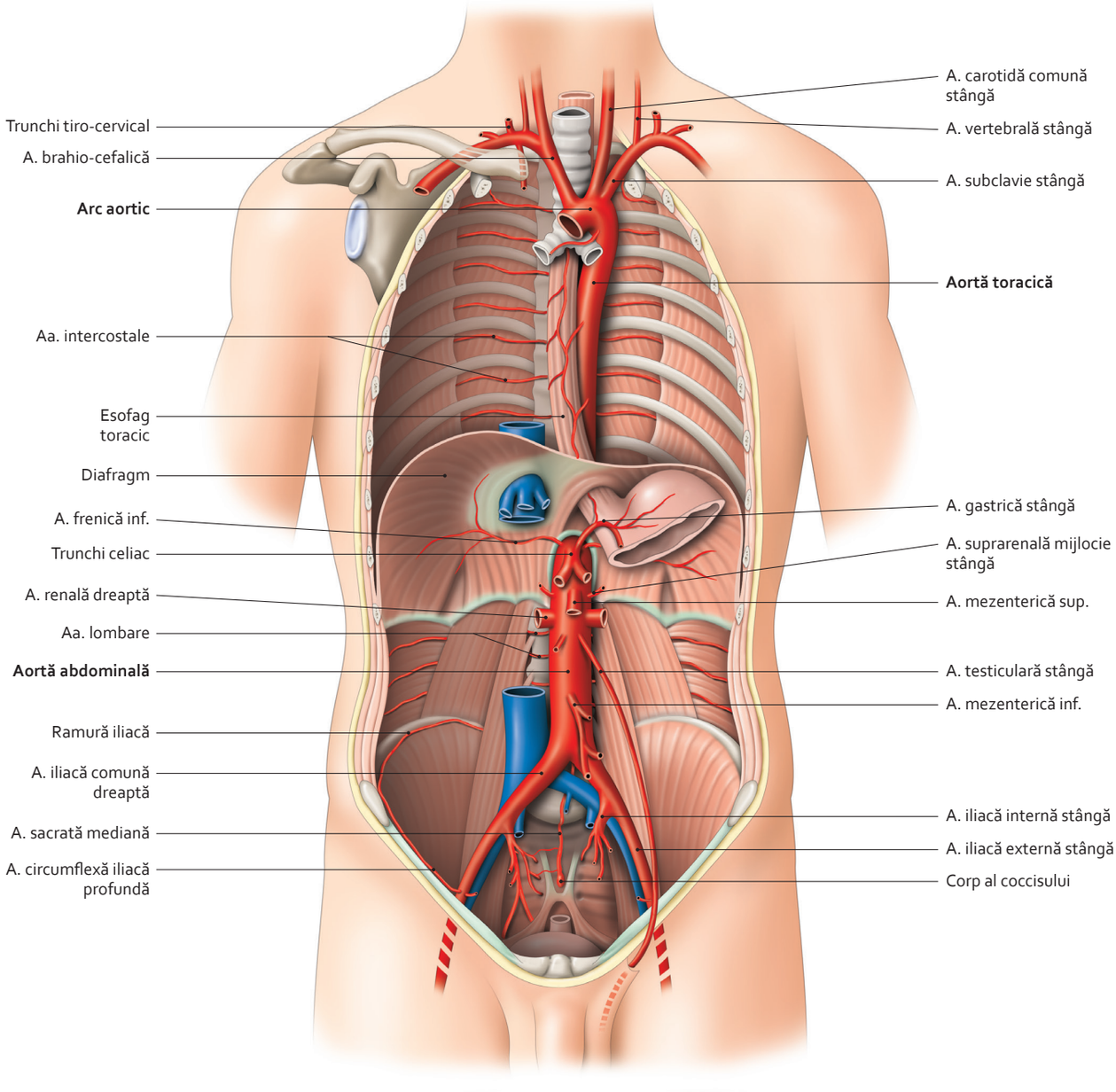

Traiect și ramuri principale ale aortei
(vedere anterioară)

3064 188-299.indd 238 29.07.2014 12:52:15

4.47 Venele cave superioară și inferioară

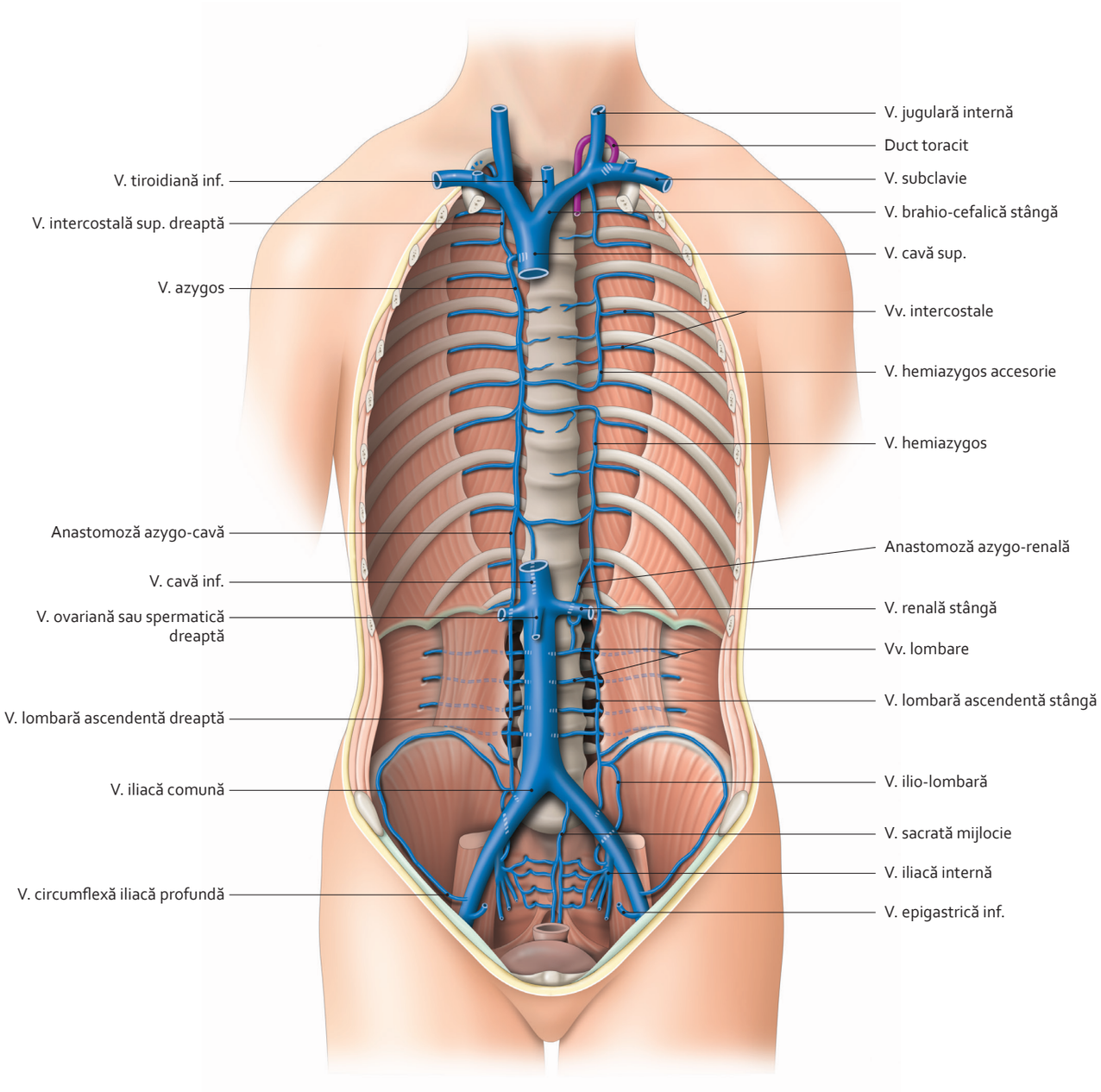

Situare și ramuri principale ale venelor cave

3064 188-299.indd 239 29.07.2014 12:52:21

4.48 Centrii limfatici ai trunchiului

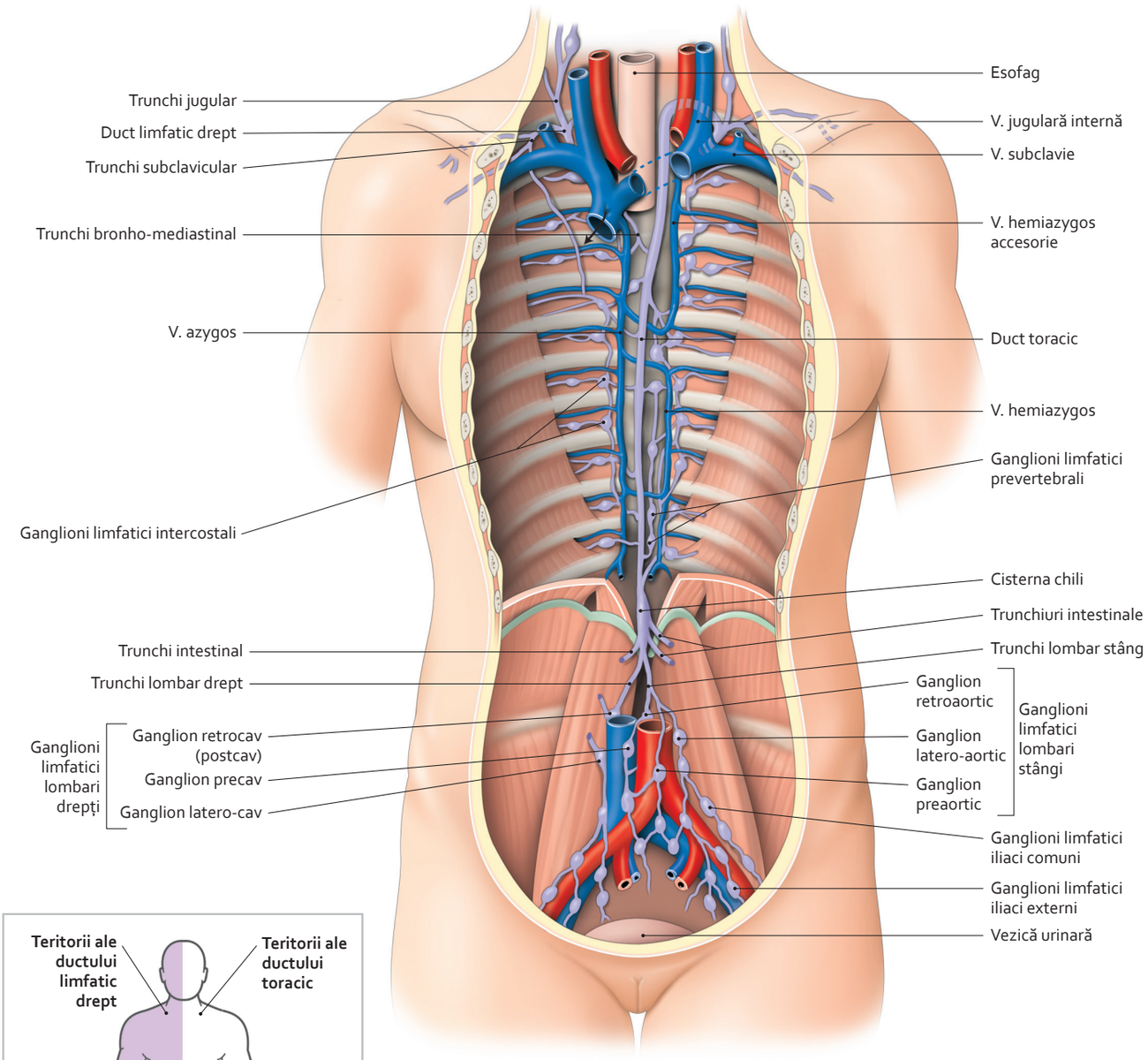

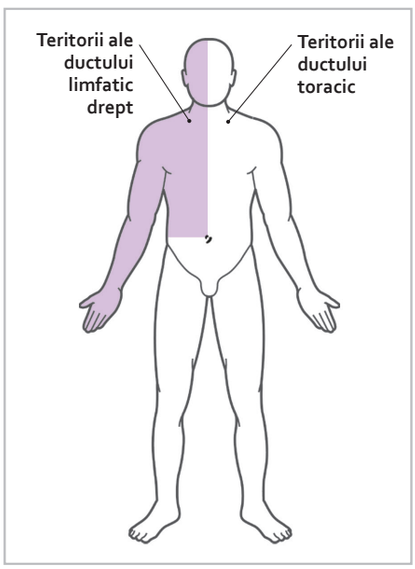

Duct toracic, duct limfatic drept și ganglioni limfatici principali
(vedere anterioară)

4.49 Limfaticele toracelui

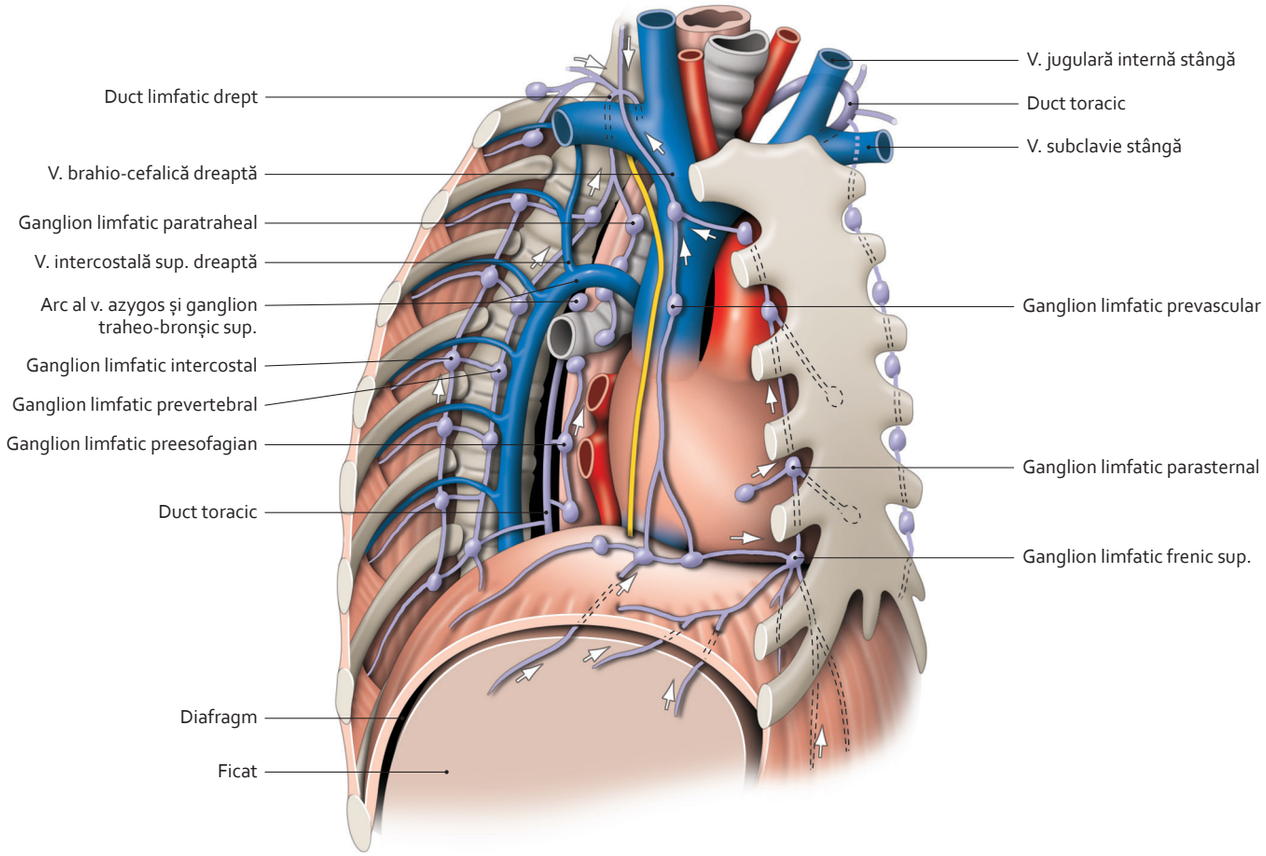

Ganglioni limfatici și drenaj limfatic al toracelui
(vedere antero-laterală dreaptă, cu ablația plămânului)

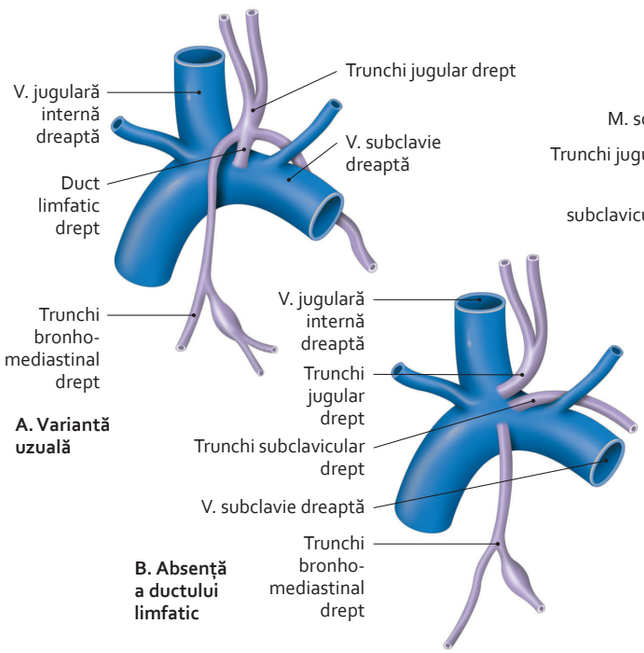

Duct limfatic drept
(vedere posterioară)

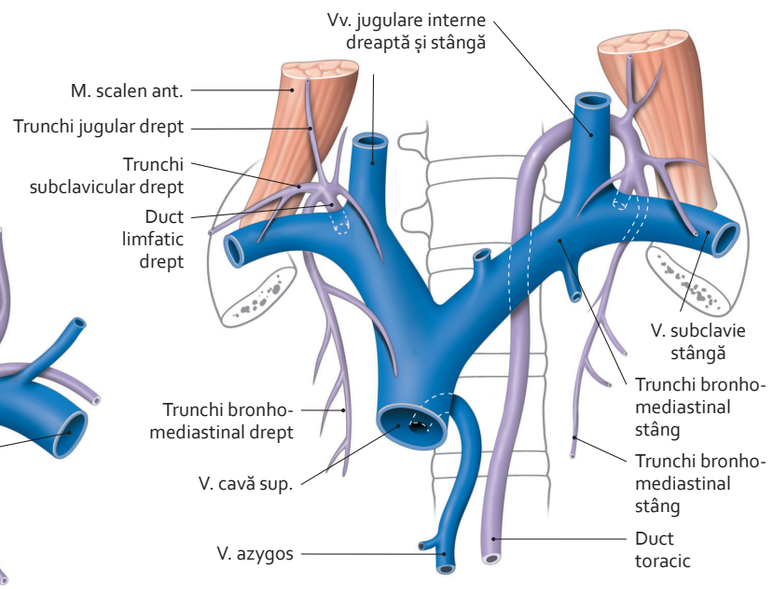

Terminații ale ductului limfatic drept și ale ductului toracic
(vedere anterioară)

4.50 Trunchiurile simpatice toraco-abdominale

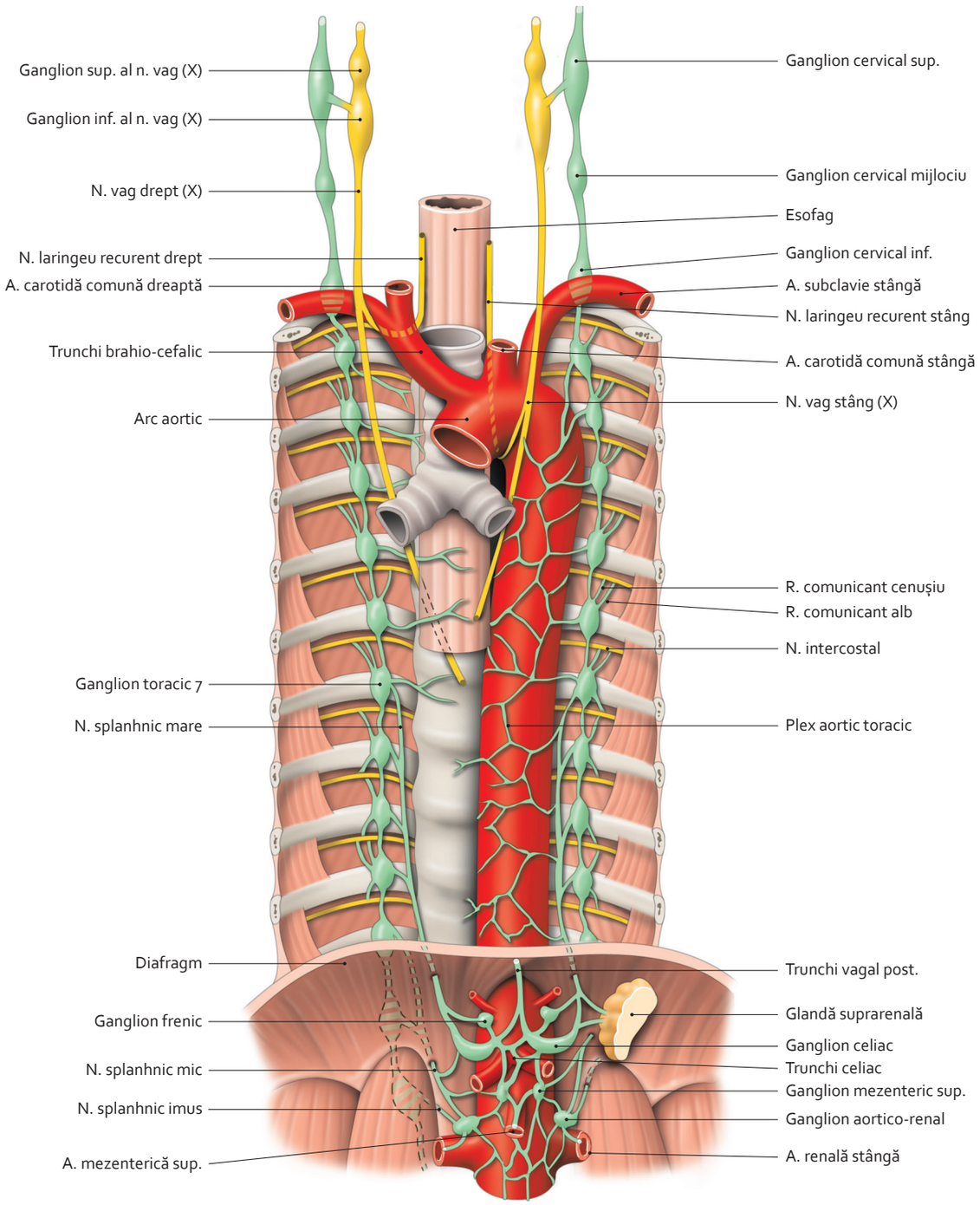

Pereți toracic și abdominal posteriori
(vedere anterioară)

3064 188-299.indd 242 29.07.2014 12:52:33

4.51 Anatomia suprafeței

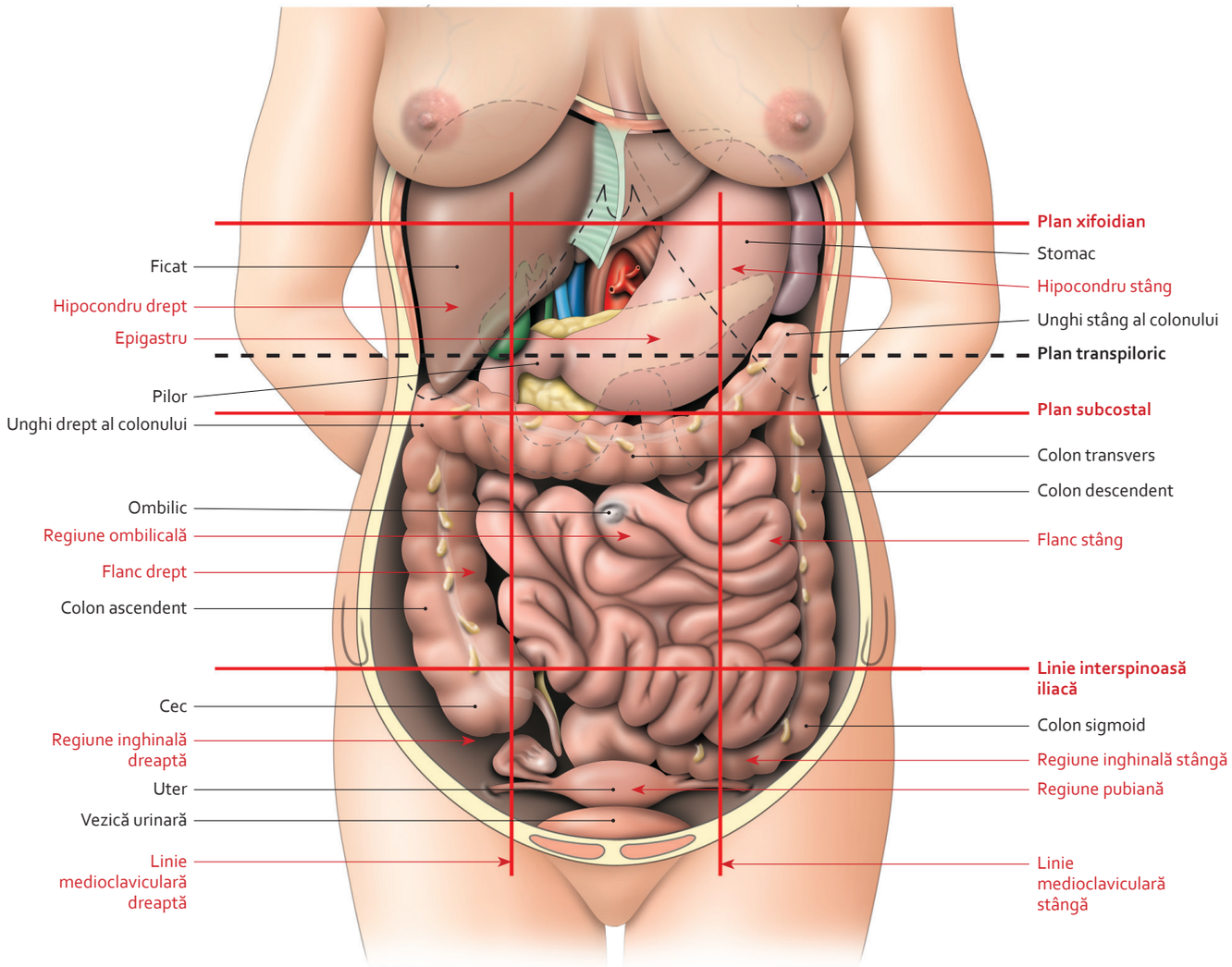

Viscere abdominale
(cu exereza peretelui antero-lateral – vedere anterioară)

3064 188-299.indd 243 29.07.2014 12:52:36

4.52 Mușchii abdomenului (1)

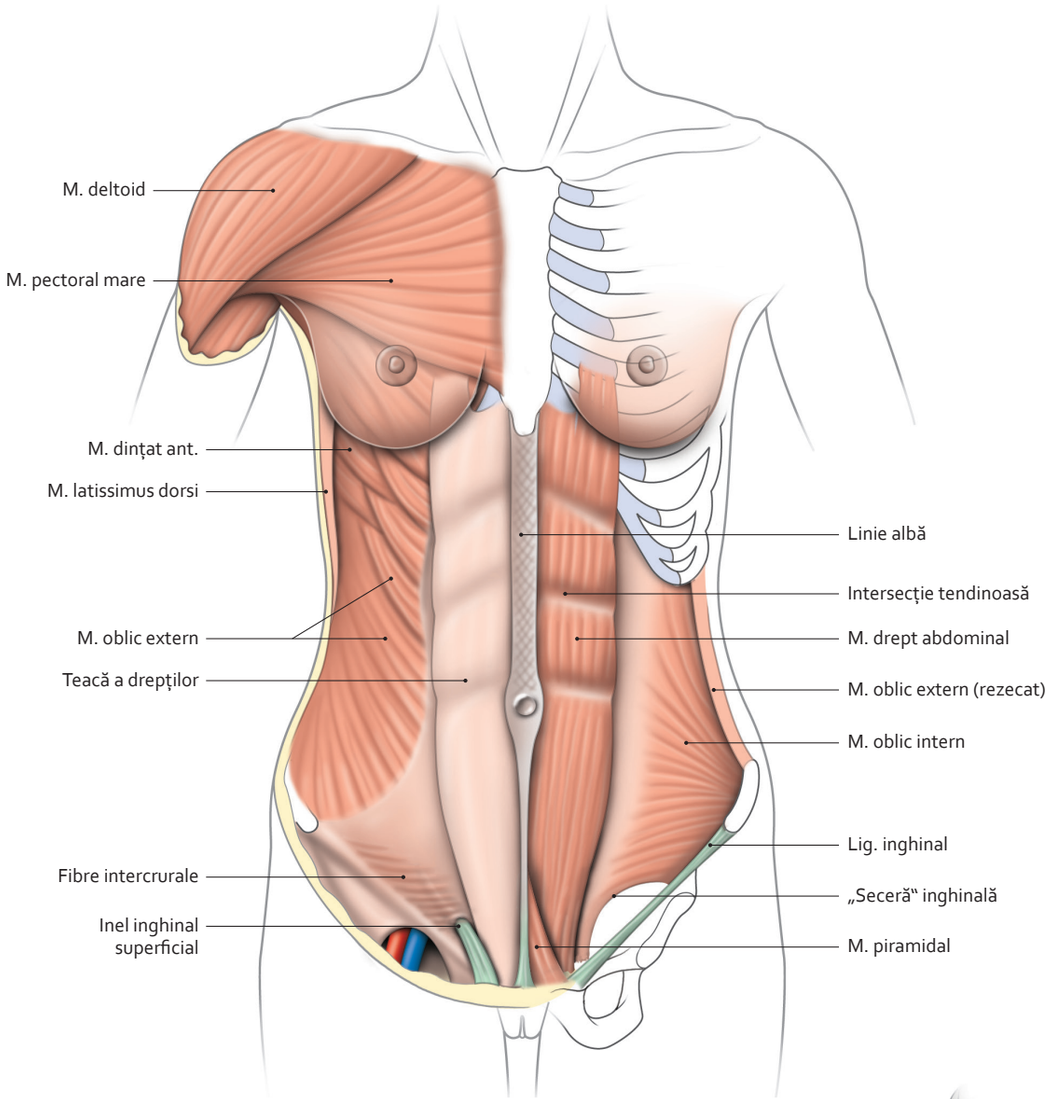

Mușchi ai peretelui antero-lateral al abdomenului
(vedere anterioară)

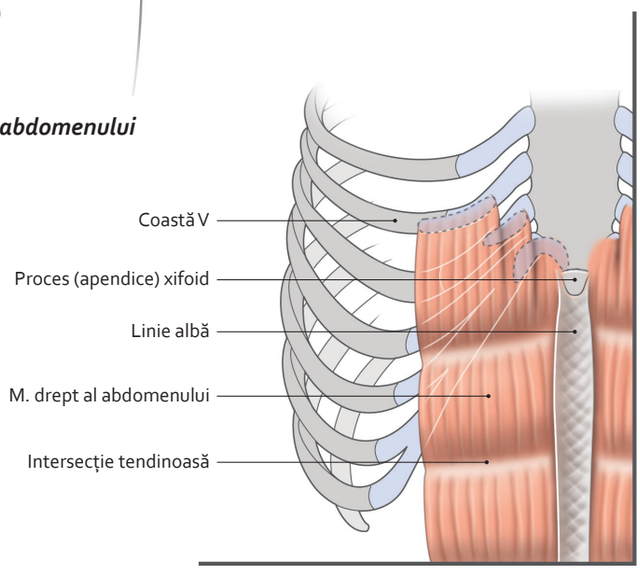

Origini ale mușchiului drept al abdomenului

3064 188-299.indd 244 29.07.2014 12:52:44

4.53 Mușchii abdomenului (2)

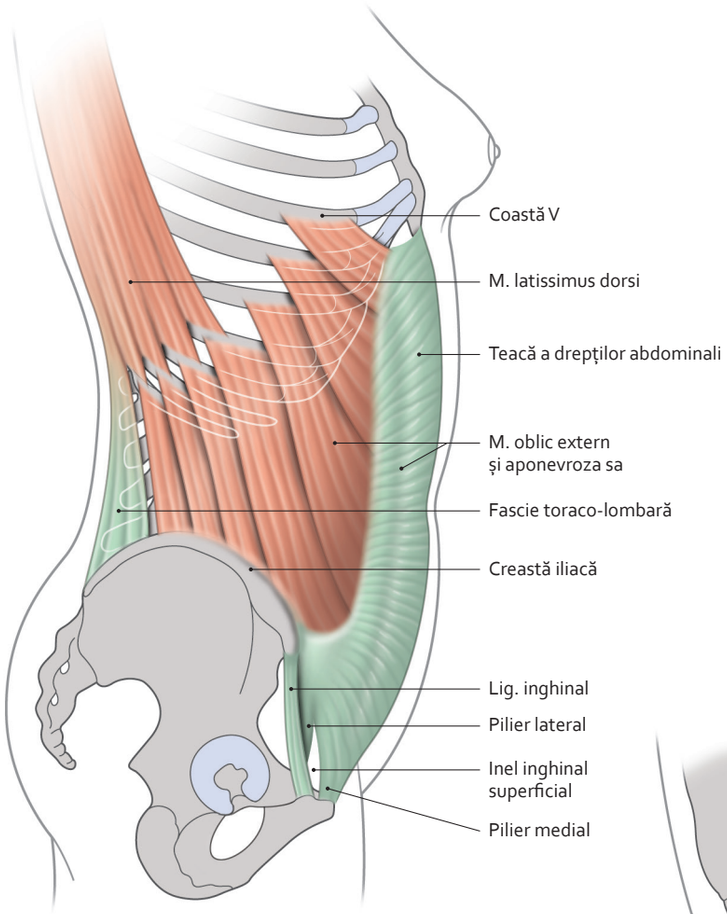

Mușchi oblic extern al abdomenului
(vedere laterală)

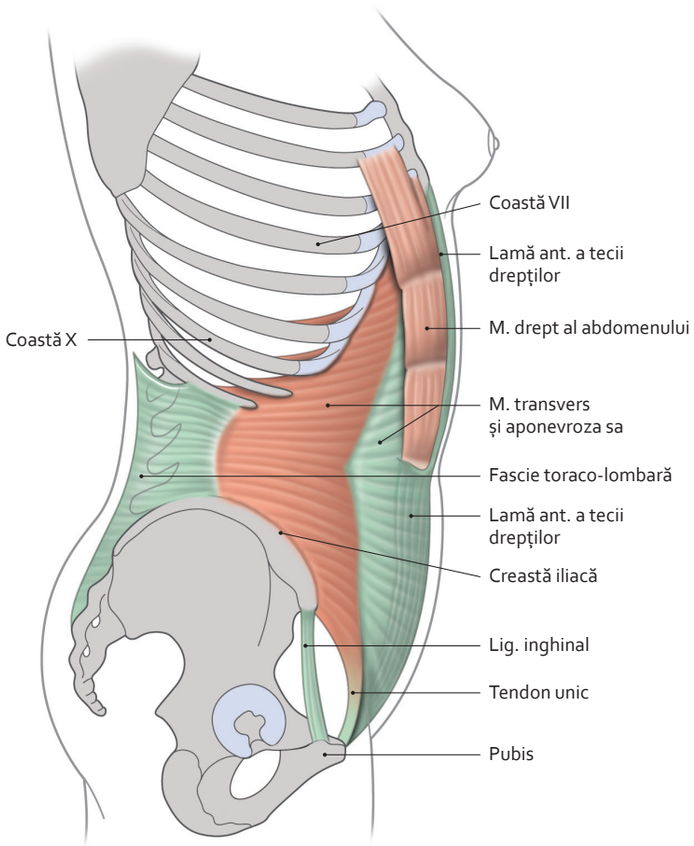

Mușchi transvers al abdomenului
(vedere laterală)

3064 188-299.indd 245 29.07.2014 12:52:48

4.54 Mușchii abdomenului (3)

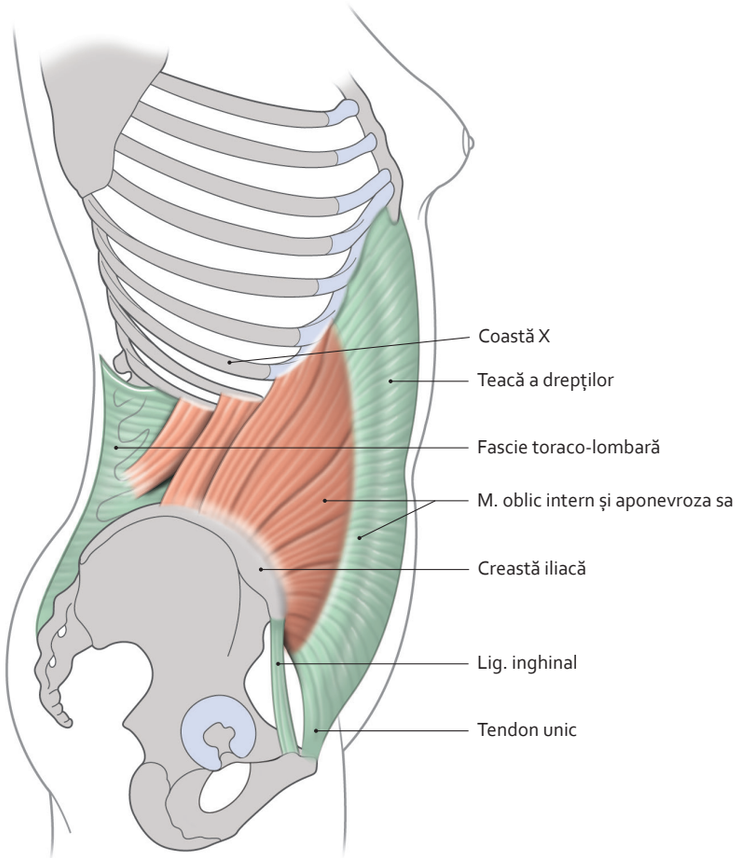

Mușchi oblic intern al abdomenului
(vedere laterală)

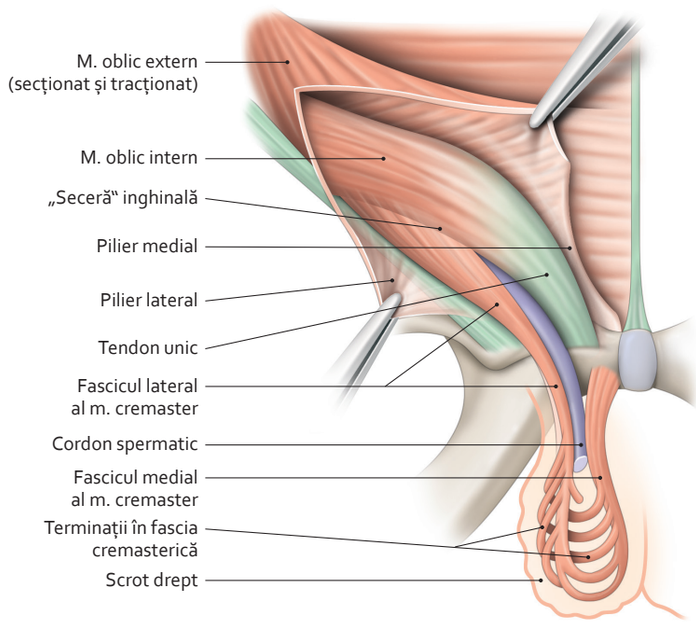

Mușchi cremaster
(vedere anterioară)

3064 188-299.indd 246 29.07.2014 12:52:52

4·55 Teaca drepților și linia semilunară

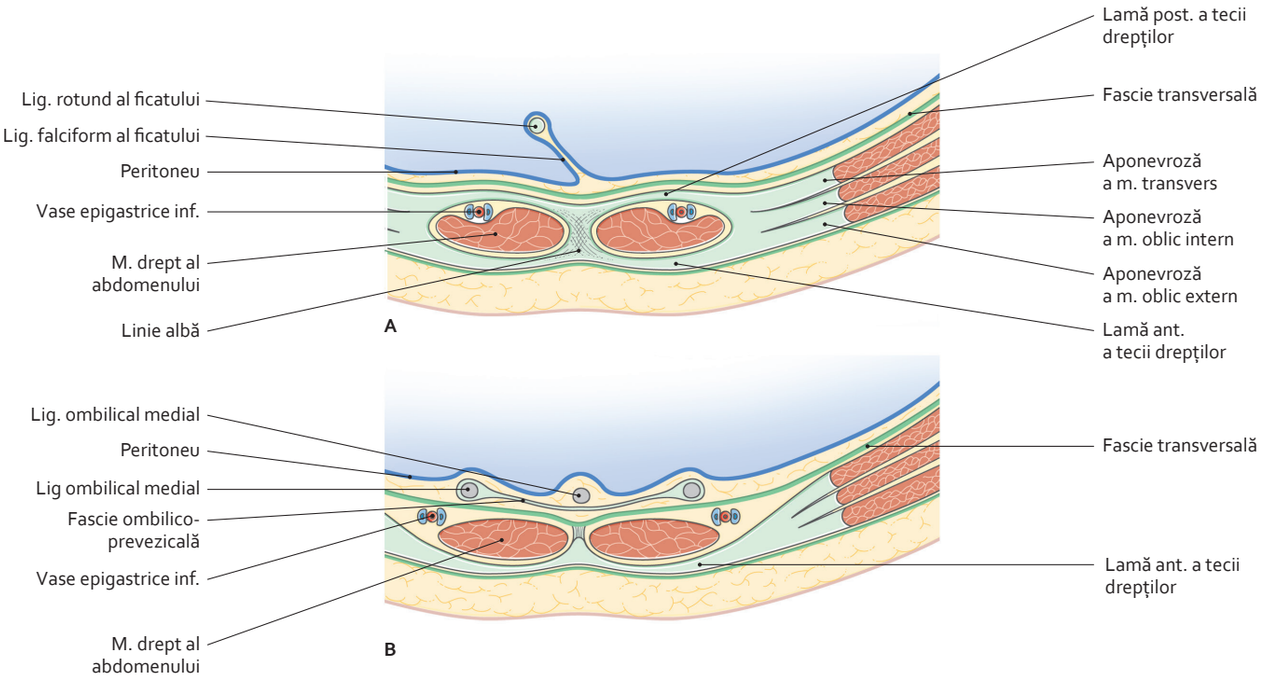

Teacă a drepților – secțiuni transversale deasupra ombilicului (A) și sub linia arcuată a abdomenului (B)

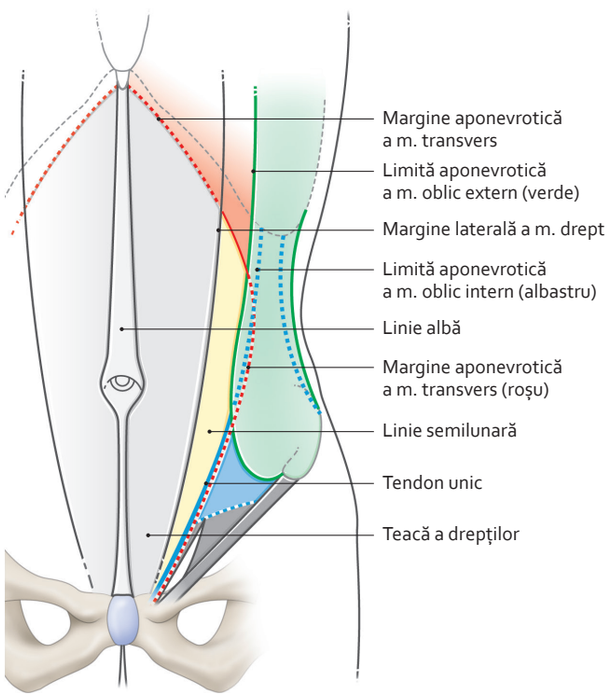

Perete abdominal anterior – linie semilunară

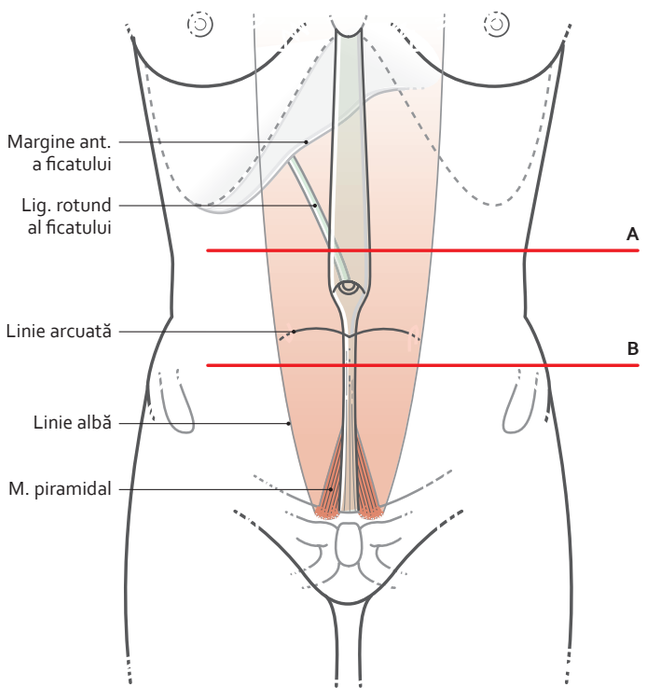

Linie albă și teacă a drepților – anatomie a suprafeței
(A și B: niveluri ale secțiunilor din figura de mai sus)

3064 188-299.indd 247 29.07.2014 12:53:27

4.56 Vascularizația și inervația peretelui abdominal (1)

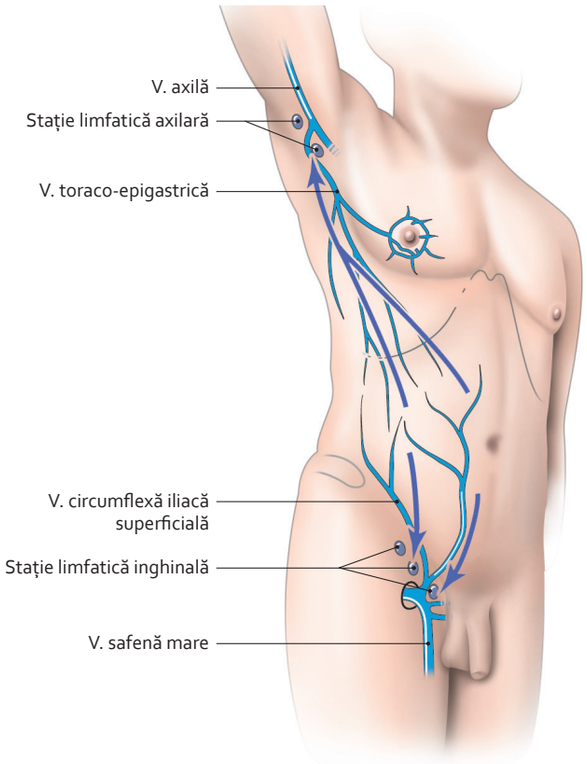

Drenaj venos și limfatic al peretelui abdominal

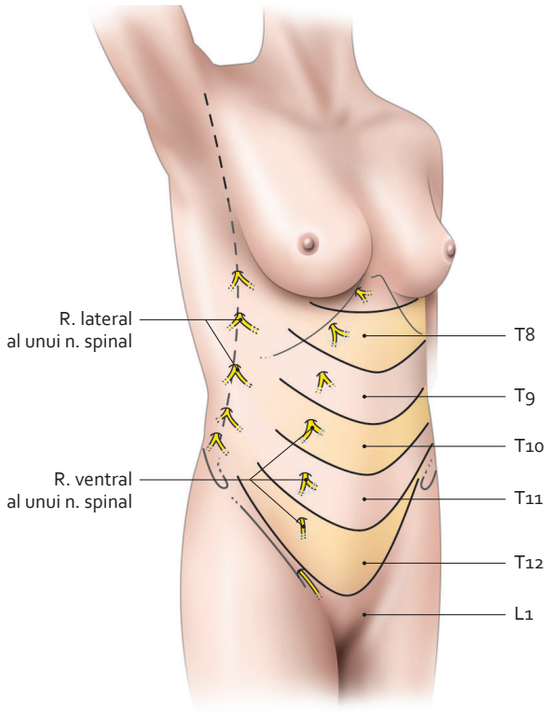

Dermatomere ale peretelui abdominal (T8–L1)

Mușchi	Acțiune	Inervație
Drept al abdomenului	• Flexor anterior al trunchiului	Nervi intercostali 6–11 și subcostal
Piramidal	• Tensor al liniei albe	Nervi subcostali și ilio-hipogastric (uneori)
Oblic extern al abdomenului	• Rotator controlateral al trunchiului • Flexor anterior al trunchiului • Reductor al inelului inghinal superficial	Nervi intercostali 6–11 și subcostal
Oblic intern al abdomenului	• Rotator omolateral al trunchiului • Flexor lateral al trunchiului • Coborâtor al „secerei" inghinale	Nervi intercostali 10 și 11 subcostal și genito-femural (uneori)
Cremaster	• Tractor al testiculului spre inelul inghinal superficial • Tensor al ligamentului rotund al uterului	Ramură genitală a nervului genito-femural
Transvers al abdomenului	• Tracționează coastele spre interior • Expirator	Nervi intercostali 7–11 și subcostal
Acțiune reunită a ansamblului mușchilor peretelui abdominal	• Comprimă cavitatea abdominală • Cresc presiunea intraabdominală (expirație forțată, tuse, vărsături, naștere, defecație, micțiune) • Stabilizează trunchiul (antigoniști ai mușchilor erectori ai coloanei vertebrale)	

3064 188-299.indd 248 29.07.2014 12:53:31

4·57 Vascularizația și inervația peretelui abdominal (2)

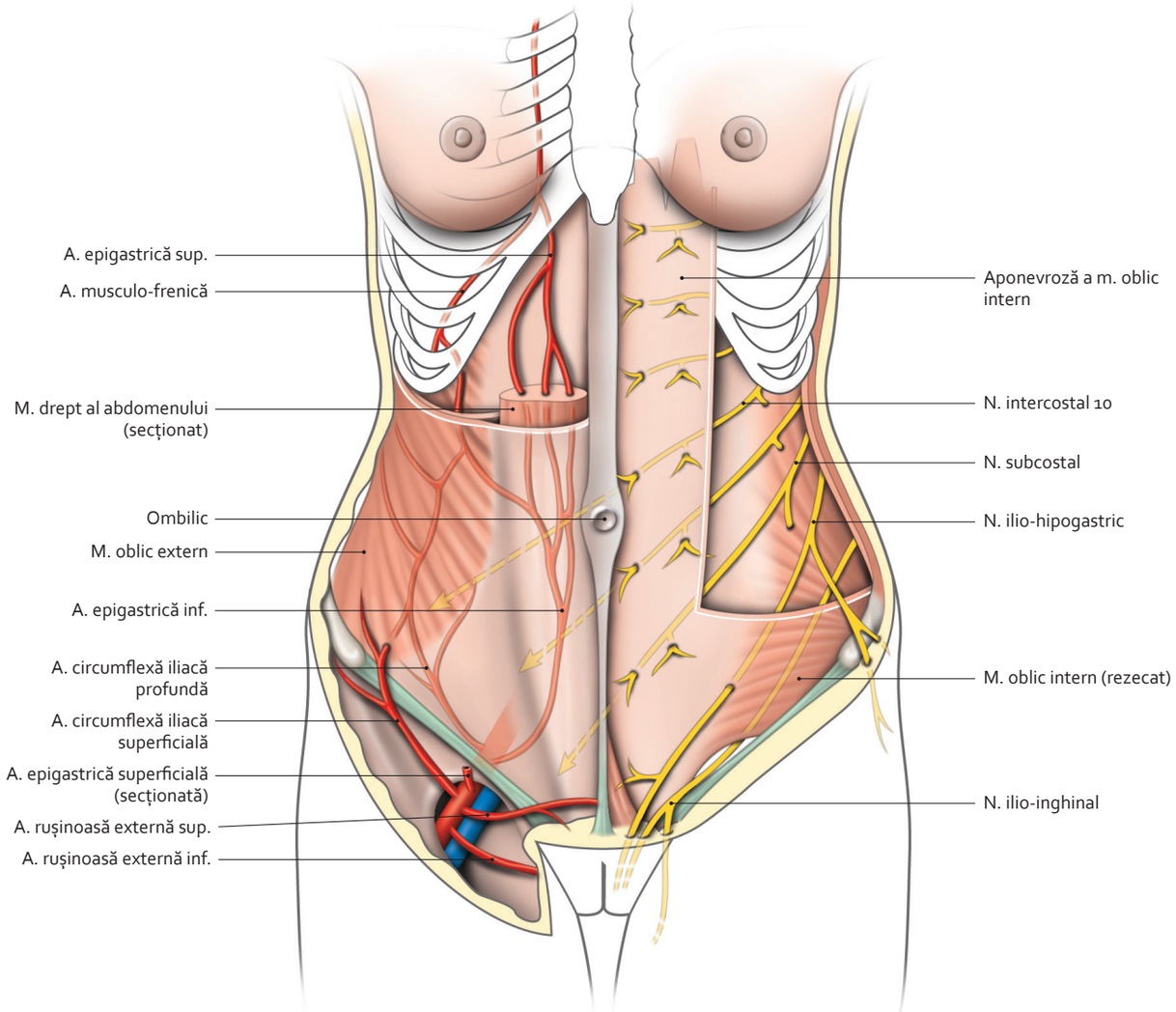

Artere și nervi ai peretelui abdominal
(vedere anterioară)

3064 188-299.indd 249 29.07.2014 12:53:35

4.58 Regiunea ombilicală

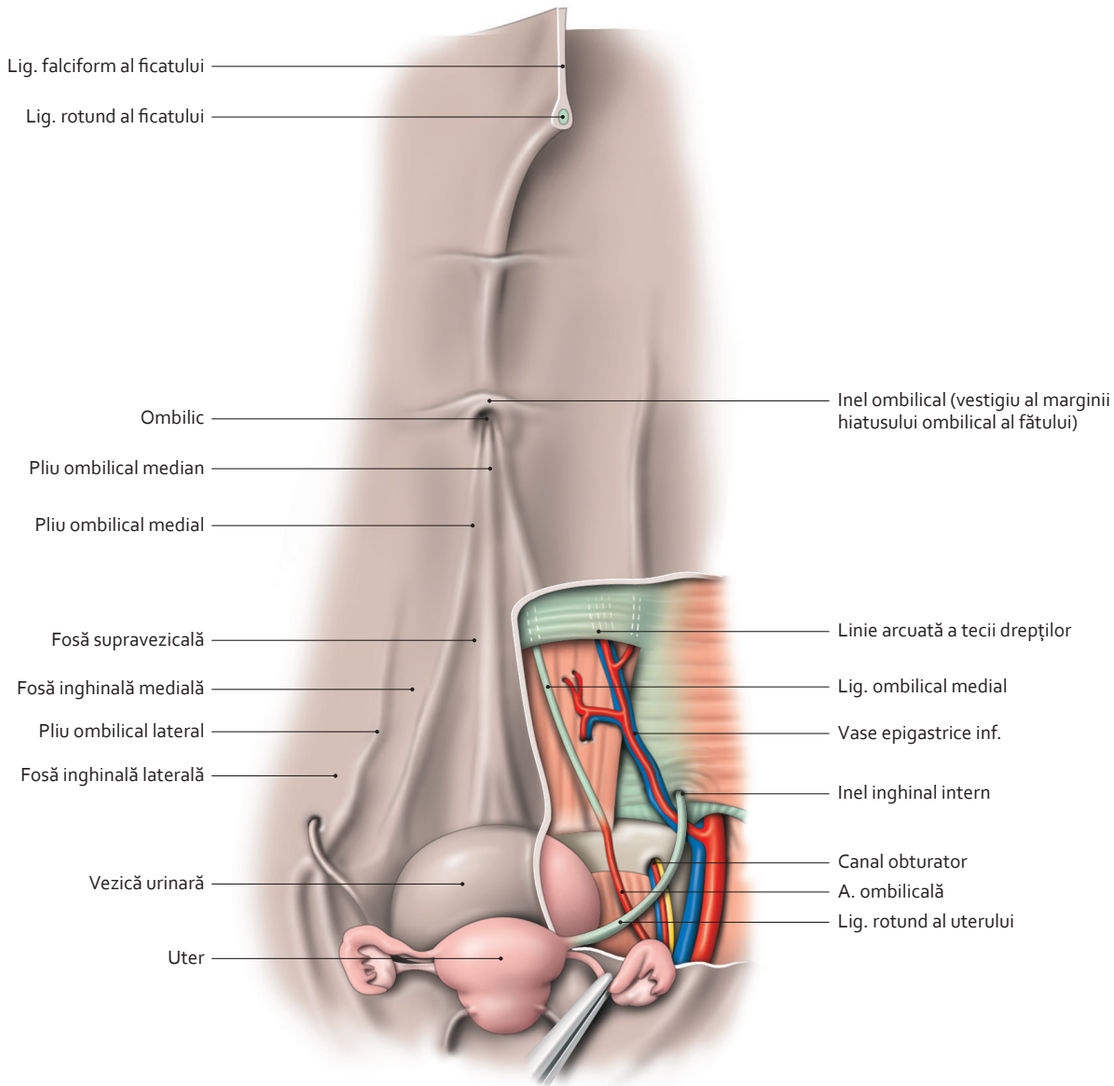

Perete abdominal anterior la femeie
(vedere posterioară, peritoneu parțial rezecat pe dreapta)

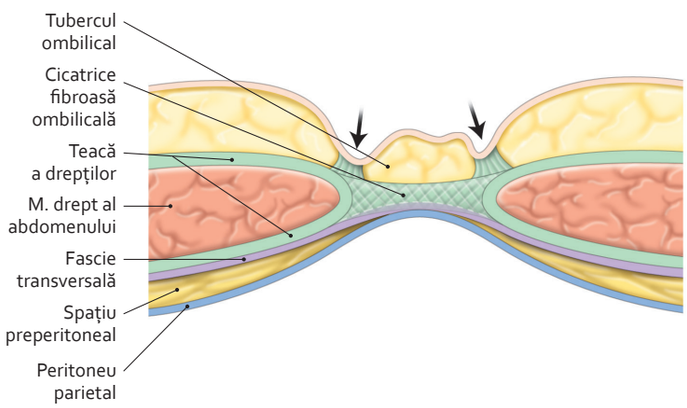

Ombilic. Săgeți – șanț ombilical
(secțiune transversală)

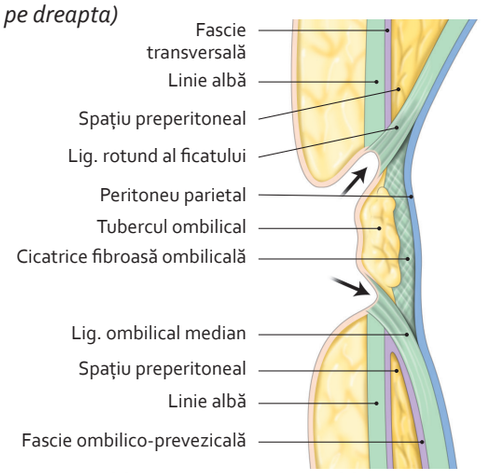

Ombilic. Săgeți – șanț ombilical
(secțiune sagitală)

3064 188-299.indd 250 29.07.2014 12:53:39

4.59 Structurile regiunii inghinale

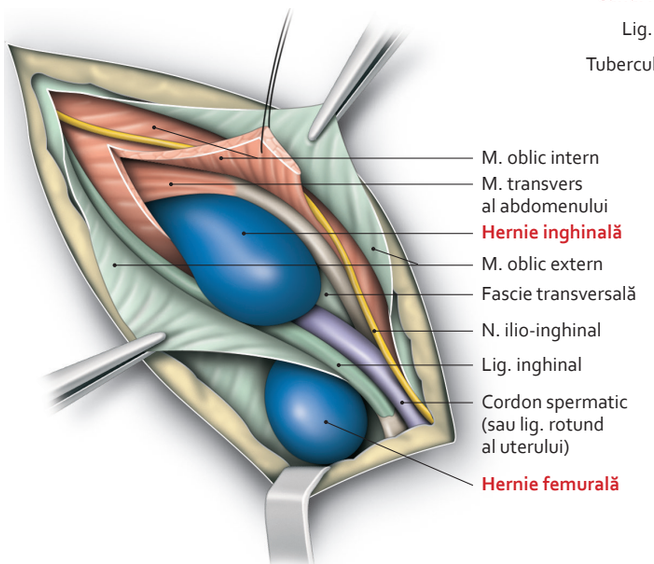

Hernii inghinală și femurală
(vedere anterioară)

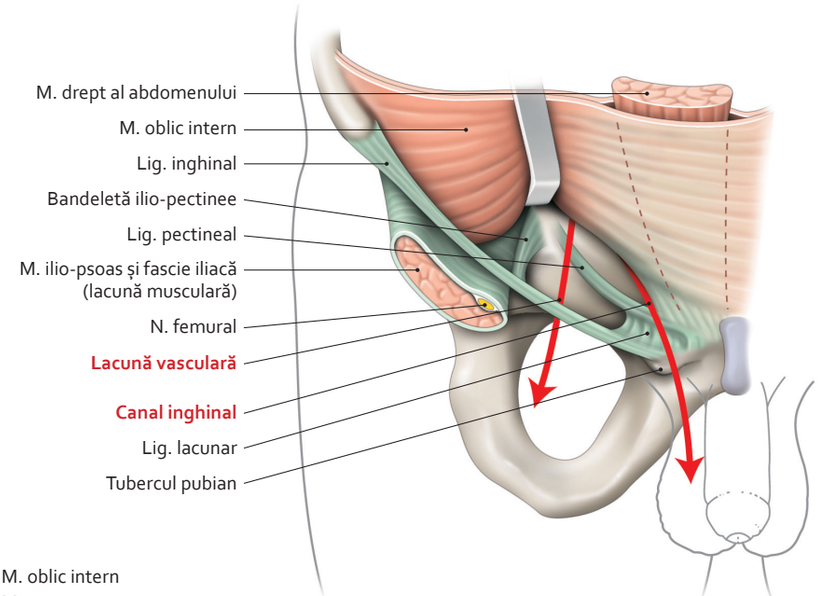

Hiatus musculo-pectineal
(vedere anterioară)

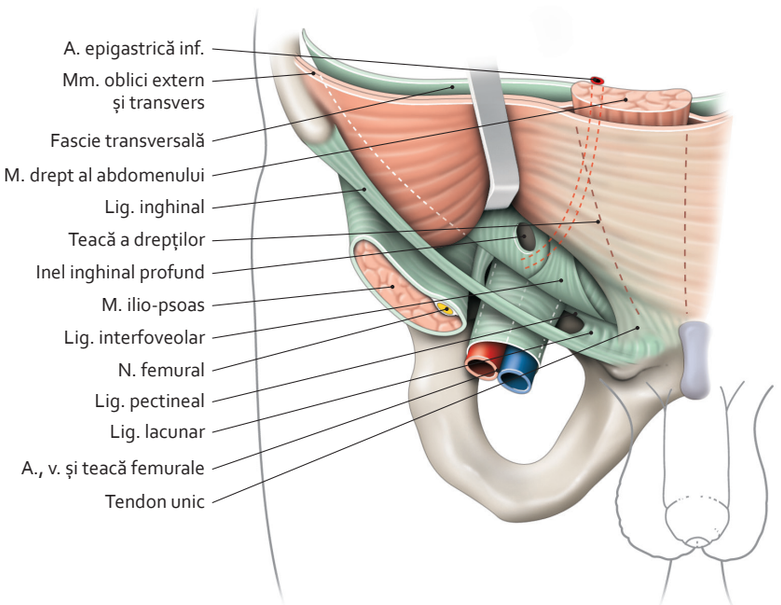

Perete posterior al regiunii inghinale
(vedere anterioară, fără mușchiul oblic extern)

Notă

Regiunea inghinală constituie o regiune de slăbiciune a peretelui abdominal anterior. Este cel mai frecvent sediu al herniilor abdominale (97% din hernii la bărbat și 50% la femeie), herniilor inghinale, dar și al herniilor femurale.

3064 188-299.indd 251 29.07.2014 12:53:45

4.60 Regiunea inghinală superficială

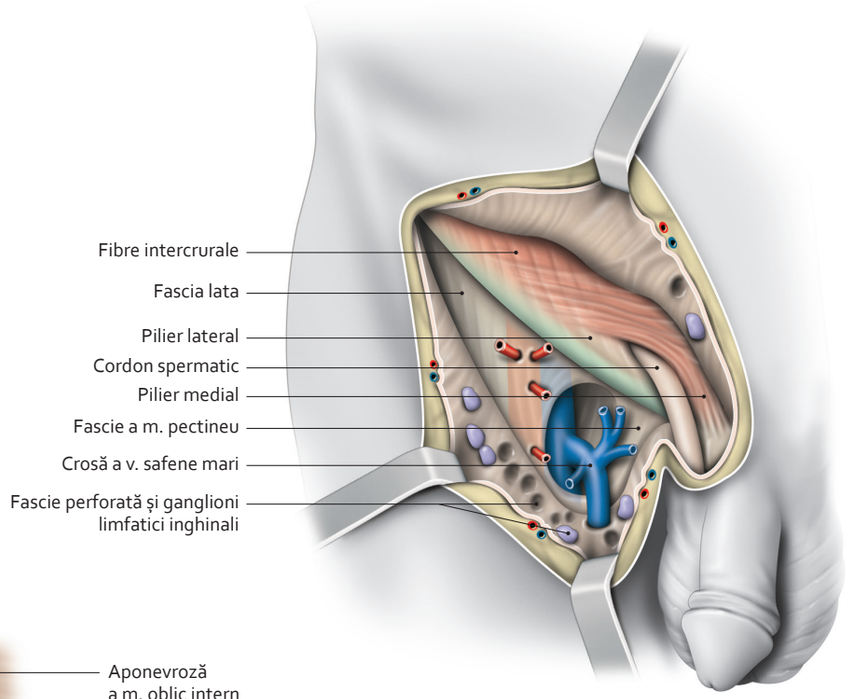

Inel inghinal superficial

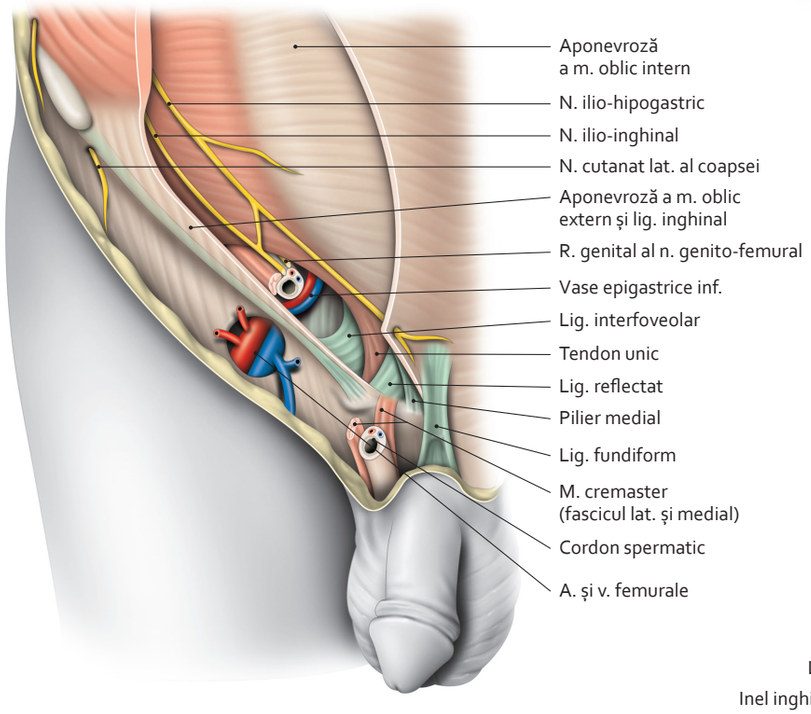

Canal inghinal
(rezecție a unei părți a mușchiului oblic extern și a cordonului spermatic)

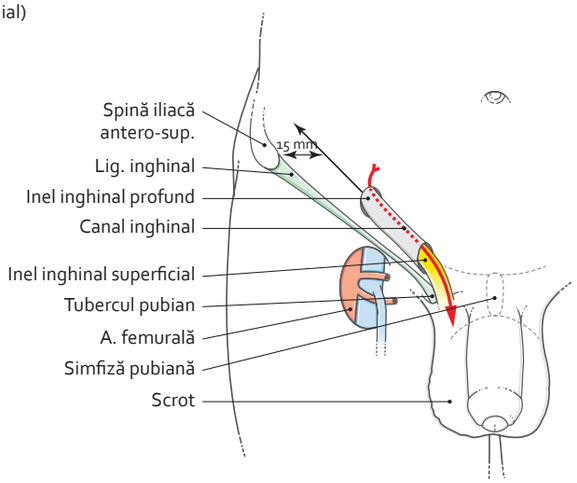

Canal inghinal – situare

3064 188-299.indd 252 29.07.2014 12:54:31

4.61 Canalul inghinal

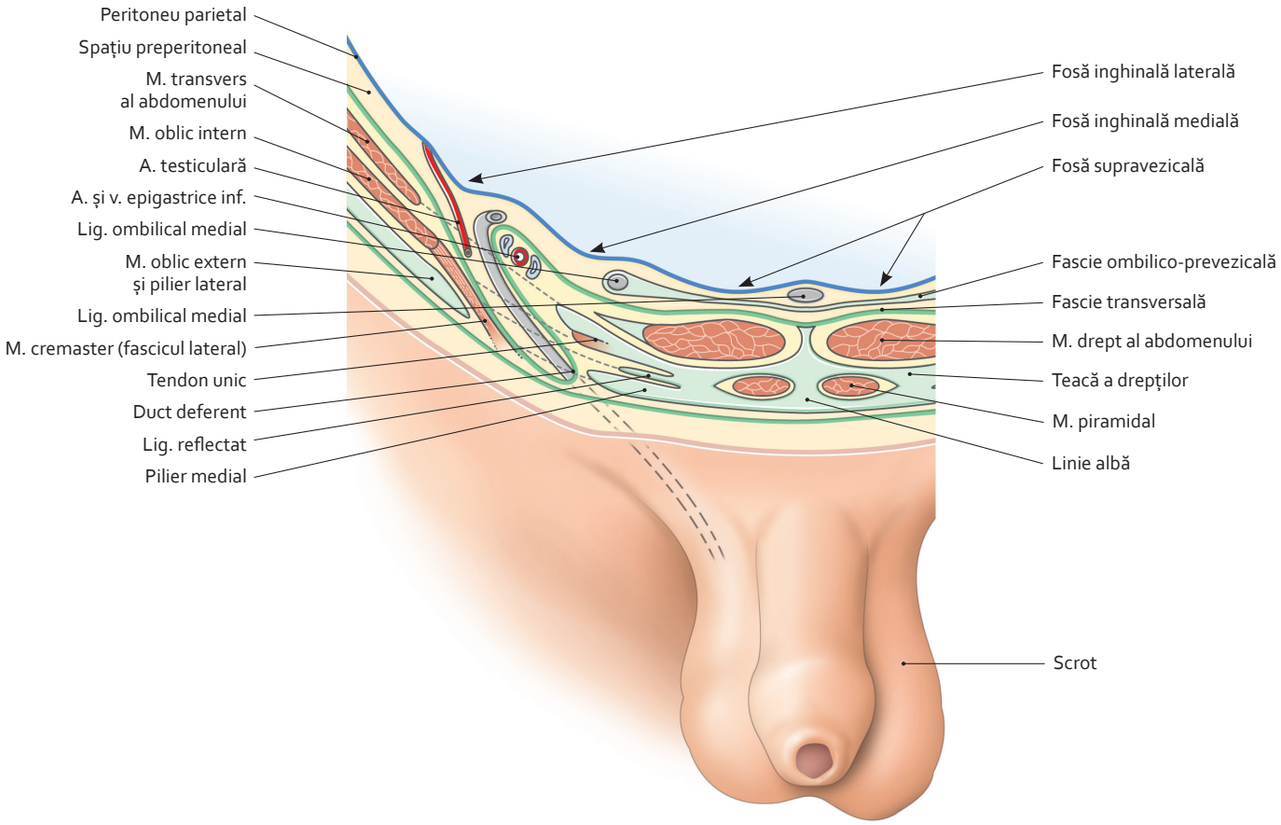

Structură a canalului inghinal
(secțiune transversală și oblică)

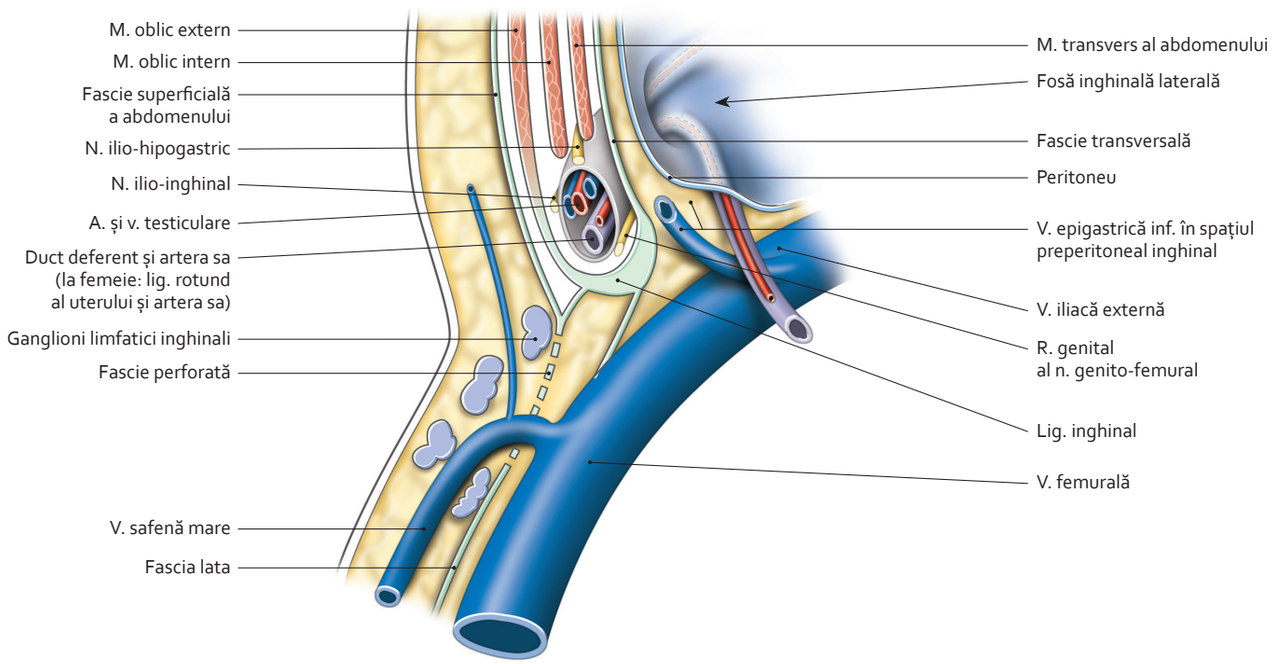

Canal inghinal – raporturi și conținut
(secțiune sagitală schematică)

3064 188-299.indd 253 29.07.2014 12:54:38

4.62 Regiunea inghinală profundă

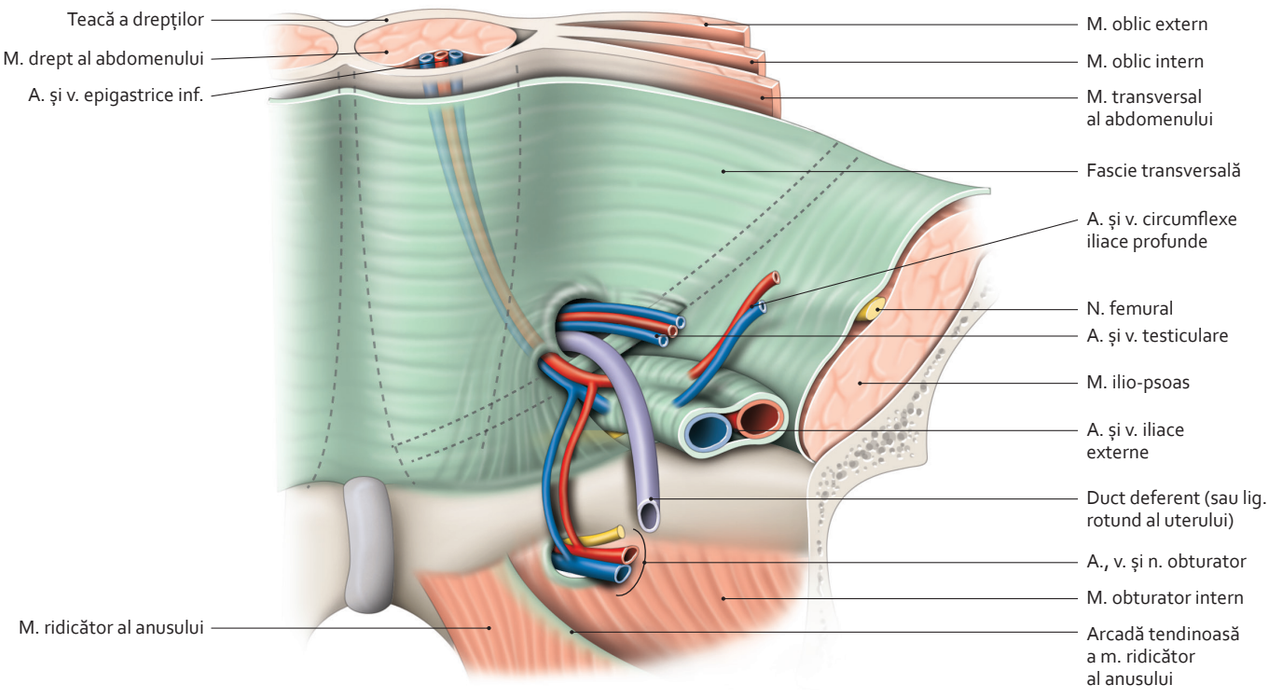

Regiune inghinală profundă, cu ablația peritoneului
(vedere posterioară)

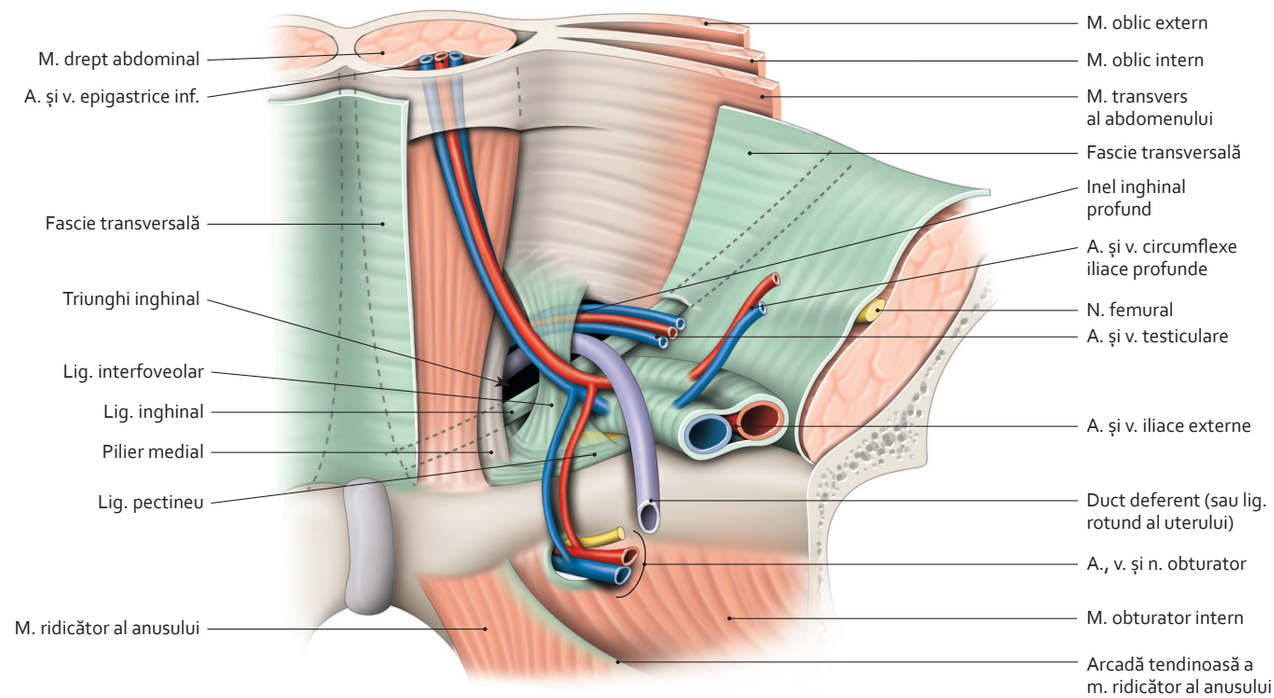

Regiune inghinală profundă, cu rezecție parțială a fasciei transversale
(vedere posterioară)

4.63 Aparatul digestiv

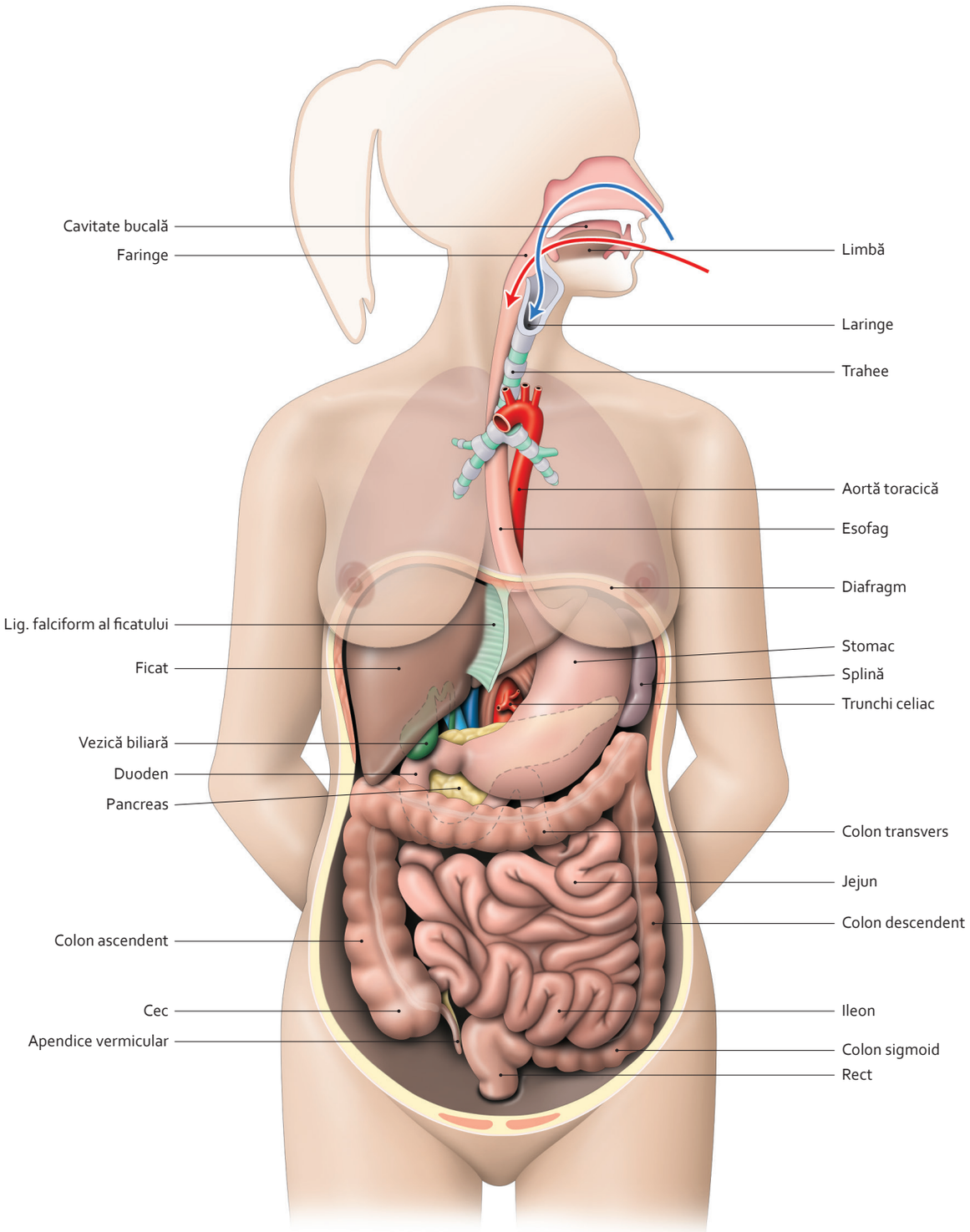

Topografie generală a aparatului digestiv
(cu rezecție a peretelui abdominal anterior și fără viscerele pelvine)

3064 188-299.indd 255 29.07.2014 12:54:49

4.64 Cavitatea peritoneală (1)

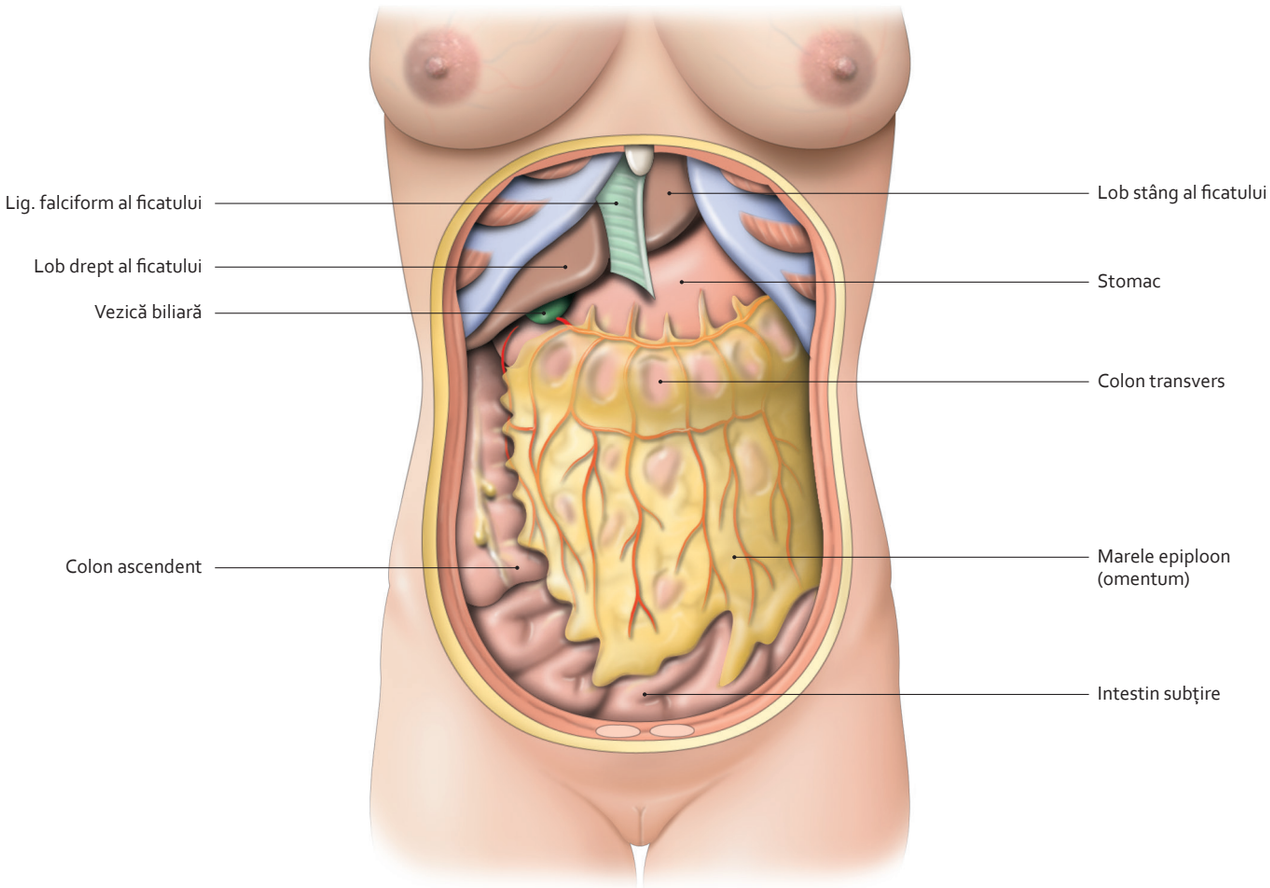

Regiune previsceralã a cavității peritoneale
(vedere anterioară după rezecția peretelui abdominal anterior)

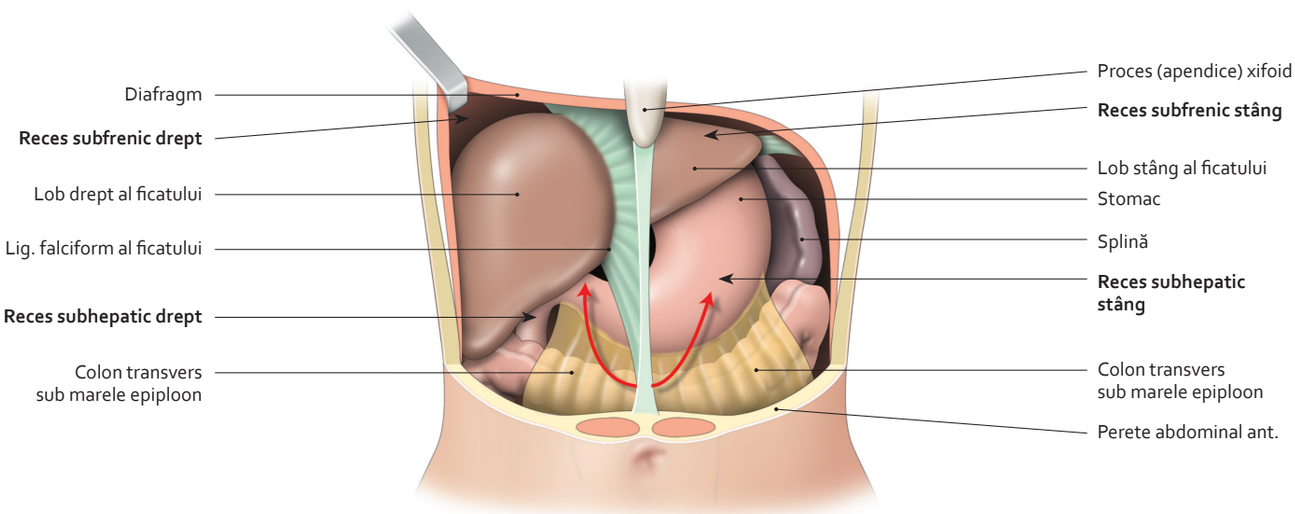

Parte supraombilicală a regiunii previscerale a cavității peritoneale

3064 188-299.indd 256 29.07.2014 12:54:54

4.65 Cavitatea peritoneală (2)

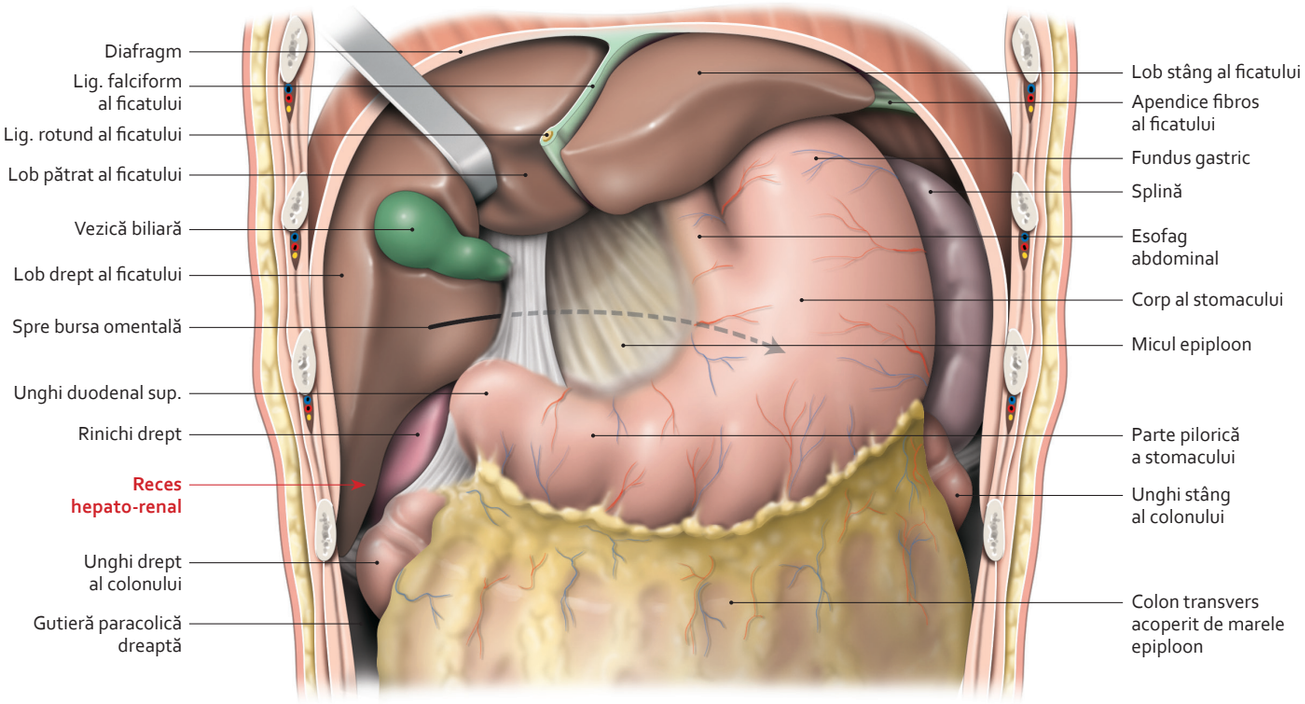

Regiune supramezocolică
(cu rezecție a ligamentelor falciform și rotund ale ficatului)

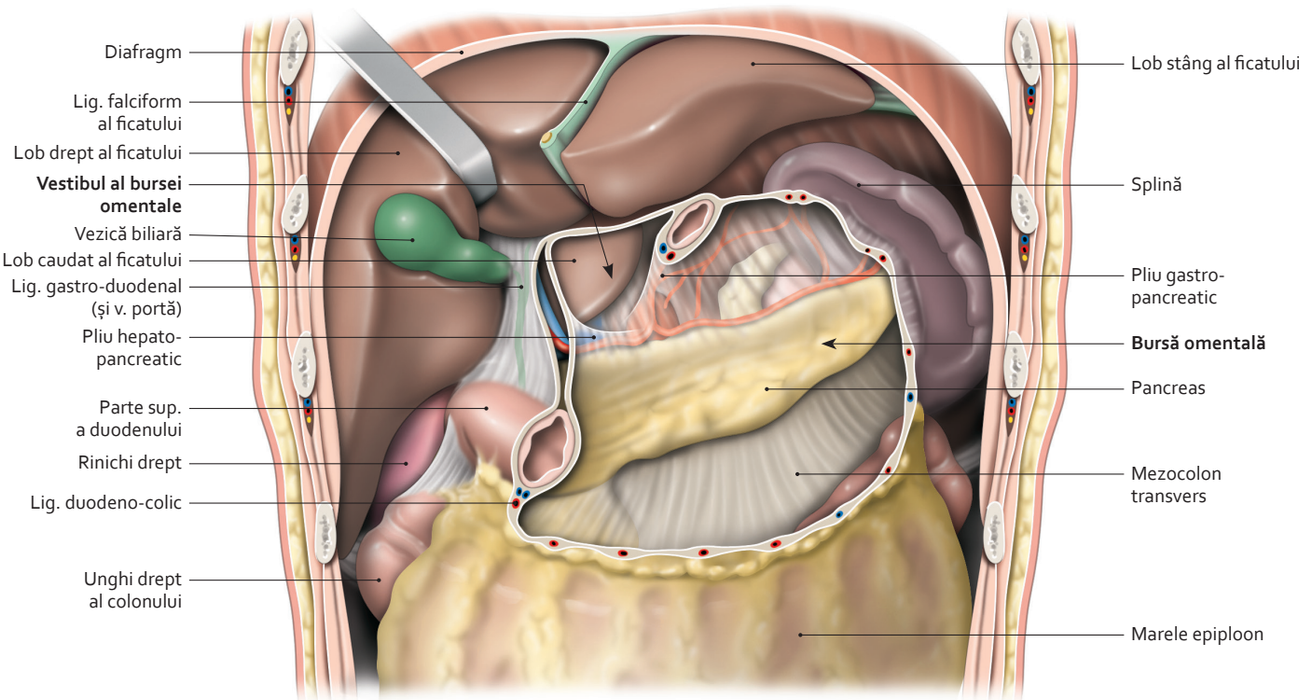

Bursă omentală deschisă
(cu rezecția stomacului)

3064 188-299.indd 257 29.07.2014 12:54:59

4.66 Cavitatea peritoneală (3)

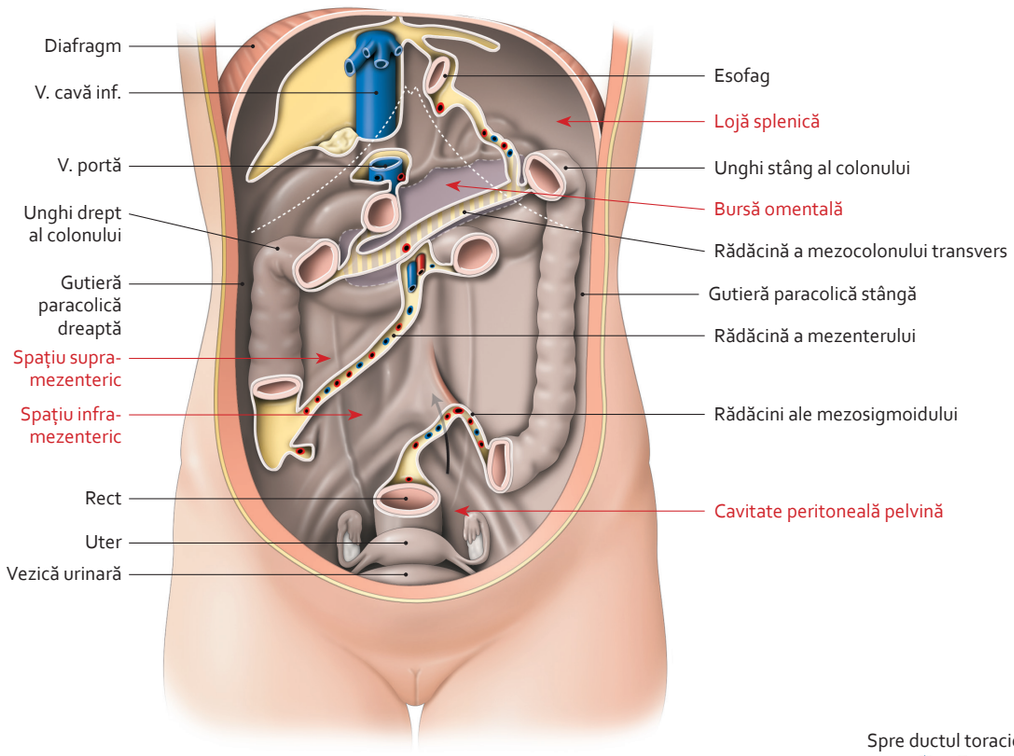

Topografie a peritoneului parietal posterior
(ablație și rezecție a anumitor viscere)

Notă

Peritoneul poate resorbi 8% din greutatea corpului în fiecare oră (adică aproximativ 450 mL/h). Două aplicații terapeutice utilizează această funcție:

- resorbția sângelui în transfuziile la făt *in utero;*
- dializa peritoneală la cei cu insuficiență renală cronică (peritoneul joacă rolul unei membrane de dializă).

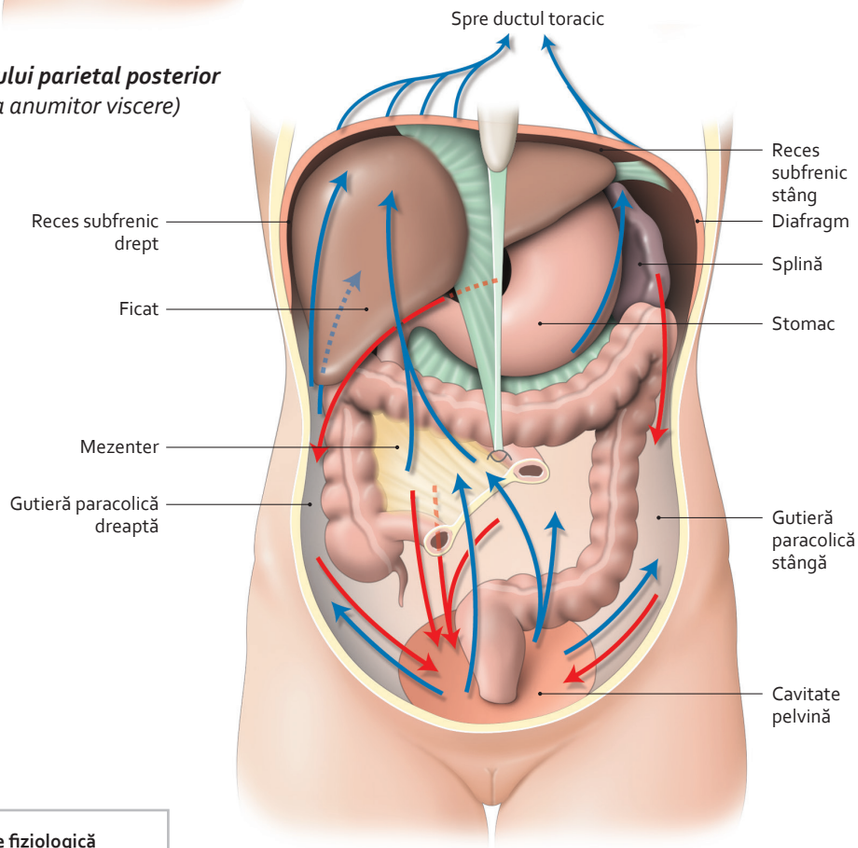

Circulație a lichidului peritoneal

3064 188-299.indd 258 29.07.2014 12:55:06

4.67 Stomacul

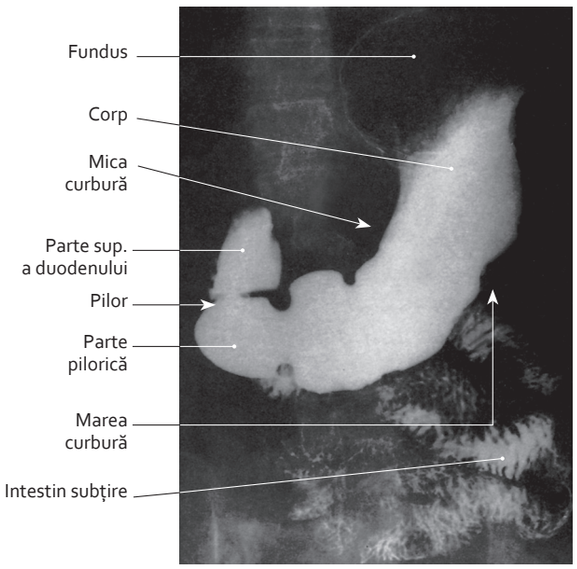

Radiografie a stomacului
(clișeu dr. Ph. Chartier)

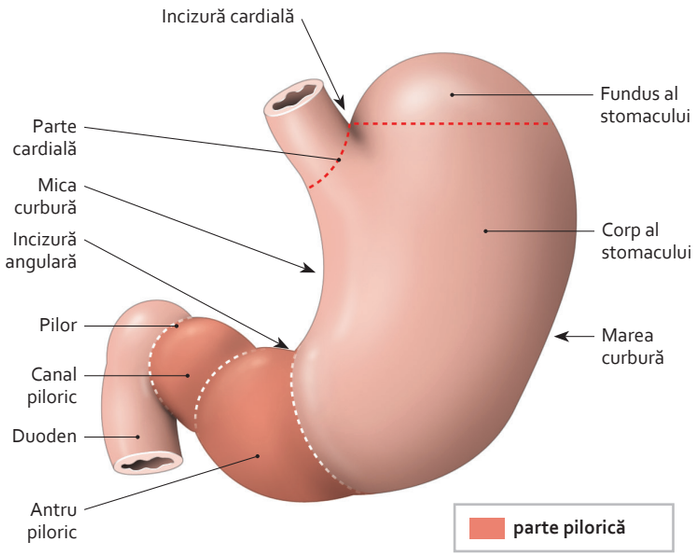

Subdiviziuni ale stomacului

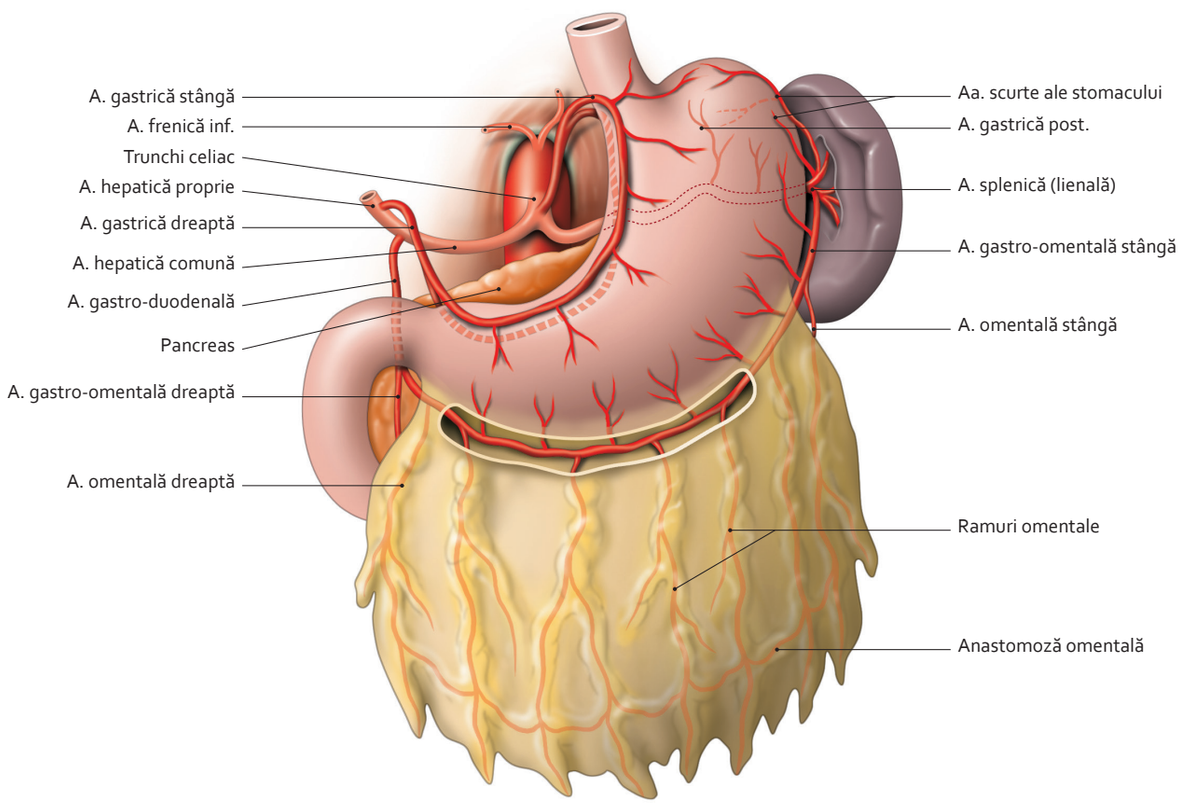

Artere ale stomacului

3064 188-299.indd 259 29.07.2014 12:55:12

4.68 Limfaticele și nervii stomacului

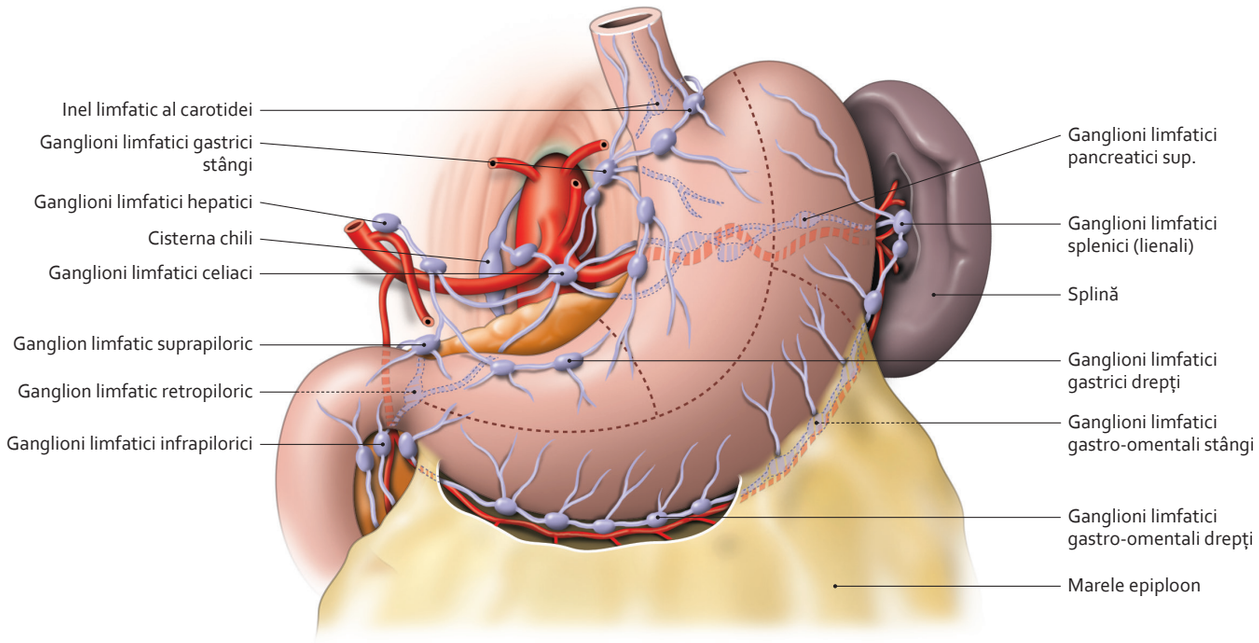

Ganglioni limfatici și teritorii limfatice ale stomacului
(vedere anterioară)

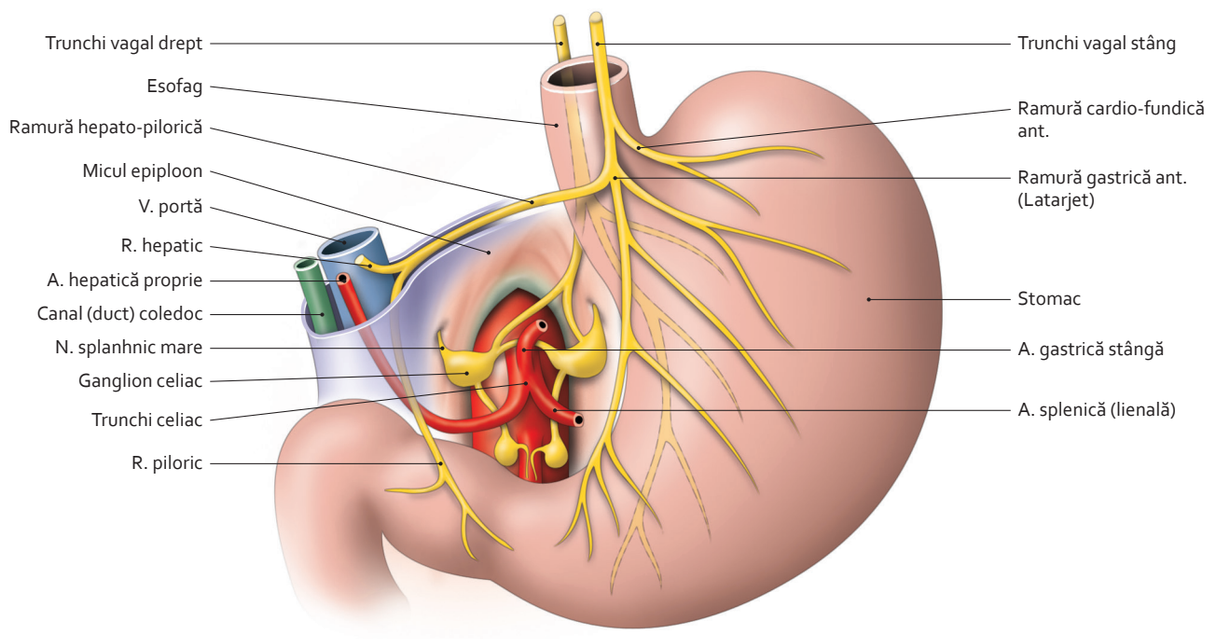

Nervi ai stomacului
(vedere anterioară)

4.69 Structura stomacului

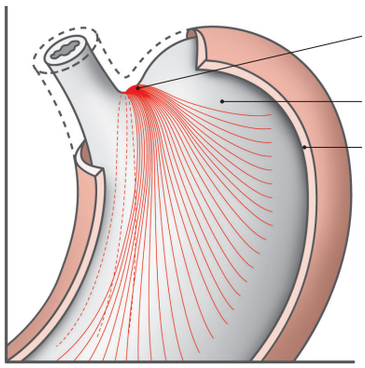

Direcție a fibrelor oblice

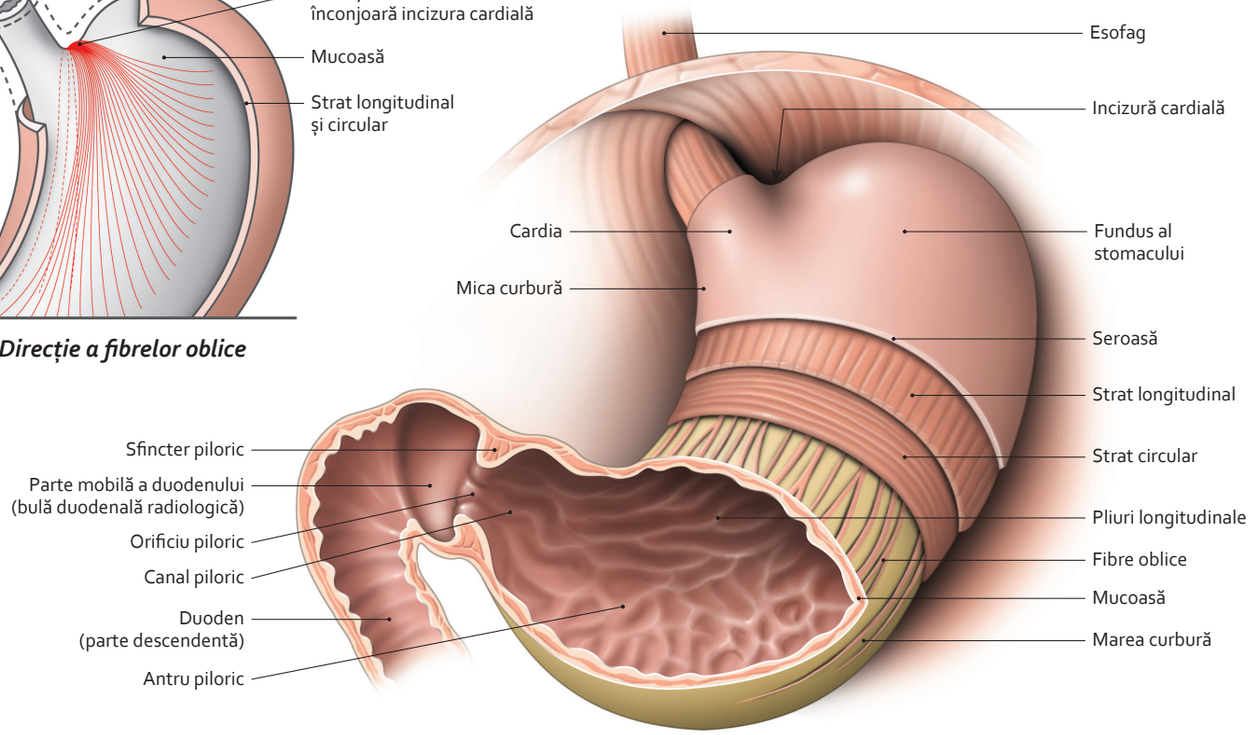

Tunici ale stomacului
(vedere anterioară, secțiune teșită)

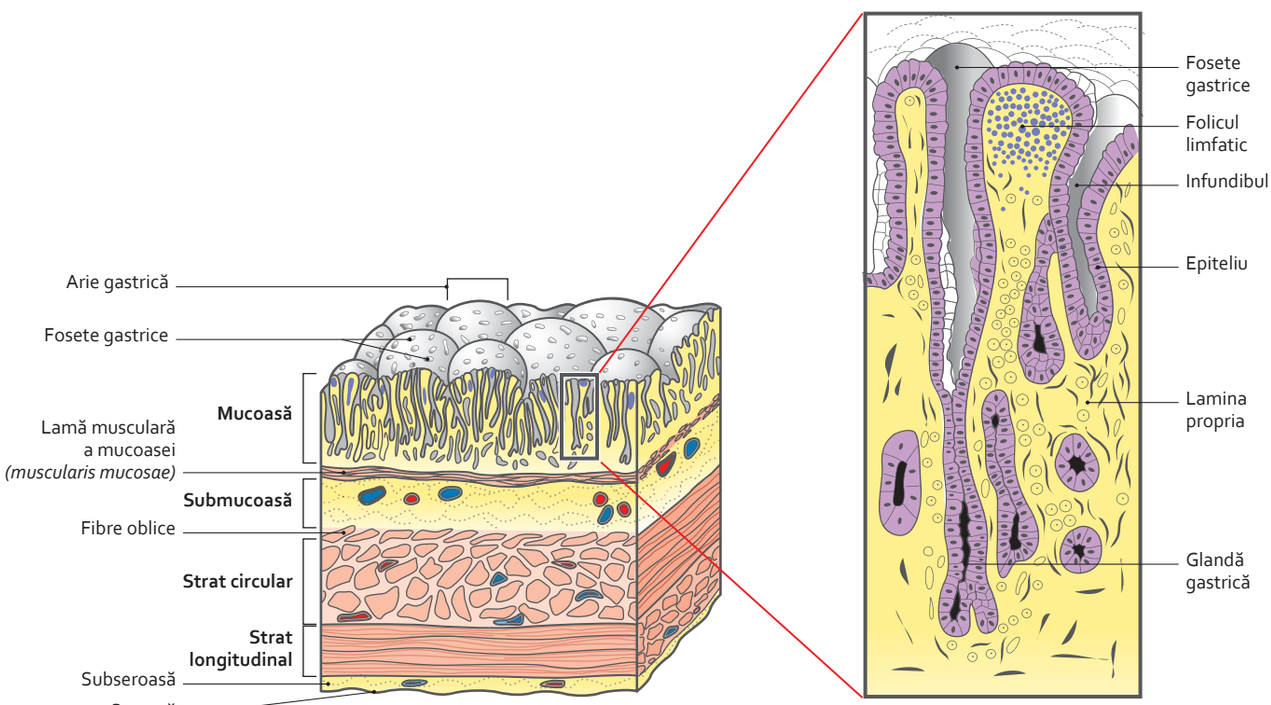

Structură a peretelui gastric
(schematic)

4.70 Duodenul și pancreasul (1)

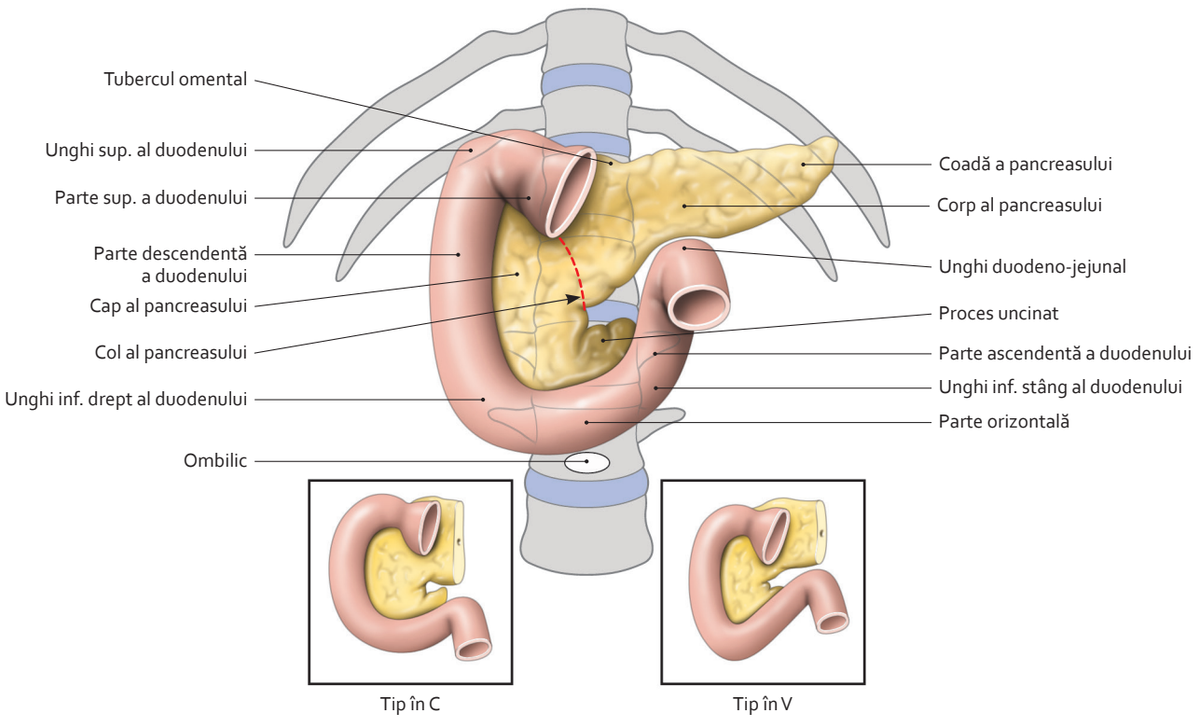

Duoden și pancreas – situare și variații

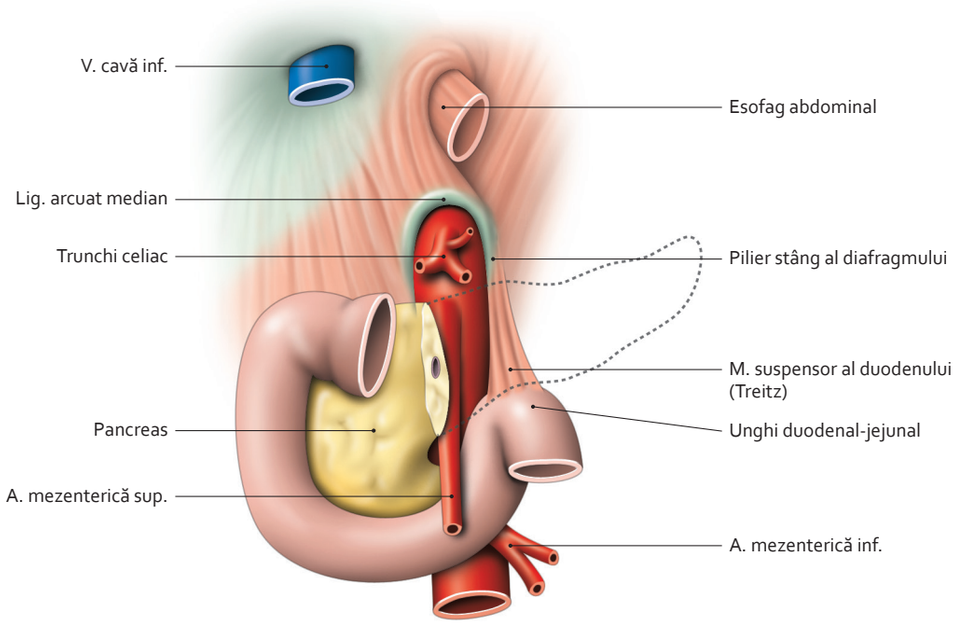

Mușchi suspensor al duodenului
(vedere anterioară)

4.71 Duodenul și pancreasul (2)

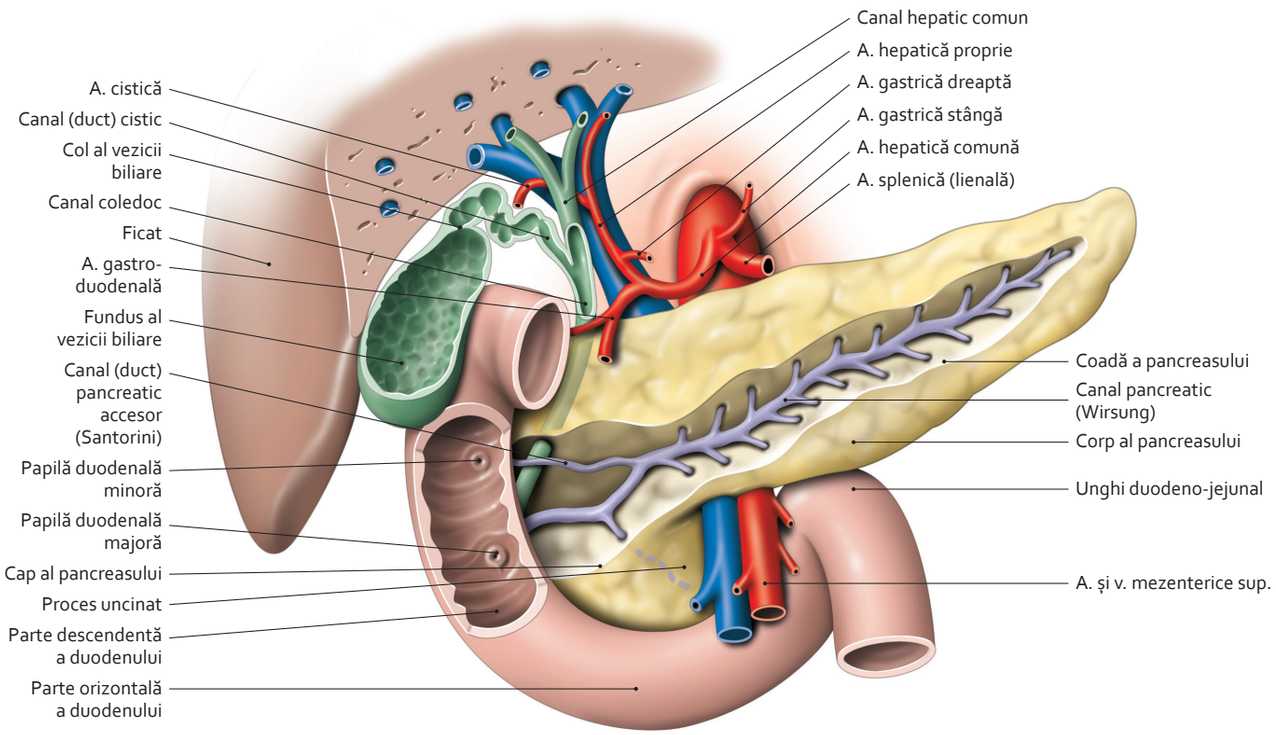

Căi biliare și pancreatice
(vedere anterioară)

Notă

Ansele intestinului subțire se pot introduce în recesurile duodenale, realizând hernii interne care se pot strangula.

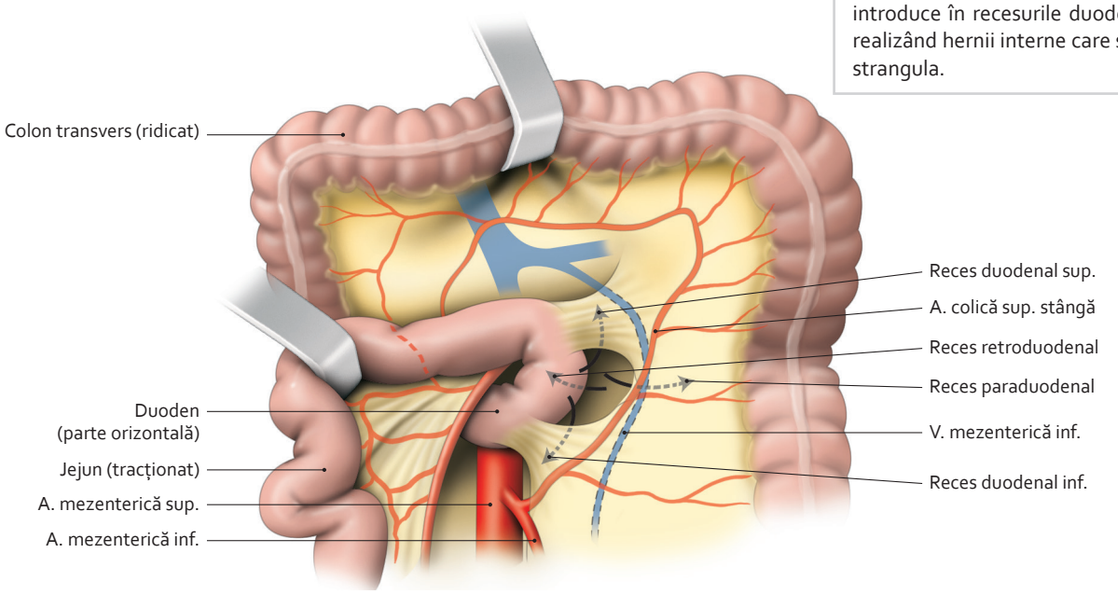

Unghi duodeno-jejunal

4.72 Canalele biliare

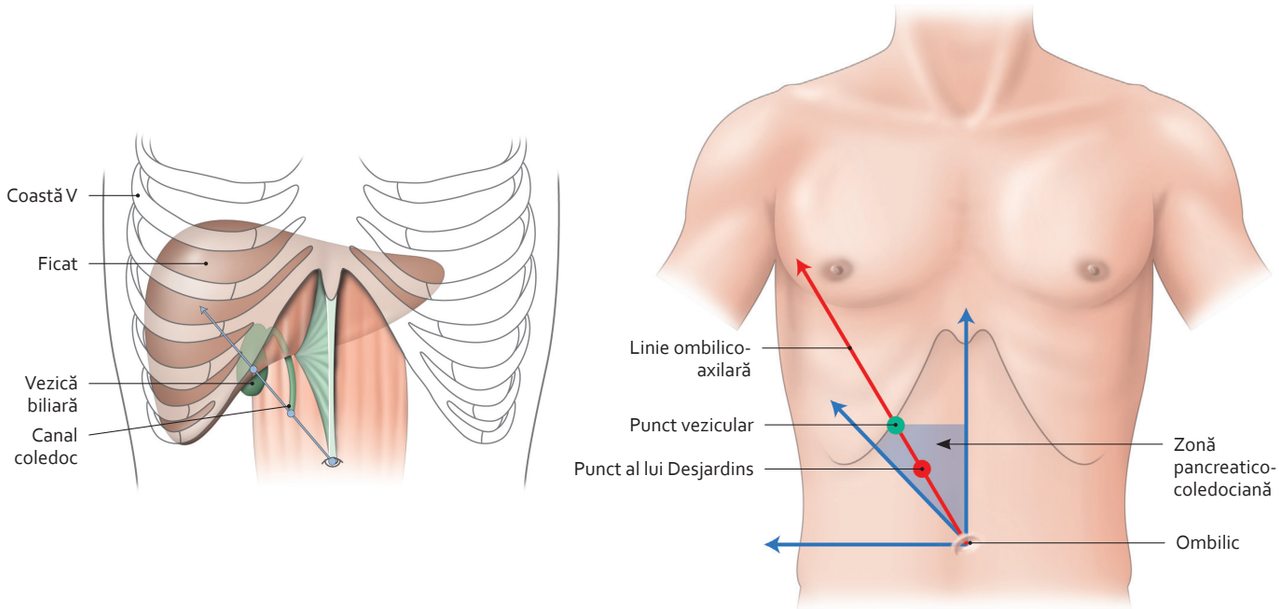

Căi biliare extrahepatice – anatomie a suprafeței

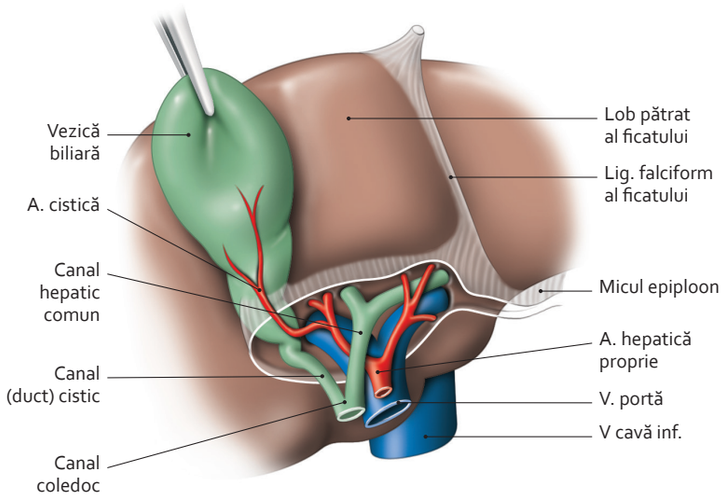

Ficat
(vedere antero-inferioară)

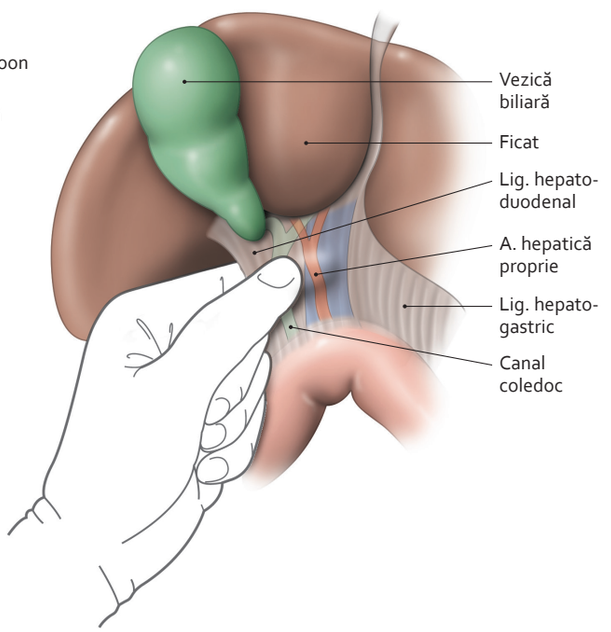

Palpare chirurgicală a canalului coledoc în pedicului hepatic

3064 188-299.indd 264 29.07.2014 12:55:59

4·73 Ampula hepato-pancreatică

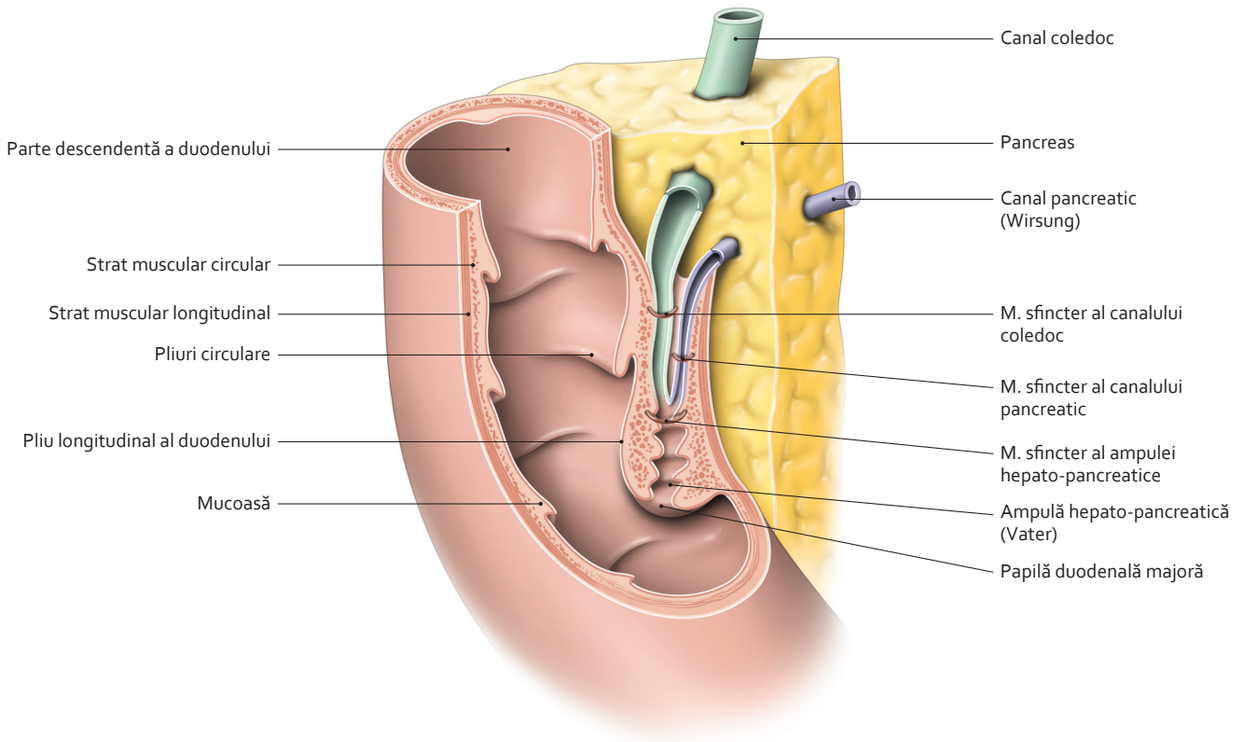

Ampulă și mușchi sfincter hepato-pancreatice
(secțiune teșită)

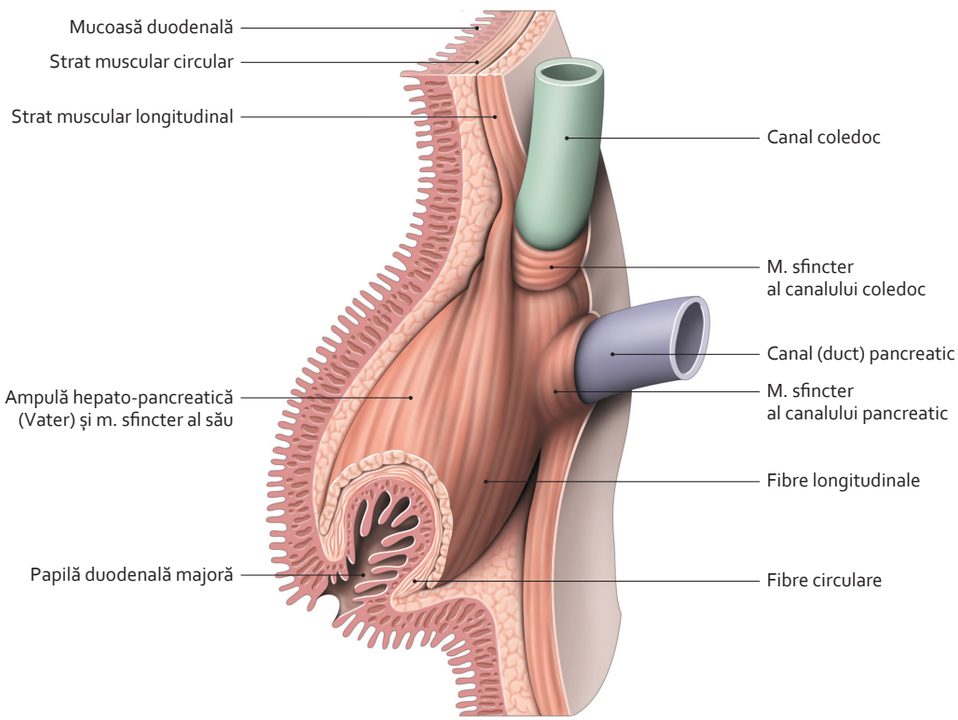

Mușchi sfincter al ampulei hepato-pancreatice
(structură)

3064 188-299.indd 265 29.07.2014 12:56:04

4.74 Trunchiul celiac

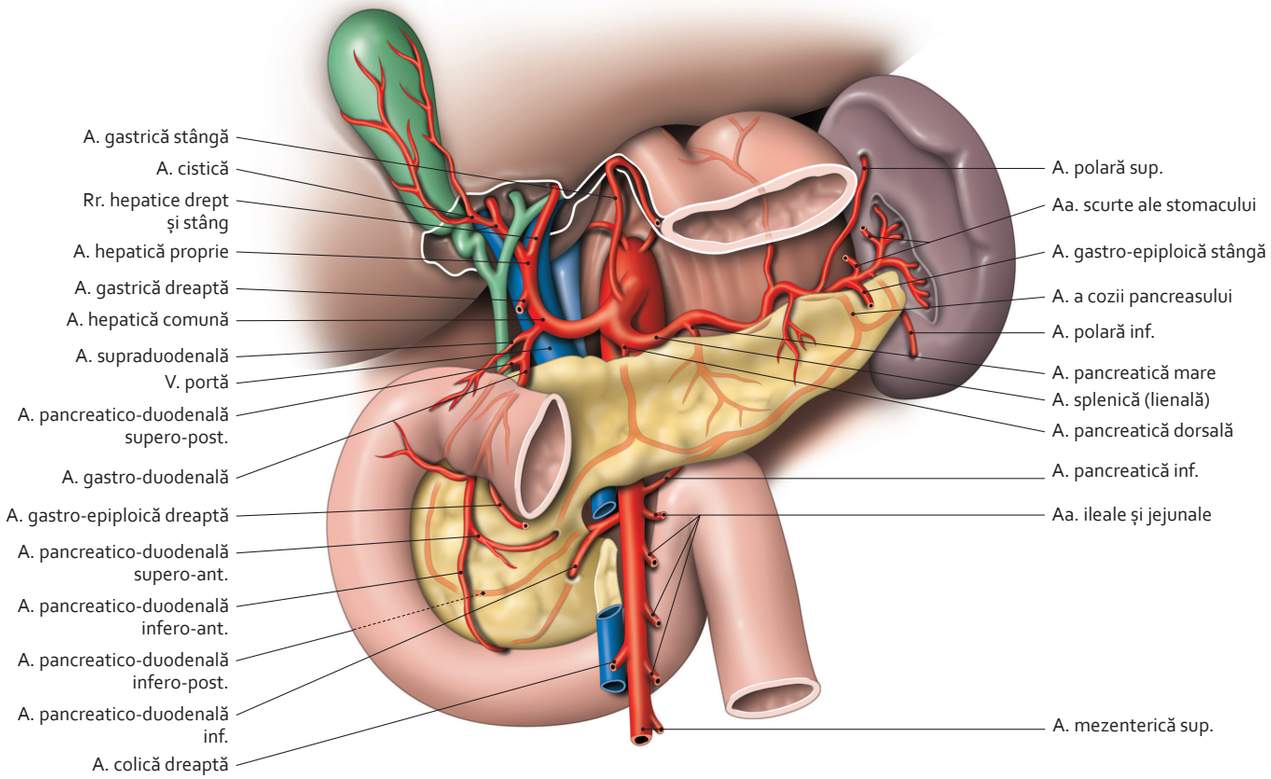

Trunchi celiac și ramurile sale
(divizare tip: 60%)

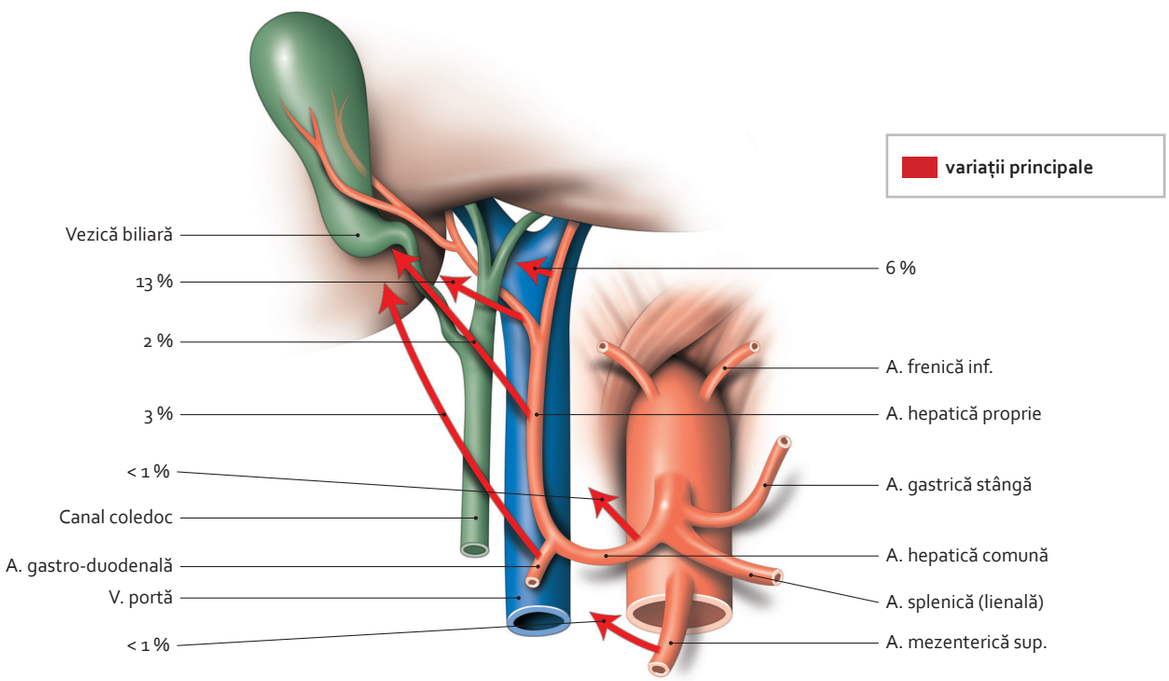

Arteră cistică și variațiile sale

3064 188-299.indd 266 29.07.2014 12:56:10

4.75 Vasele duodenului și pancreasului

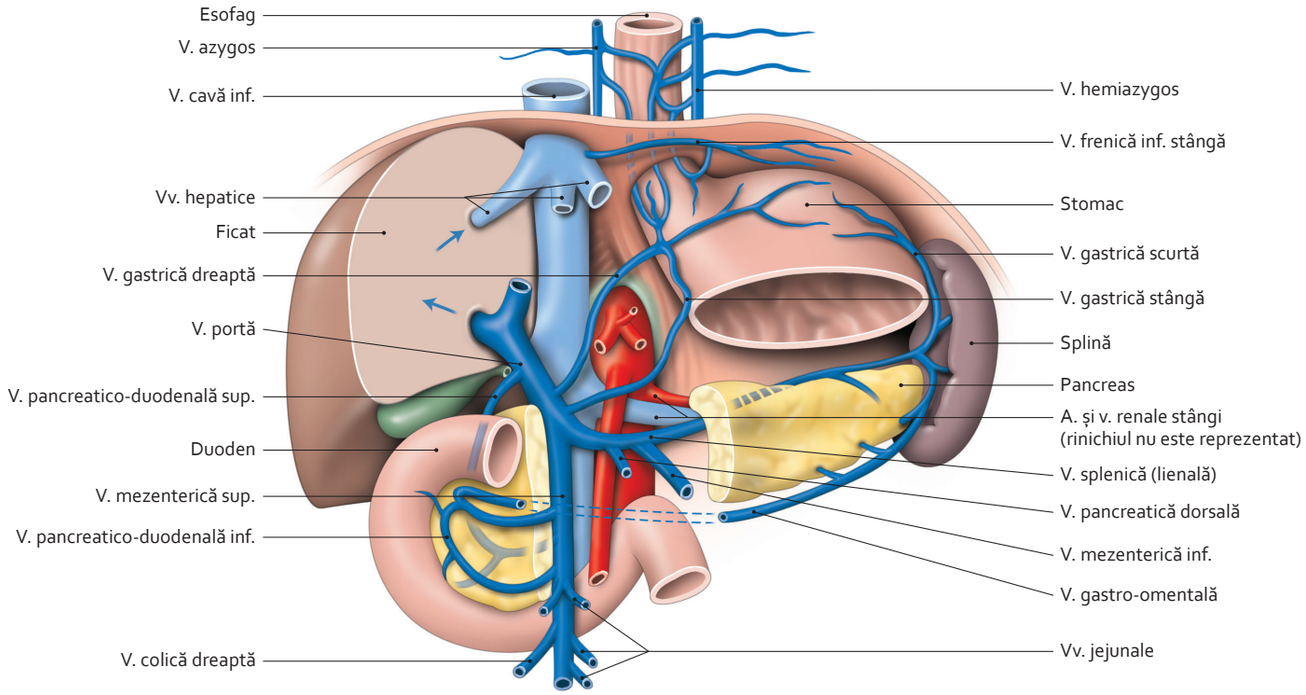

Venă portă și ramurile sale afluente
(vedere anterioară – rinichii și suprarenalele nu sunt reprezentate)

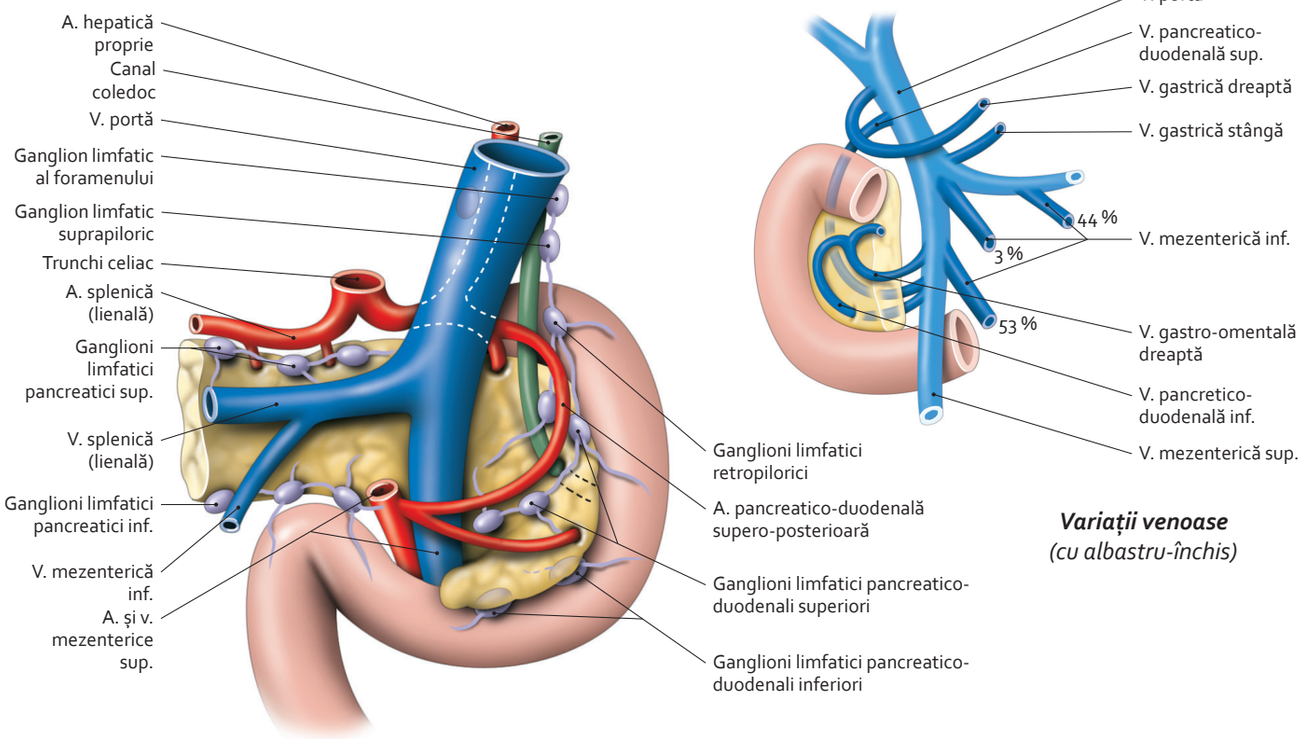

Limfatice ale duodenului și pancreasului
(vedere posterioară)

Variații venoase
(cu albastru-închis)

3064 188-299.indd 267 29.07.2014 12:56:17

4.76 Intestinul

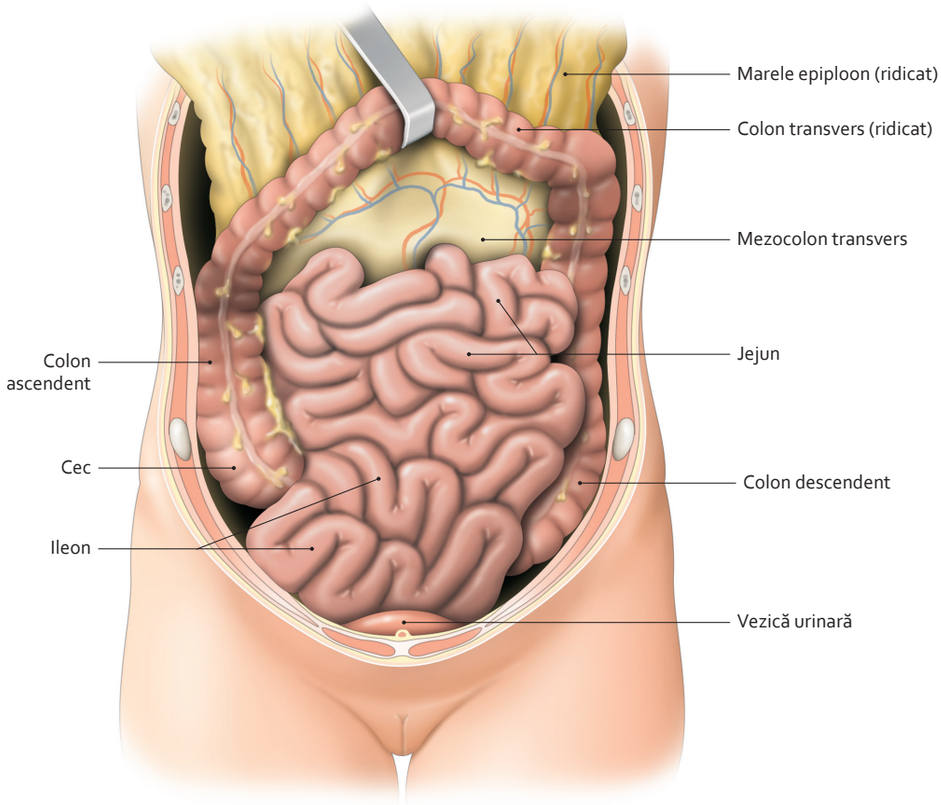

***Intestin subțire* in situ**
(vedere anterioară)

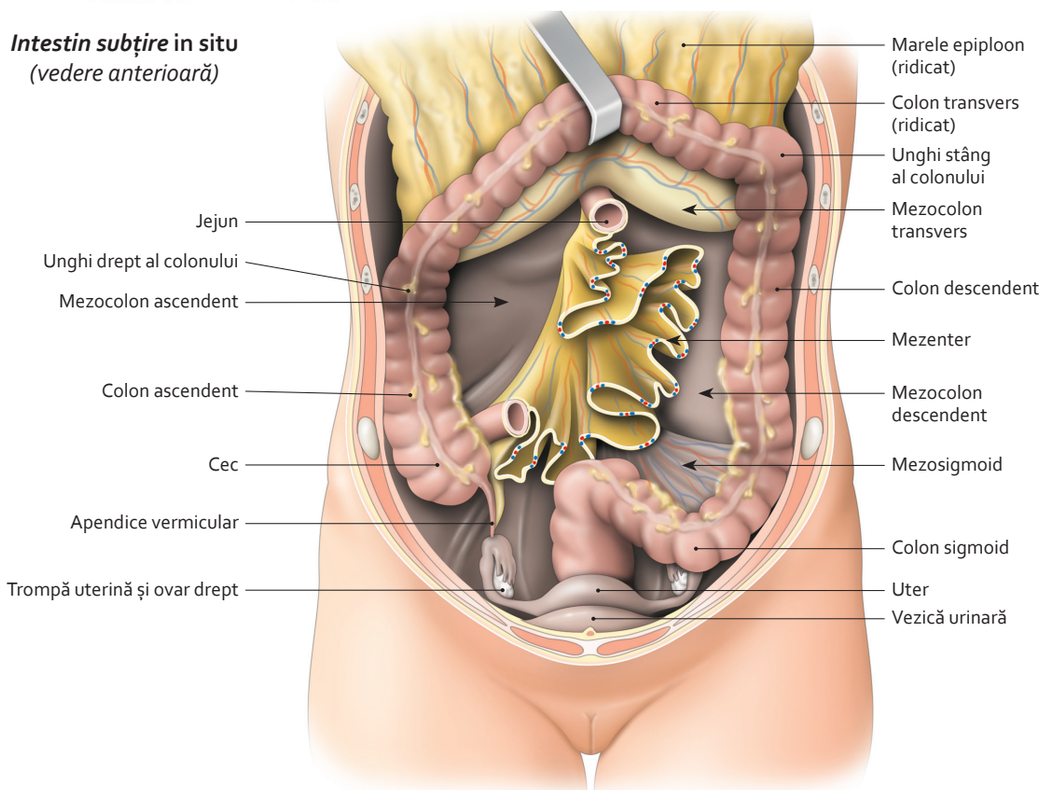

Colon și mezenter
(rezecție a jejunului și ileonului)

3064 188-299.indd 268 29.07.2014 12:56:24

4.77 Vasele intestinului subțire

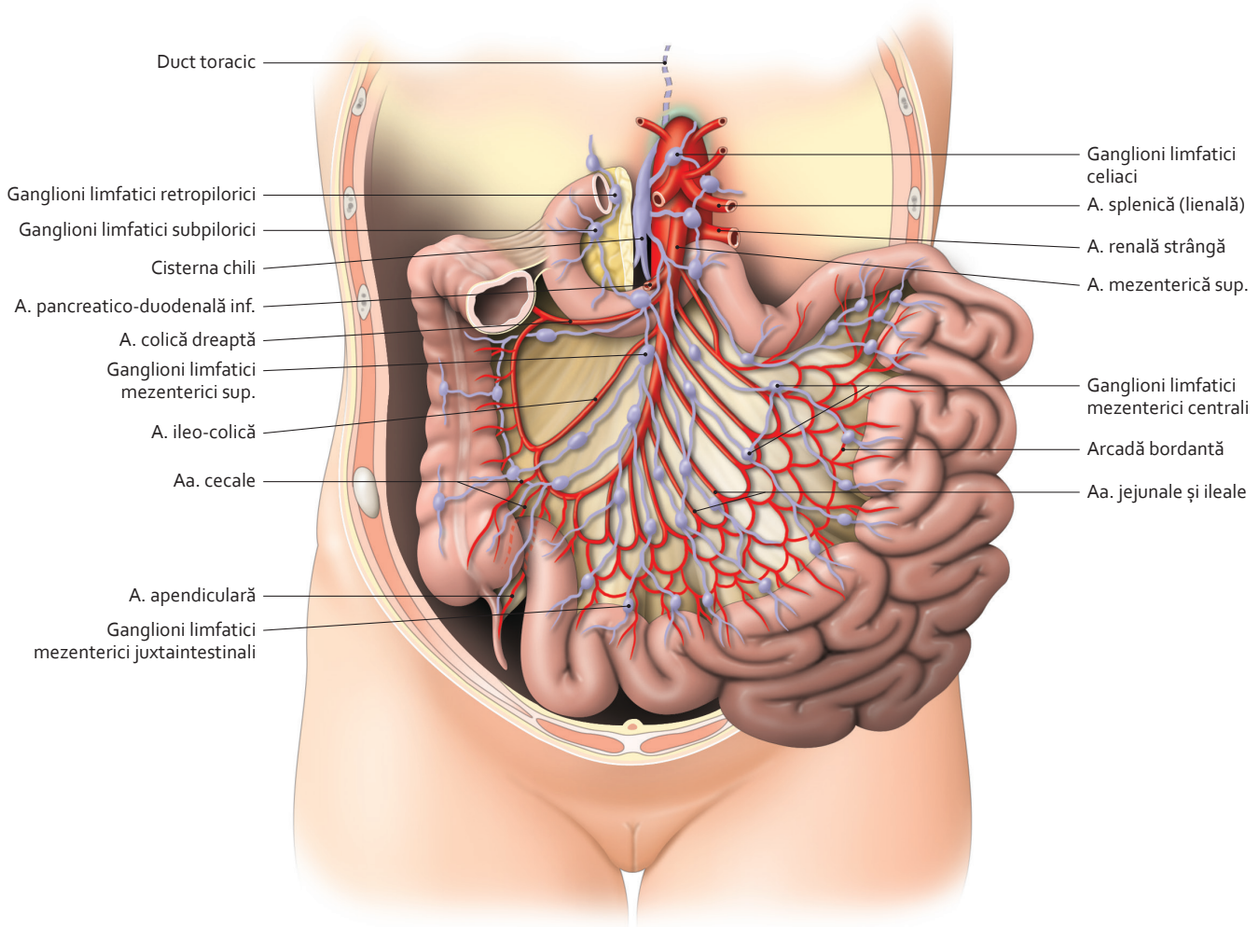

Artere și ganglioni limfatici jejuno-ileali

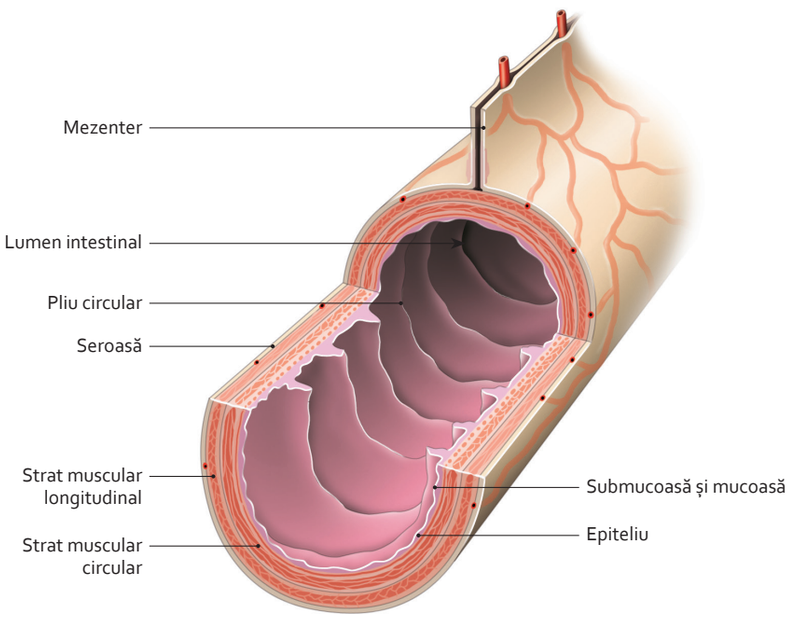

Structură a intestinului subțire
(secțiune teșită)

3064 188-299.indd 269 29.07.2014 12:56:30

4.78 Structura intestinului subțire

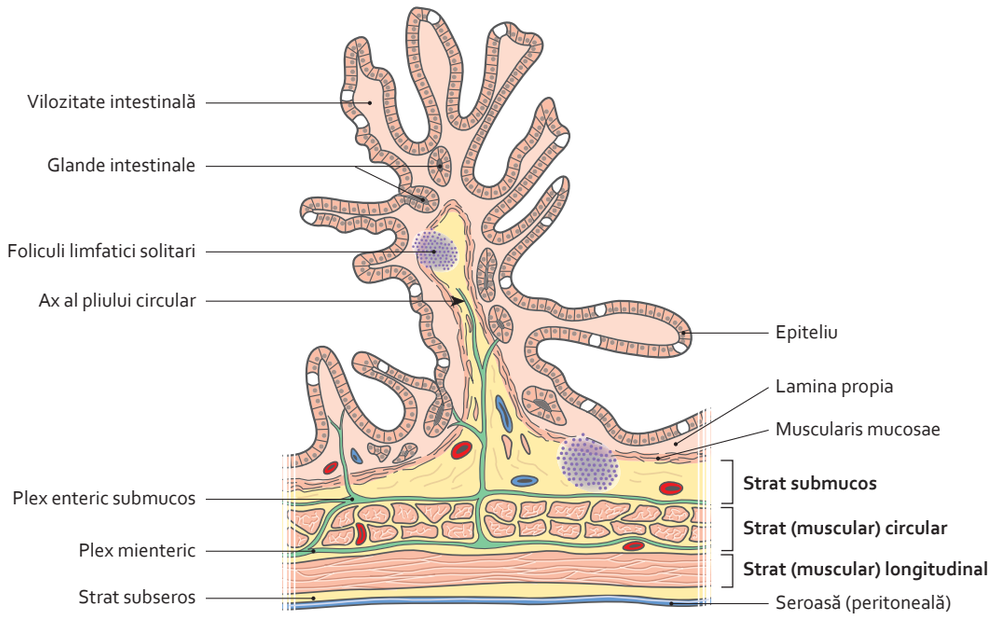

Structură a intestinului subțire la nivelul unui pliu circular
(schematic)

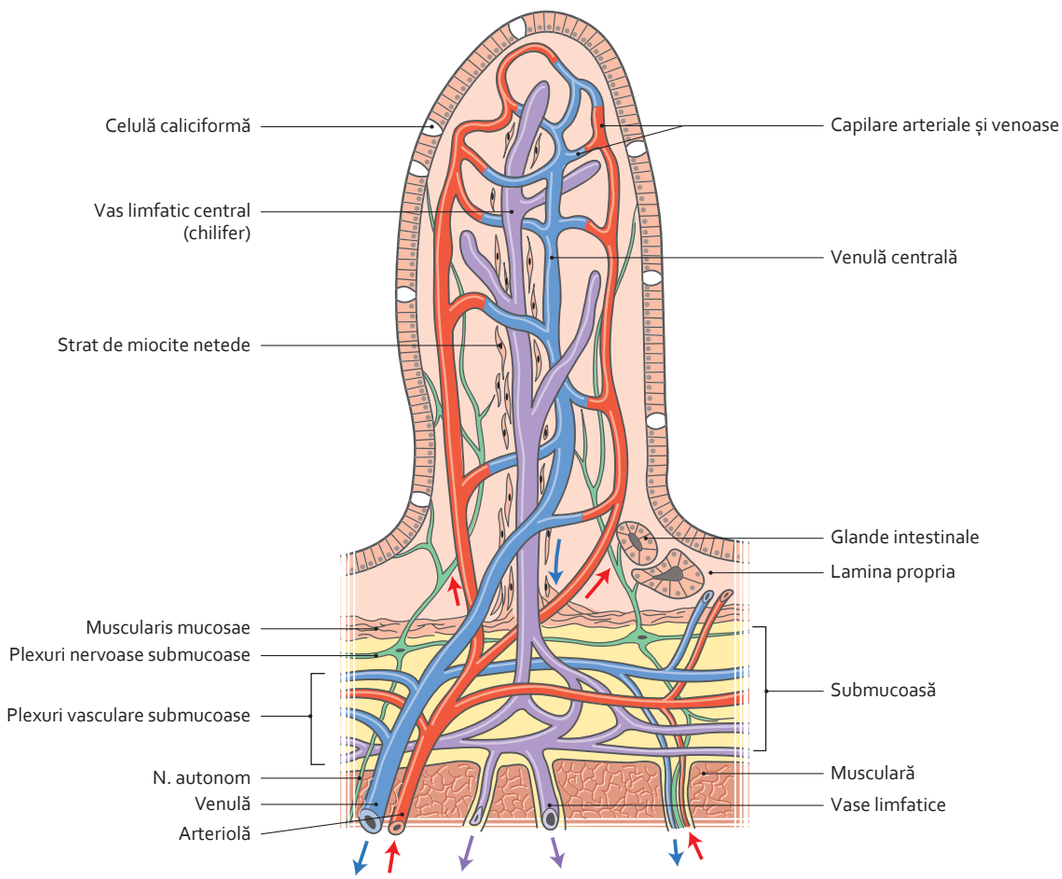

Vase și nervi ale unei vilozități intestinale

3064 188-299.indd 270 29.07.2014 12:57:13

4.79 Colonul

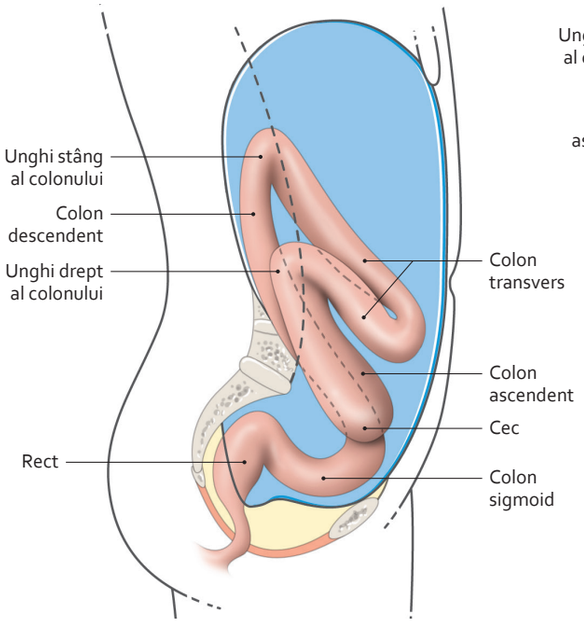

Direcție și situare a colonului în plan sagital

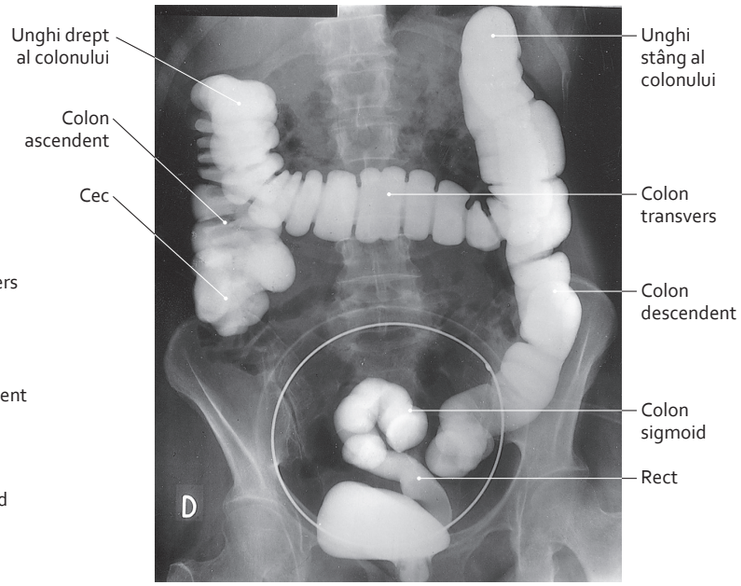

Radiografie a colonului – lavaj baritat
(clișeu dr. Ph. Chartier)

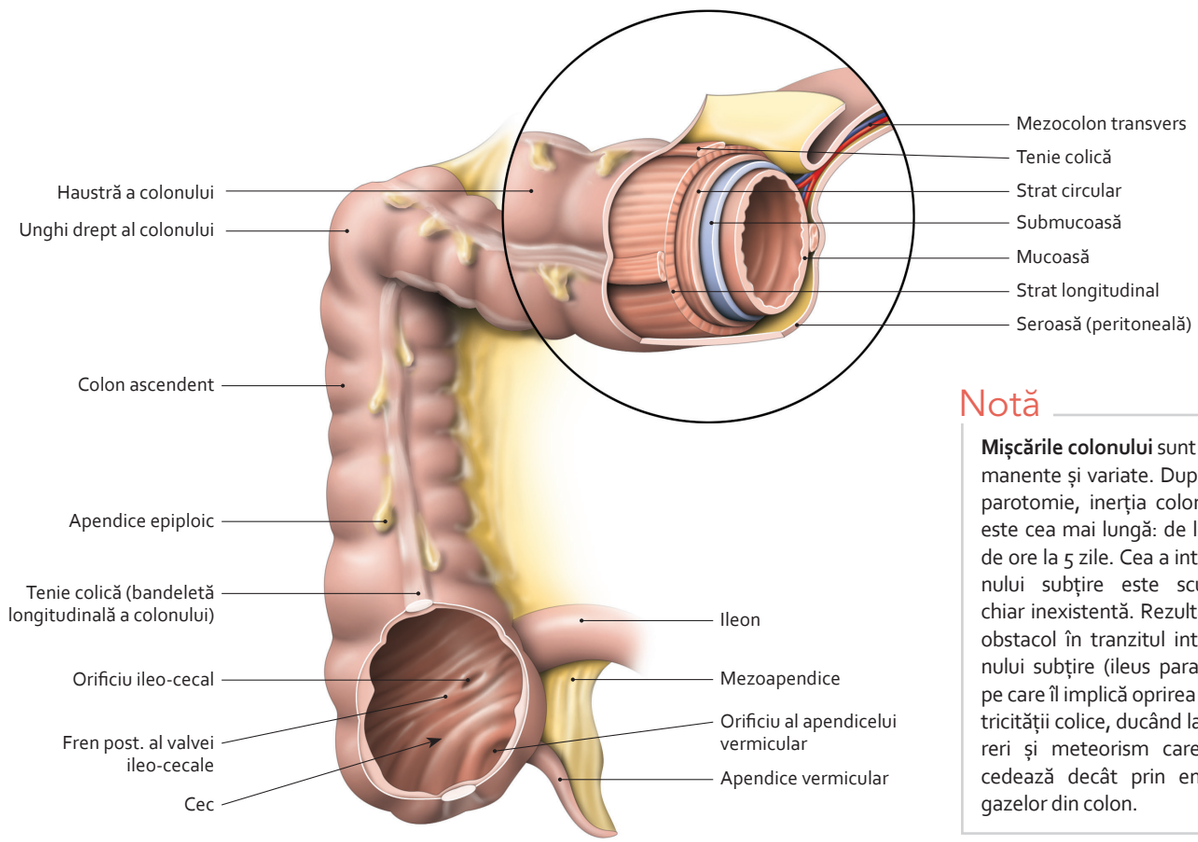

Structuri ale colonului

Notă

Mișcările colonului sunt permanente și variate. După laparotomie, inerția colonului este cea mai lungă: de la 48 de ore la 5 zile. Cea a intestinului subțire este scurtă, chiar inexistentă. Rezultă un obstacol în tranzitul intestinului subțire (ileus paralitic) pe care îl implică oprirea motricității colice, ducând la dureri și meteorism care nu cedează decât prin emisia gazelor din colon.

3064 188-299.indd 271 29.07.2014 12:57:26

4.80 Cecul și apendicele vermicular

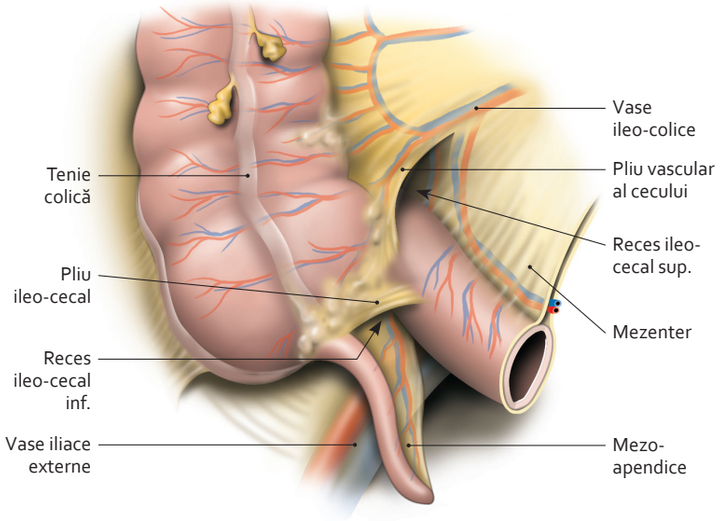

Cec și apendice vermicular
(vedere anterioară)

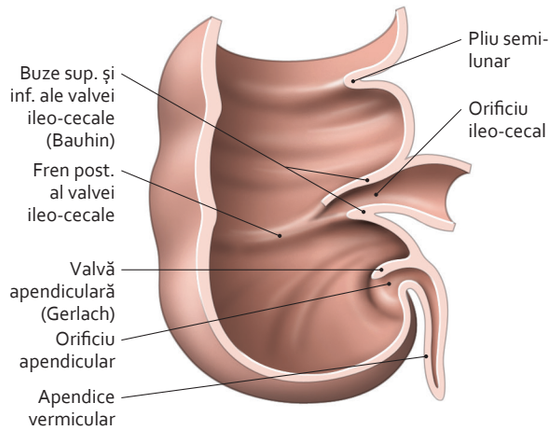

Configurație internă a cecului

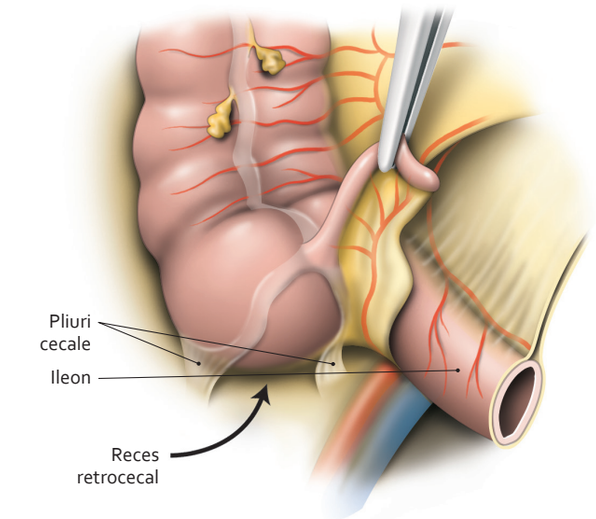

Reces retrocecal
(apendice vermicular și cec ridicate – vedere anterioară)

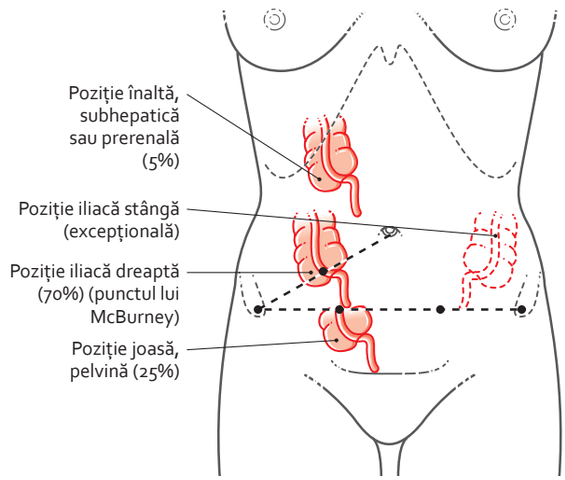

Topografie a cecului și a apendicelui vermicular

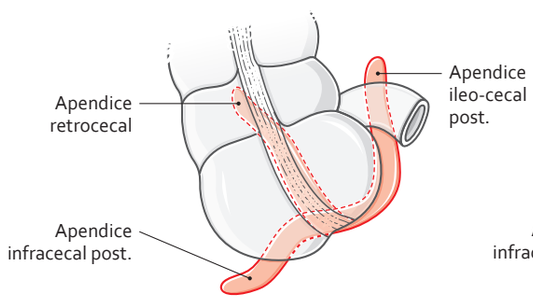

Variante posterioare: 27,5% (Collins)

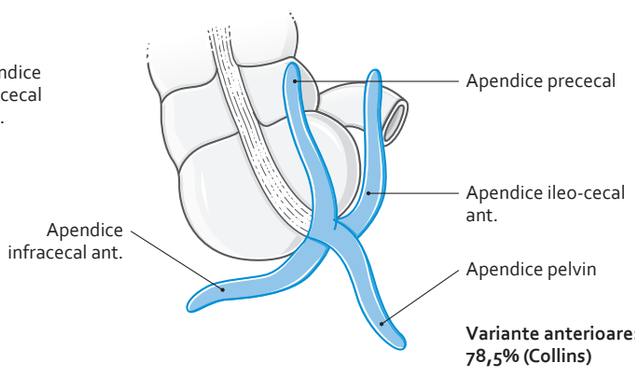

Variante anterioare: 78,5% (Collins)

Situare a apendicelui vermicular prin raportare la cec

4.81 Colonul sigmoid

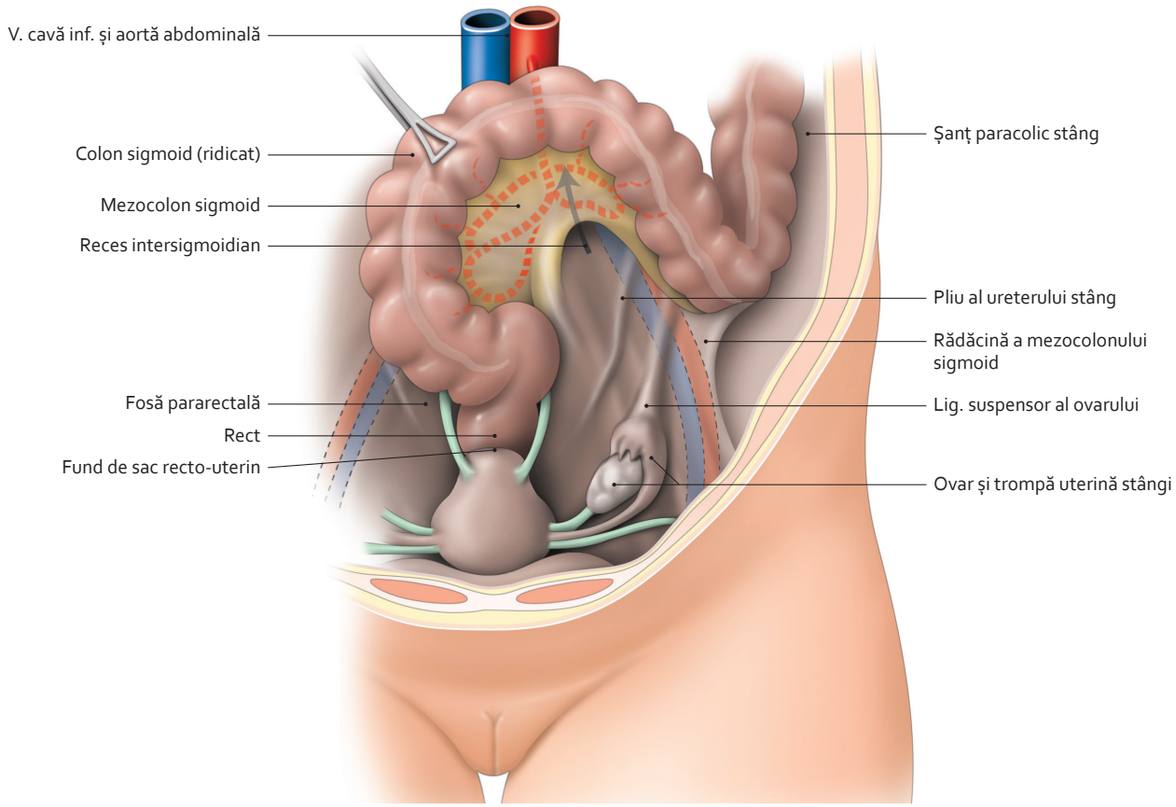

Reces intersigmoidian
(la femeie)

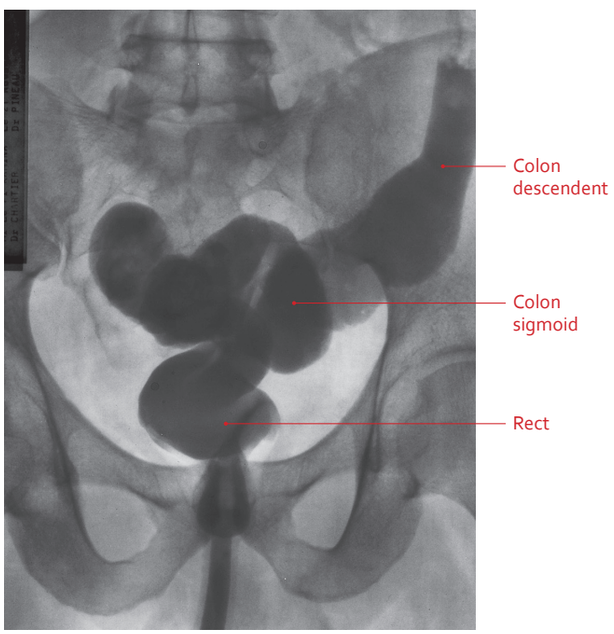

Radiografii ale colonului sigmoid și ale rectului – lavaj baritat, vedere anterioară *(clișeu dr. Ph. Chartier)*

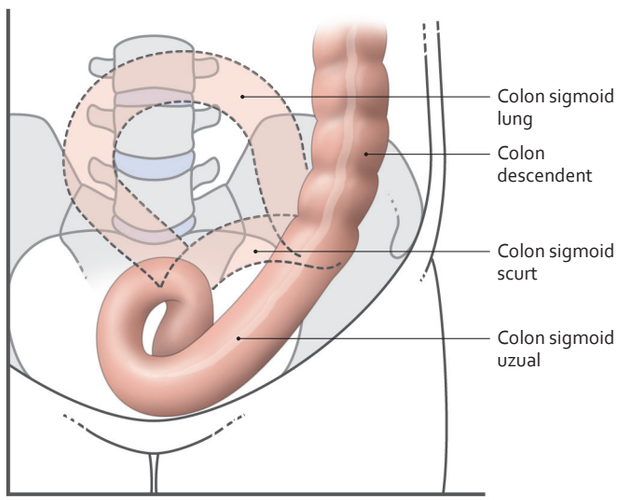

Forme și situări ale colonului sigmoid
(vedere anterioară)

4.82 Arterele colonului

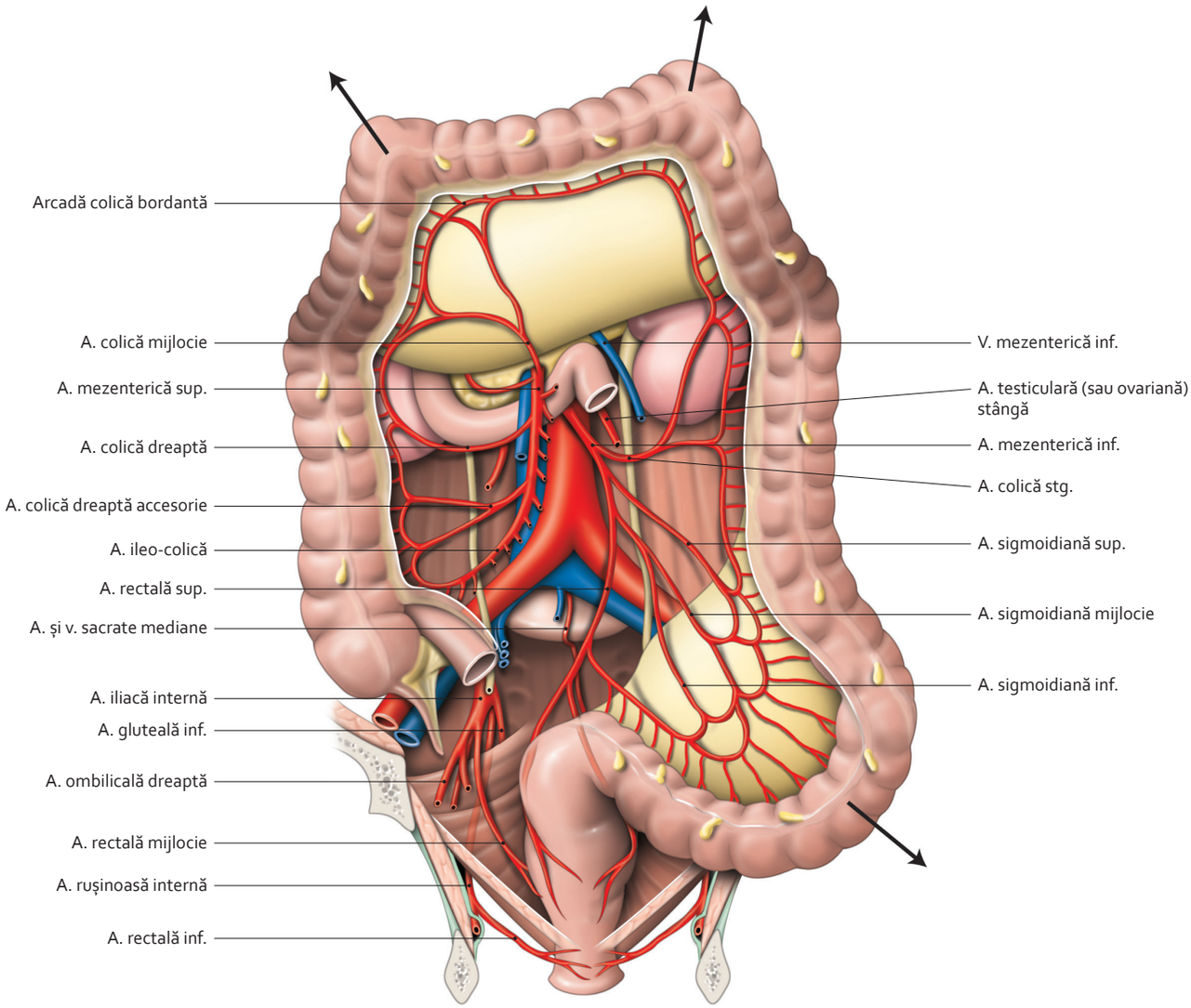

Artere mezenterice

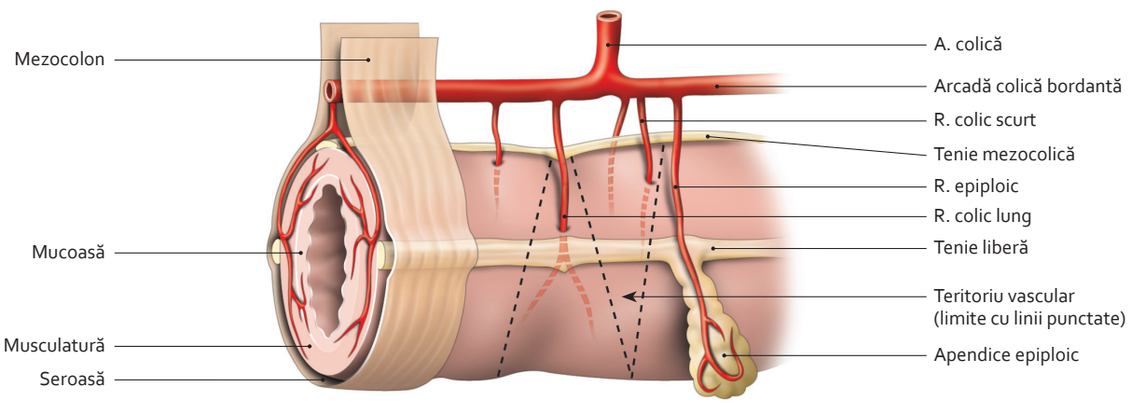

Ramuri și ramificații ale arterei colice

3064 188-299.indd 274 29.07.2014 12:58:04

4.83 Venele viscerelor abdominale

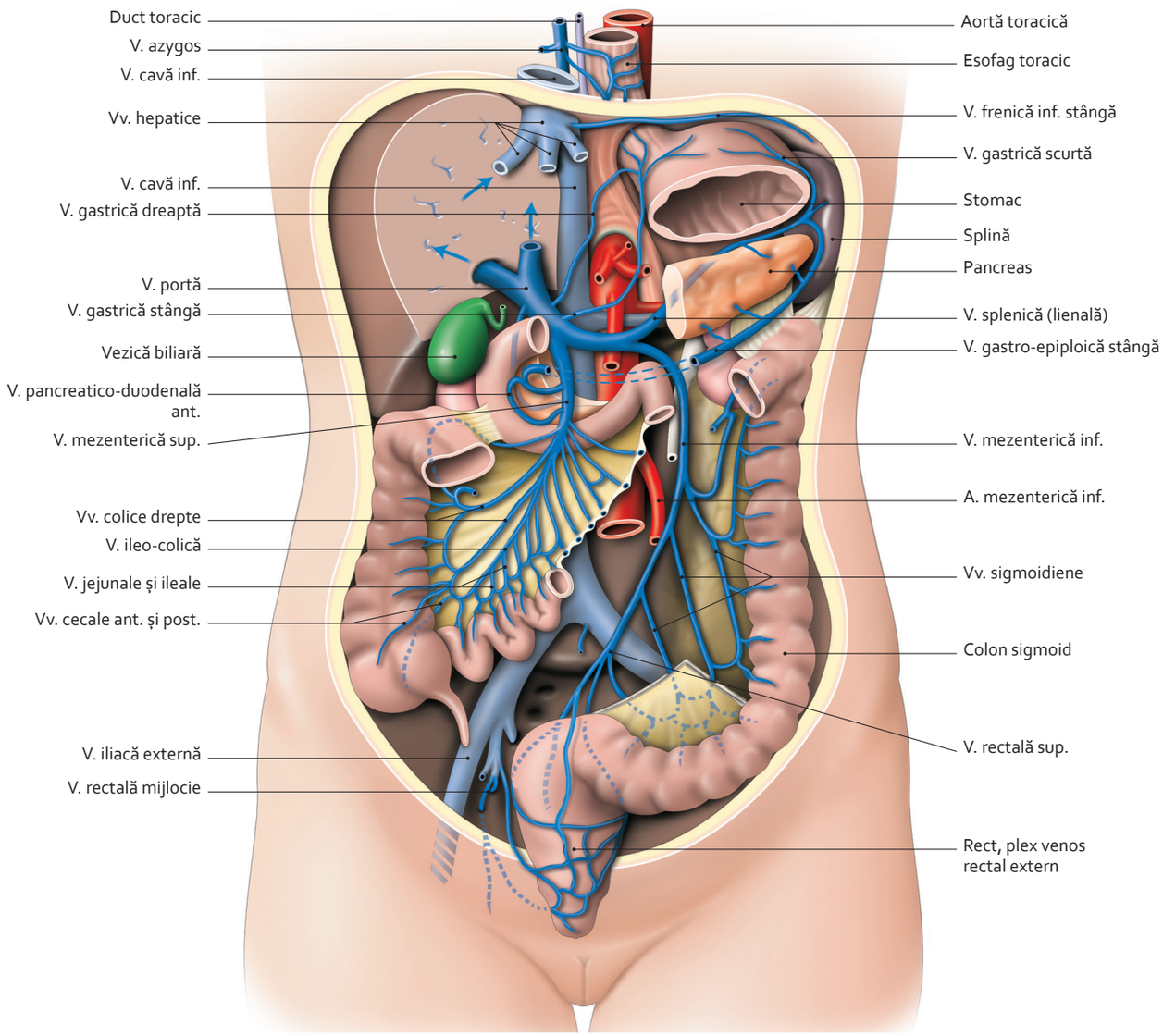

Drenaj venos al viscerelor digestive

3064 188-299.indd 275 29.07.2014 12:58:11

4.84 Teritoriile limfatice ale colonului

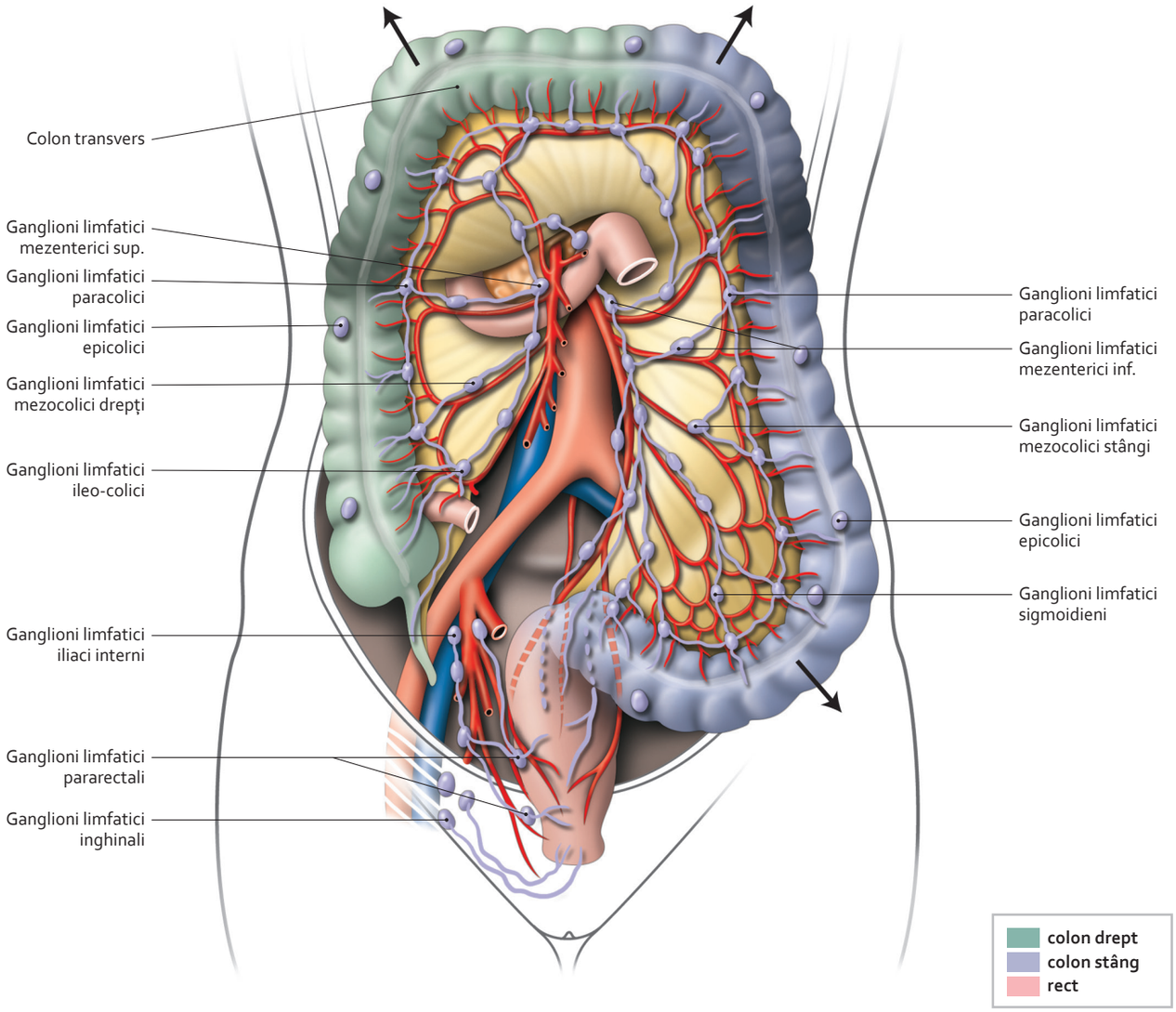

Ganglioni limfatici și drenaj limfatic ale colonului
(colon transvers ridicat)

3064 188-299.indd 276 29.07.2014 12:58:17

4.85 Inervația viscerelor abdominale (1)

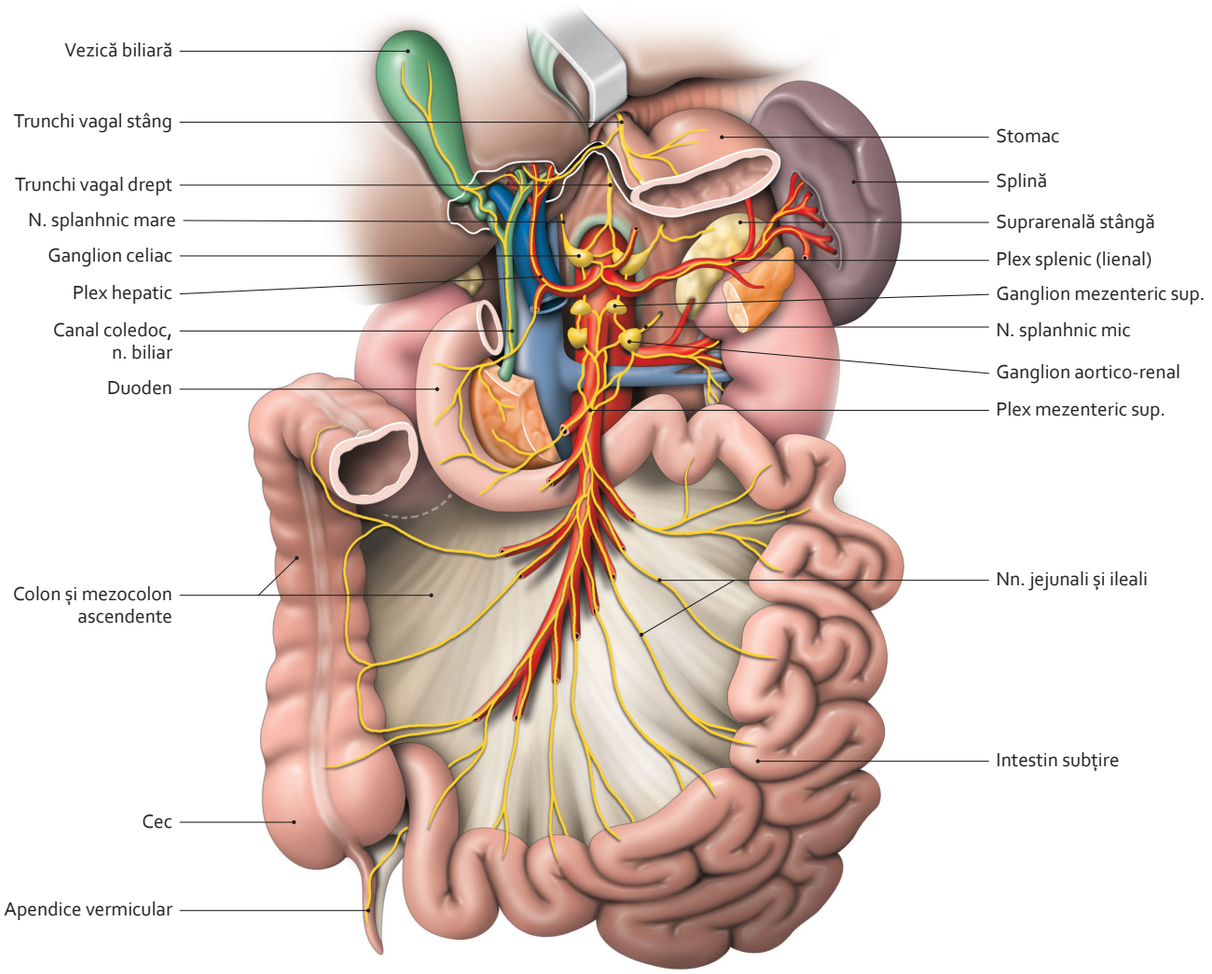

Distribuție a plexurilor și nervilor viscerelor abdominale
(cu excepția colonului stâng)

3064 188-299.indd 277 29.07.2014 12:58:30

4.86 Inervația viscerelor abdominale (2)

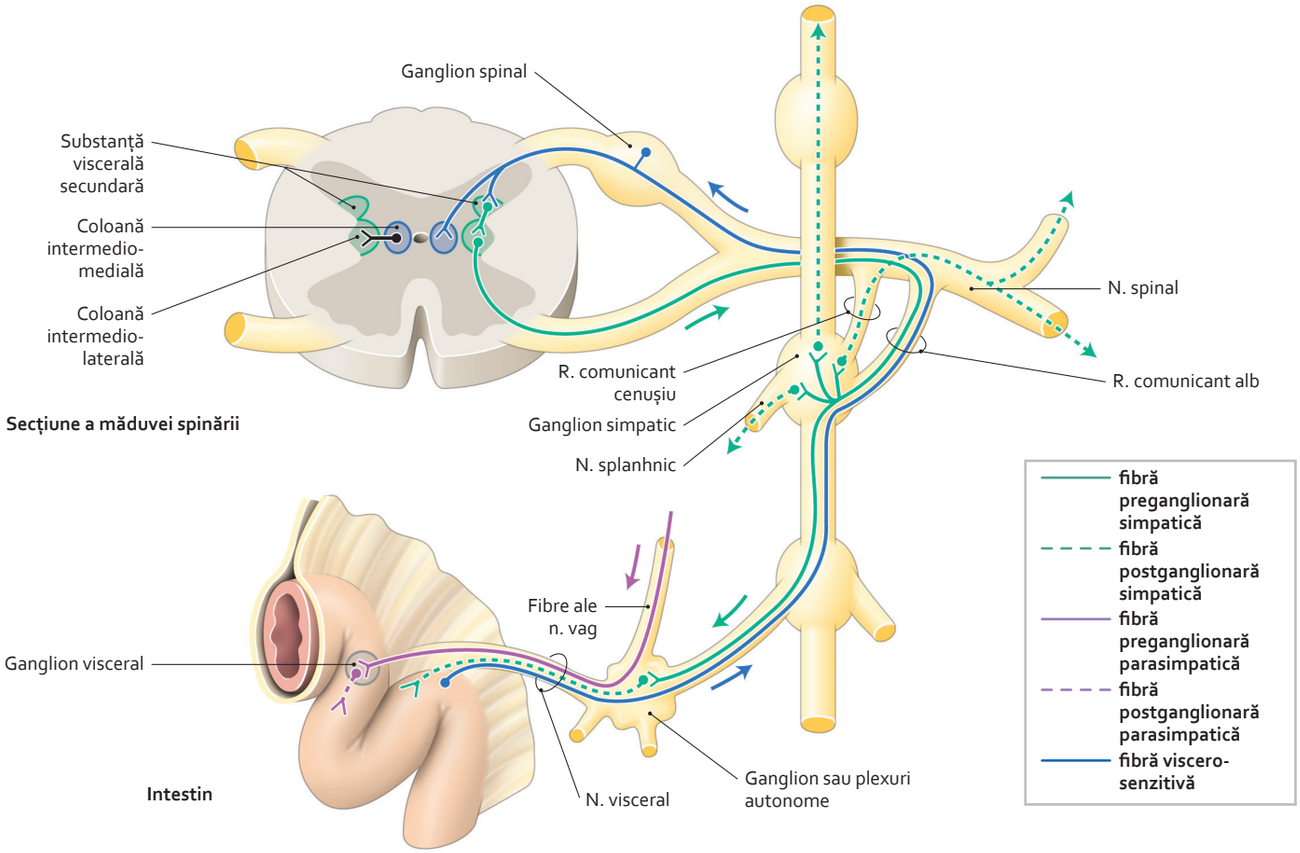

Sistematizare a inervației viscerelor abdominale
(cu excepția colonului stâng)

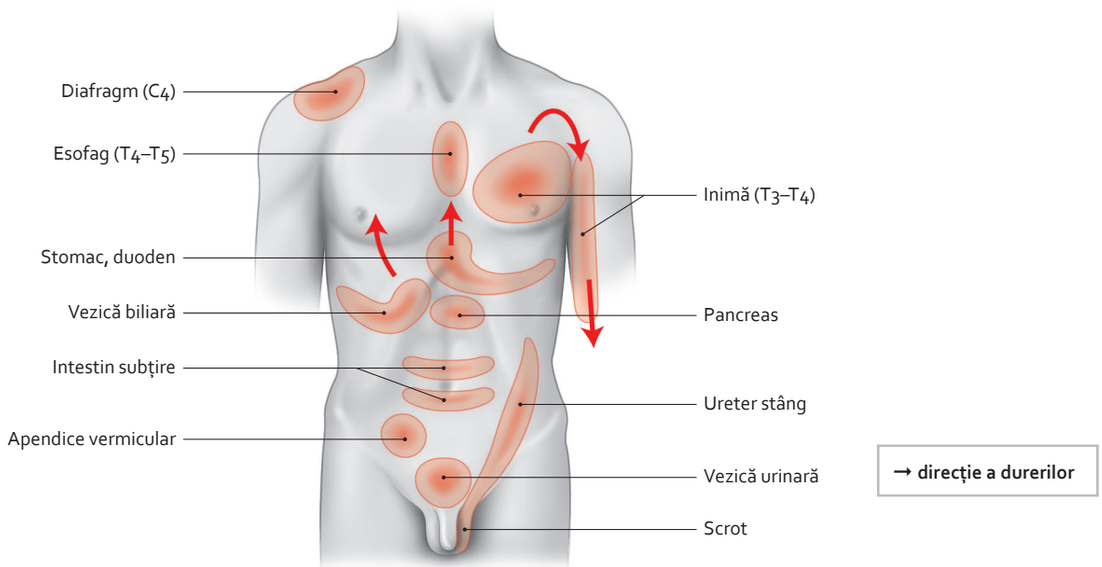

Topografie cutanată a durerilor viscerale proiectate
(dermatoame cutanate)

3064 188-299.indd 278 29.07.2014 12:58:39

4.87 Morfologia ficatului

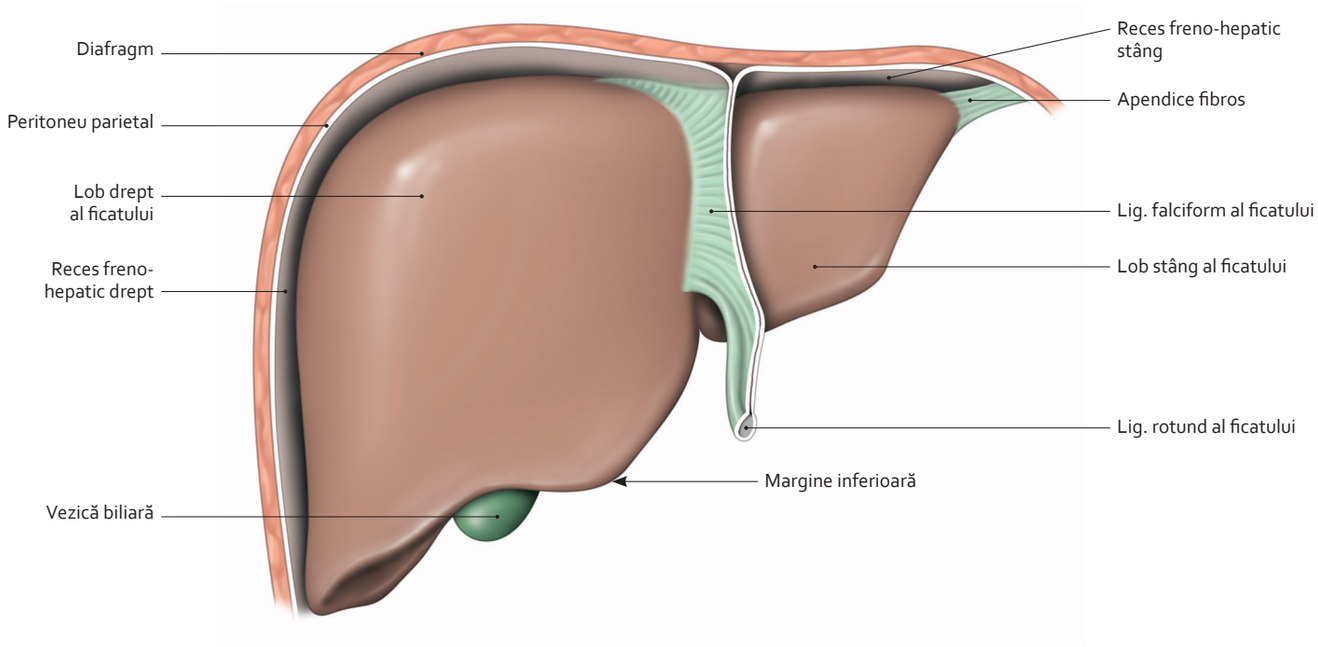

Parte anterioară a feței diafragmatice a ficatului
(vedere anterioară)

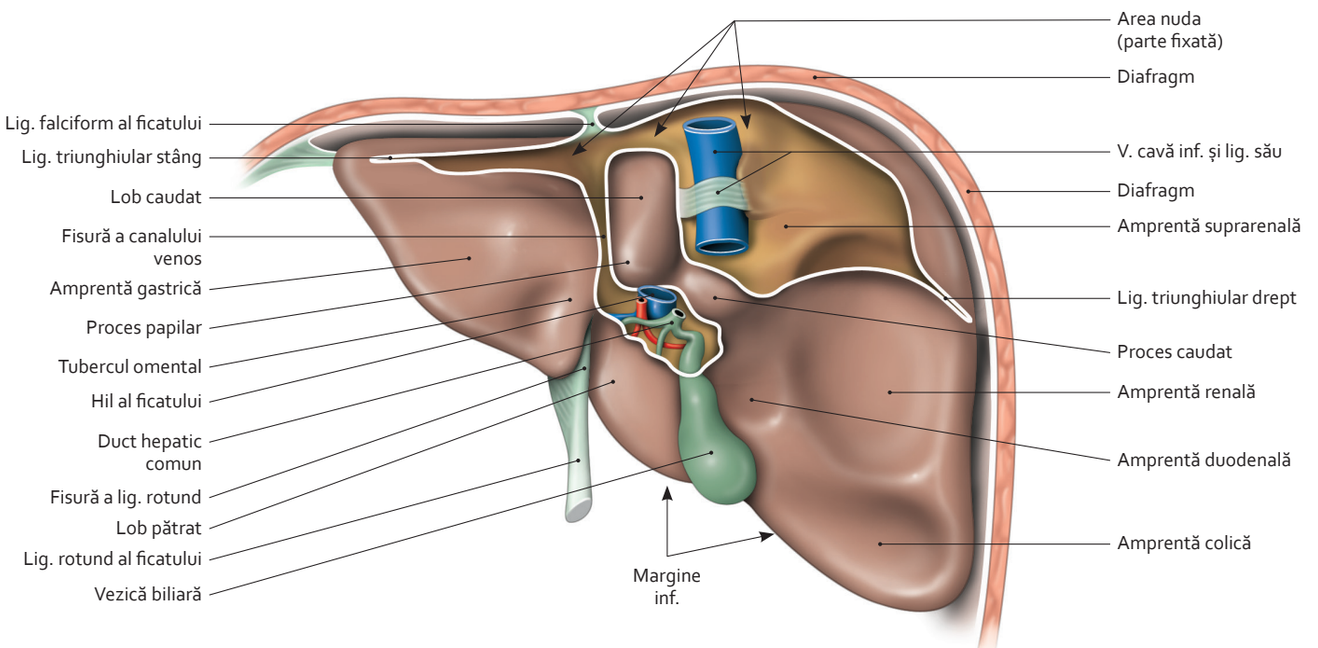

Parte posterioară a feței diafragmatice a ficatului și față viscerală a ficatului
(vedere postero-inferioară)

3064 188-299.indd 279 29.07.2014 12:58:47

4.88 Structura ficatului

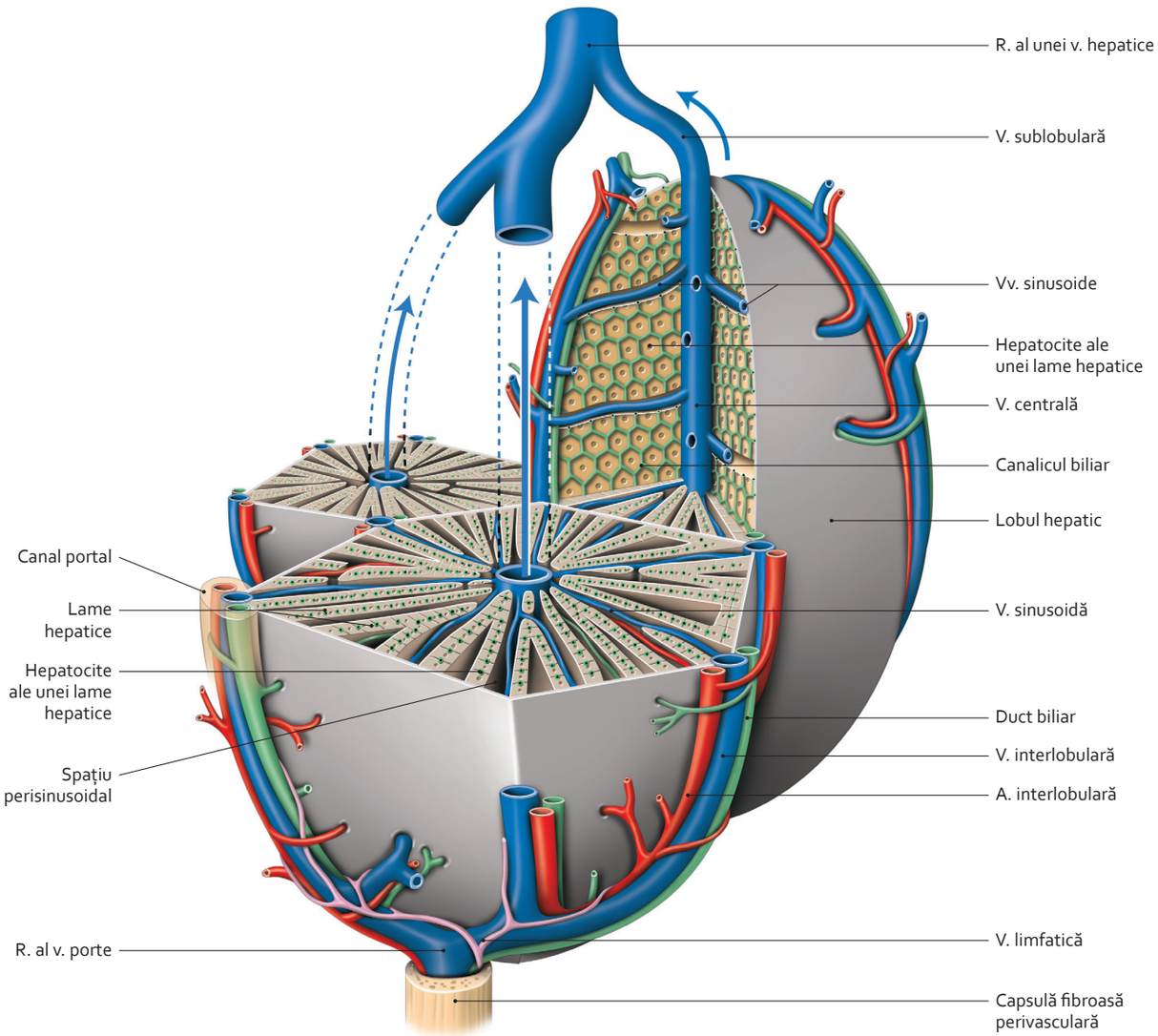

Diagramă a lobulilor hepatici
(secțiune teșită)

3064 188-299.indd 280 29.07.2014 12:59:11

4.89 Vasele intrahepatice

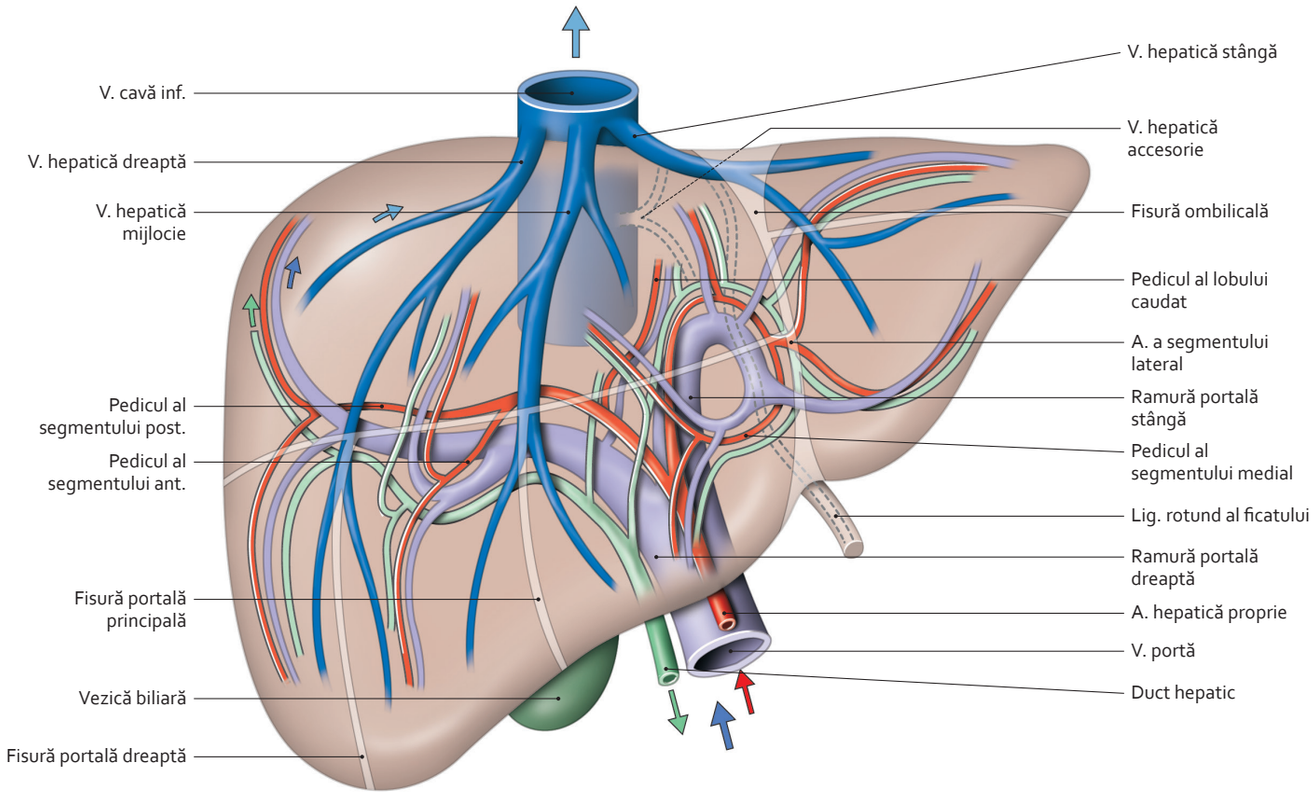

Distribuție a segmentelor hepatice vasculare și biliare

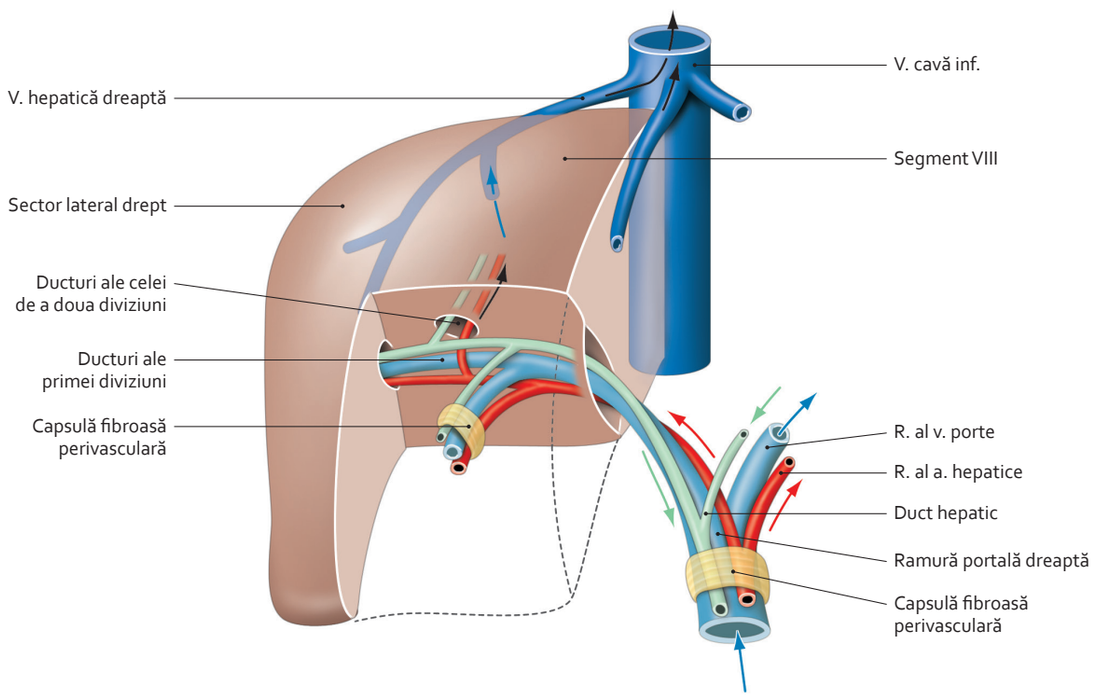

Pedicul portal, vascular și biliar al unui sector (diviziune) hepatic
(secțiune teșită schematică)

4.90 Segmentația hepatică (1)

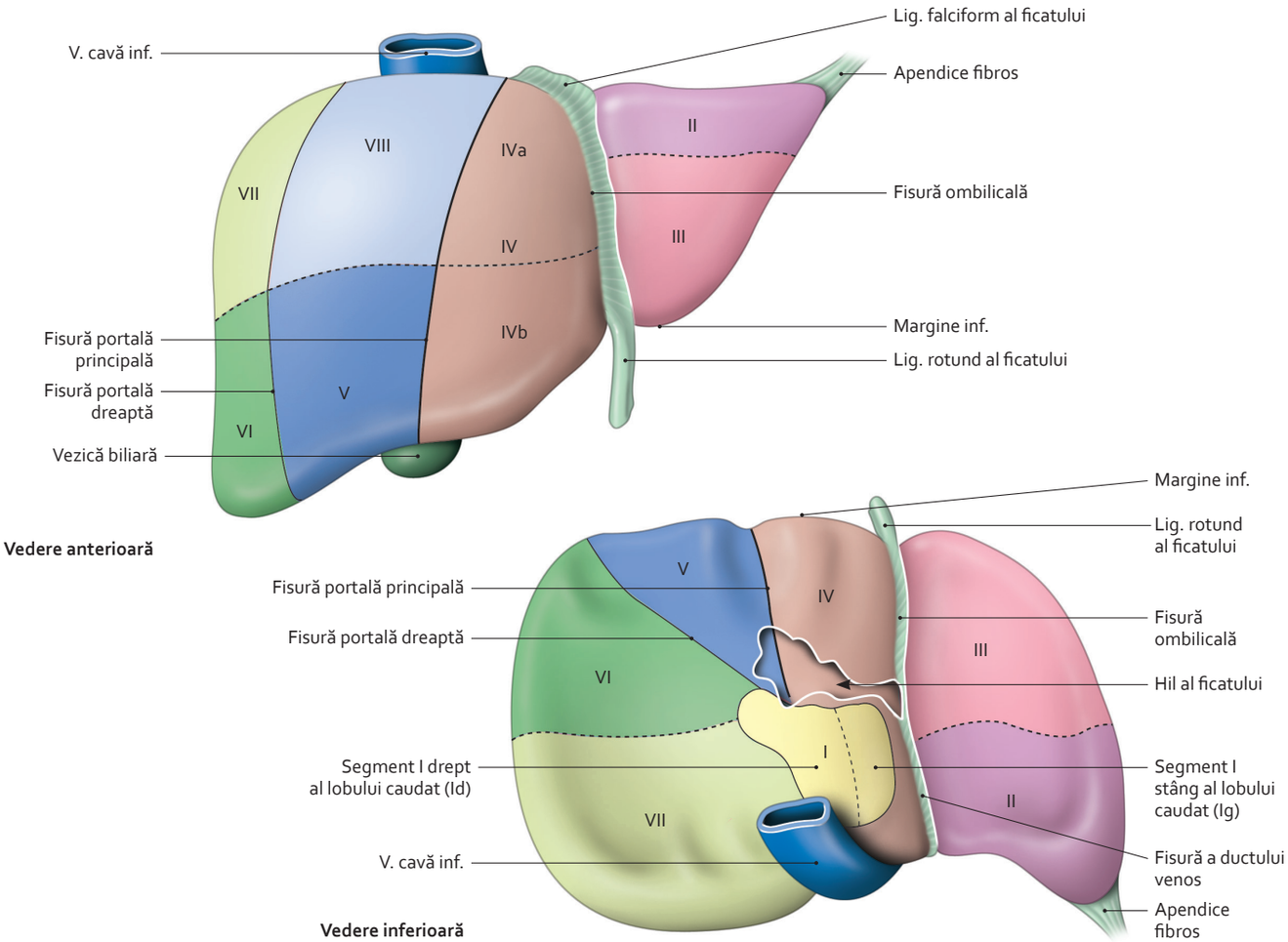

Segmente hepatice și numerotare – topografie

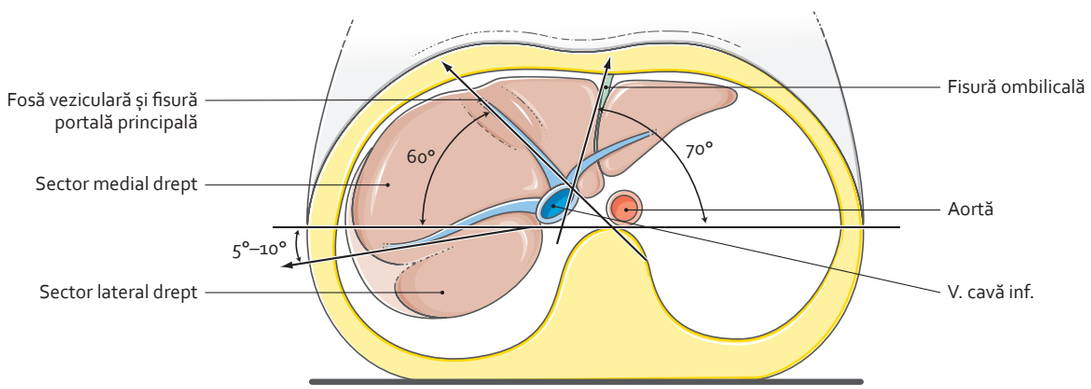

Topografie a fisurilor hepatice în decubit dorsal

3064 188-299.indd 282 29.07.2014 13:01:03

4.91 Segmentația hepatică (2)

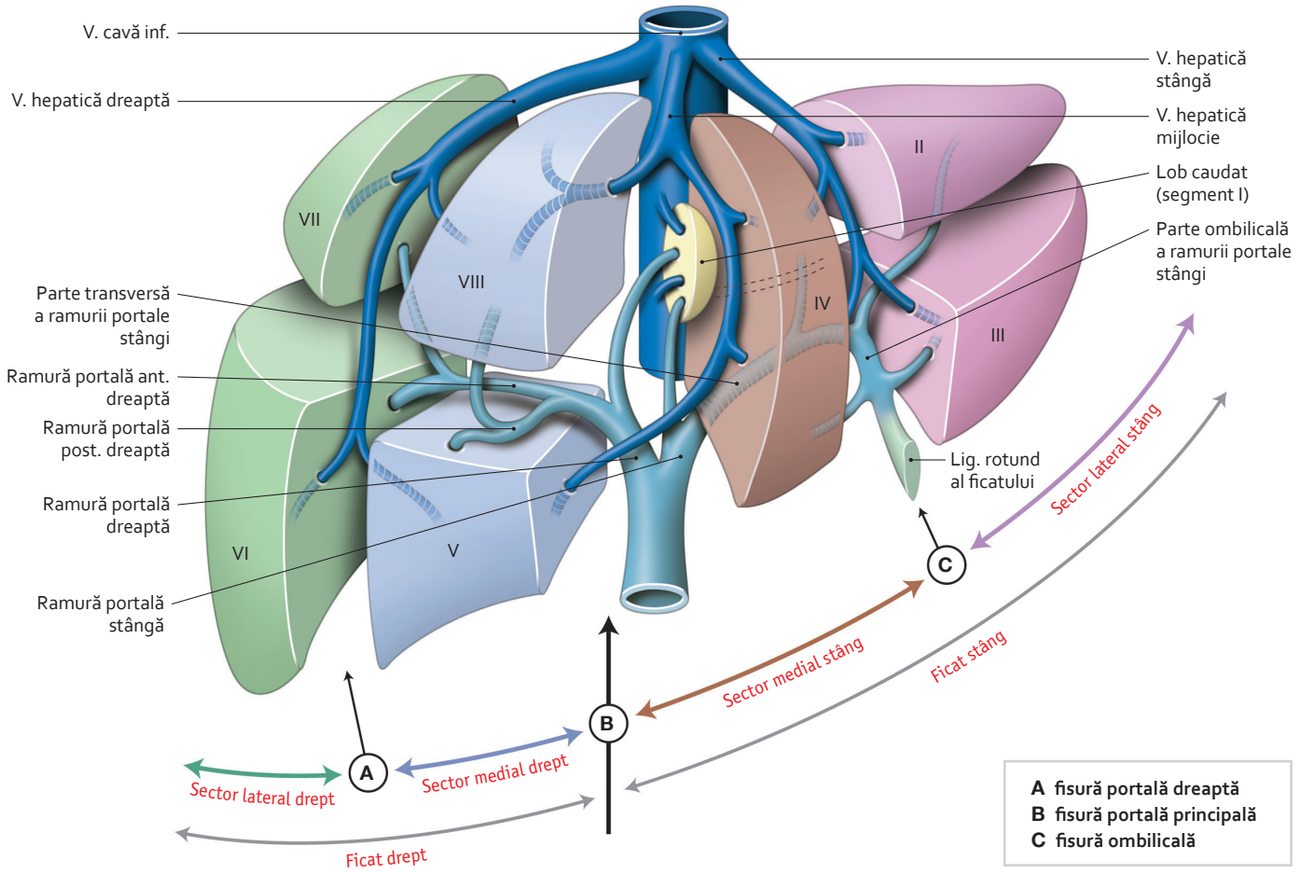

Segmente hepatice depărtate – vene segmentare hepatice și portale

Ficat drept (parte hepatică dreaptă)		Ficat stâng (parte hepatică stângă)		Ficat posterior
Sector lateral drept	Sector medial drept	Sector medial stâng	Sector lateral stâng	(Lob caudat)
Segment VII Segment postero-lateral drept	Segment VIII Segment postero-medial drept	Segment IV Segment medial[1] stâng	Segment II Segment postero-lateral stâng	Segment I Segment posterior[2]
Segment VI Segment antero-lateral drept	Segment V Segment antero-lateral drept		Segment III Segment antero-lateral stâng	

1. Segmentul IV este subdivizat în segmentul IV superior și segmentul IV inferior (corespunzând lobului pătrat).
2. Segmentul I este subdivizat în segmentele drept și stâng (corespunzând lobilor caudați drept și stâng).

Terminologie funcțională și chirurgicală
(International Anatomical Terminology)

3064 188-299.indd 283 29.07.2014 13:01:40

4.92 Morfologia splinei

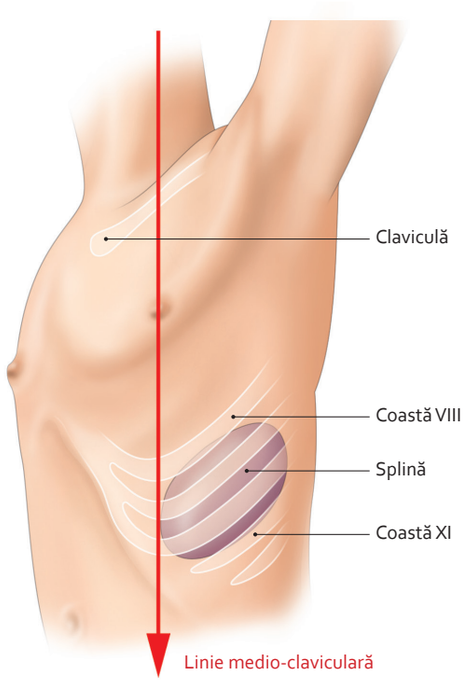

Splină – anatomie a suprafeței
(vedere antero-laterală stângă)

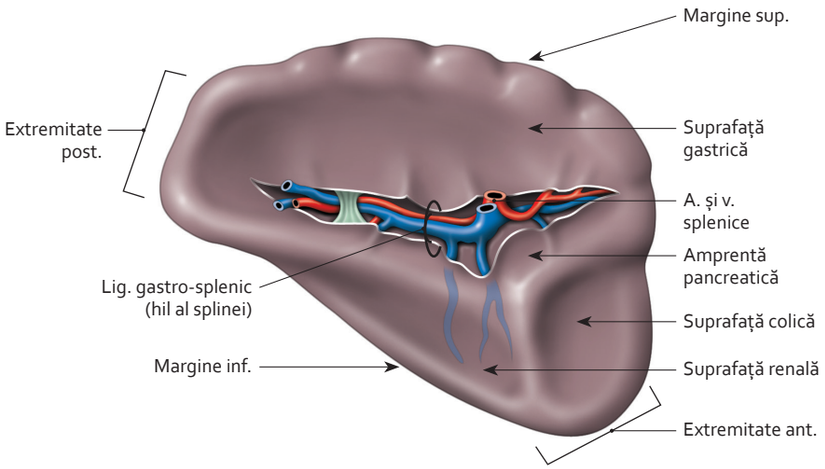

Splină
(față viscerală)

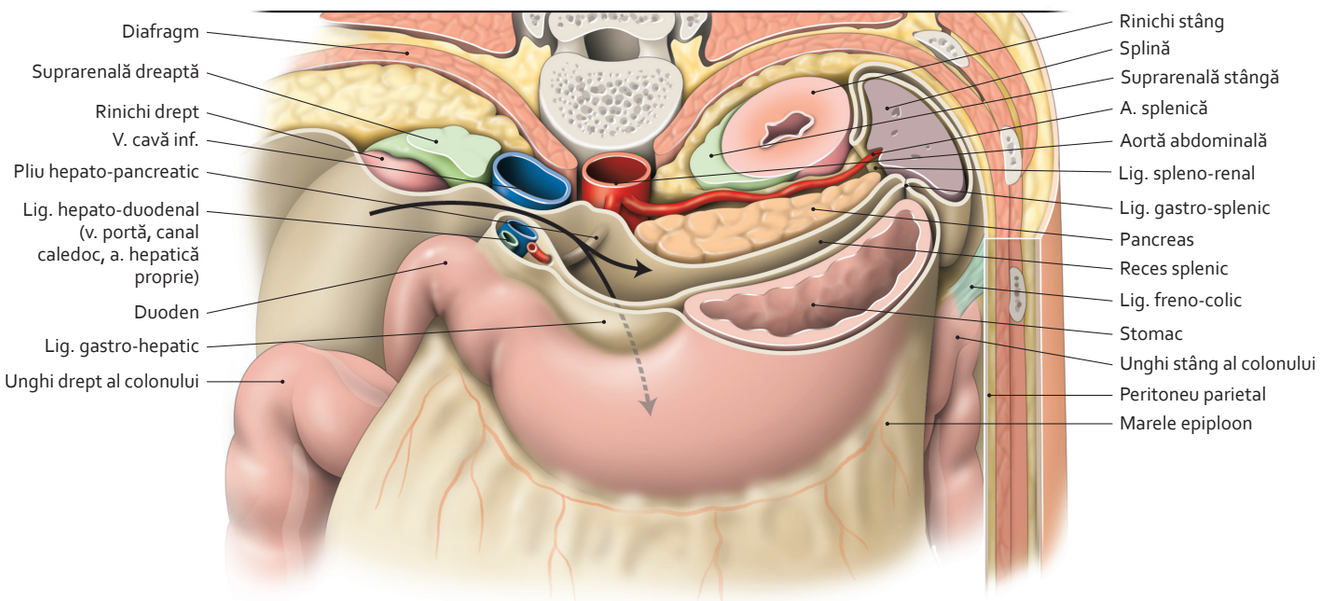

Raporturi ale splinei. Săgeți – bursă omentală
(secțiune transversală oblică)

3064 188-299.indd 284 29.07.2014 13:01:49

4·93 Arterele și structura splinei

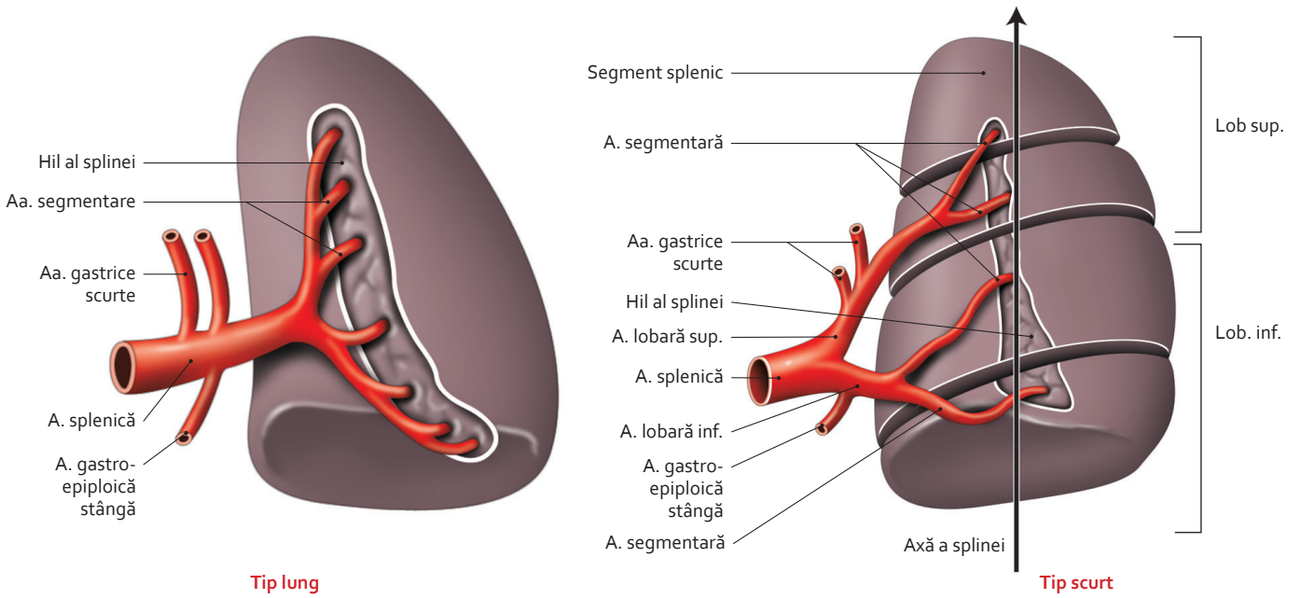

Ramuri terminale ale arterei splenice (lienale)

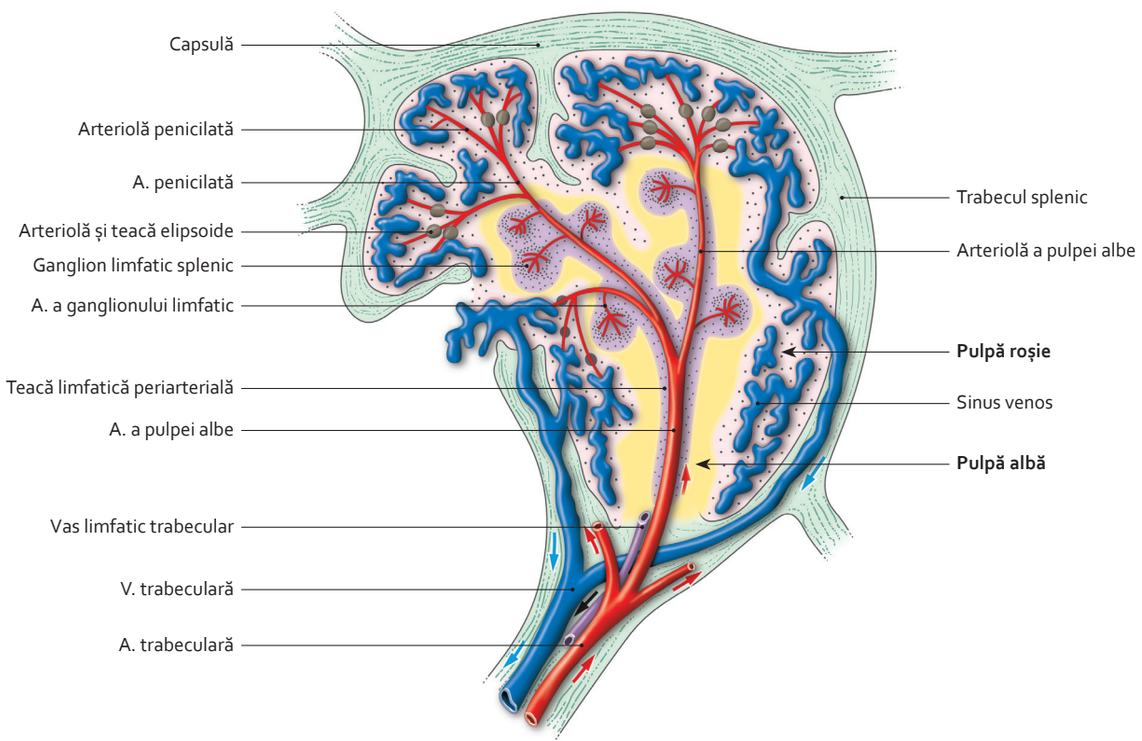

Structură a unui lobul splenic

3064 188-299.indd 285 29.07.2014 13:01:56

4.94 Raporturile rinichilor (1)

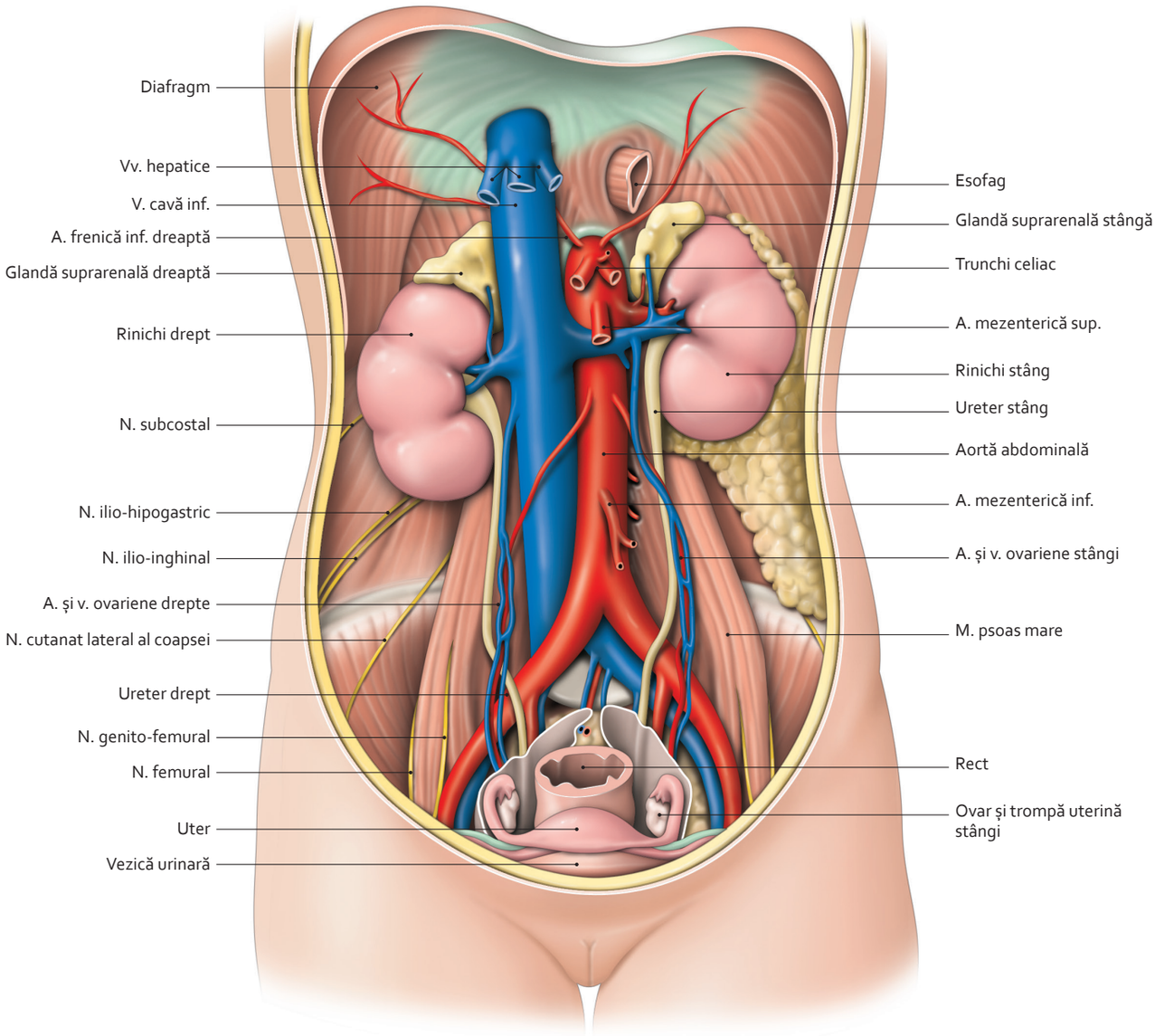

***Rinichi* in situ**
(vedere anterioară cu exereza viscerelor digestive)

3064 188-299.indd 286 29.07.2014 13:02:03

4·95 Raporturile rinichilor (2)

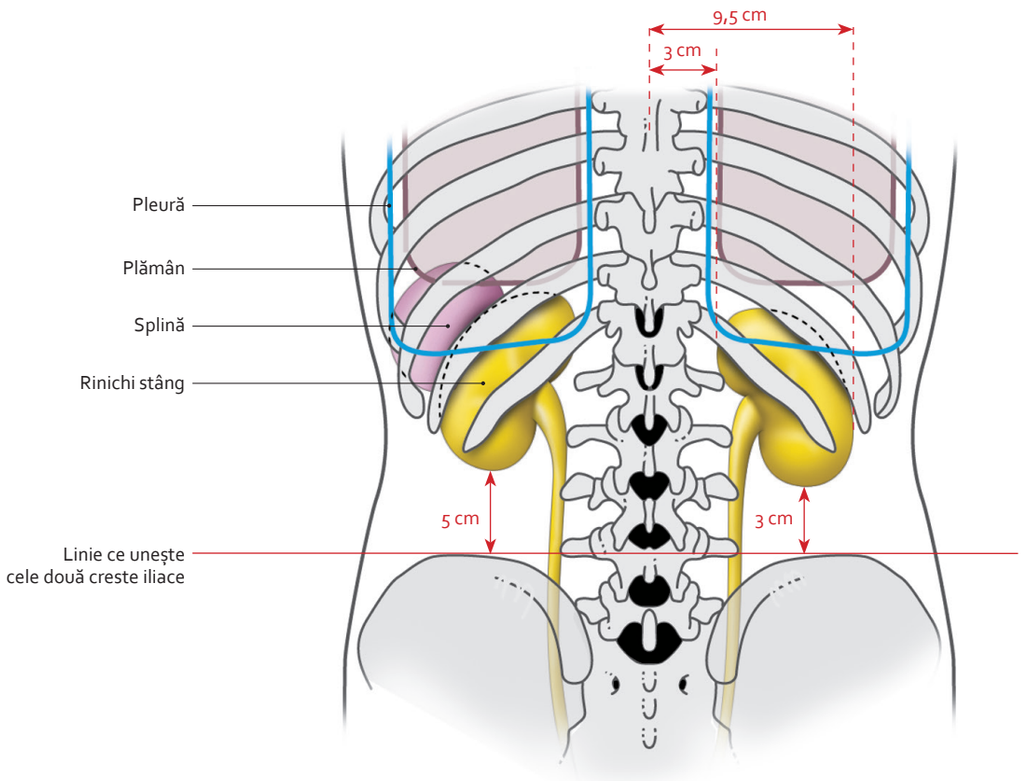

Anatomie a suprafeței rinichilor. Raporturi osoase
(perete dorsal al abdomenului)

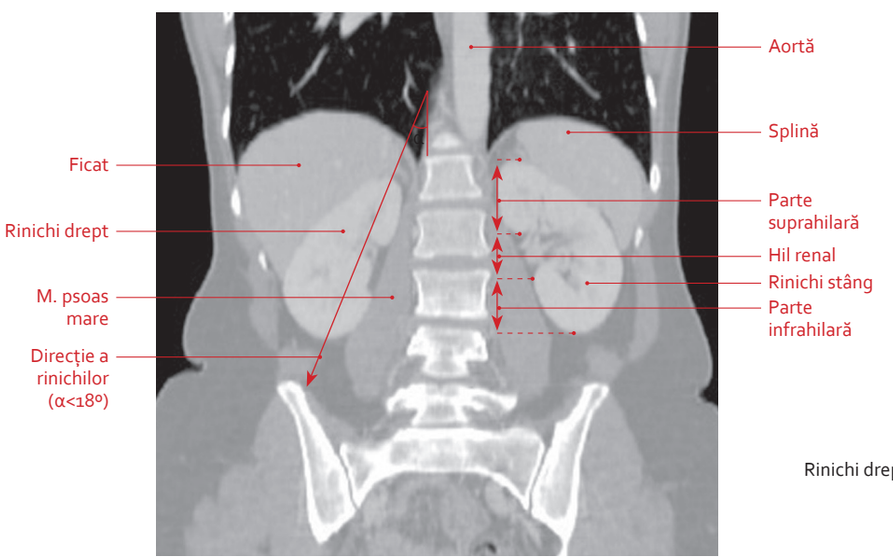

Situare și direcție a rinichiului.
Secțiune TDM frontală coronală a abdomenului
(clișeu dr. T. Diesce)

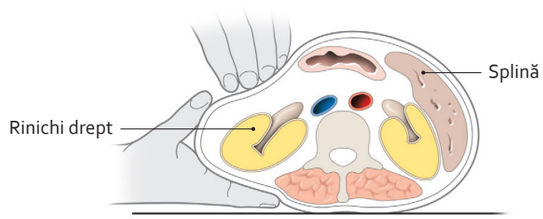

Palpare a rinichiului drept
(secțiune transversală)

4.96 Raporturile rinichilor (3)

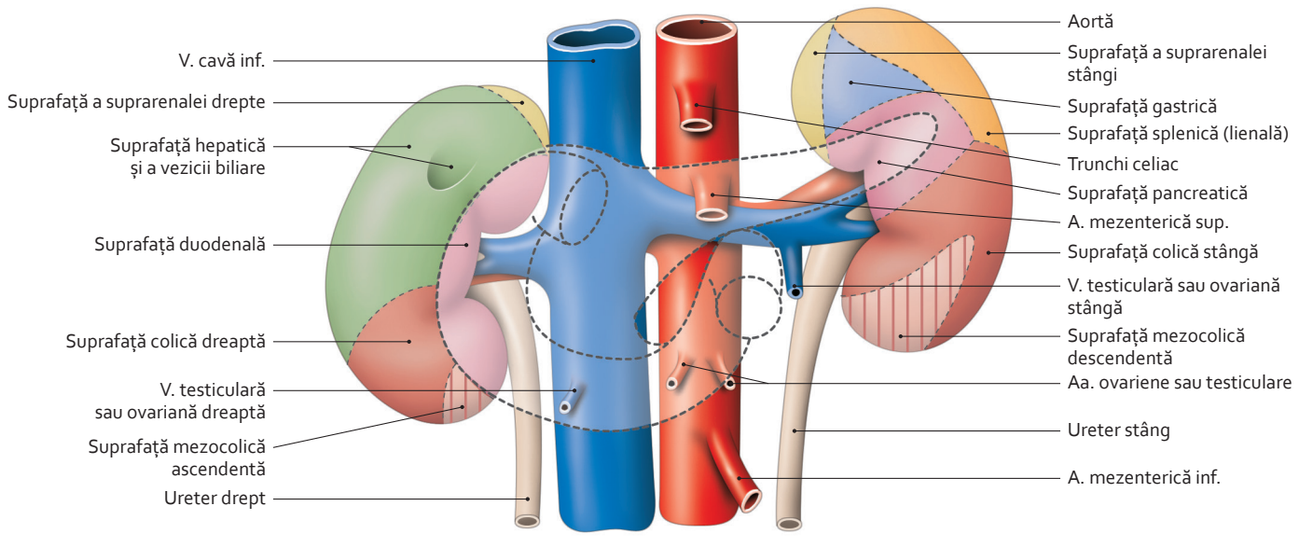

Diagramă a raporturilor anterioare ale richinilor

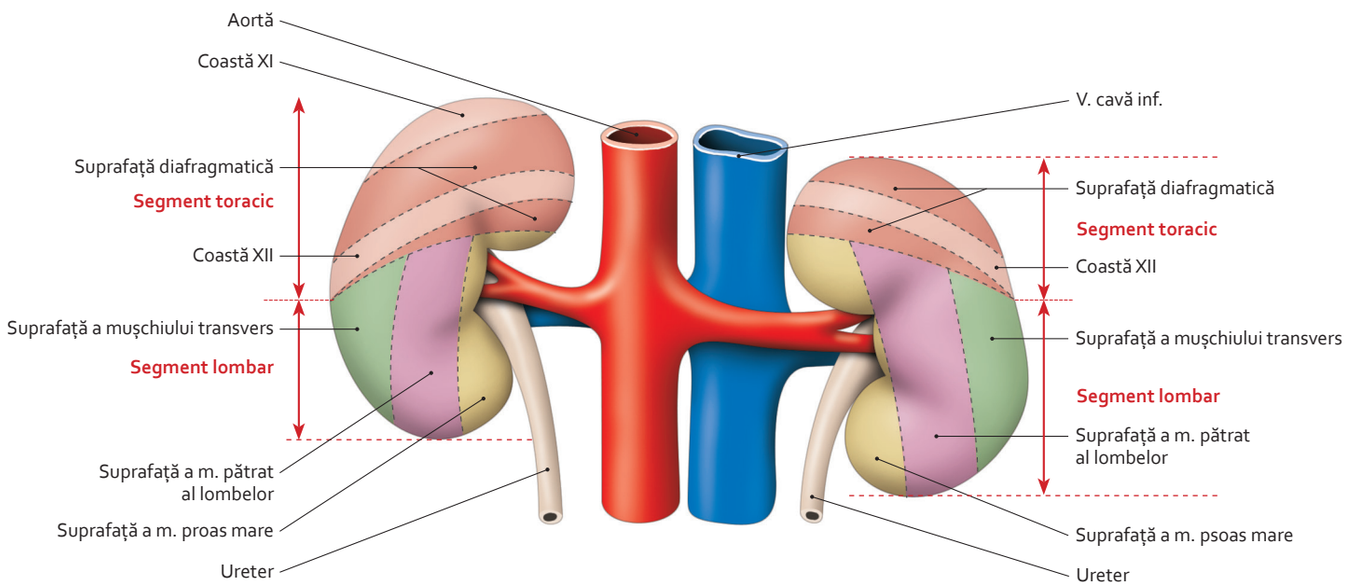

Diagramă a raporturilor posterioare ale rinichilor

3064 188-299.indd 288 29.07.2014 13:02:16

4.97 Loja renală

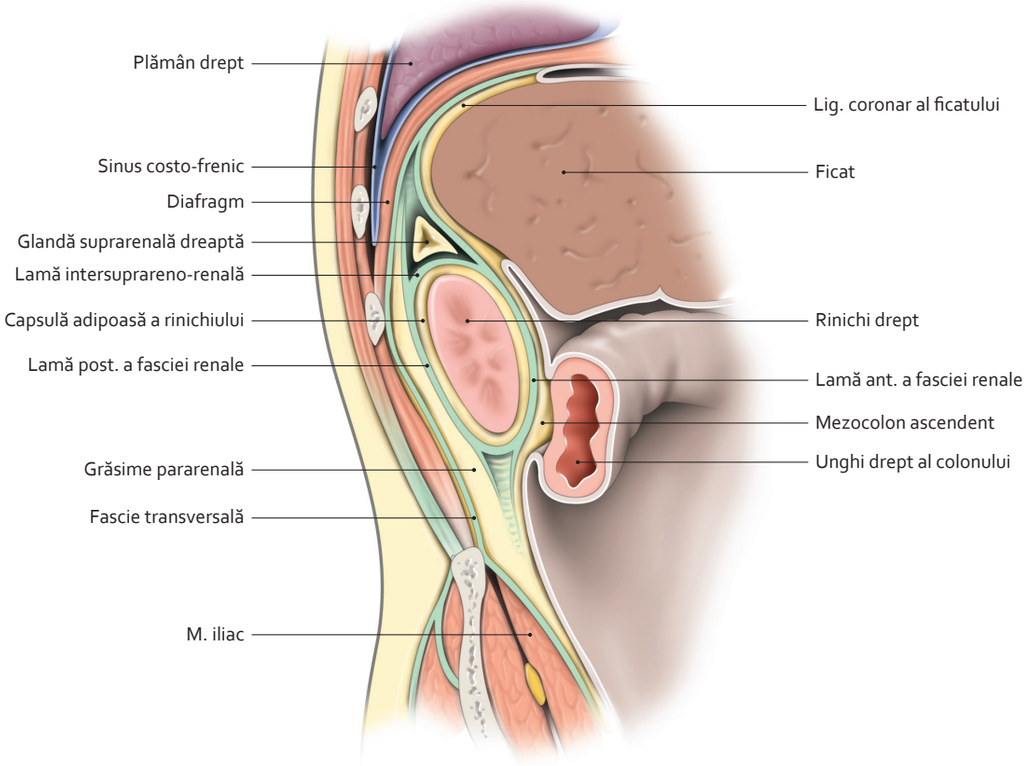

Fascie renală *(secțiune sagitală a regiunii renale drepte)*

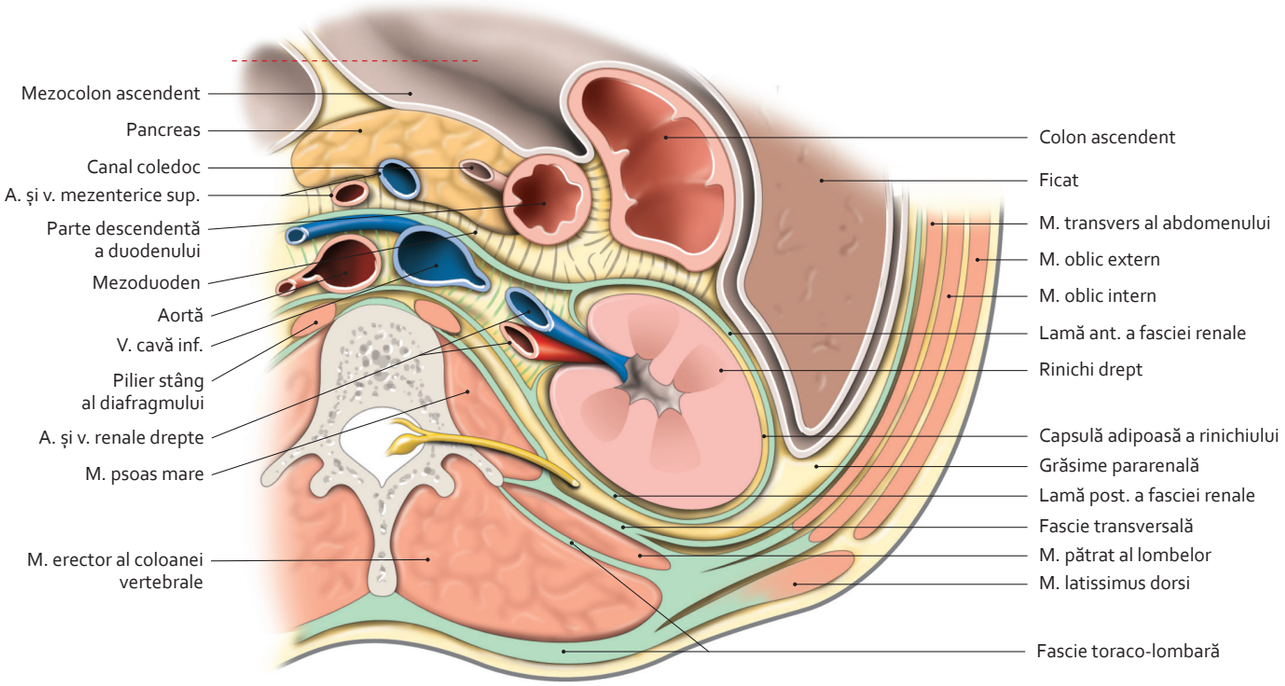

Fascie renală *(secțiune transversală a regiunii renale drepte – vedere superioară)*

4.98 Vascularizația renală (1)

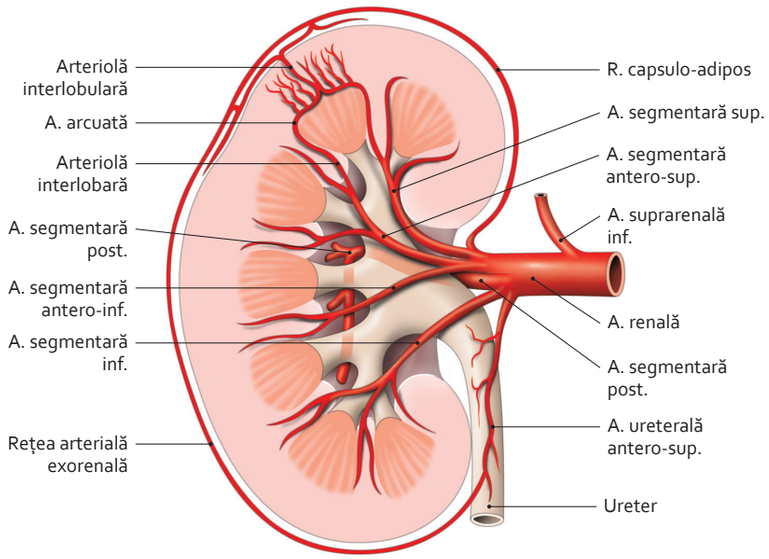

A. Vedere anterioară (secțiune frontală)

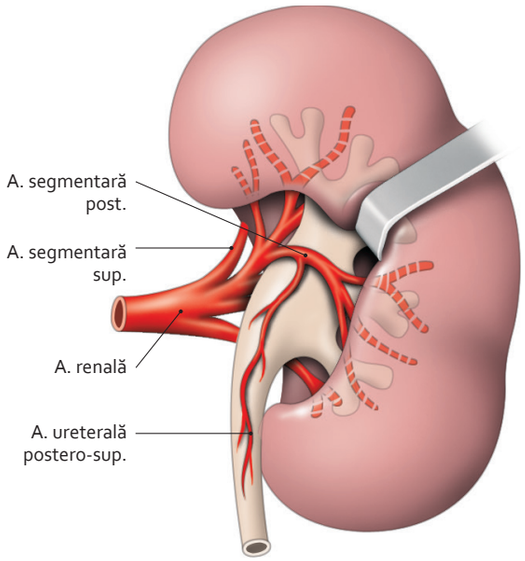

B. Vedere posterioară (pelvis renal expus)

Ramuri ale arterei renale

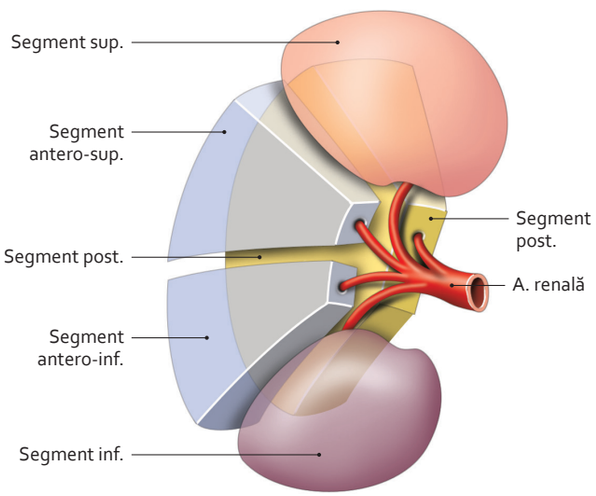

Segmente ale rinichiului, depărtate
(vedere anterioară schematică)

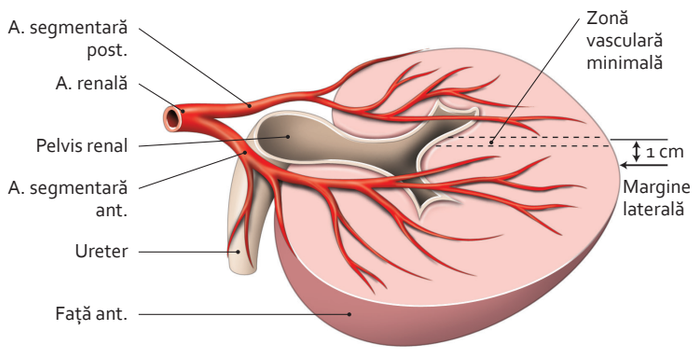

Teritorii arteriale ale rinichiului
(secțiune transversală – vedere superioară)

4.99 Vascularizația renală (2)

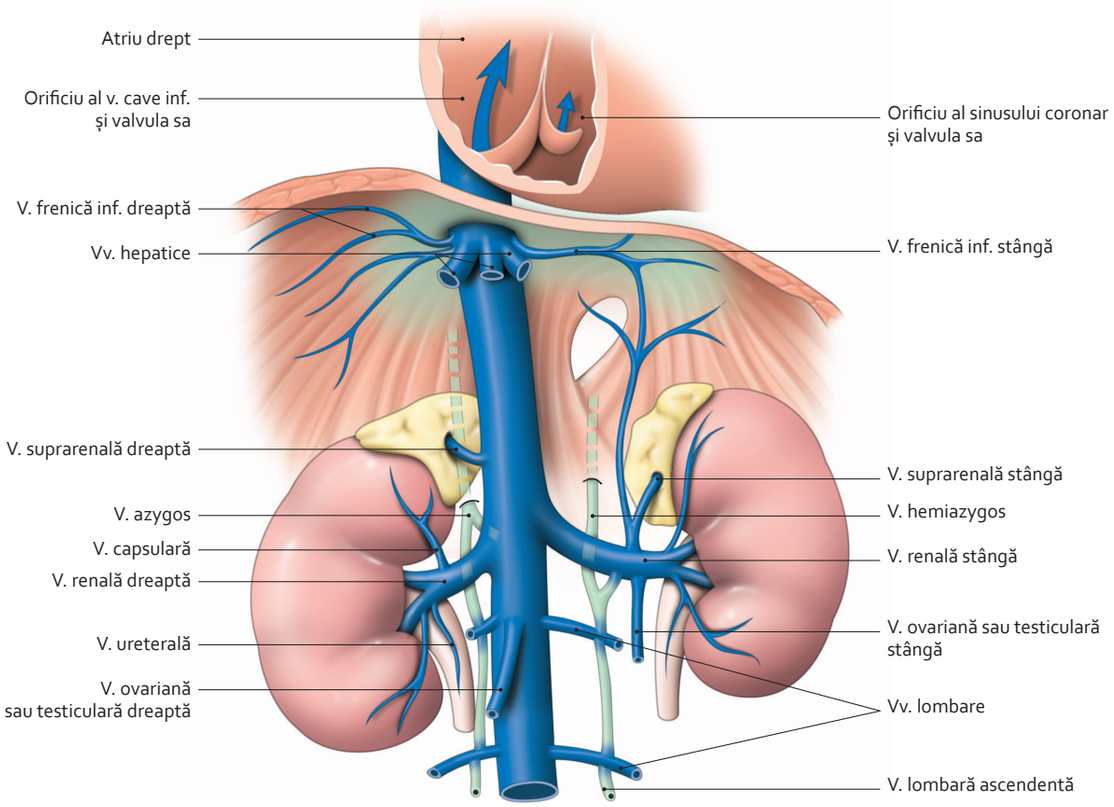

Venă cavă inferioară și venele sale afluente
(schematic)

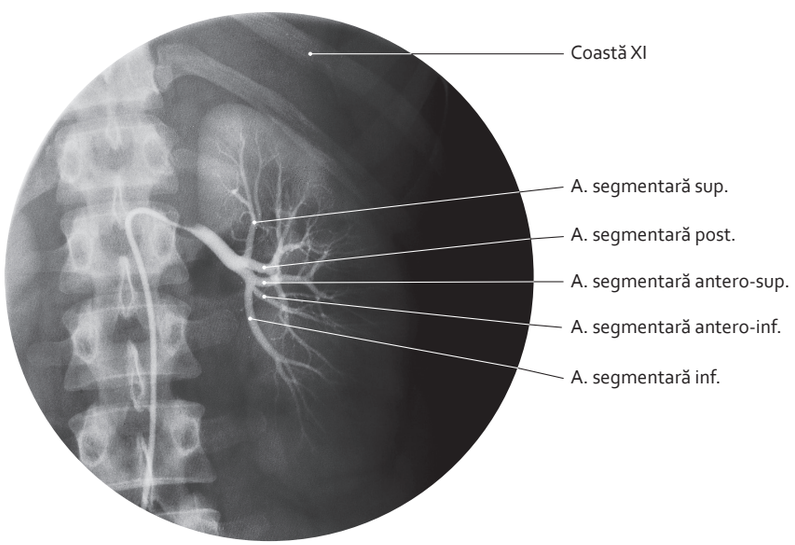

Artere segmentare ale rinichiului stâng. Arteriografie selectivă
(clișeu dr. Ph. Chartier)

3064 188-299.indd 291 29.07.2014 13:02:41

4.100 Structura rinichiului (1)

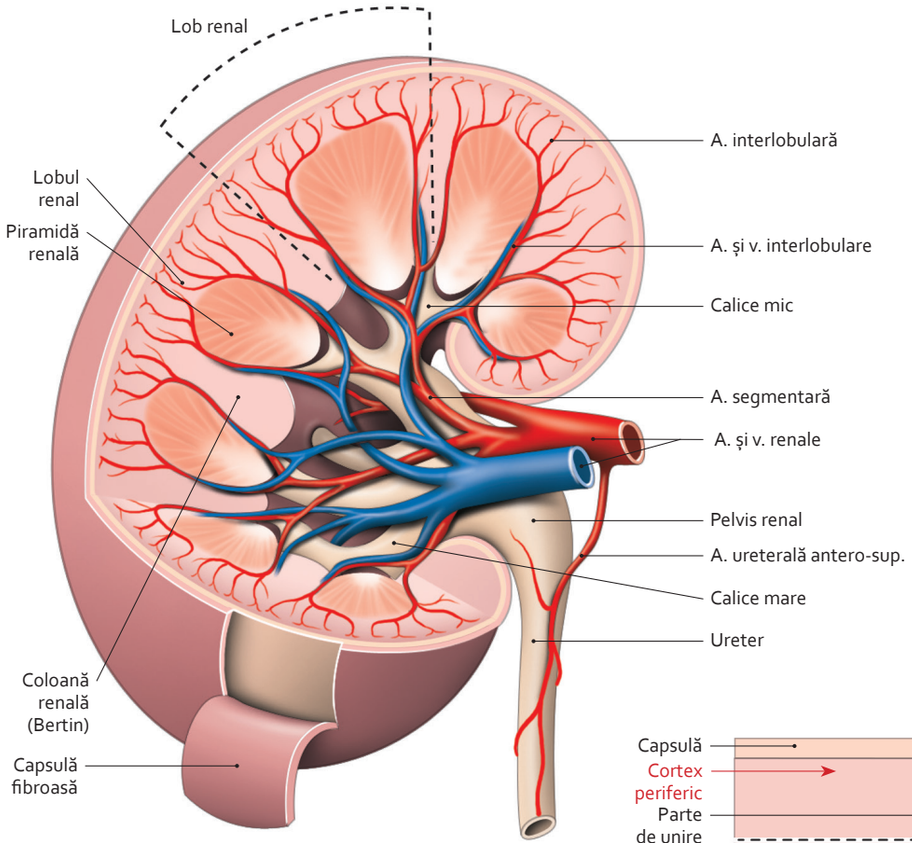

Structură și artere intrarenale

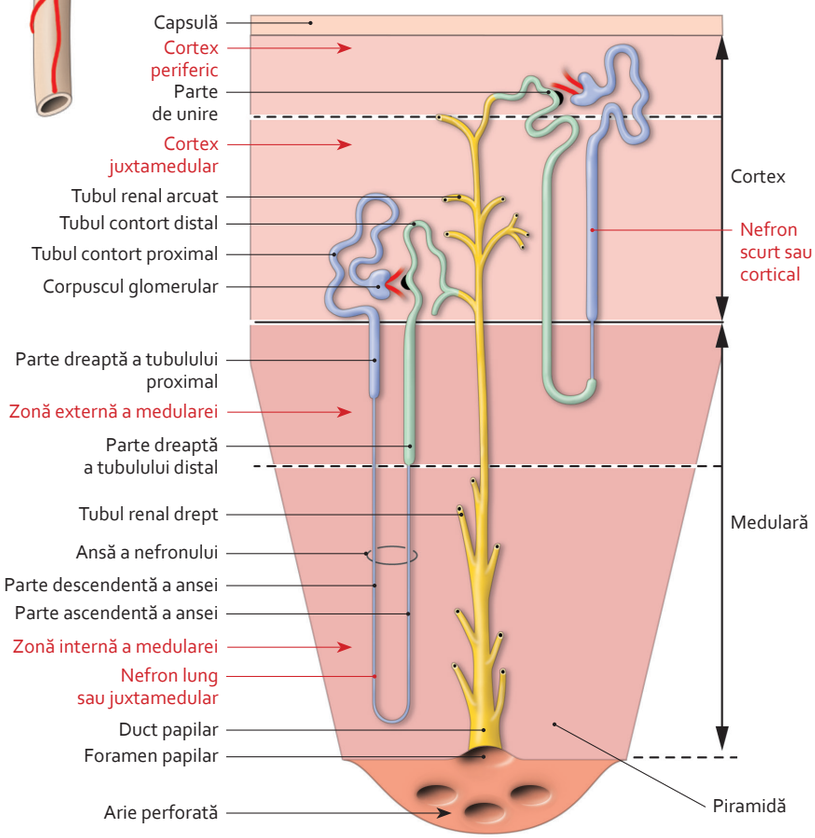

Nefron
(structură schematică)

parte proximală a nefronului
parte distală
tuburi colectoare

3064 188-299.indd 292 29.07.2014 13:02:50

4.101 Structura rinichiului (2)

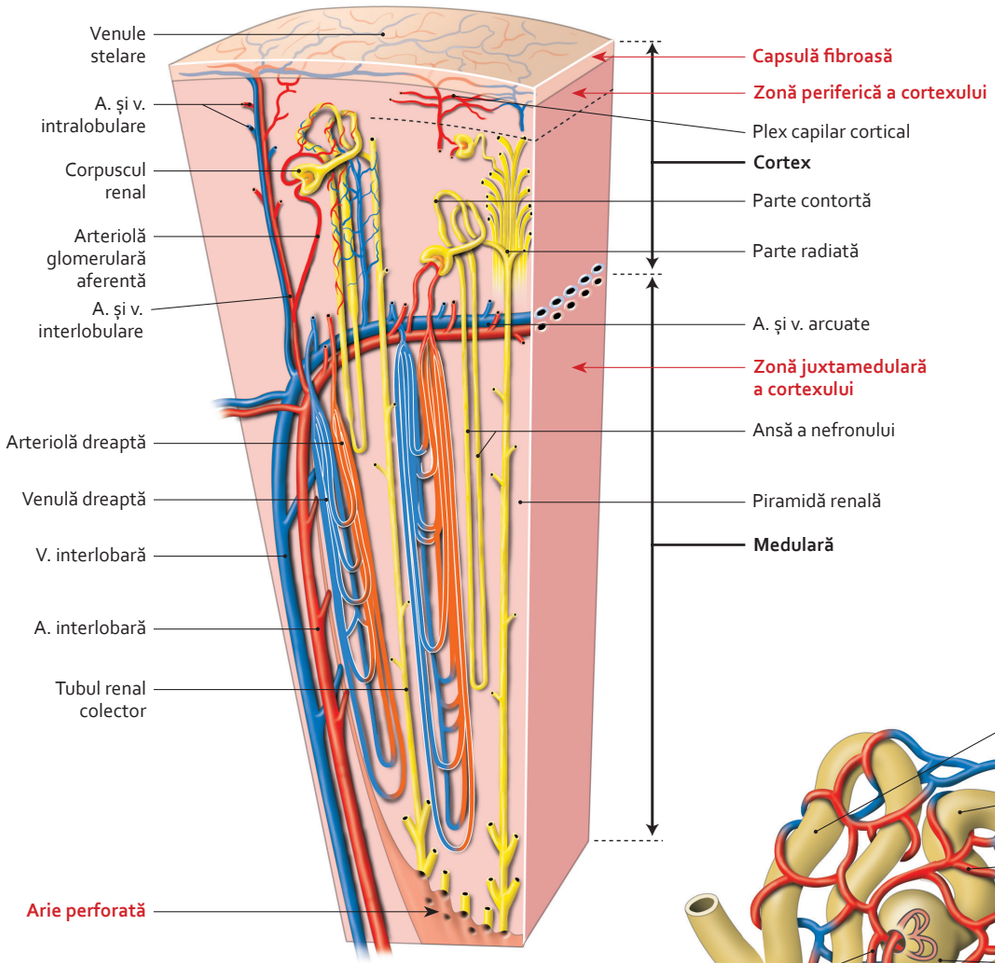

Vase ale parenchimului renal

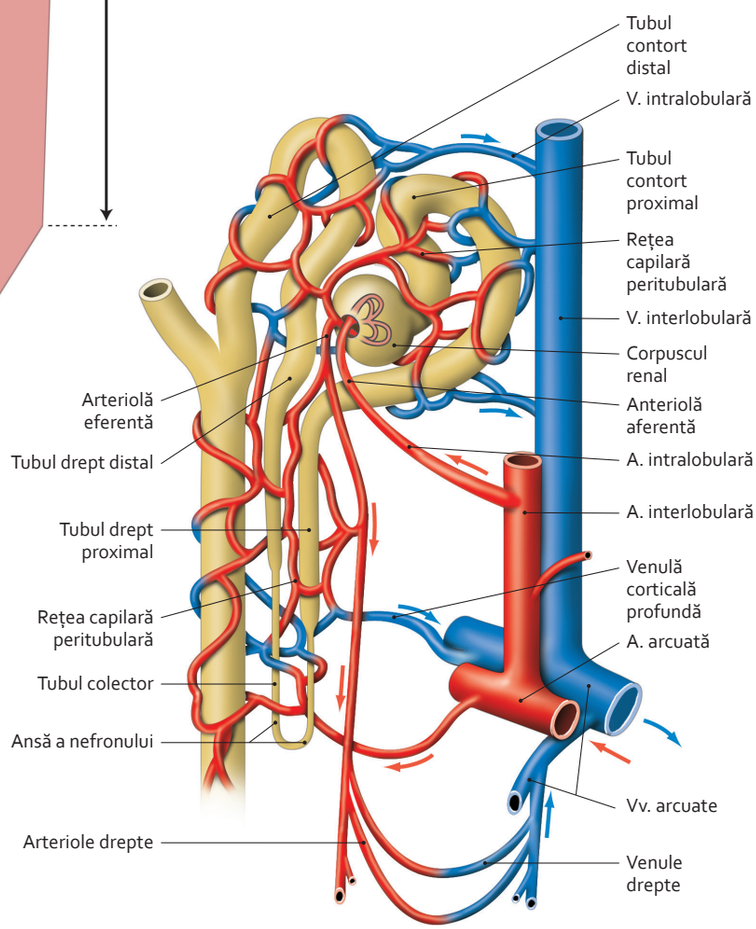

Vascularizație a nefronului

3064 188-299.indd 293 29.07.2014 13:02:57

4.102 Structura rinichiului (3)

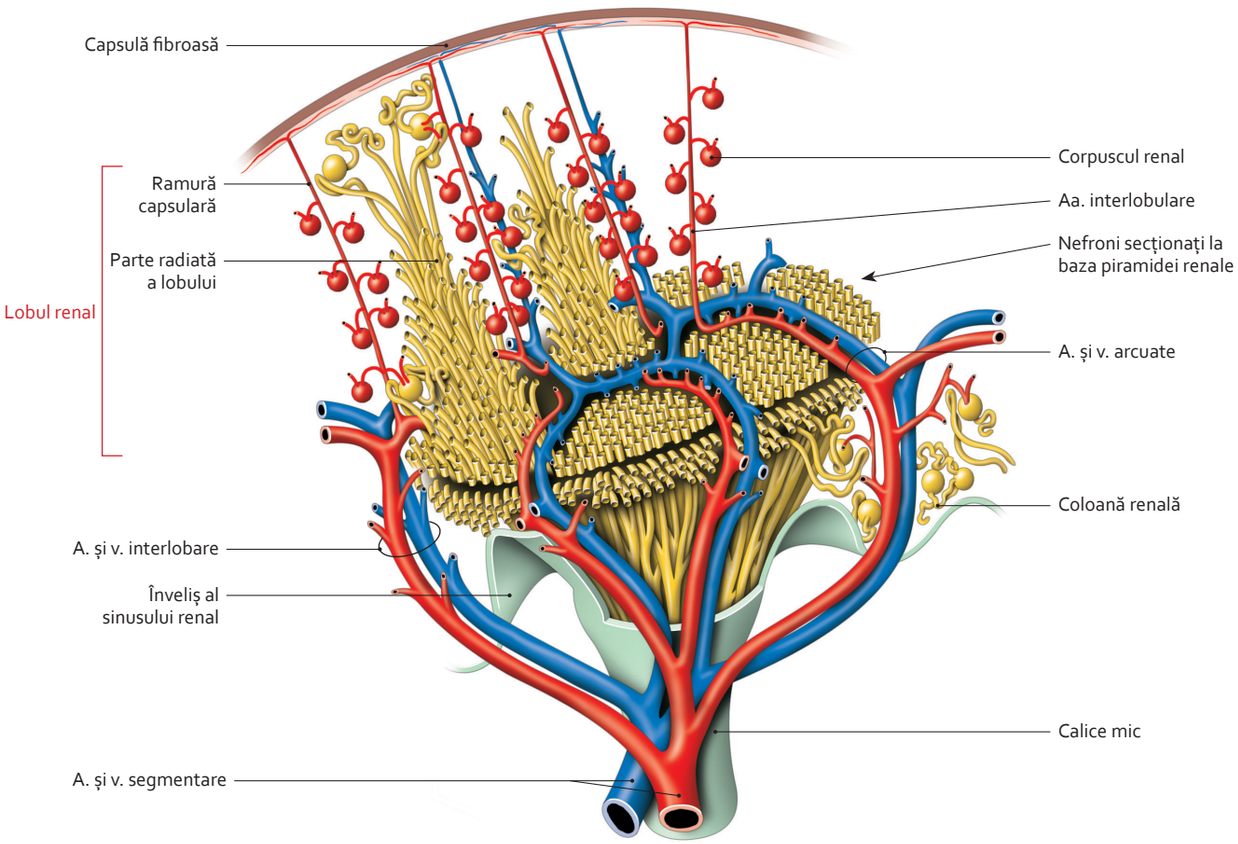

Vascularizație a unei piramide renale. Distribuție schematică

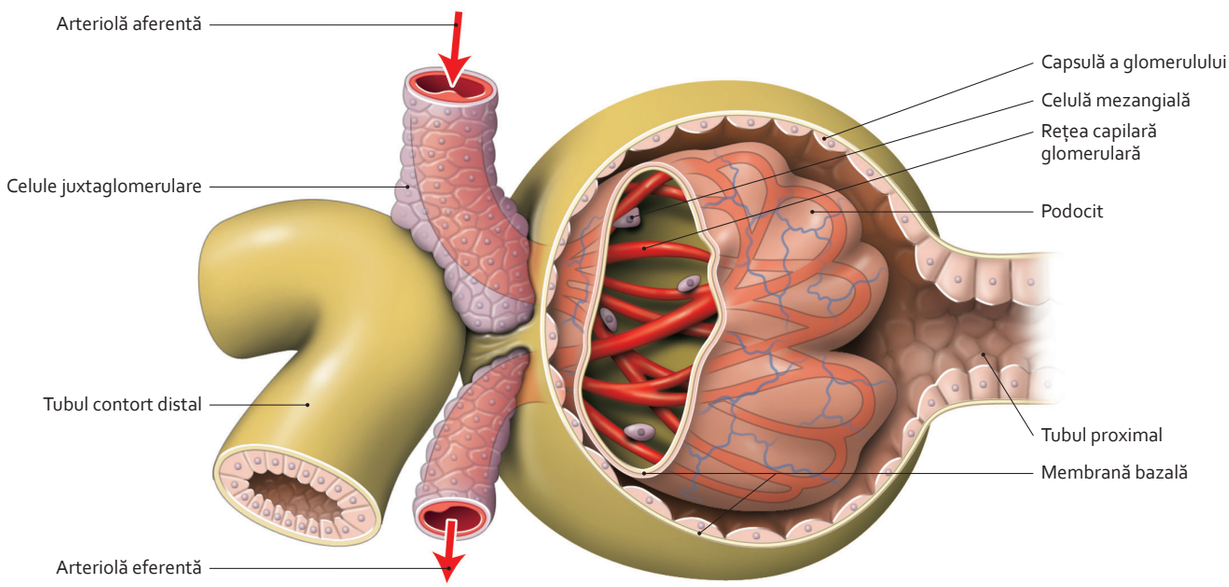

Corpuscul renal
(secțiune longitudinală)

3064 188-299.indd 294 29.07.2014 13:03:05

4.103 Morfologia ureterului

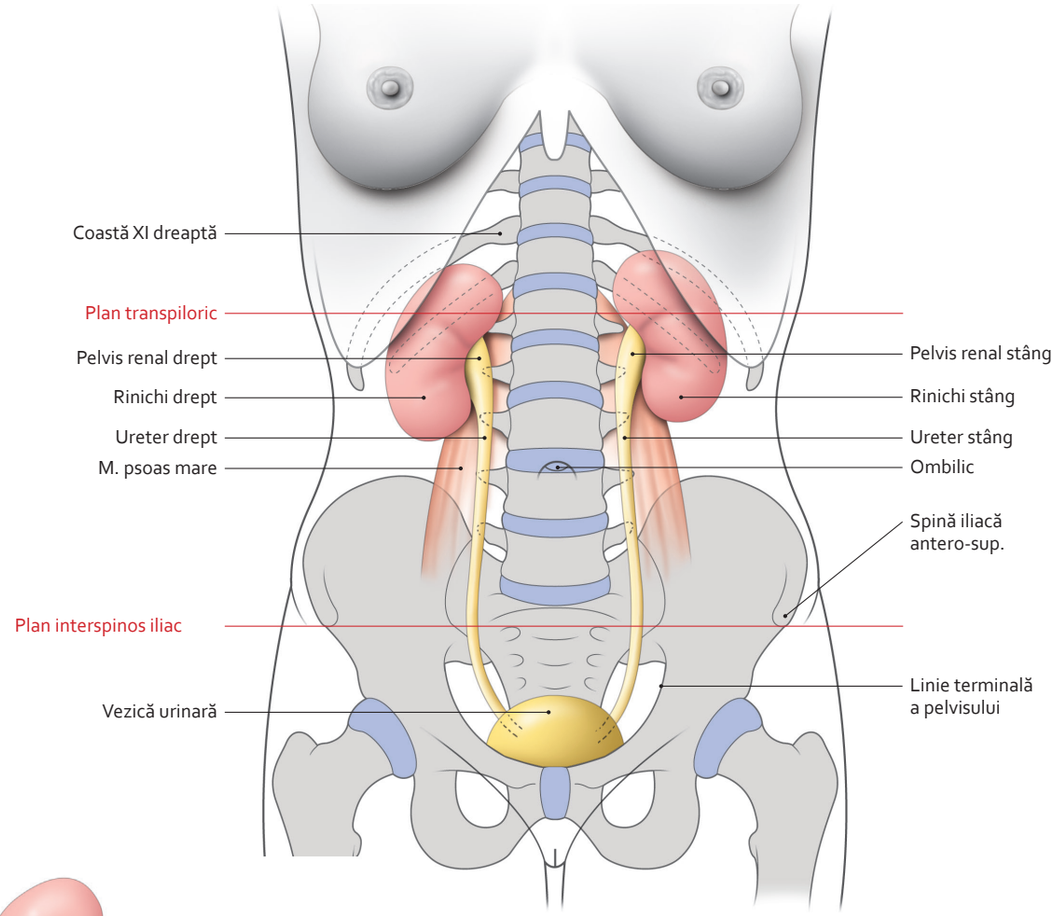

Uretere – anatomie a suprafeței
(vedere anterioară)

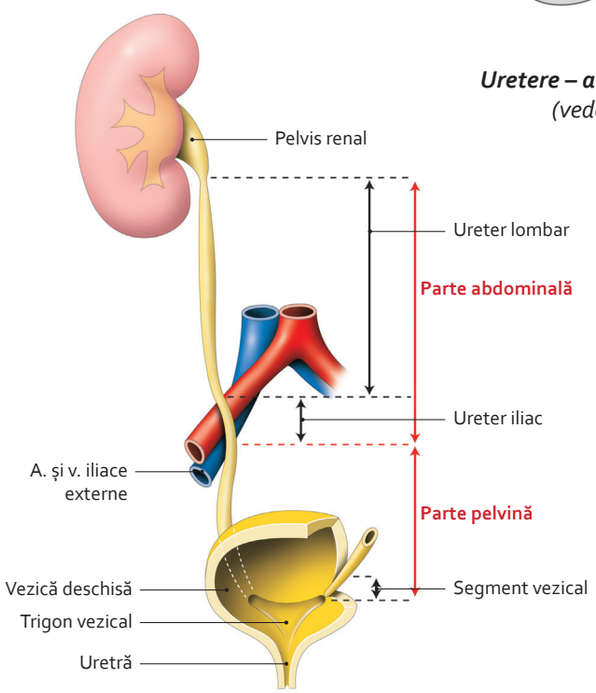

Părți ale ureterului

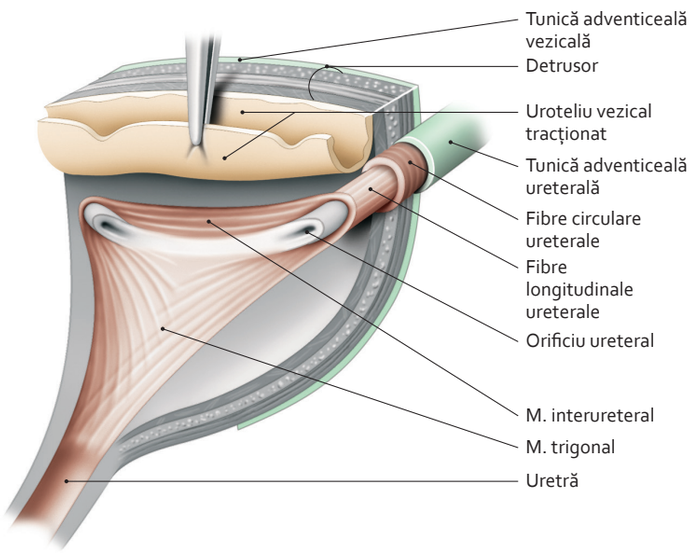

Trigon vezical și joncțiune uretero-vezicală – structură
(vedere anterioară)

3064 188-299.indd 295 29.07.2014 13:03:13

4.104 Raporturile ureterului

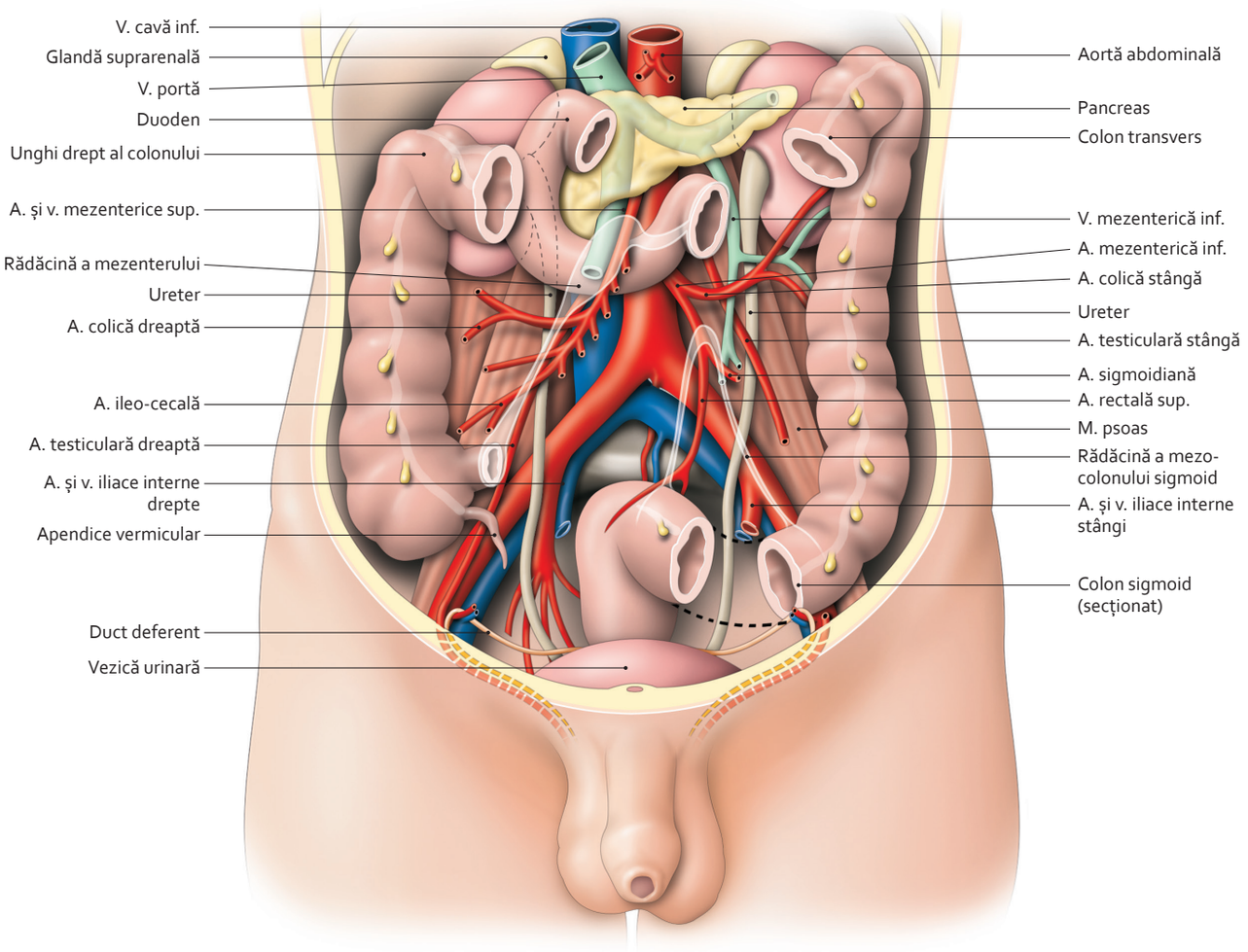

Viscere abdominale
(exereză a ficatului, stomacului, jejunului, ileonului, mezenterului, mezocolonului și colonului transvers)

3064 188-299.indd 296 29.07.2014 13:03:20

4.105 Structura, arterele și nervii ureterului

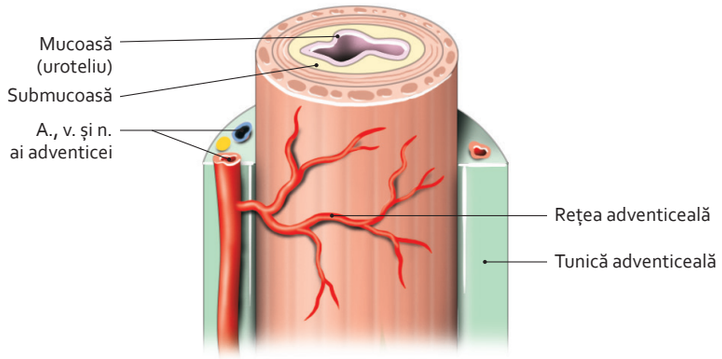

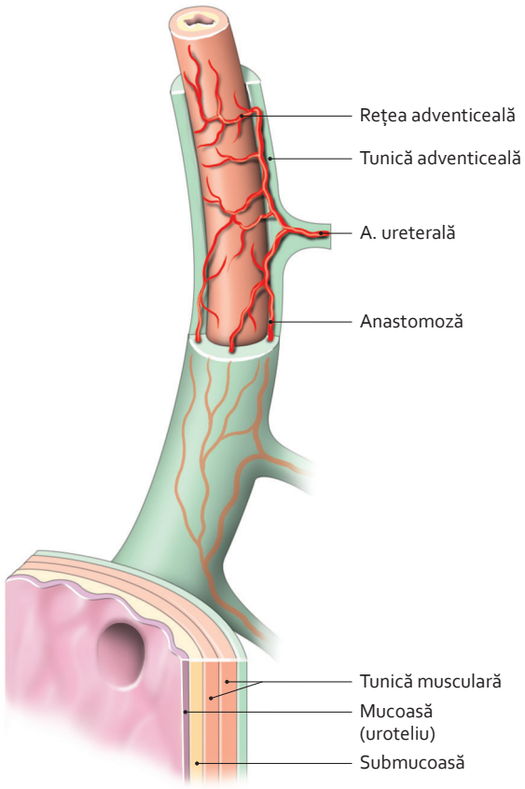

Structură și vascularizație adventiceală ale ureterului

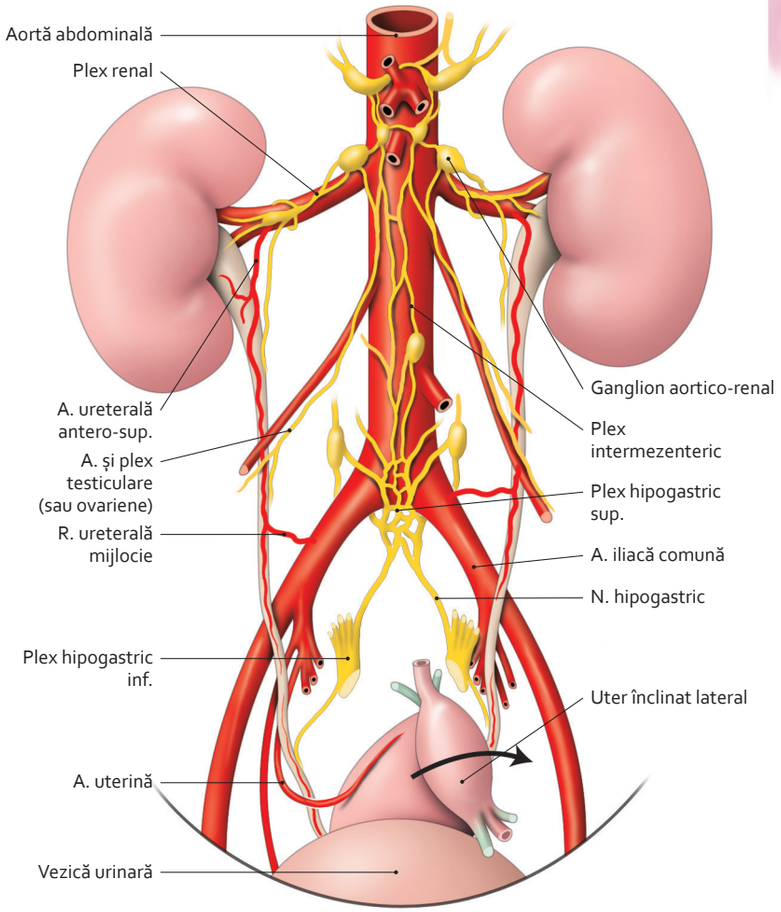

Artere și nervi ai ureterului la femeie
(vedere anterioară)

Notă

Durerea ureterală, exacerbată de o obstrucție ascuțită (migrare a unui calcul), iradiază de la nivelul unghiului costo-vertebral până la nivelul scrotului sau la nivelul labiilor mari. Violența durerii este legată de spasmele de hiperperistaltism ale stratului muscular.

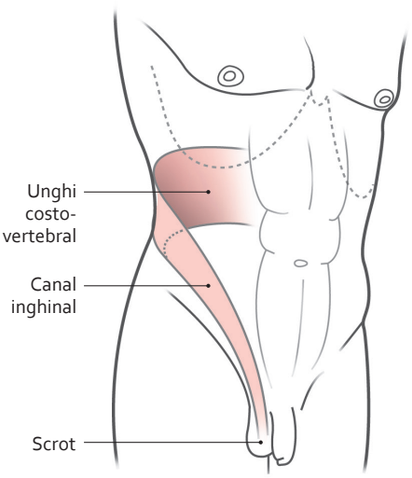

Teritoriu de iradiere a durerilor ureterale la bărbat

3064 188-299.indd 297 29.07.2014 13:03:29

4.106 Glandele suprarenale

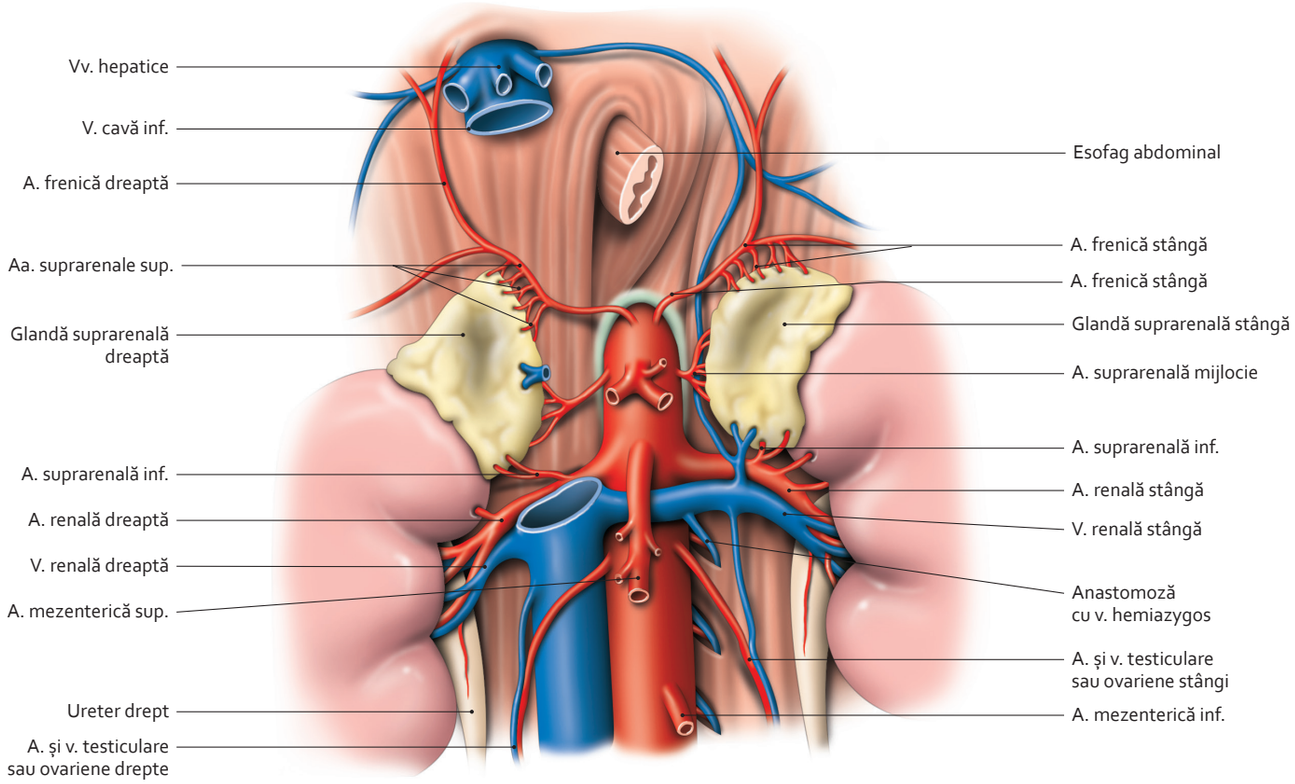

Glande suprarenale – situare și vase

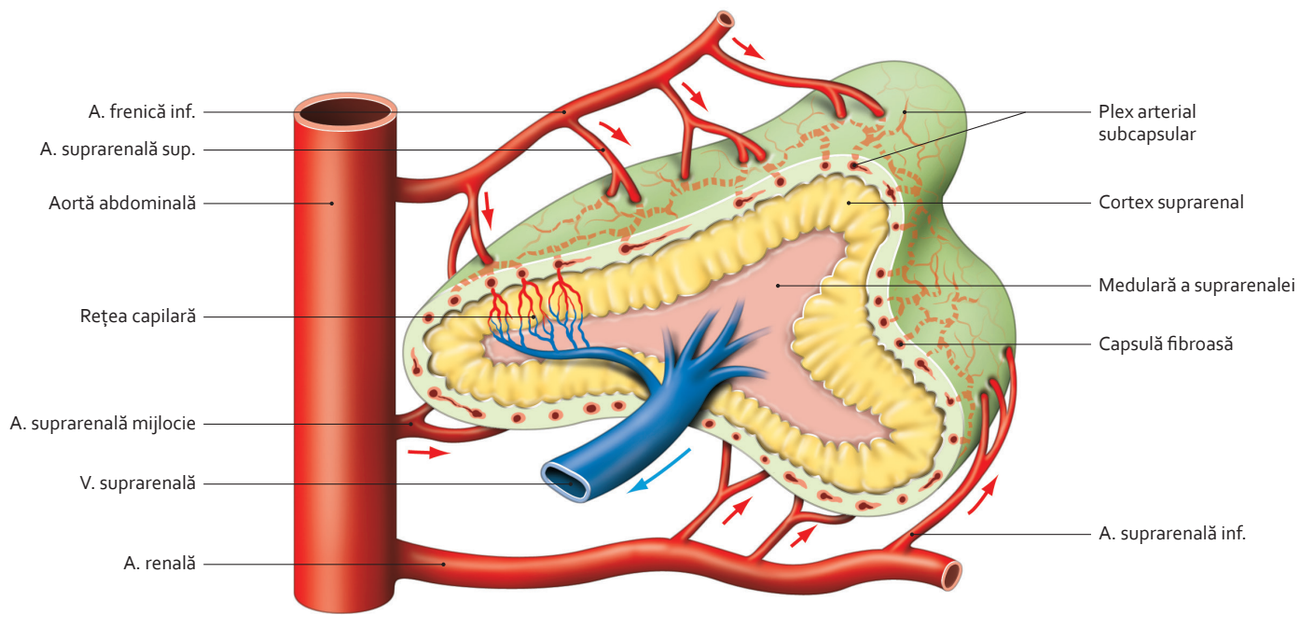

Structură și vascularizație a glandei suprarenale *(schematic)*

3064 188-299.indd 298 29.07.2014 13:03:41

4.107 Sistemul cromafin

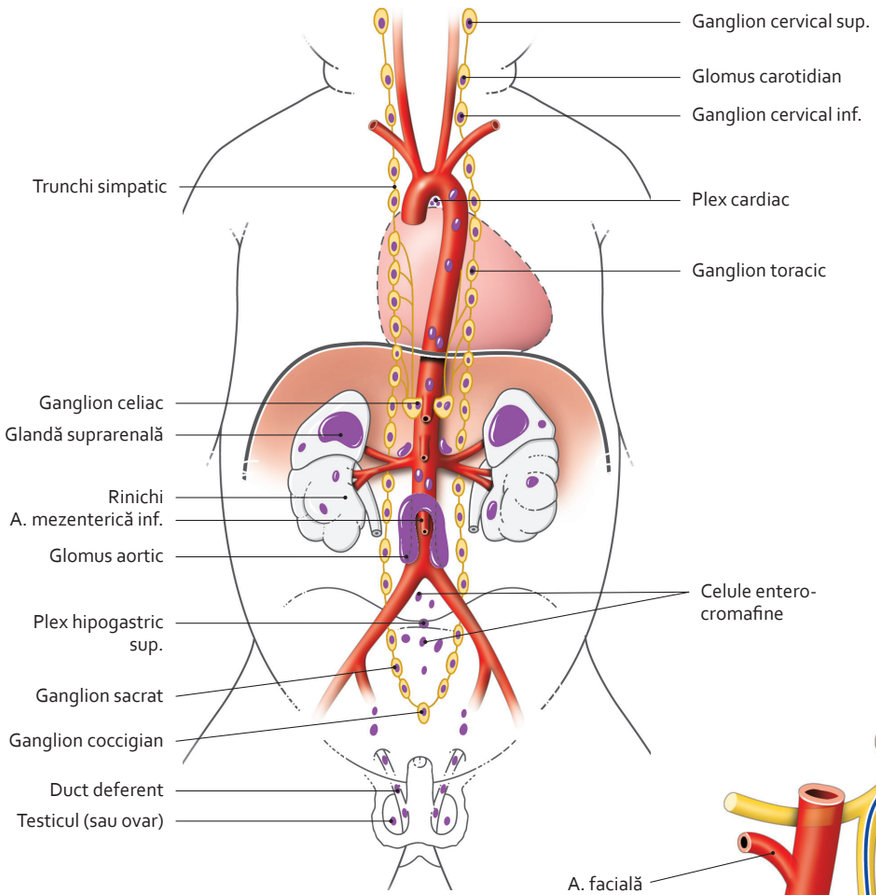

Sediu al sistemului cromafin, în violet *(la nou-născut)*

Notă

Sistemul cromafin, polimorf, este caracterizat de celulele sale cromafine, de origine neuroectodermică. Ele sunt diseminate în organe sau izolate, în grupuri numite *paraganglioni*.
Inervat de fibre preganglionare simpatice, acest sistem poate sintetiza și secreta catecolamine (dopamină, noradrenalină sau adrenalină).

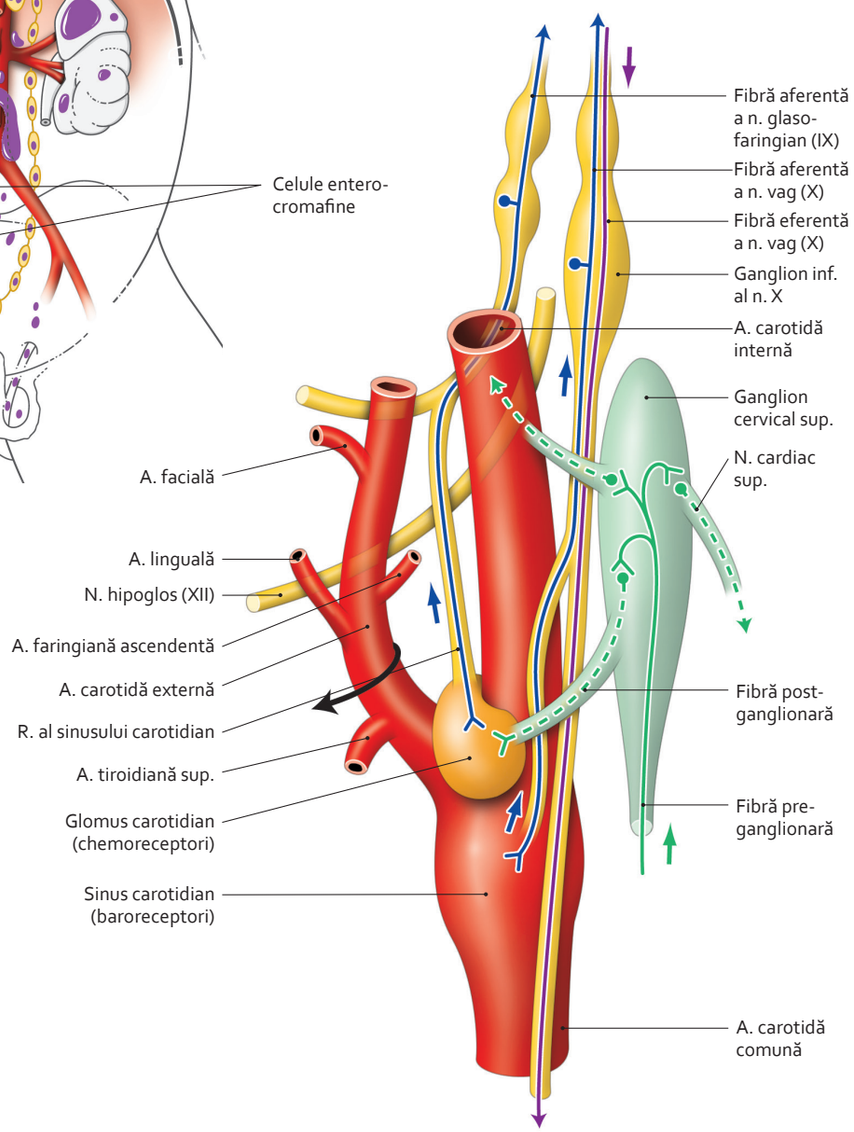

Glomus și sinus carotidiene – sistematizare
(vedere postero-medială dreaptă)

Notă

Glomusul carotidian controlează concentrația de oxigen a sângelui, iar **sinusul carotidian** presiunea arterială. O diminuare a conținutului de oxigen sau o creștere a celui de dioxid de carbon (CO_2) declanșează, prin intermediul nervilor glosofaringian și vag, reflexe de control cardiovascular (ritm cardiac, amplitudine a mișcărilor respiratorii, puls și tensiune arterială).

3064 188-299.indd 299 29.07.2014 13:03:48

3064 300-95.indd 300 28.07.2014 18:40:50

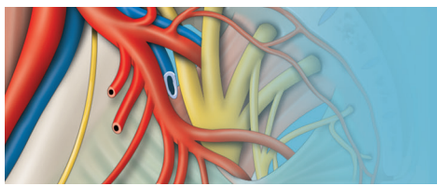

Pelvisul și perineul

5

PERETELE PELVIN

5.1. **Pelvisul osos (1)** . . . 305
5.2. **Pelvisul osos (2)** . . . 306
5.3. **Pelvisul osos (3)** . . . 307
5.4. **Articulațiile pelvisului** . . . 308
5.5. **Ligamentele pelvisului (1)** . . . 309
5.6. **Ligamentele pelvisului (2)** . . . 310
5.7. **Diafragmul și fascia pelvine** . . . 311
5.8. **Mușchiul ridicător al anusului** . . . 312
5.9. **Funcția diafragmului pelvin** . . . 313

VASELE ȘI NERVII PELVISULUI

5.10. **Artera iliacă internă** . . . 314
5.11. **Venele iliace** . . . 315
5.12. **Centrii limfatici pelvini** . . . 316
5.13. **Plexurile hipogastrice (1)** . . . 317
5.14. **Plexurile hipogastrice (2)** . . . 318

SPAȚIILE PELVINE ȘI PERINEALE

5.15. **Topografii pelvină și perineală la bărbat** . . . 319
5.16. **Topografii pelvină și perineală la femeie** . . . 320
5.17. **Ligamentele viscerale pelvine** . . . 321

ORGANELE URINARE PELVINE

5.18. **Vezica urinară la bărbat** . . . 322
5.19. **Uretra masculină** . . . 323
5.20. **Vezica urinară la femeie** . . . 324
5.21. **Uretra feminină** . . . 325
5.22. **Vasele vezicii urinare** . . . 326
5.23. **Structuri sfincteriene ale vezicii urinare** . . . 327
5.24. **Micțiunea (1)** . . . 328
5.25. **Micțiunea (2)** . . . 329

RECTUL – CANALUL ANAL

5.26. **Morfologia rectului și a canalului anal** . . . 330
5.27. **Fasciile și ligamentele rectului** . . . 331
5.28. **Raporturile rectului și ale canalului anal** . . . 332
5.29. **Vasele rectului și ale canalului anal (1)** . . . 333
5.30. **Vasele rectului și ale canalului anal (2)** . . . 334
5.31. **Inervația rectului și a canalului anal** . . . 335

3064 300-95.indd 301 28.07.2014 18:40:50

ORGANELE GENITALE INTERNE MASCULINE

5.32. Viscerele pelvine la bărbat . . . 336
5.33. Organele pelvine la bărbat . . . 337
5.34. Testiculul și epididimul (1) . . . 338
5.35. Testiculul și epididimul (2) . . . 339
5.36. Ductul deferent – Glanda seminală . . . 340
5.37. Structura și vascularizația testiculului . . . 341
5.38. Vascularizația și inervația testiculului și epididimului . . . 342
5.39. Prostata (1) . . . 343
5.40. Prostata (2) . . . 344
5.41. Prostata (3) . . . 345
5.42. Arterele și nervii prostatei . . . 346

ORGANELE GENITALE INTERNE FEMININE

5.43. Viscerele pelvine la femeie . . . 347
5.44. Organele pelvine la femeie . . . 348
5.45. Trompa uterină, ovarul și ligamentul lat . . . 349
5.46. Structura ovarului . . . 350
5.47. Structura și vascularizația trompei uterine . . . 351
5.48. Vasele și nervii ovarelor . . . 352
5.49. Vestigiile embrionare genitale . . . 353
5.50. Uterul (1) . . . 354
5.51. Uterul (2) . . . 355
5.52. Miometrul . . . 356
5.53. Endometrul . . . 357
5.54. Ligamentele uterului (1) . . . 358
5.55. Ligamentele uterului (2) . . . 359
5.56. Vasele uterului (1) . . . 360
5.57. Vasele uterului (2) . . . 361
5.58. Venele și nervii uterului . . . 362
5.59. Morfologia vaginului . . . 363
5.60. Raporturile vaginului . . . 364
5.61. Ligamentele și structura vaginului . . . 365
5.62. Vaginul și statica viscerelor pelvine . . . 366
5.63. Arterele vaginului . . . 367
5.64. Limfaticele vaginului . . . 368

PERINEUL – ORGANELE GENITALE EXTERNE

5.65. Asemănări între perineul masculin și feminin . . . 369
5.66. Perineul masculin (1) . . . 370
5.67. Perineul masculin (2) . . . 371
5.68. Perineul masculin (3) . . . 372
5.69. Corpii erectili ai penisului . . . 373
5.70. Mușchii și ligamentele penisului . . . 374
5.71. Penisul . . . 375
5.72. Vasele și nervii penisului . . . 376
5.73. Vascularizația corpilor erectili ai penisului . . . 377
5.74. Inervația organelor genitale masculine . . . 378
5.75. Perineul feminin (1) . . . 379
5.76. Perineul feminin (2) . . . 380
5.77. Vulva . . . 381
5.78. Clitorisul și labiile mari . . . 382
5.79. Corpii erectili ai clitorisului . . . 383
5.80. Glandele vulvei . . . 384

3064 300-95.indd 302 28.07.2014 18:40:51

5.81. **Limfaticele vulvei (1)** 385
5.82. **Limfaticele vulvei (2)** 386
5.83. **Arterele și nervii vulvei** 387
5.84. **Anatomia copulației** 388

ANATOMIE OBSTETRICALĂ

5.85. **Uterul gravid și produsul de concepție la termen** 389
5.86. **Placenta la termen** 390
5.87. **Circulația fetală** 391
5.88. **Dezvoltarea uterului gravid** 392
5.89. **Uterul gravid la termen** 393
5.90. **Uterul puerperal** 394

3064 300-95.indd 303 28.07.2014 18:40:51

5.1 Pelvisul osos (1)

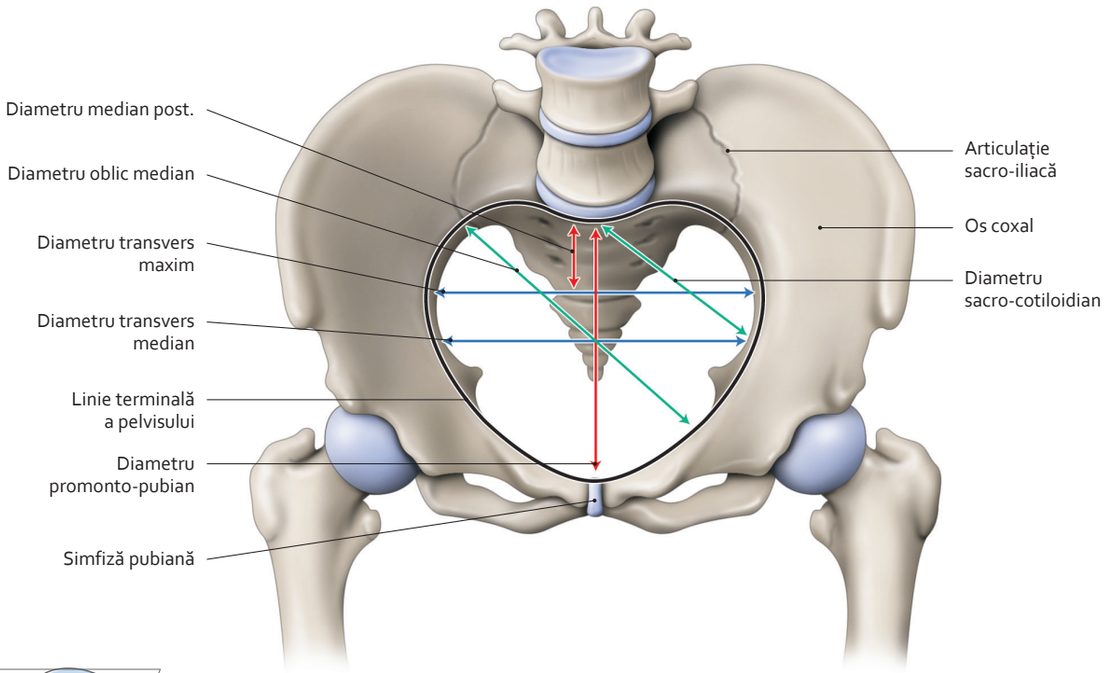

Pelvis sau bazin osos feminin – diametre ale strâmtorii superioare
(vedere antero-posterioară)

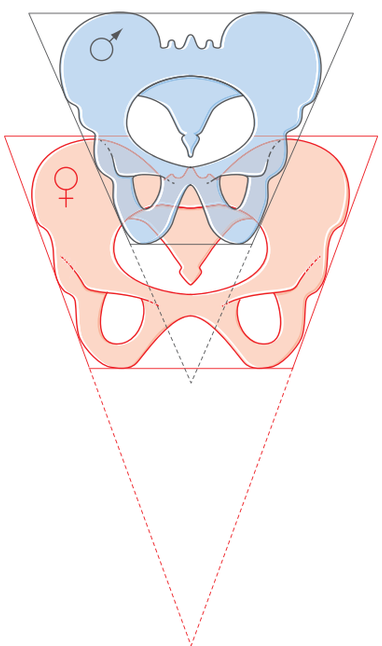

Comparare schematică a pelvisului osos feminin și masculin

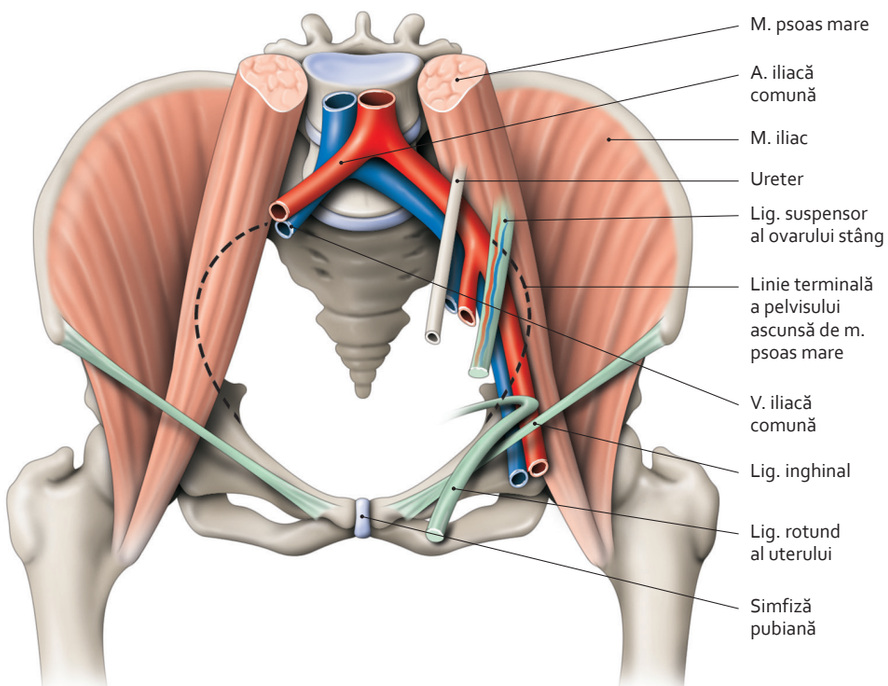

Raporturi ale strâmtorii superioare feminine
(cu linie punctată)

3064 300-95.indd 305 28.07.2014 18:40:53

5.2 Pelvisul osos (2)

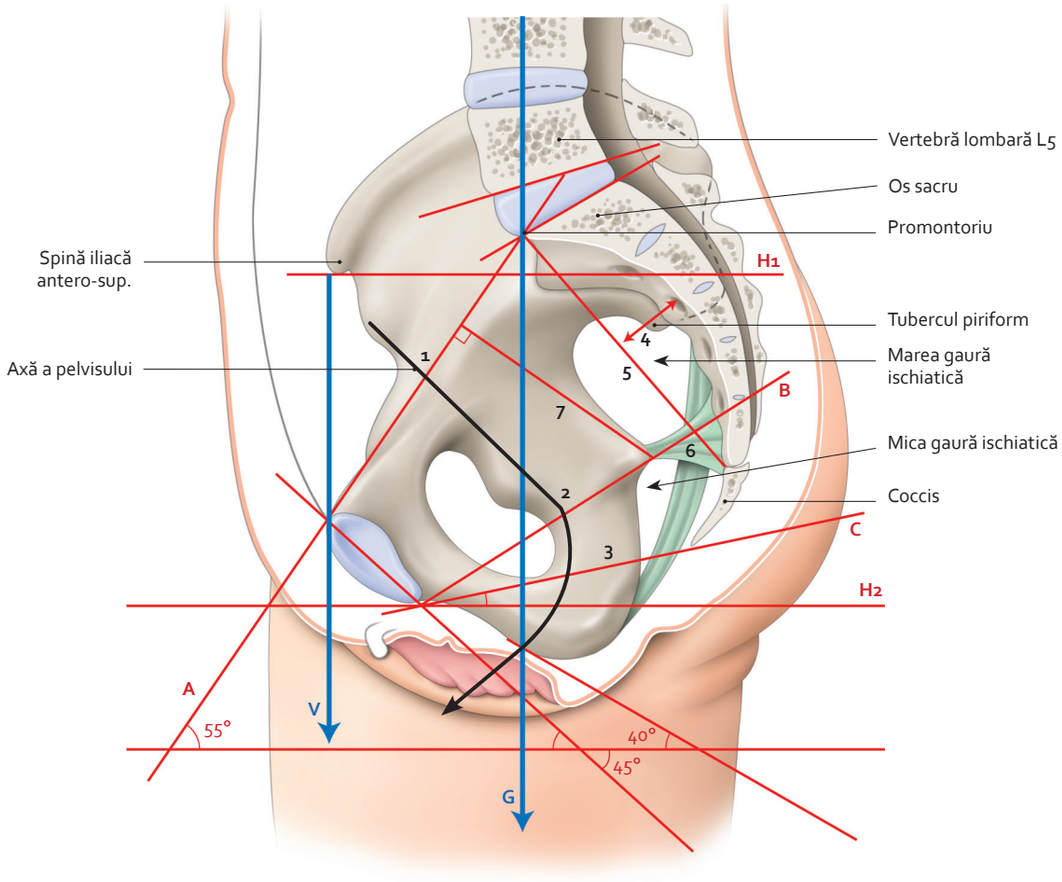

Planuri și diametre ale pelvisului osos
(secțiune mediană, vedere internă)

A. Plan al strâmtorii superioare
B. Plan al strâmtorii mijlocii
C. Plan al strâmtorii inferioare
D. Axă de greutate a corpului
H1. Plan al spinei iliace antero-superioare
H2. Plan orizontal infrapubian
V. Plan vertical al spinelor iliace antero-superioare

1. Diametru conjugat
2. Diametru anterior al strâmtorii mijlocii
3. Diametru pubo-coccigian
4. Săgeată sacrată
5. Coardă sacrată
6. Diametru posterior al strâmtorii mijlocii
7. Distanță între strâmtorile superioară și mijlocie

3064 300-95.indd 306 28.07.2014 18:40:54

5-3 Pelvisul osos (3)

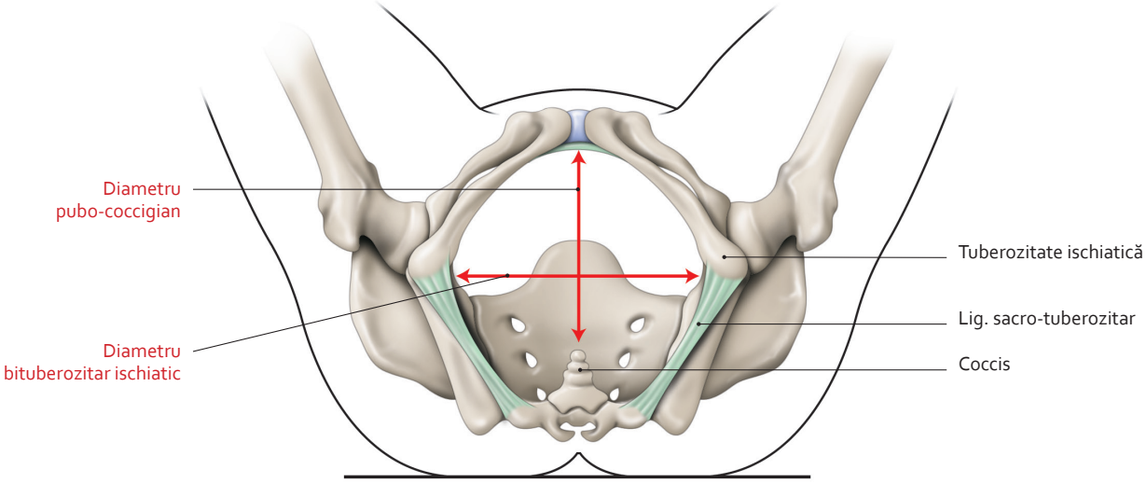

Diametre ale strâmtorii inferioare
(vedere inferioară)

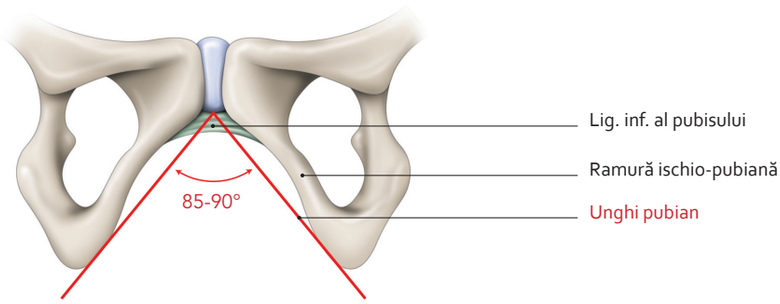

Arcadă pubiană
(vedere anterioară)

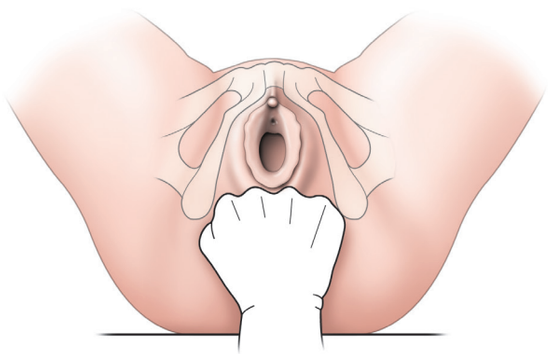

Metoda lui Greenhill de apreciere rapidă a strâmtorii inferioare în cursul nașterii

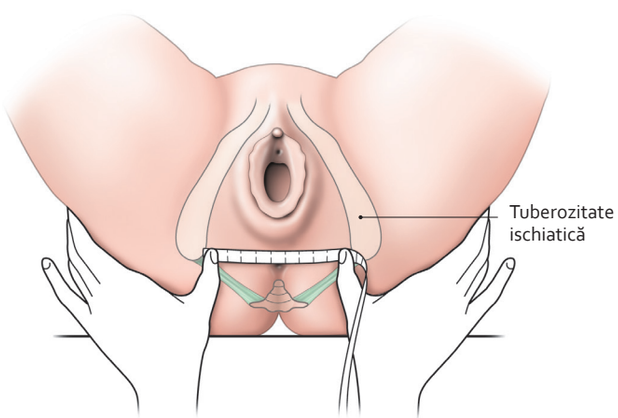

Măsurare a diametrului bituberozitar ischiatic

3064 300-95.indd 307 28.07.2014 18:40:56

5.4 Articulațiile pelvisului

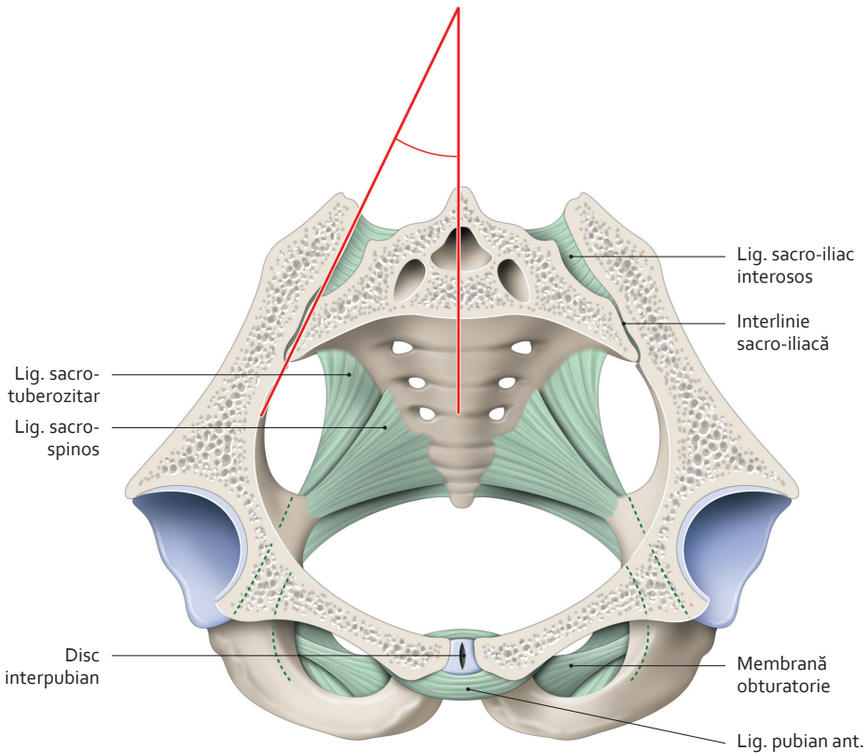

Articulație sacro-iliacă și simfiză pubiană
(secțiune paralelă cu strâmtoarea superioară)

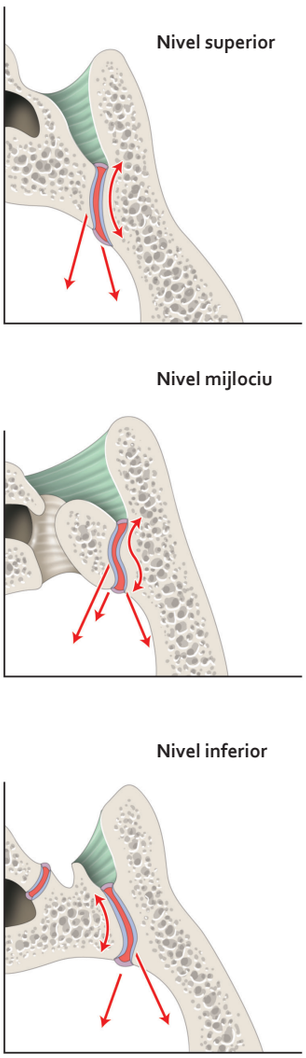

Configurație a interliniei articulare
(secțiuni seriate transversale)

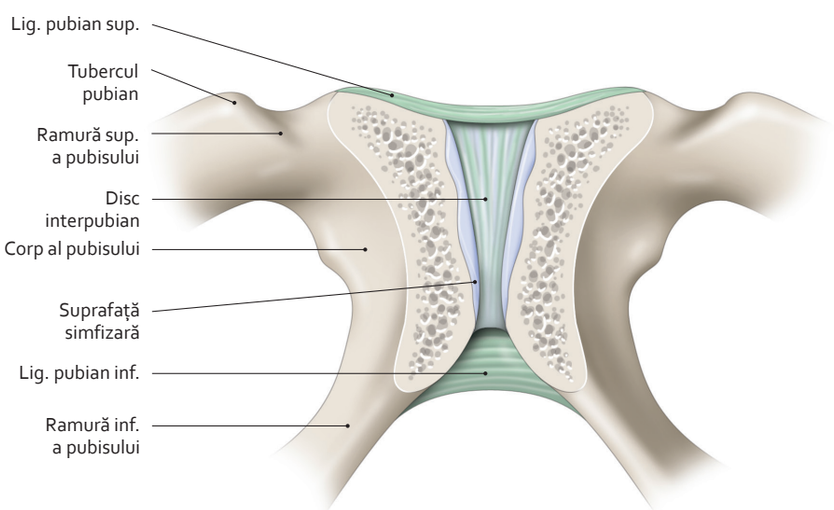

Simfiză pubiană – secțiune frontală
(vedere anterioară)

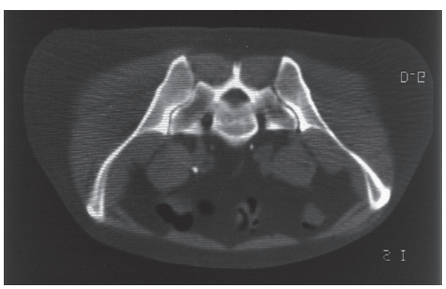

Articulație sacro-iliacă
(tomodensitometrie; secțiune transversală)

3064 300-95.indd 308 28.07.2014 18:40:57

5.5 Ligamentele pelvisului (1)

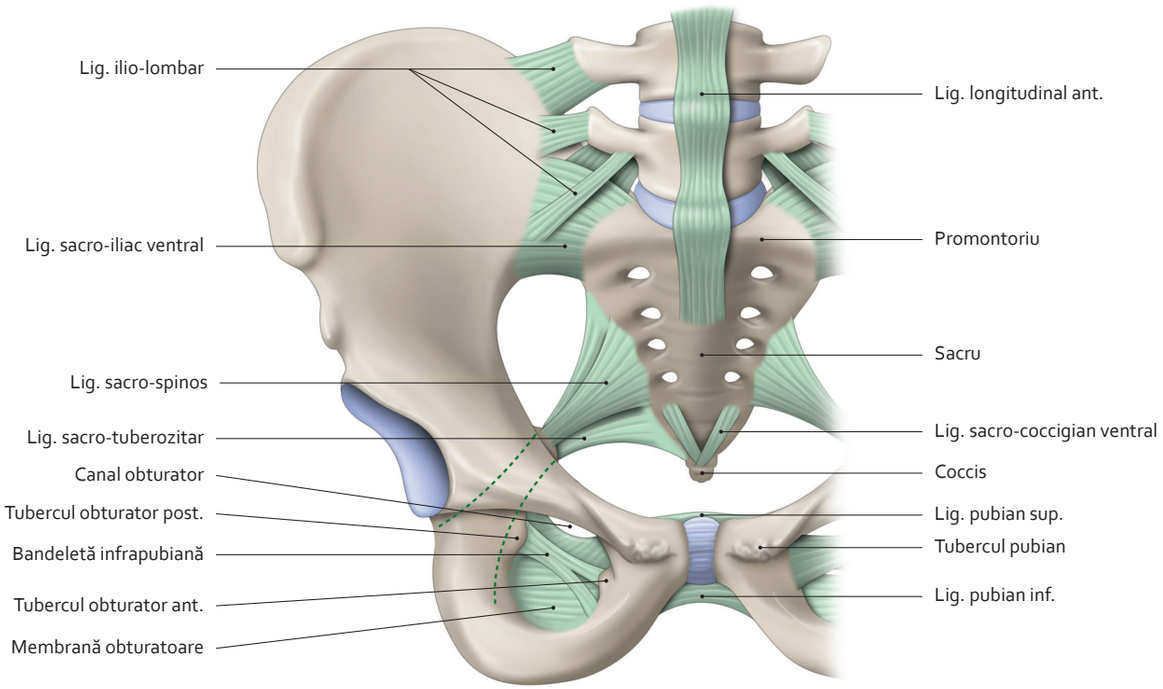

Articulație sacro-iliacă
(vedere anterioară)

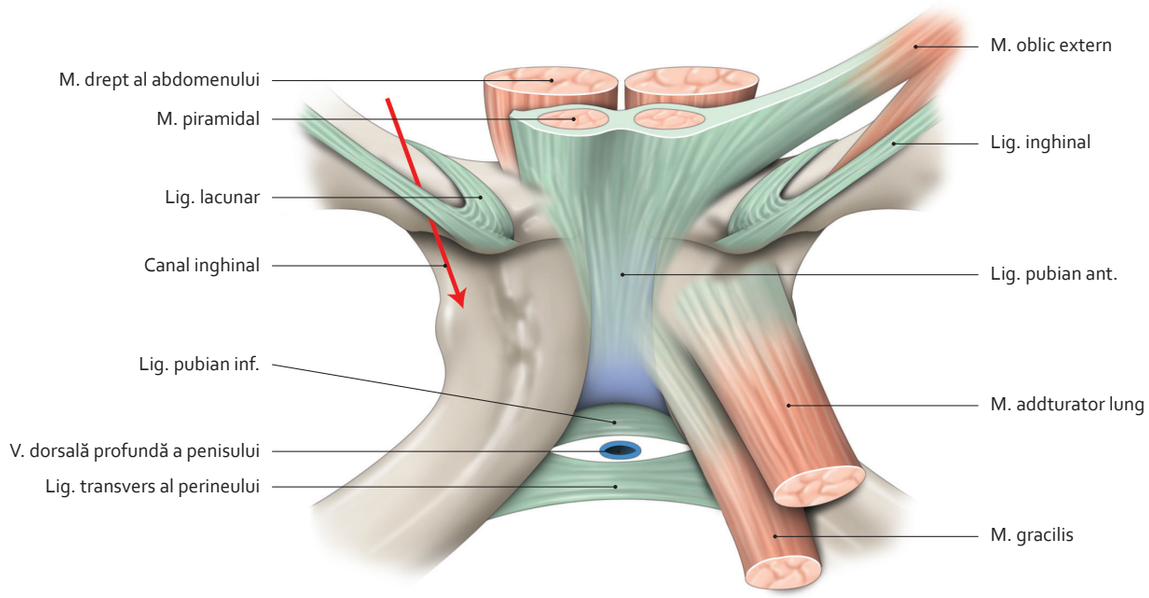

Simfiză pubiană
(vedere anterioară)

5.6 Ligamentele pelvisului (2)

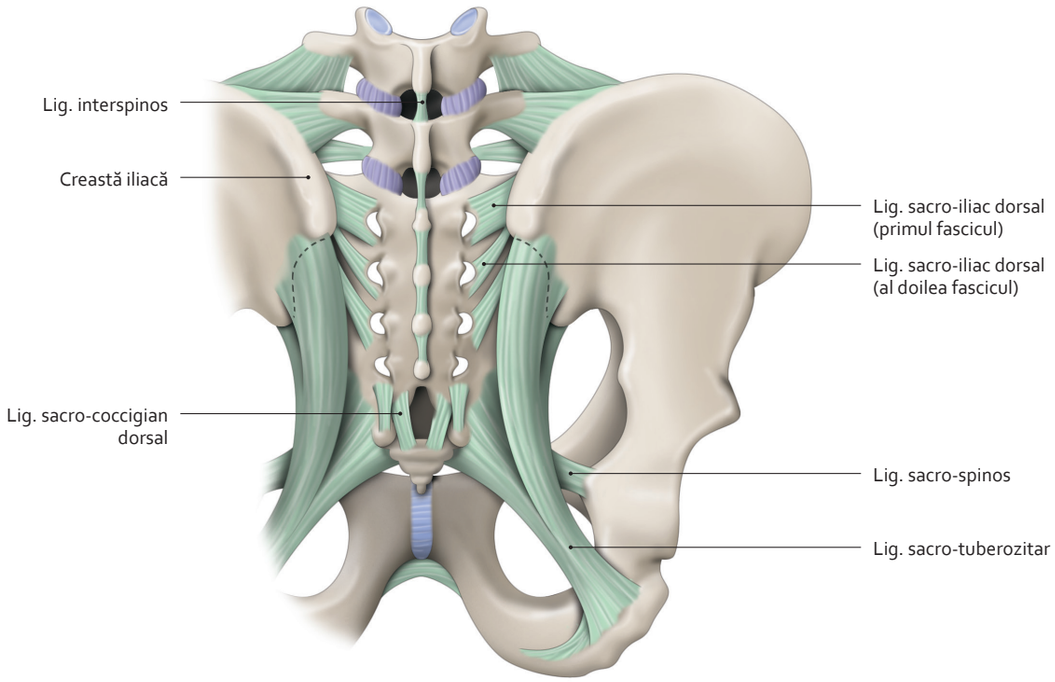

Articulație sacro-iliacă
(vedere posterioară)

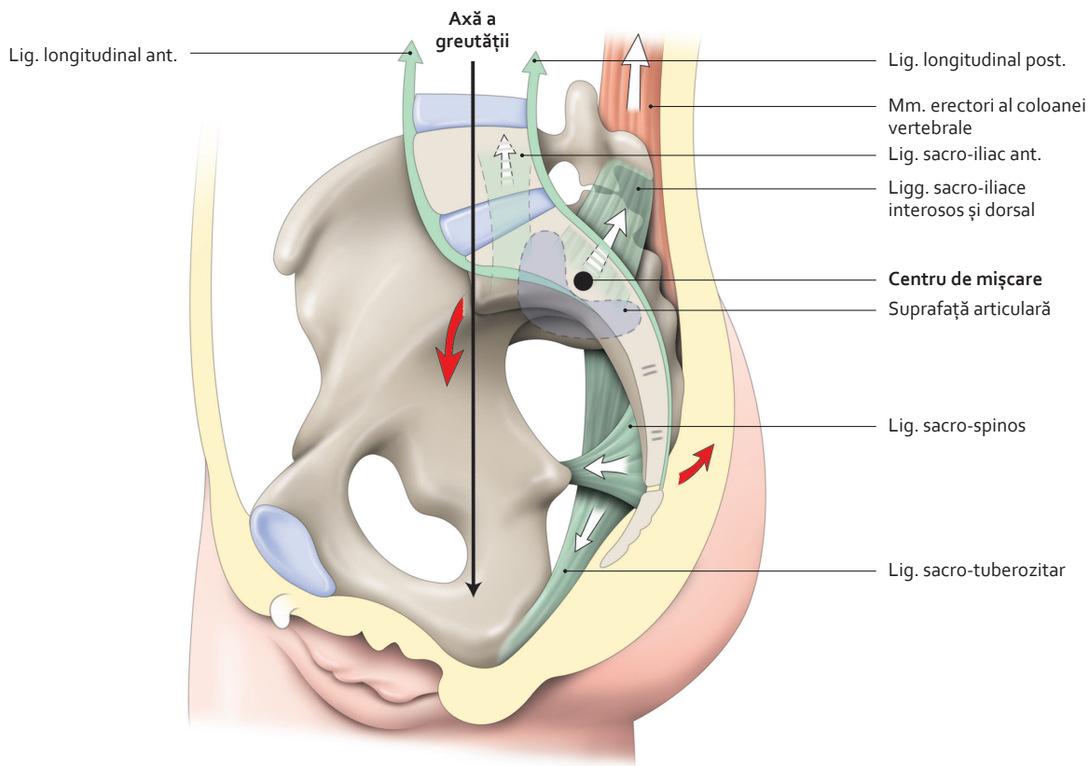

Rezistență (săgeți albe) față de mișcările de basculă antero-inferioară ale bazei sacrului (săgeți roșii)
(secțiune sagitală mediană a pelvisului)

3064 300-95.indd 310 28.07.2014 18:40:59

5.7 Diafragmul și fascia pelvine

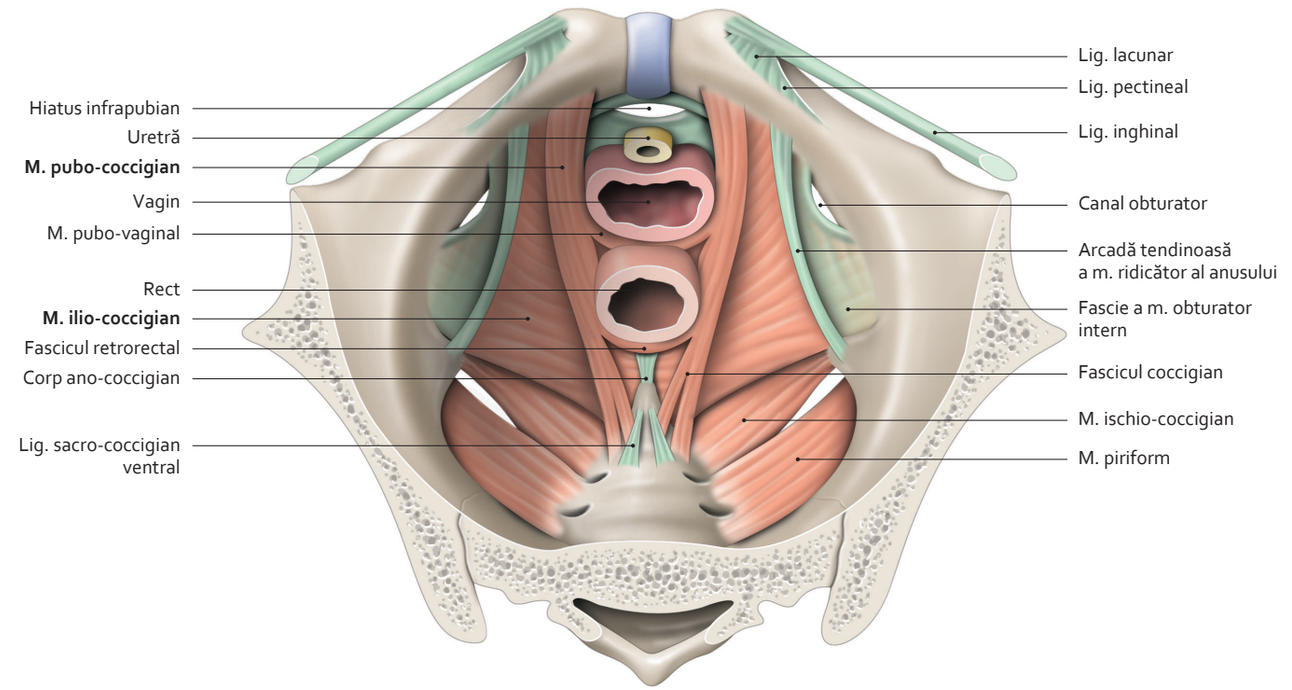

Diafragm pelvin la femeie
(vedere superioară)

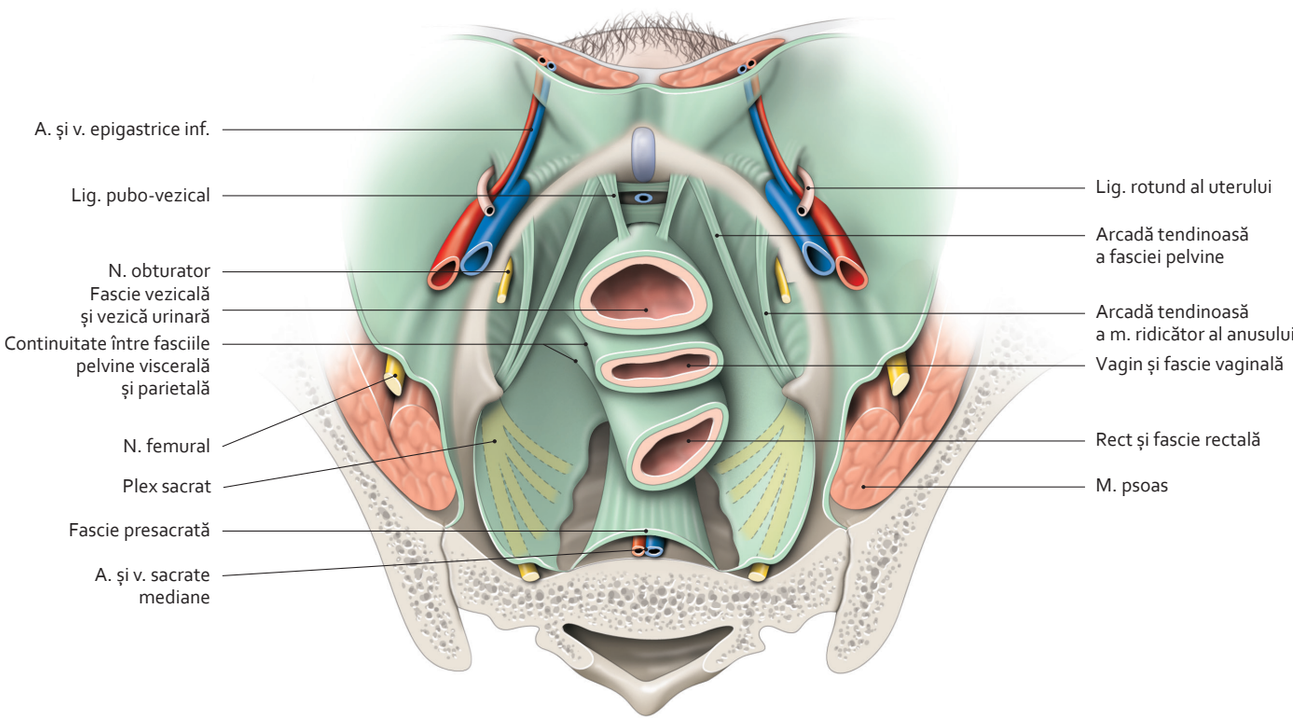

Fascie pelvină
(vedere superioară a micului bazin feminin)

3064 300-95.indd 311 28.07.2014 18:41:00

5.8 Mușchiul ridicător al anusului

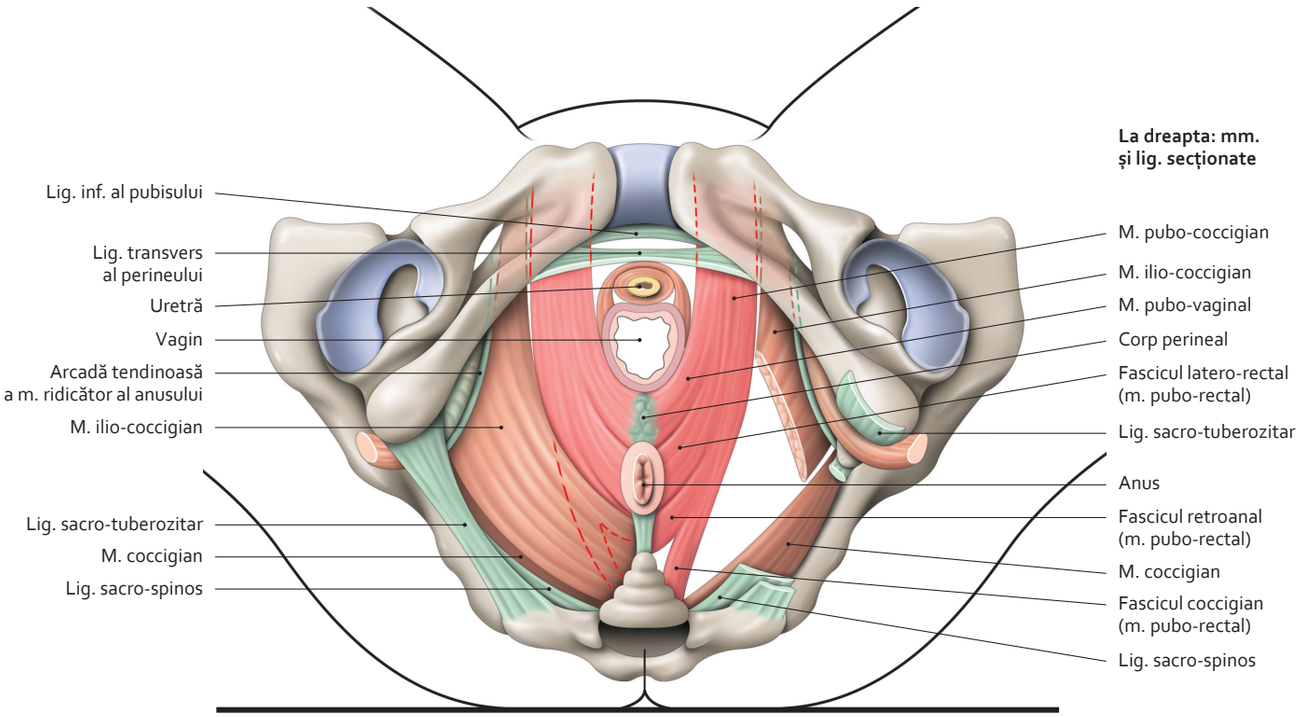

Mușchi ridicător al anusului la femeie. Inserții și compoziție – prezentare schematică
(vedere perineală)

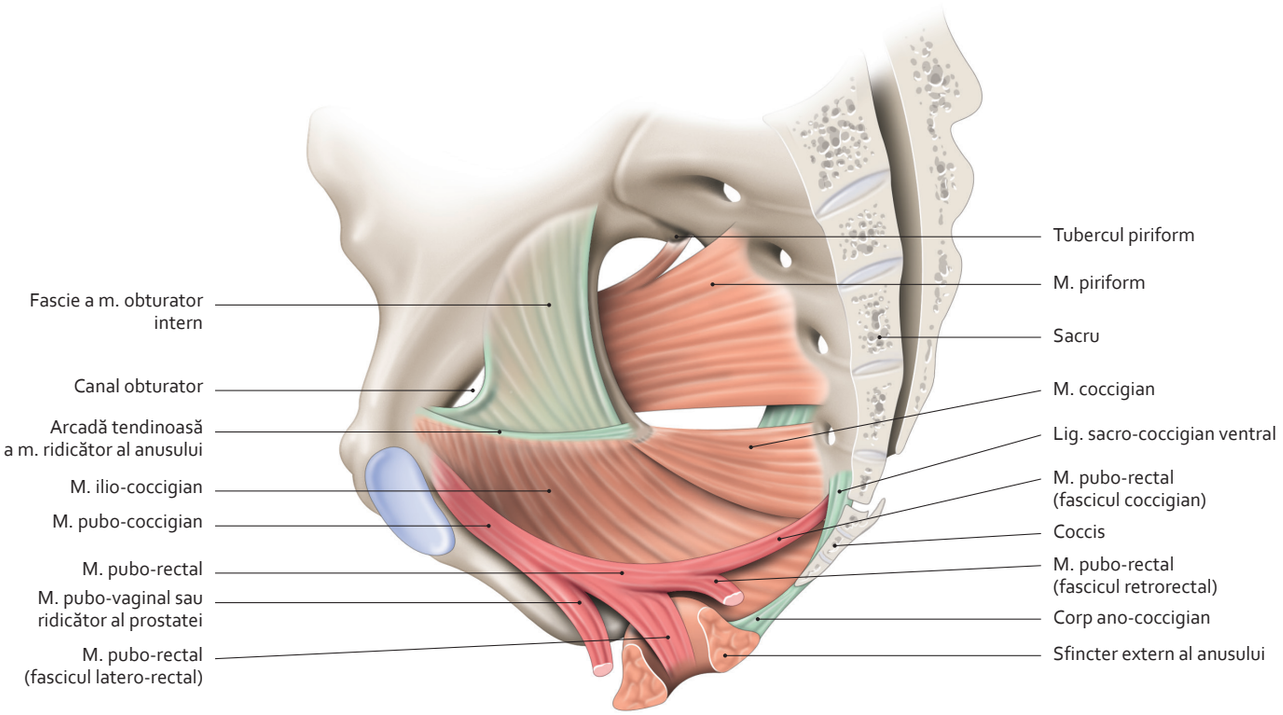

Mușchi ridicător al anusului
(vedere supero-medială)

5·9 Funcția diafragmului pelvin

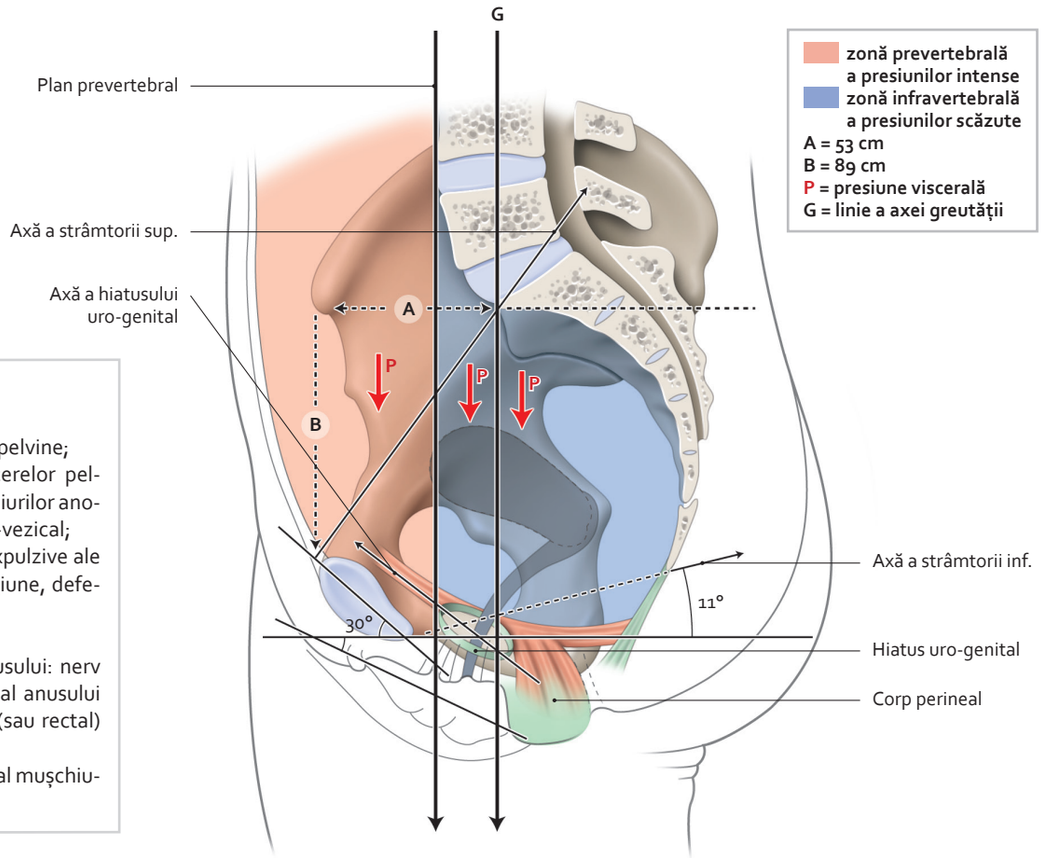

Notă

Diafragm pelvin

- **Acțiune**

– susținere a vertebrelor pelvine;
– asigură orientarea viscerelor pelvine: accentuare a unghiurilor ano-rectal, vaginal și uretro-vezical;
– funcții sfincteriene și expulzive ale viscerelor pelvine (micțiune, defecație, naștere).

- **Inervație**

– mușchi ridicători ai anusului: nerv al mușchiului ridicător al anusului (S_2, S_3, S_4), nerv anal (sau rectal) inferior;
– mușchi coccigian: nerv al mușchiului coccigian (S_4)

Impact al solicitărilor verticale asupra diafragmului pelvin
(secțiune sagitală)

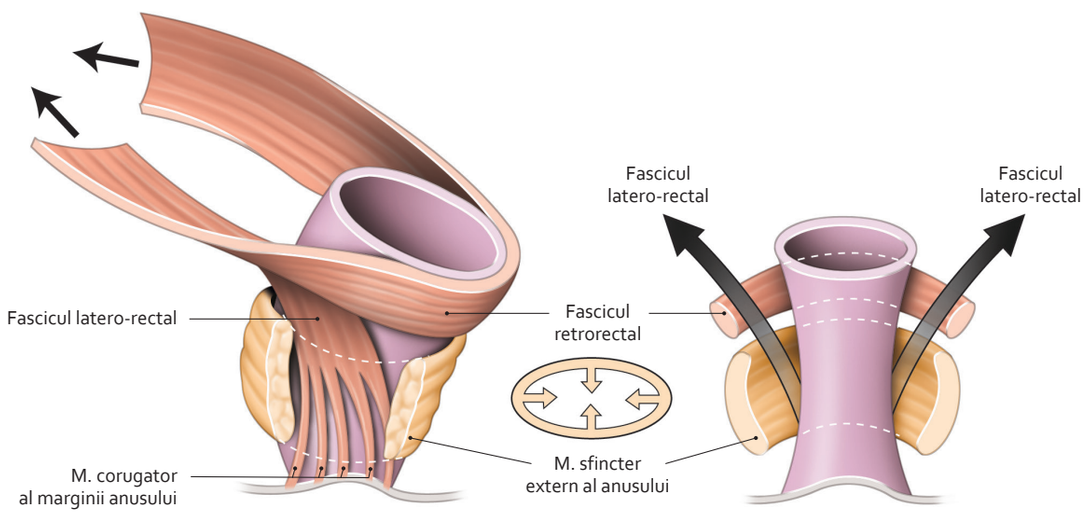

Funcții ale mușchilor pubo-rectali și sfincter extern al anusului
(schematic)

3064 300-95.indd 313 28.07.2014 18:41:03

5.10 Artera iliacă internă

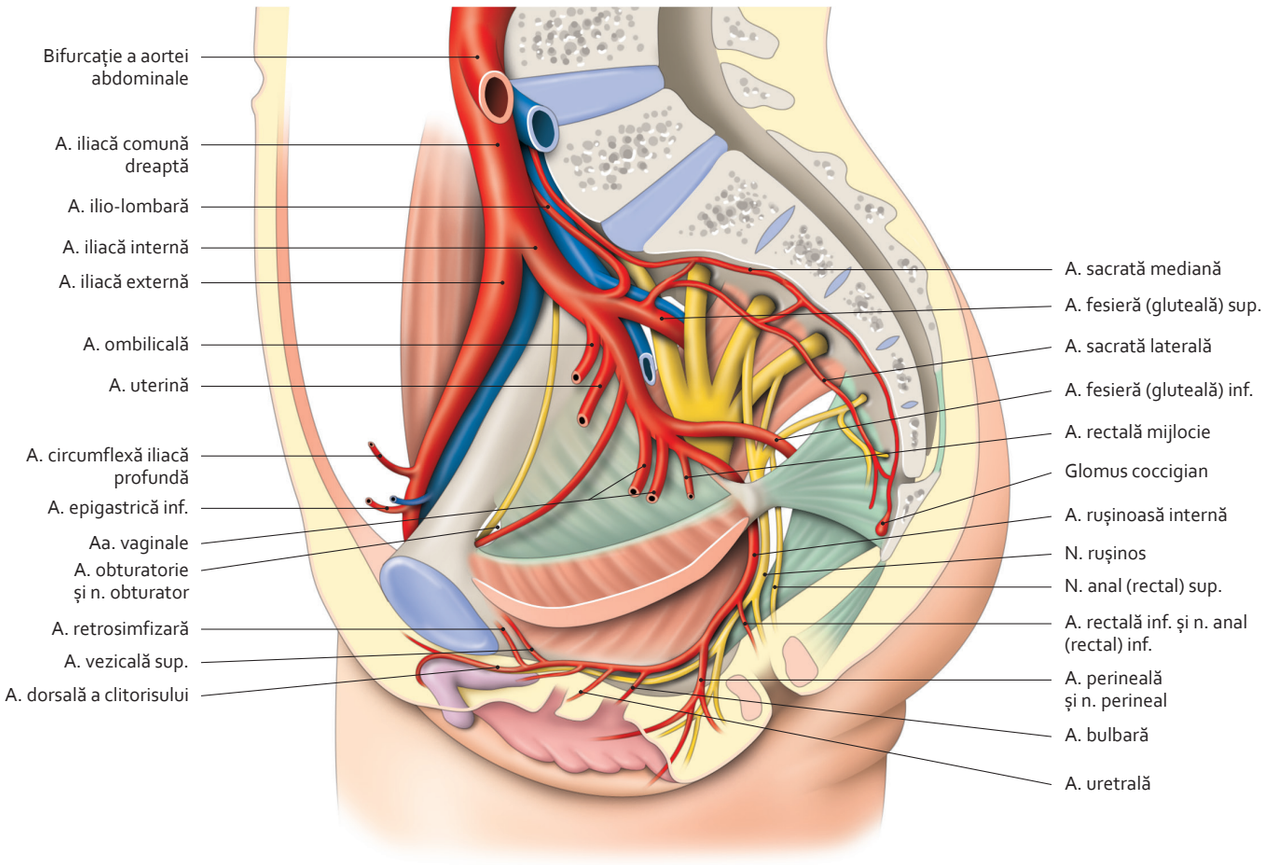

Ramuri ale arterei iliace interne la femeie
(secțiune sagitală – vedere internă dreaptă)

3064 300-95.indd 314 28.07.2014 18:41:04

5.11 Venele iliace

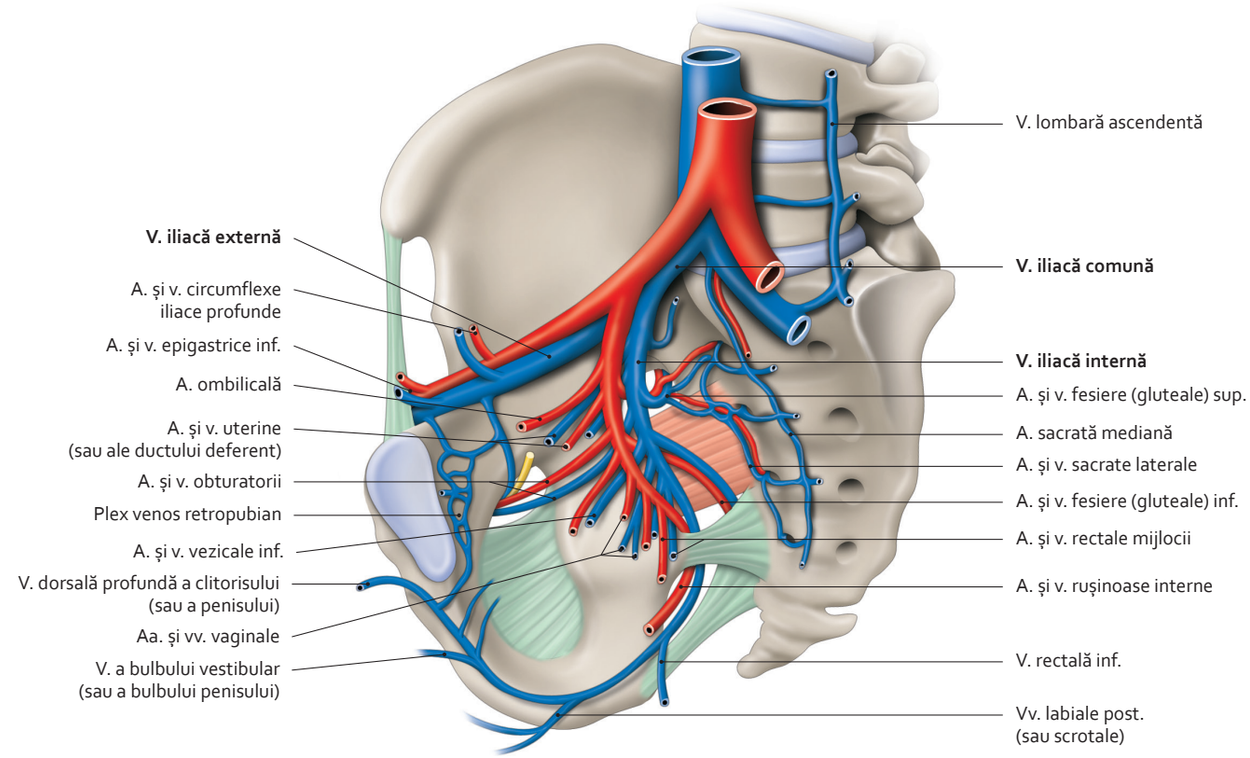

Venă iliacă internă la femeie *(tip unic 50%)*
(vedere internă dreaptă)

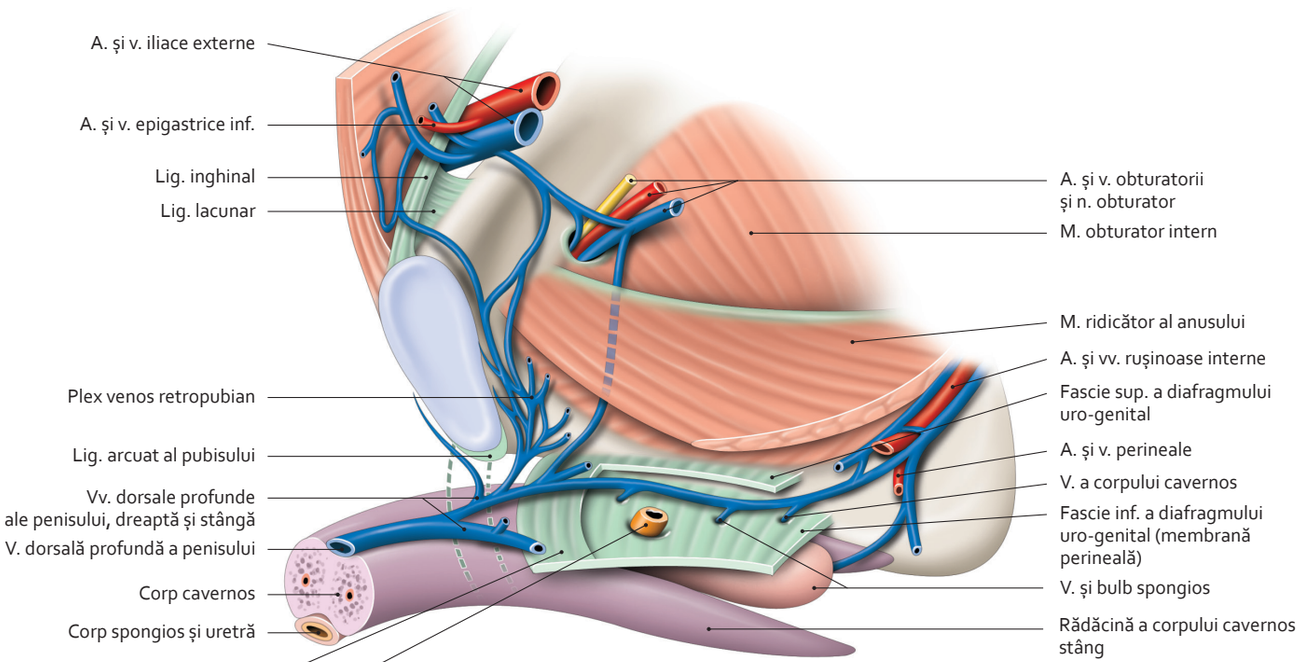

Drenaj al venei dorsale profunde a penisului
(diagramă schematică)

5.12 Centrii limfatici pelvini

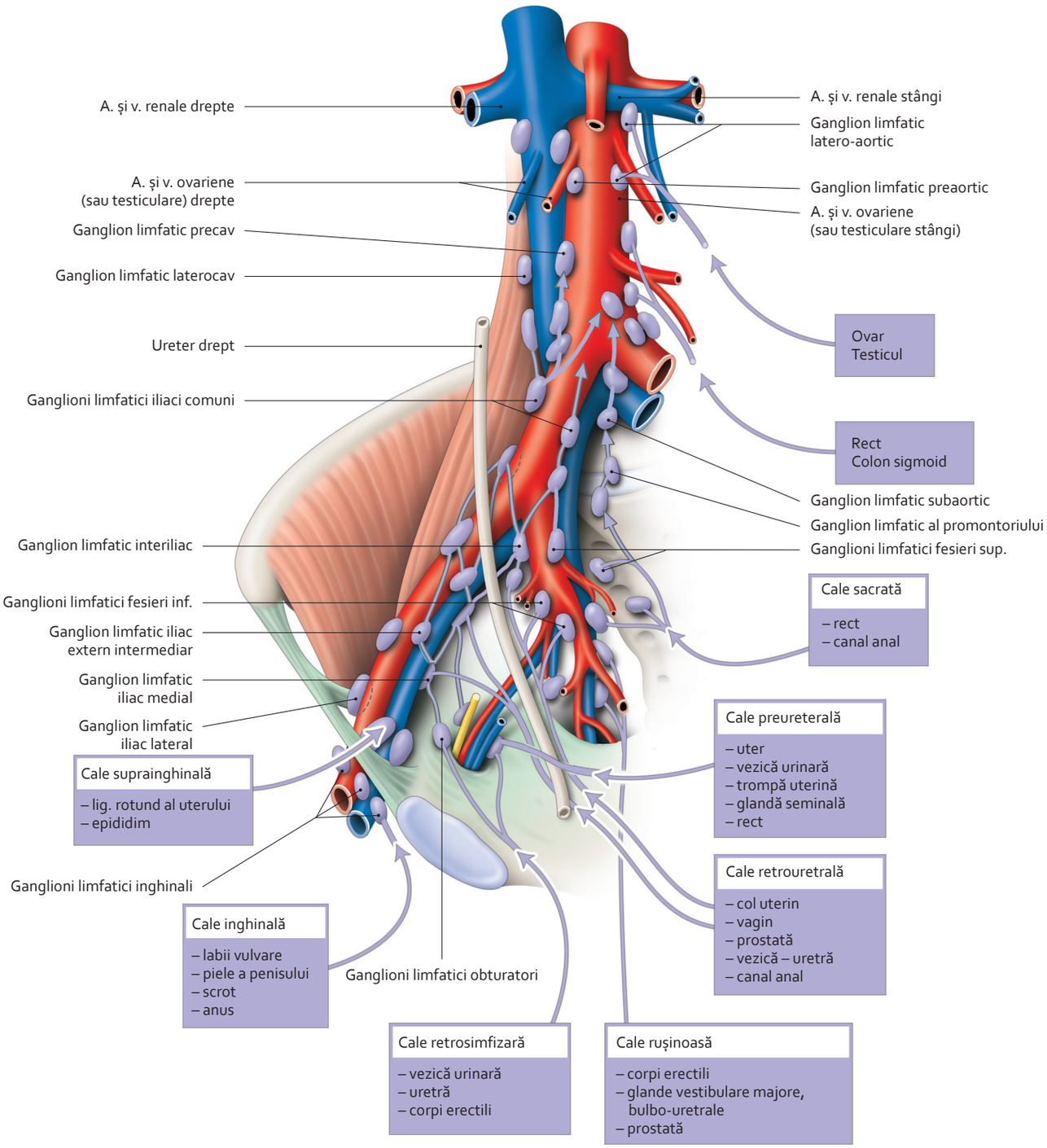

Ganglioni limfatici și drenaj limfatic al viscerelor pelvine și perineale
(vedere internă dreaptă)

3064 300-95.indd 316 28.07.2014 18:41:07

5.13 Plexurile hipogastrice (1)

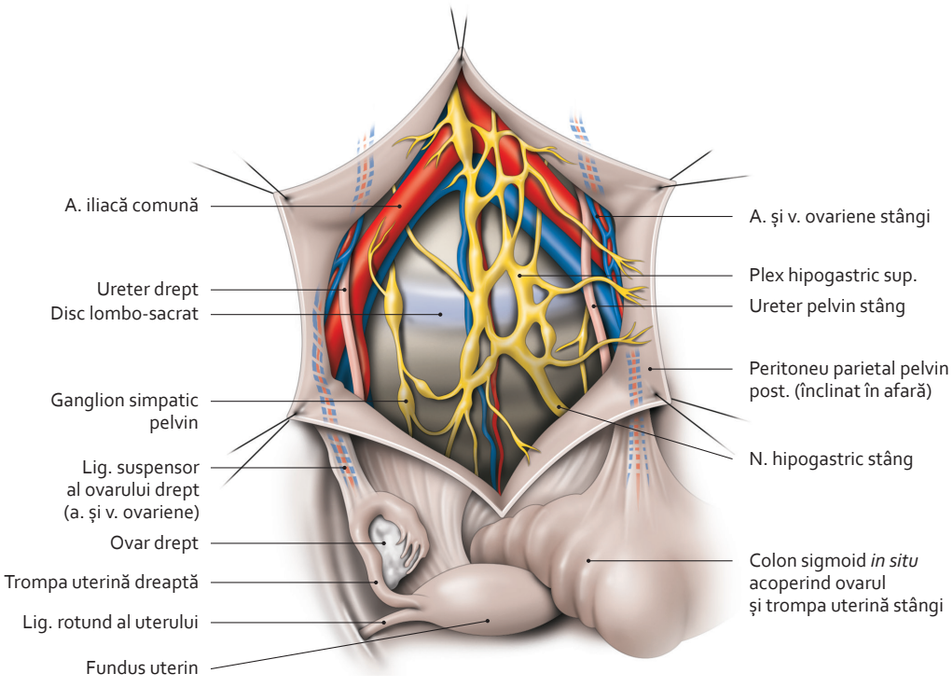

Plex hipogastric superior
(vedere anterioară)

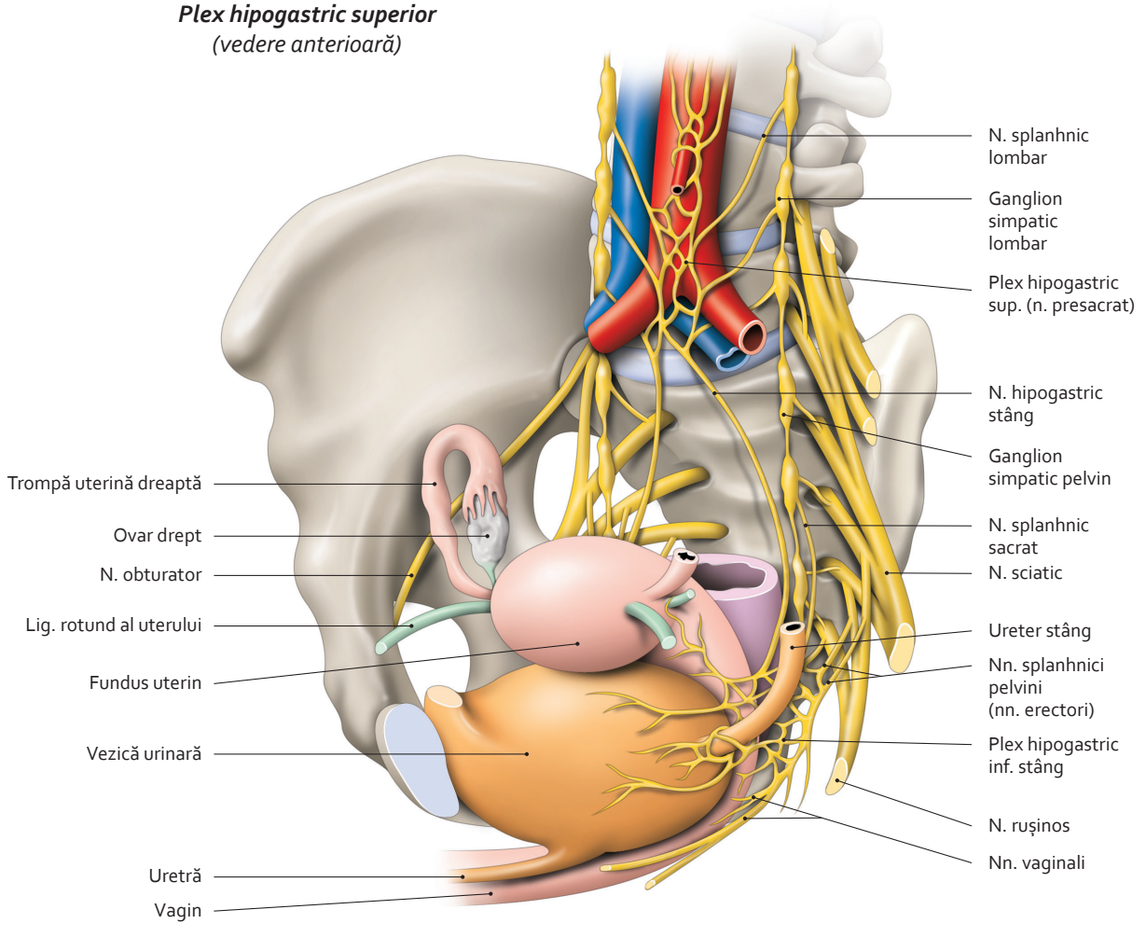

Alcătuire a plexurilor hipogastrice la femeie
(vedere antero-laterală dreaptă)

3064 300-95.indd 317 28.07.2014 18:41:09

5.14 Plexurile hipogastrice (2)

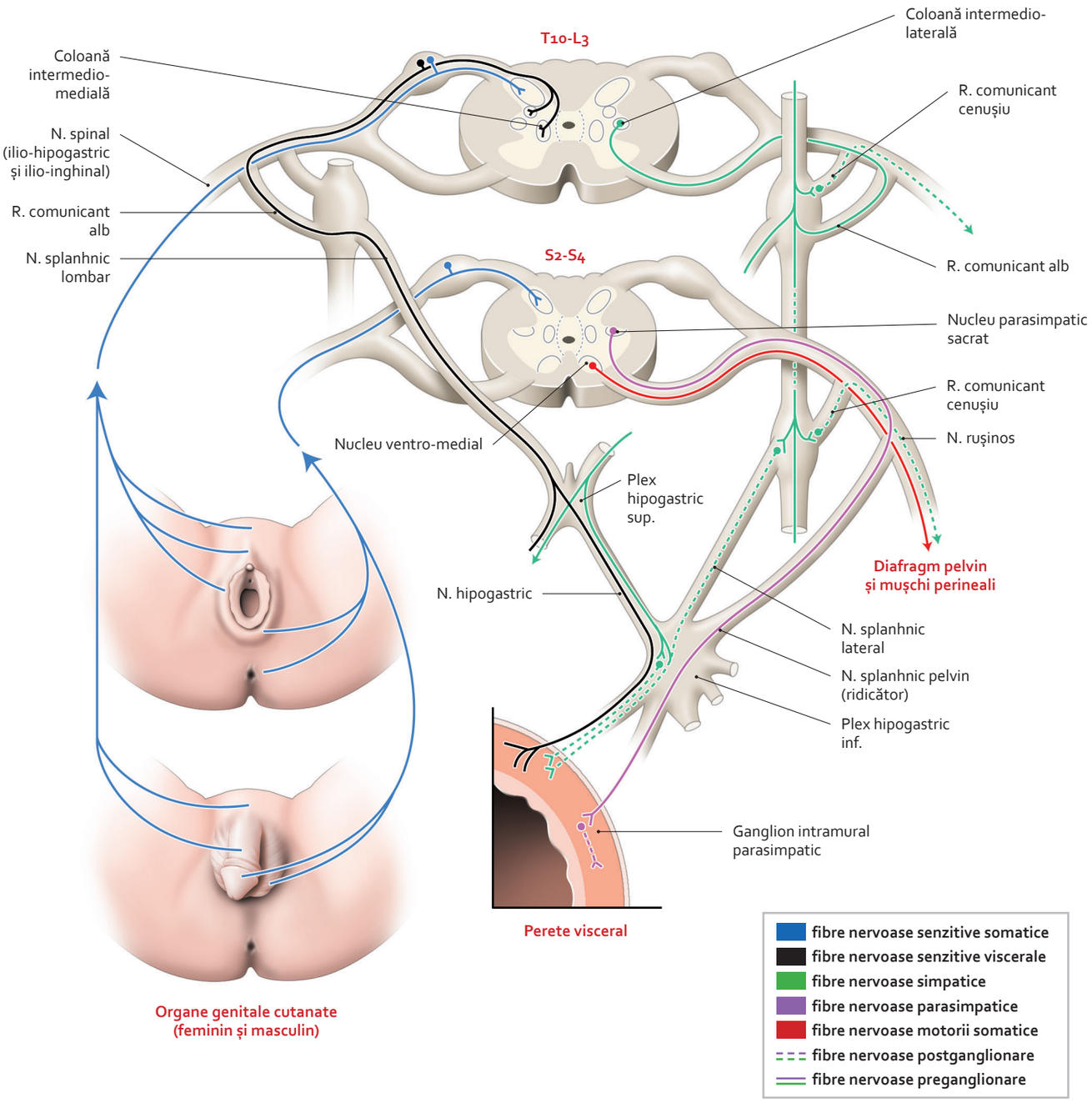

Sistematizare a inervației organelor pelvine și perineale

3064 300-95.indd 318 28.07.2014 18:41:11

5.15 Topografii pelvină și perineală la bărbat

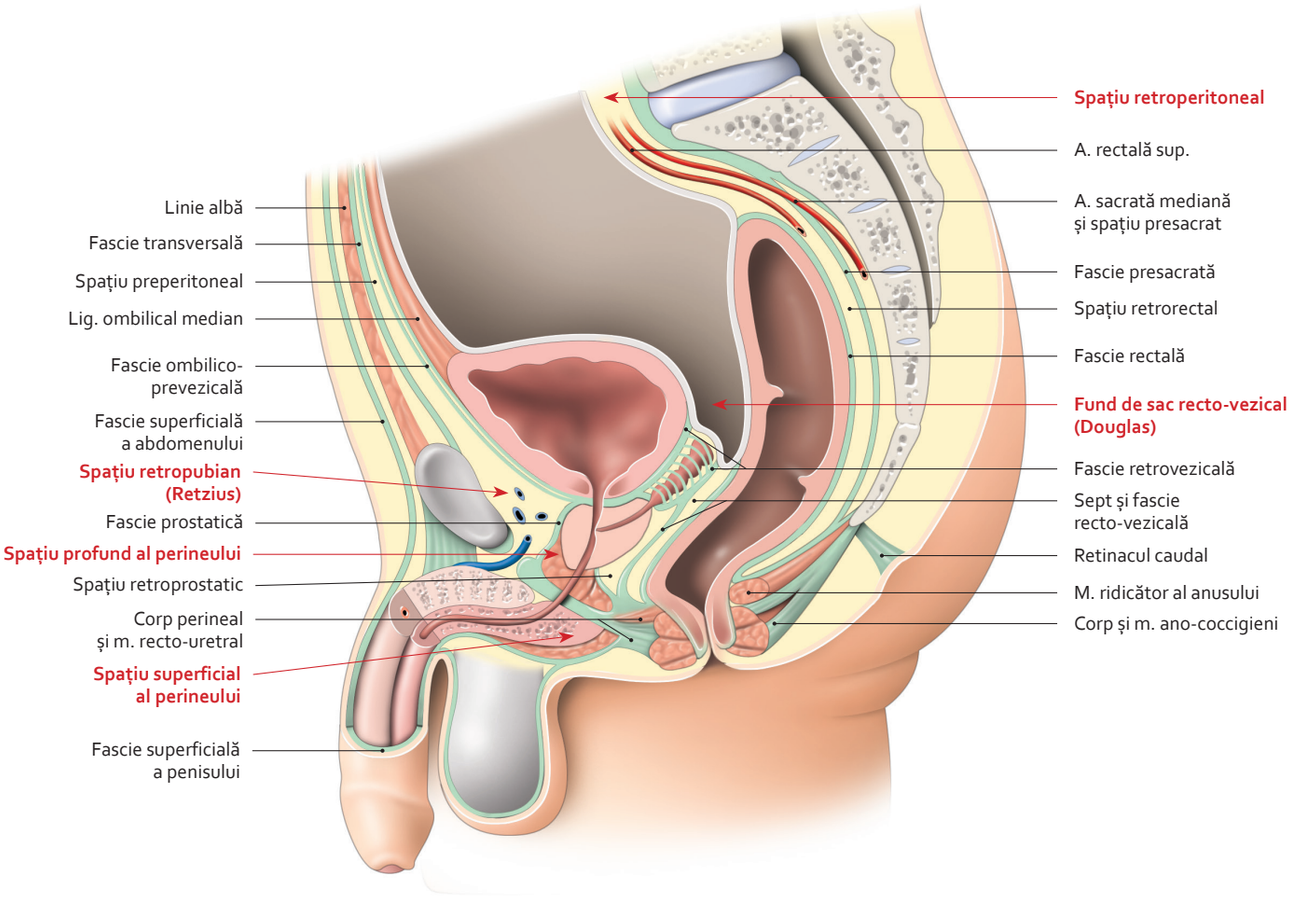

Spații pelvine și perineale la bărbat
(secțiune sagitală mediană)

3064 300-95.indd 319 28.07.2014 18:41:12

5.16 Topografii pelvină și perineală la femeie

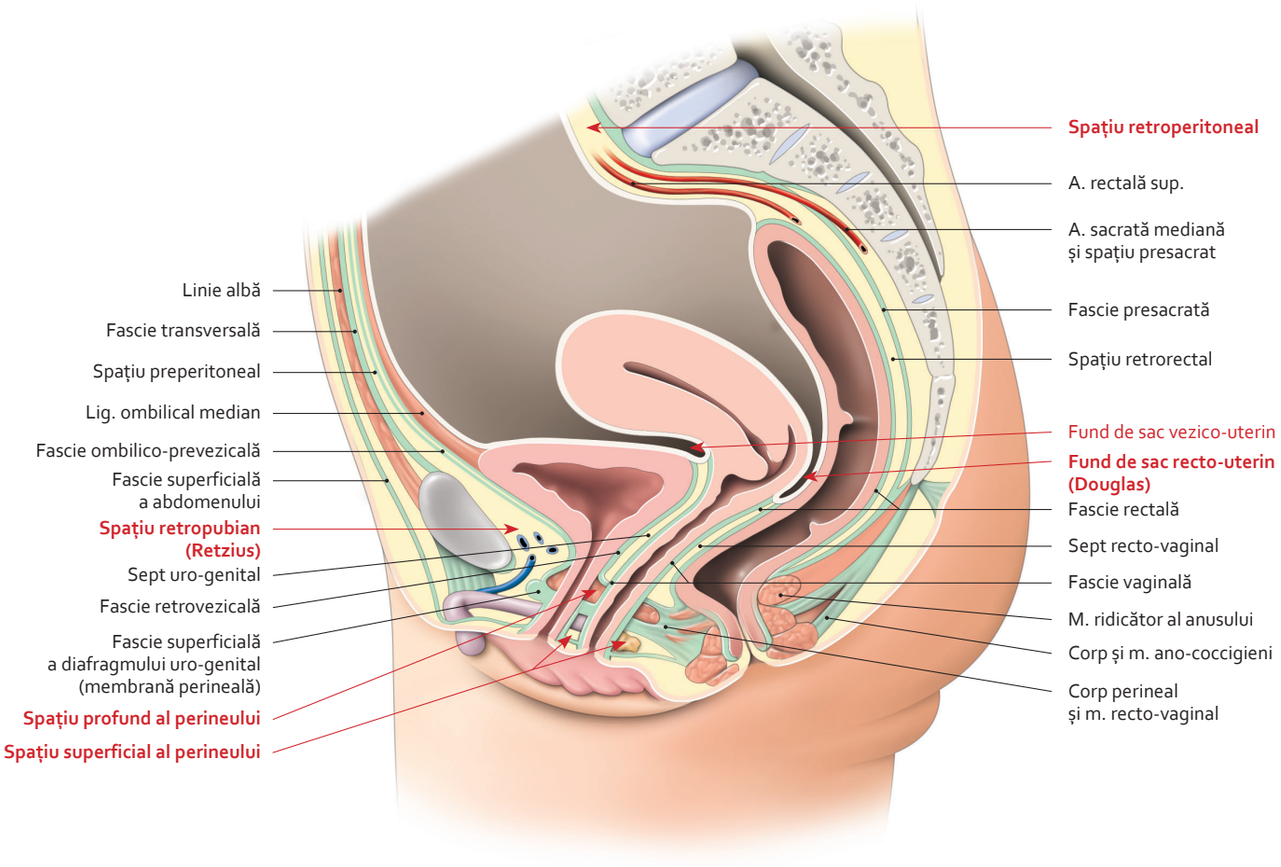

Spații pelvine și perineale la femei
(secțiune sagitală mediană)

Notă

Joncțiunea utero-vaginală este menținută de fiecare parte de un **ligament cardinal** (sau transvers al colului)
Acest ligament visceral transversal este întărit de fibre musculare netede. Cuprinde două părți:
- *parametrul*, organizat în jurul vaselor uterine;
- *paracervixul*, organizat în jurul vaselor vaginale.

(Vezi planșele 5.17, 5.54 și 5.55)

3064 300-95.indd 320 28.07.2014 18:41:13

5.17 Ligamentele viscerale pelvine

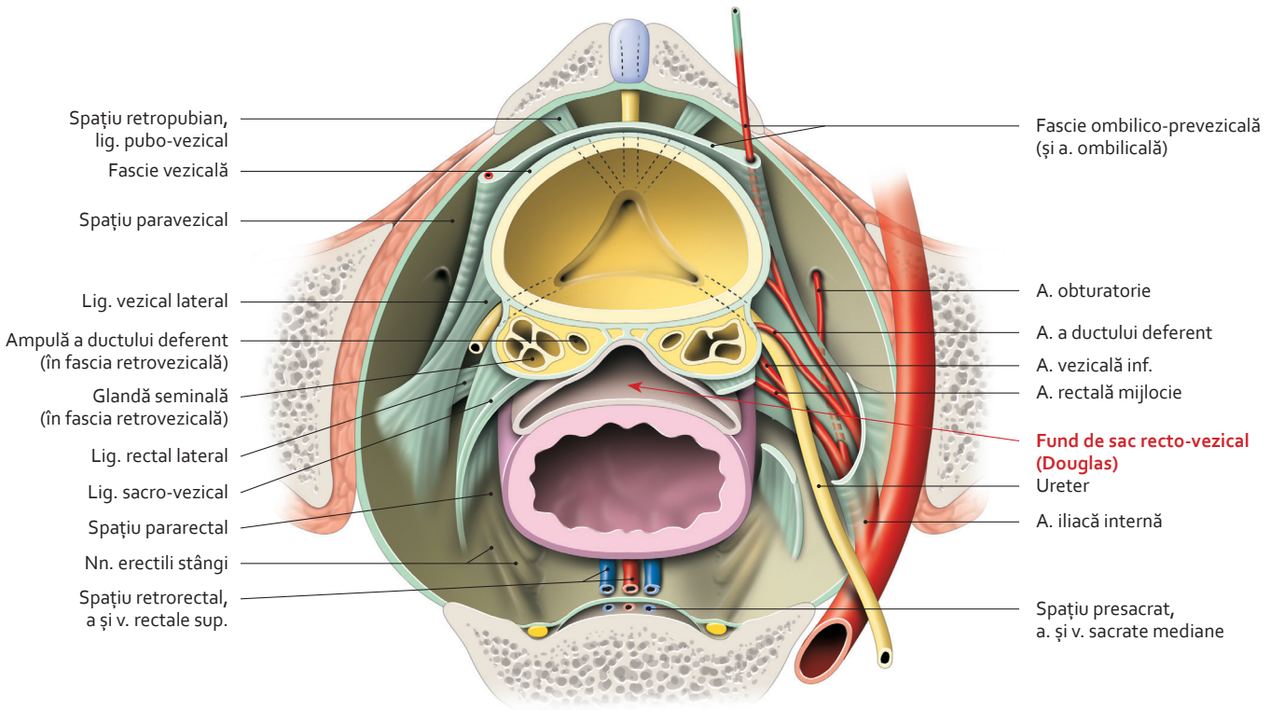

Topografie a ligamentelor viscerale și a spațiilor paraviscerale pelvine la bărbat
(vedere superioară)

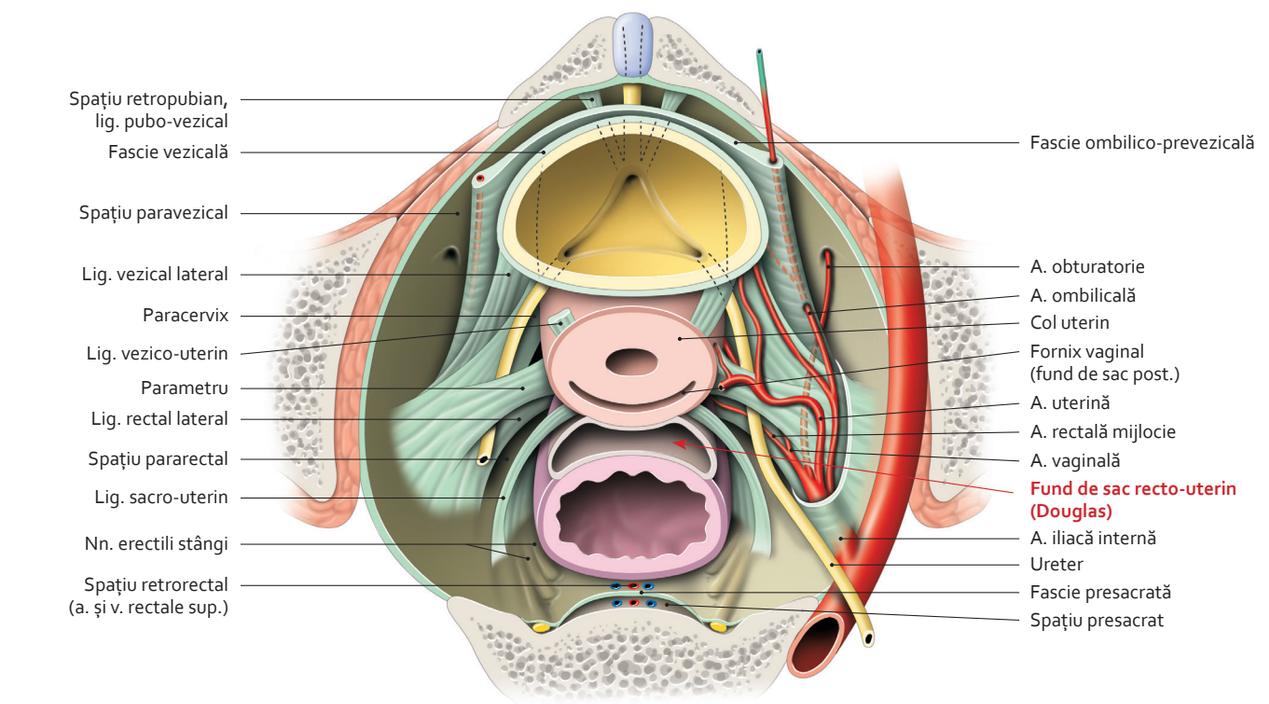

Topografie a ligamentelor viscerale și a spațiilor paraviscerale pelvine la femeie
(vedere superioară)

5.18 Vezica urinară la bărbat

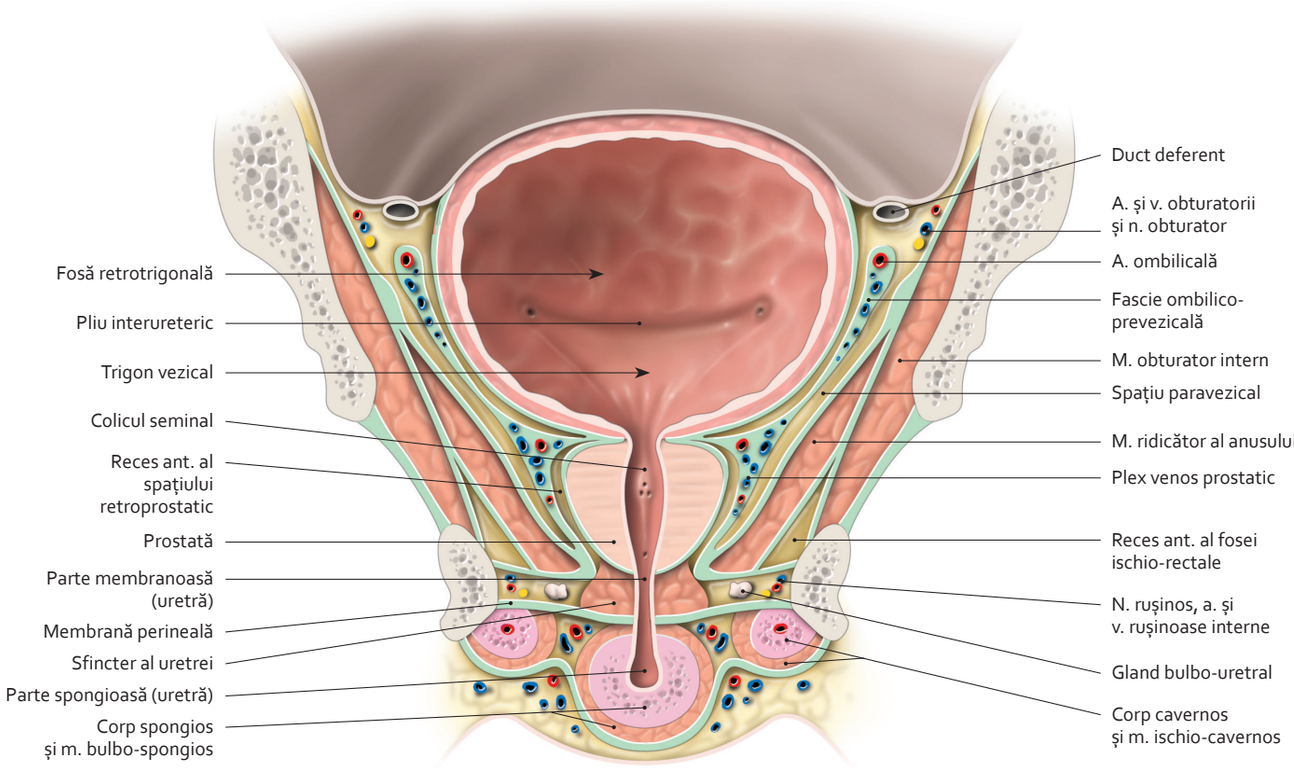

***Vezică și uretră masculine* in situ**
(secțiune frontală, vedere anterioară)

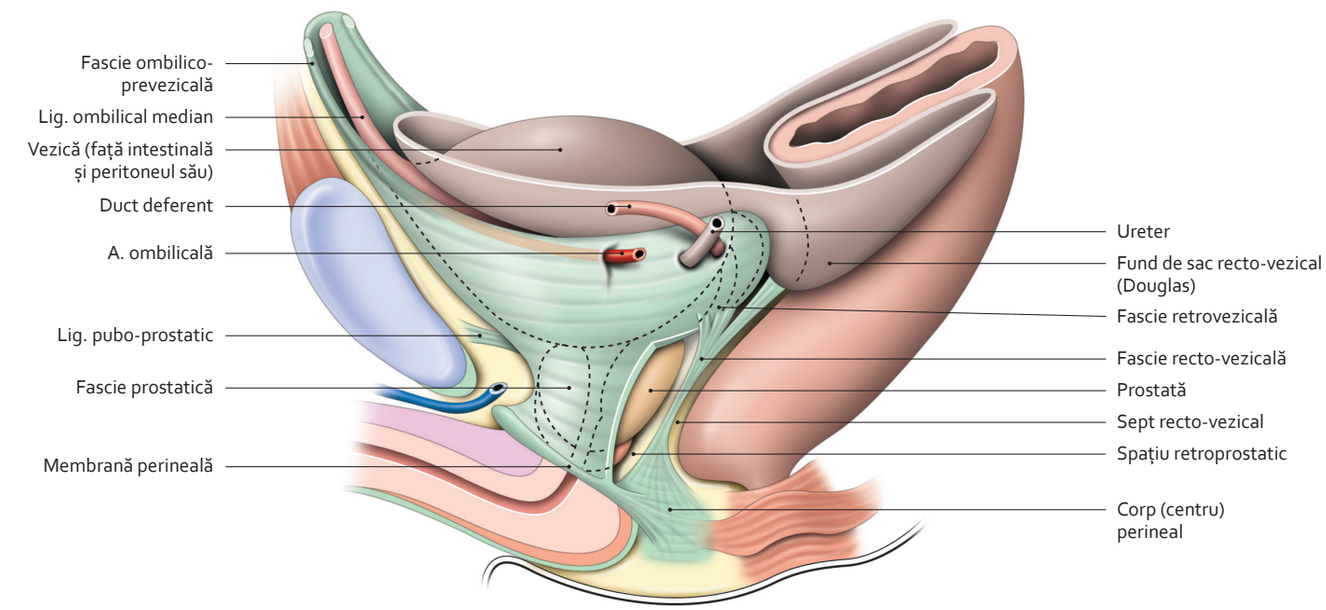

Lojă vezicală și prostatică
(vedere laterală stângă schematică)

3064 300-95.indd 322 28.07.2014 18:41:19

5.19 Uretra masculină

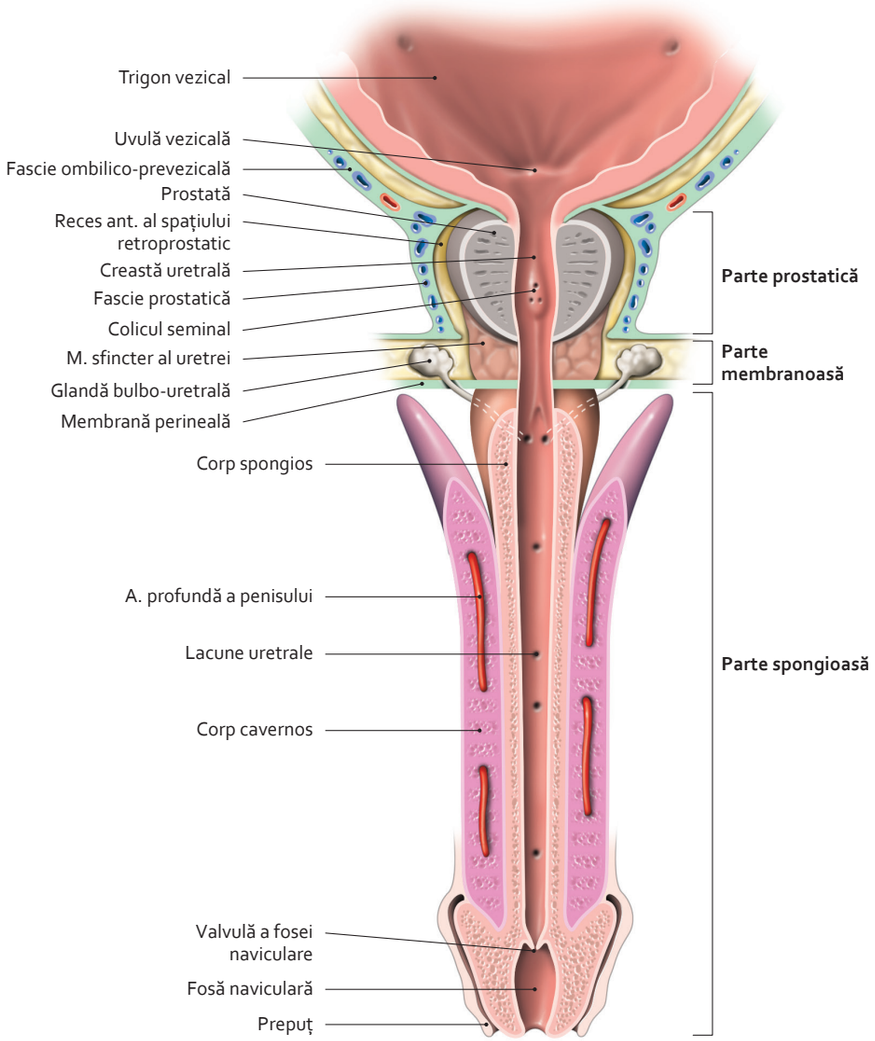

Uretră masculină
(secțiune longitudinală, vedere anterioară)

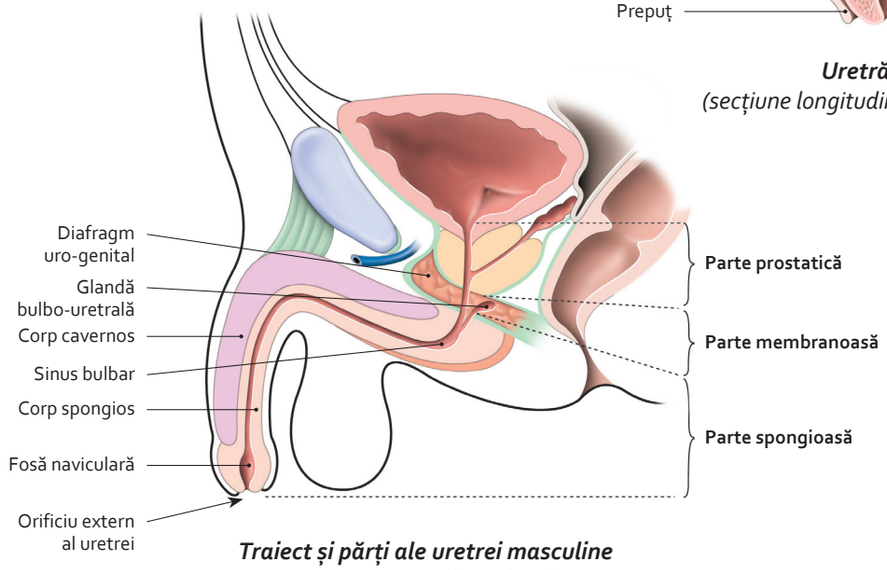

Traiect și părți ale uretrei masculine
(secțiune sagitală mediană)

3064 300-95.indd 323 28.07.2014 18:41:22

5.20 Vezica urinară la femeie

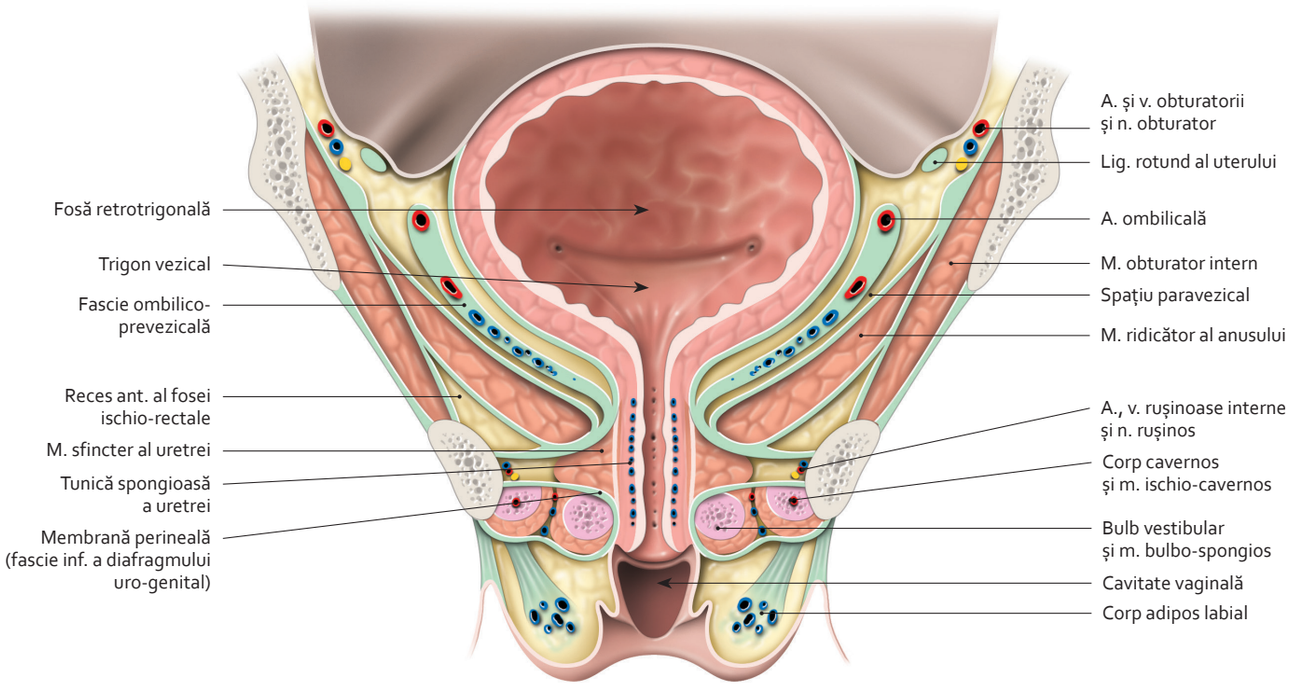

***Vezică și uretră feminine* in situ**
(secțiune frontală, vedere anterioară)

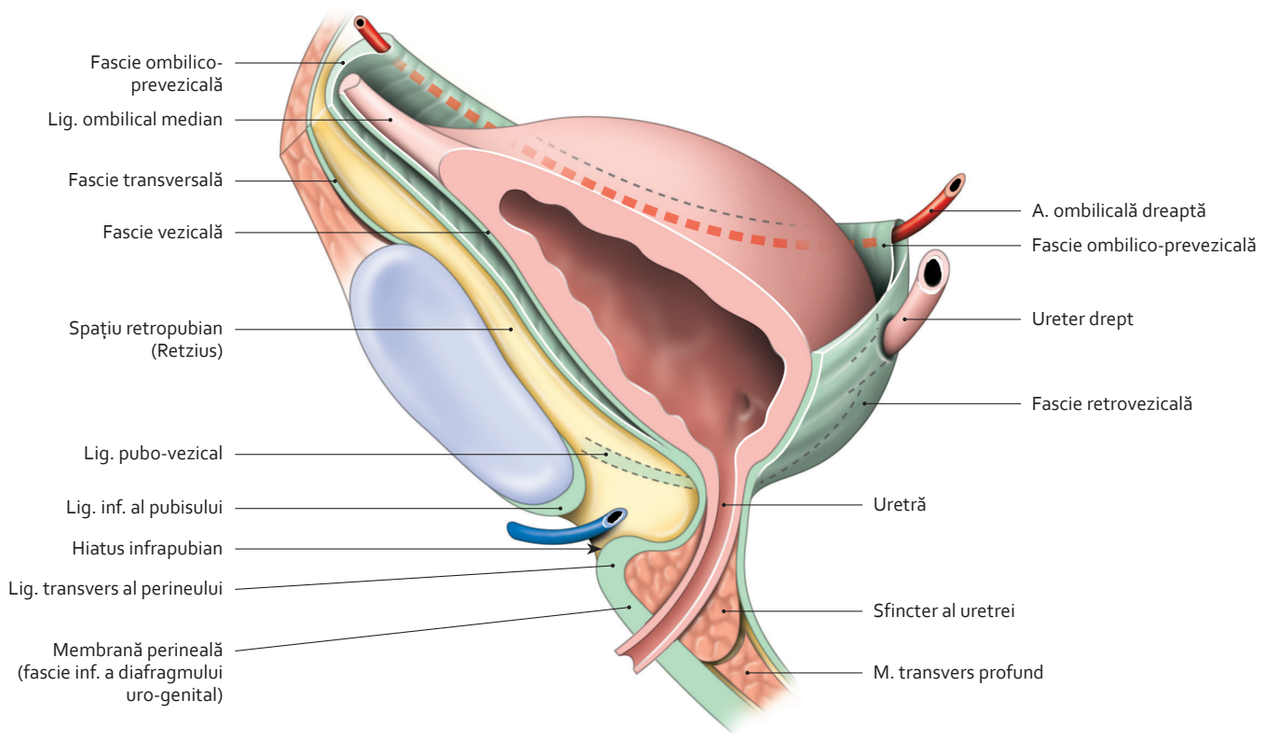

Lojă vezicală la femeie
(secțiune sagitală, vedere latero-posterioară)

3064 300-95.indd 324 28.07.2014 18:41:24

5.21 Uretra feminină

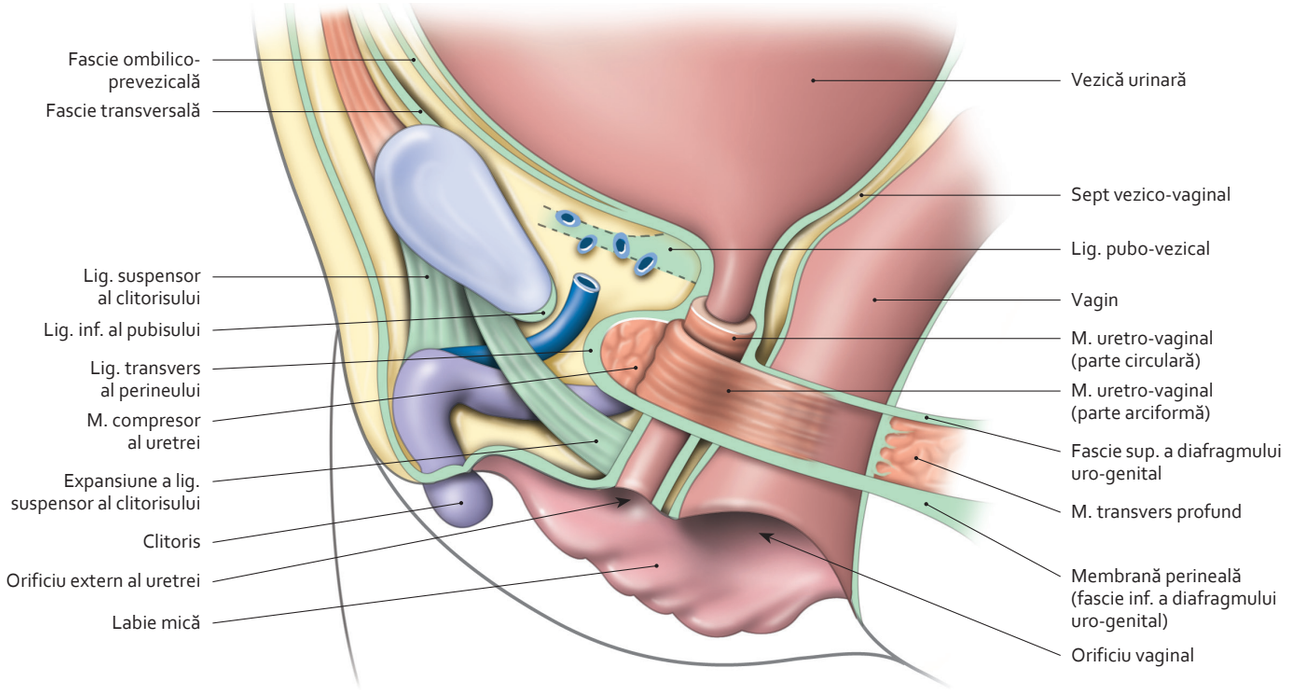

Sfincter și mijloace de fixare a uretrei la femeie
(secțiune sagitală – fascii ale fețelor laterale ale viscerelor nu sunt reprezentate)

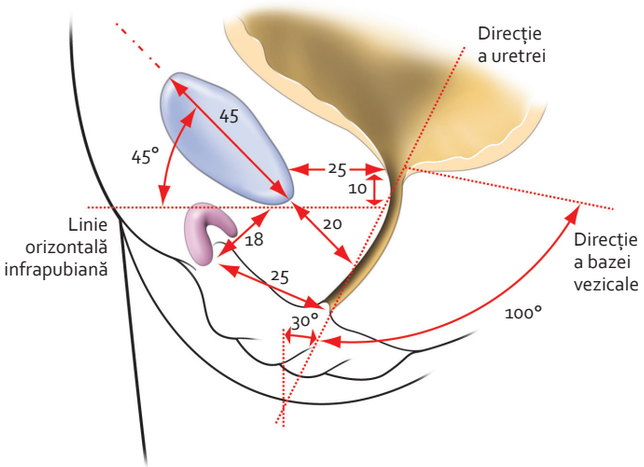

Topografie și orientare a colului vezical și a uretrei la femei
(dimensiuni în milimetri)

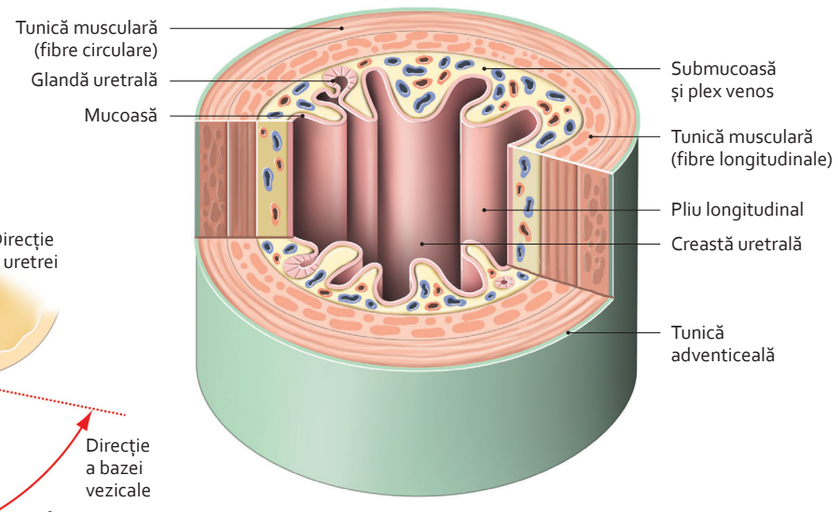

Structură a uretrei feminine
(secțiune transversală teșită, vedere anterioară)

3064 300-95.indd 325 28.07.2014 18:41:27

5.22 Vasele vezicii urinare

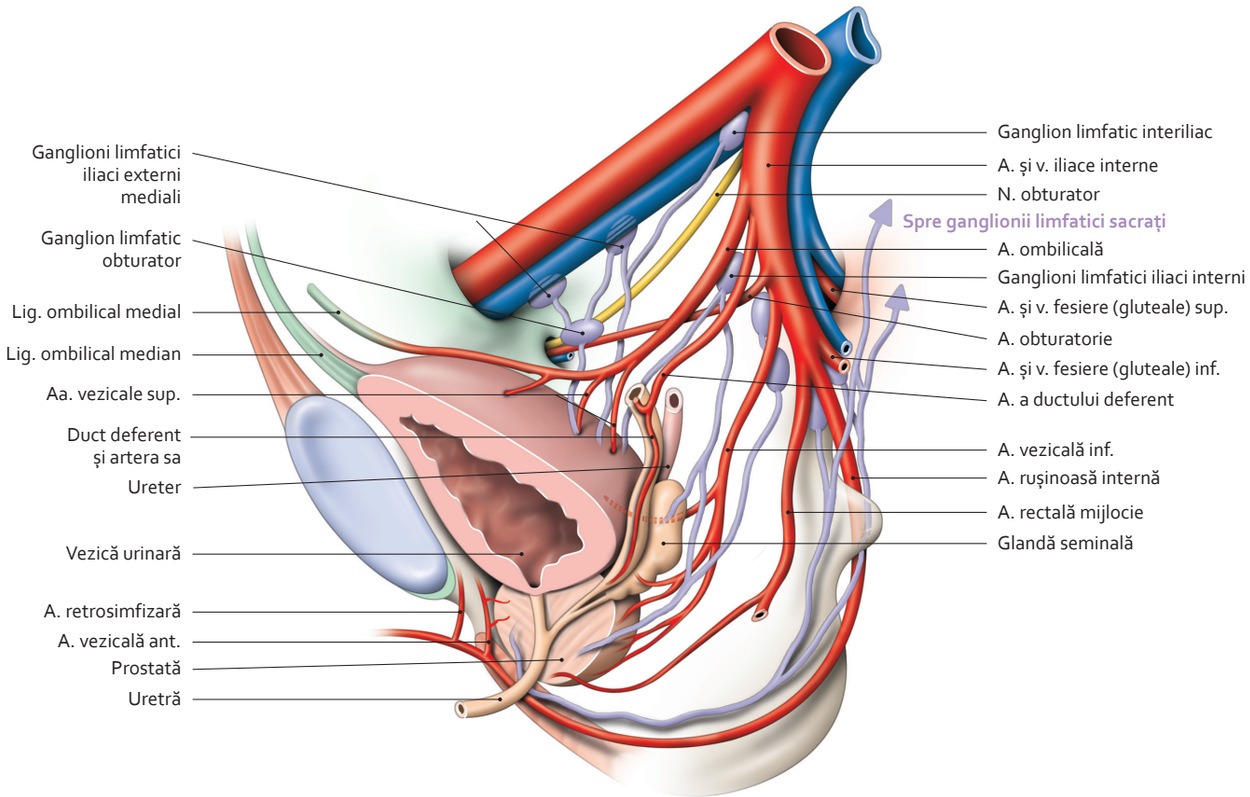

Artere și limfatice ale vezicii și ale organelor genitale interne masculine
(vedere medială și posterioară)

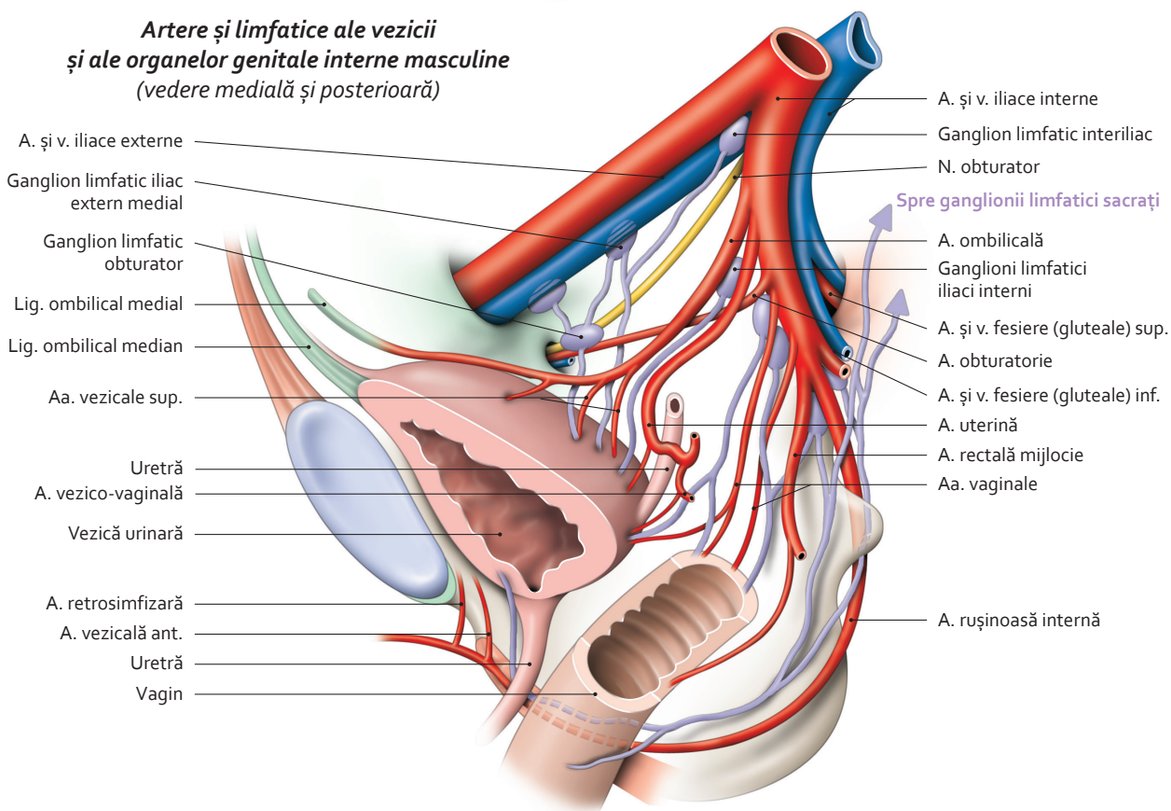

Artere și limfatice ale vezicii la femeie
(vedere medială și posterioară)

3064 300-95.indd 326 28.07.2014 18:41:30

5.23 Structuri sfincteriene ale vezicii urinare

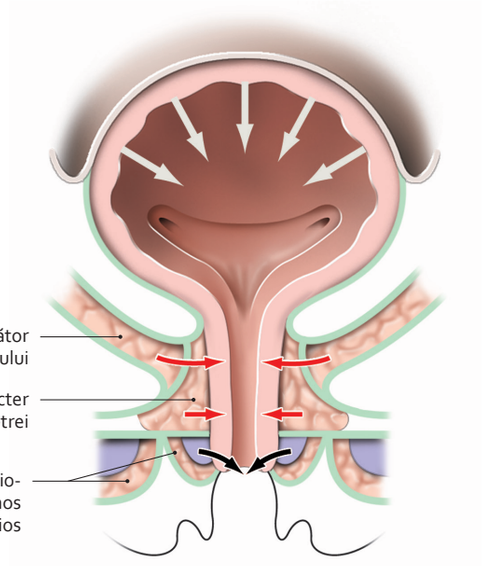

Forțe de expulzie** (în alb și negru) **și de retenție** (în roșu) **la femeie

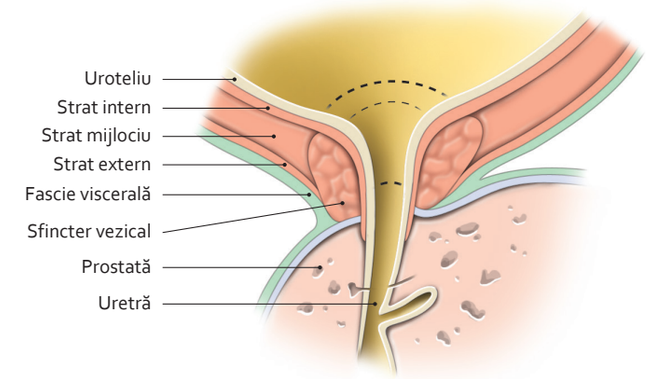

Structură a colului vezical la bărbat
(secțiune sagitală mediană)

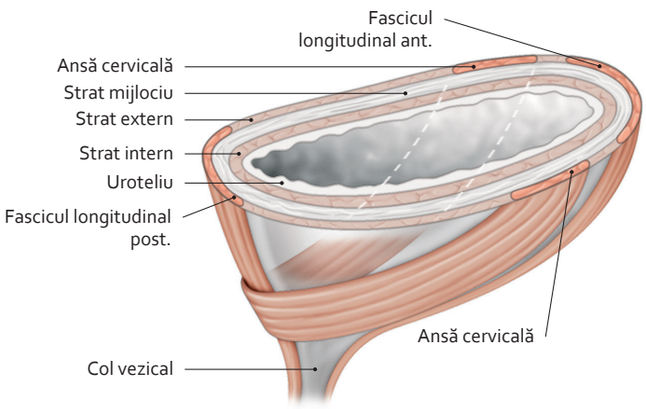

Structură a colului vezical la femeie

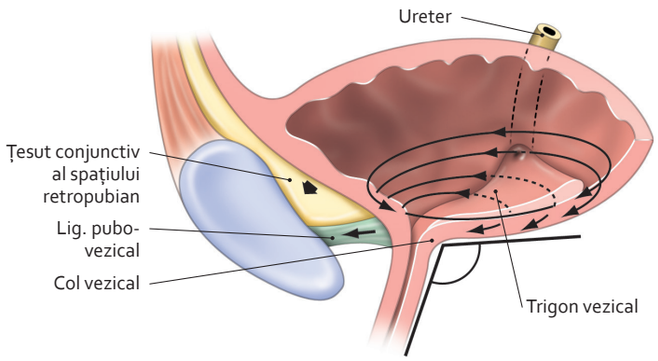

1. Contracție a detrusorului (creștere a presiunii intravezicale și închidere a orificiilor ureterale)

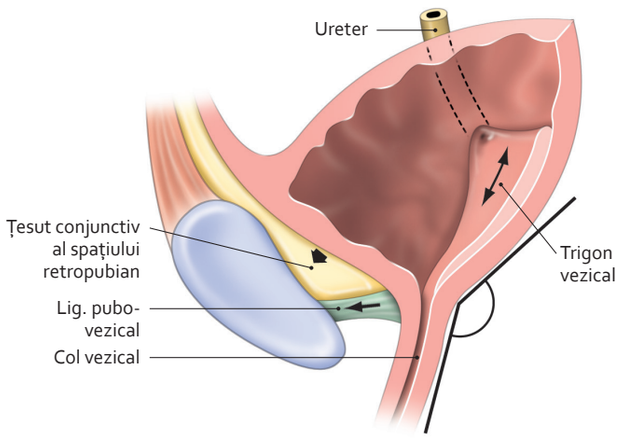

2. Formare a pâlniei trigonale (verticalizare a trigonului vezical)

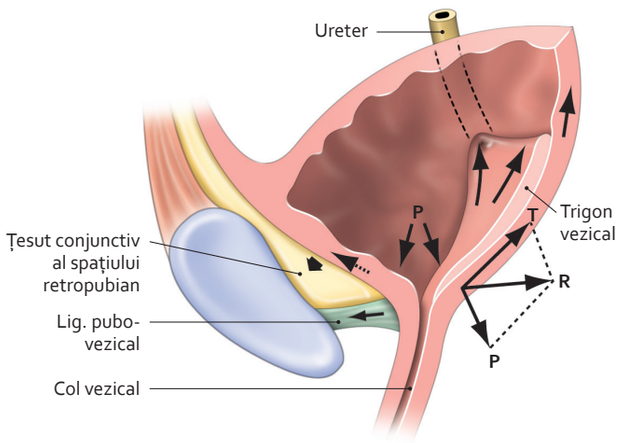

3. Deschidere a colului vezical (sub efectul forțelor centrifuge)

Anatomie funcțională a micțiunii

3064 300-95.indd 327 28.07.2014 18:41:33

5.24 Micțiunea (1)

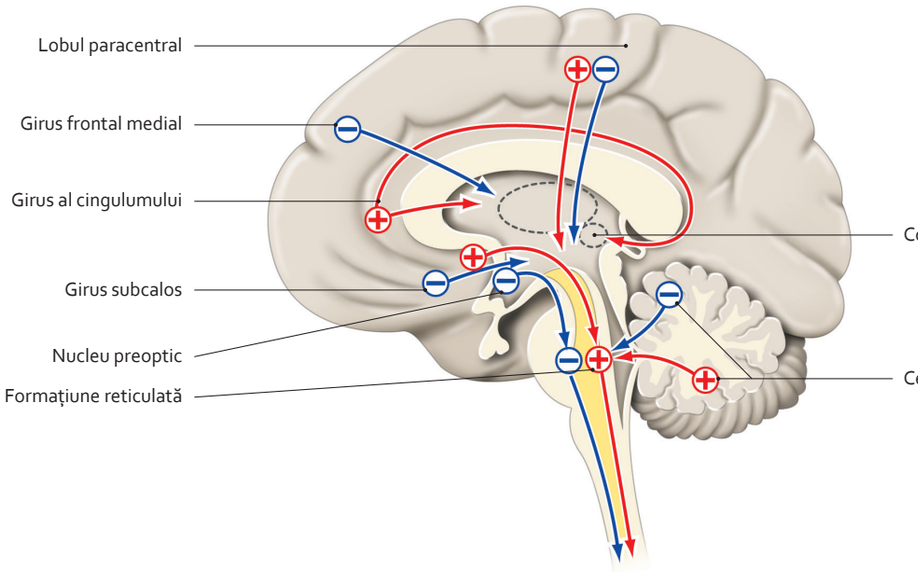

Notă

Micțiunea involuntară funcționează la făt, de la 6 luni, și la copil. Este asigurată de un arc reflex spinal. Controlul său prin intermediul centrilor ponto-mezencefalici, apoi cerebrali este progresiv.

Control encefalic al micțiunii

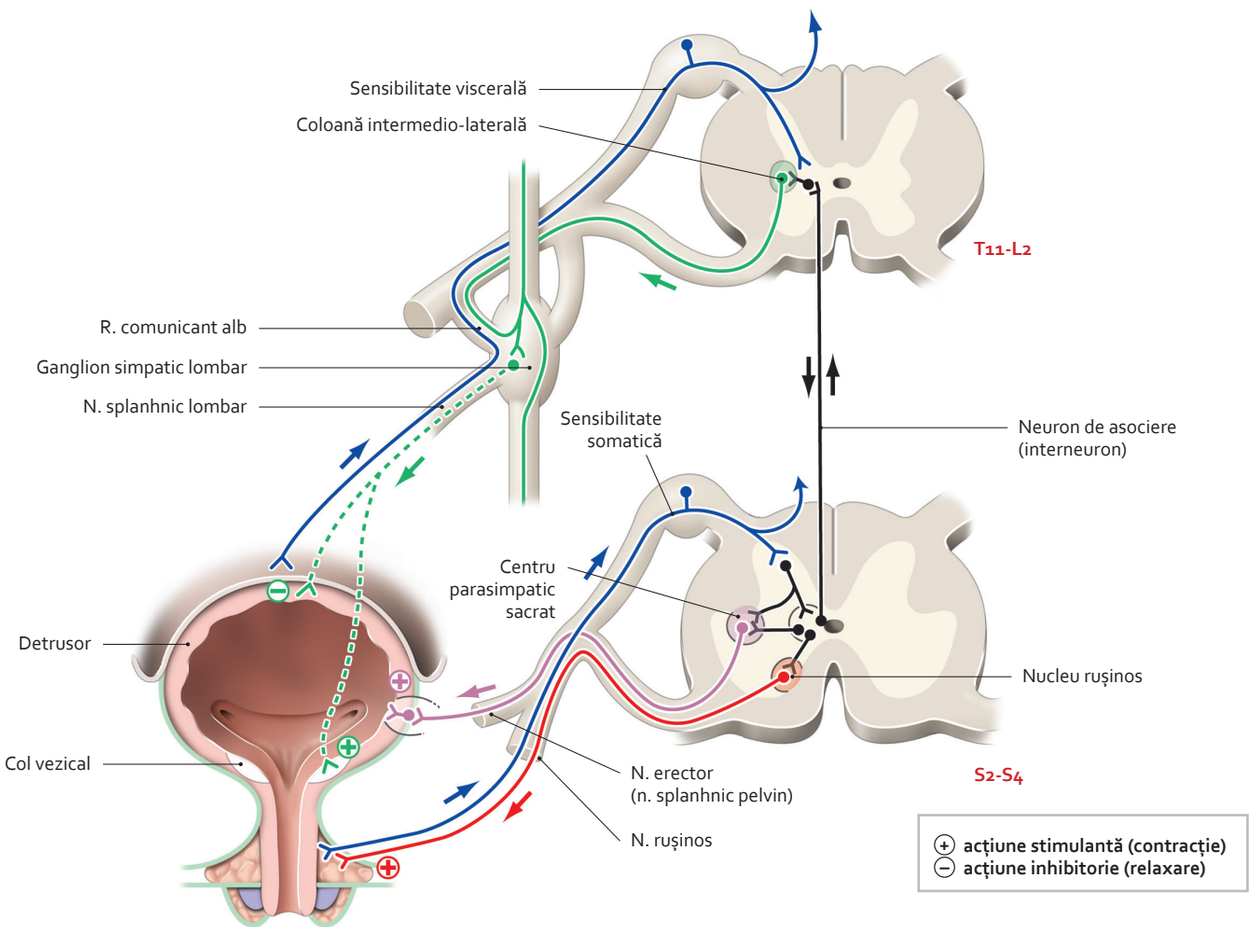

Reglare nervoasă a micțiunii involuntare

3064 300-95.indd 328 28.07.2014 18:41:36

5.25 Micțiunea (2)

Notă

Micțiunea voluntară este controlată direct sau indirect de numeroși centri cerebrali.

- **Cortexul cerebral** recunoaște, integrează și interpretează „nevoia de a urina".
- **Centrii ponto-mezencefalici** sunt relee care facilitează sau inhibă căile motrice vezicale. Parasimpaticul stimulează contracția vezicii prin inhibarea simpaticului. Tractul reticulo-spinal inhibă instantaneu acțiunea parasimpaticului vezical, stimulând mușchiul sfincter al uretrei.

Un reflex inhibitor viscero-visceral (defecație, erecție...) poate fi implicat în micțiune.

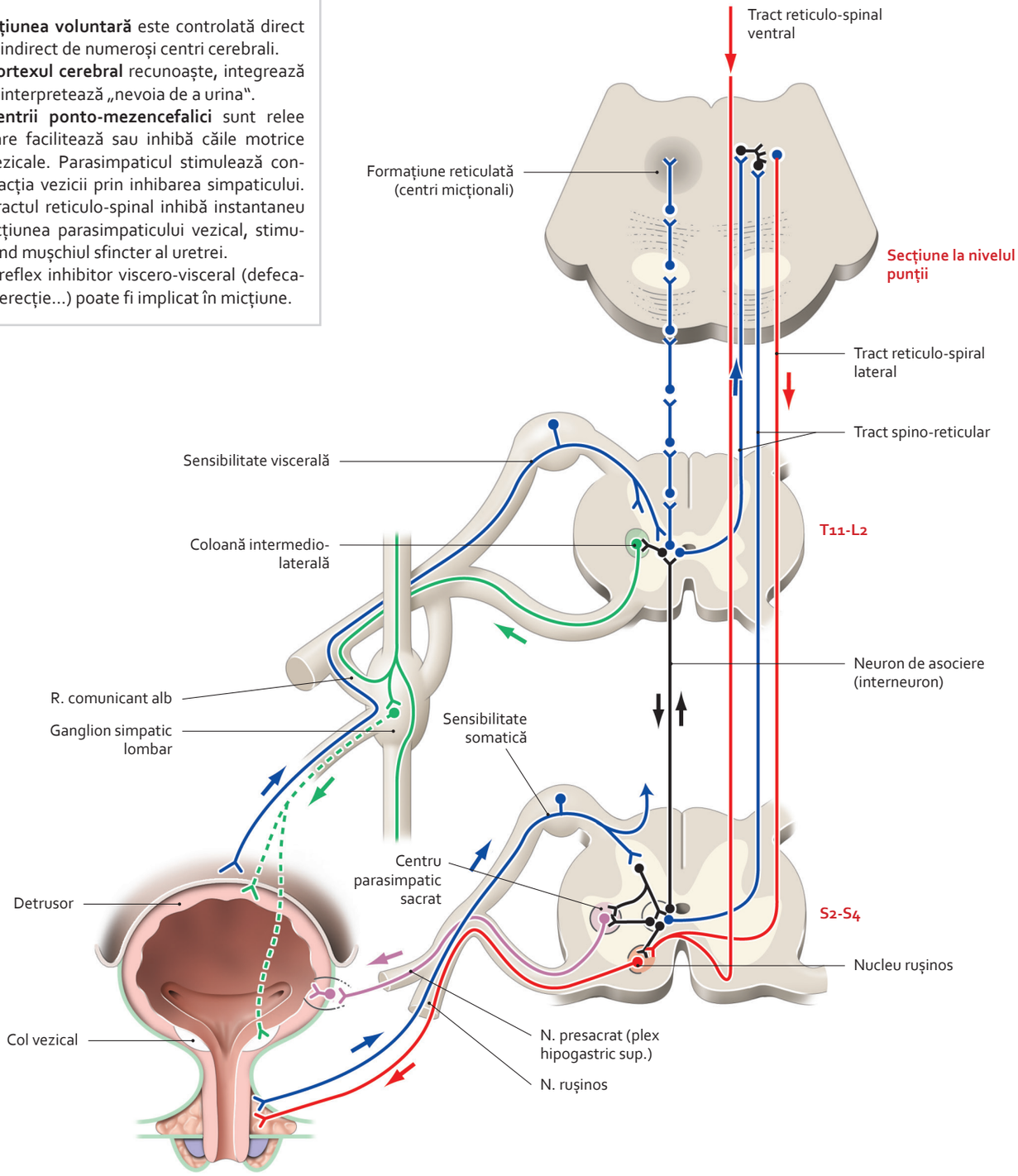

Reglare nervoasă a micțiunii voluntare

3064 300-95.indd 329 28.07.2014 18:41:39

5.26 Morfologia rectului și a canalului anal

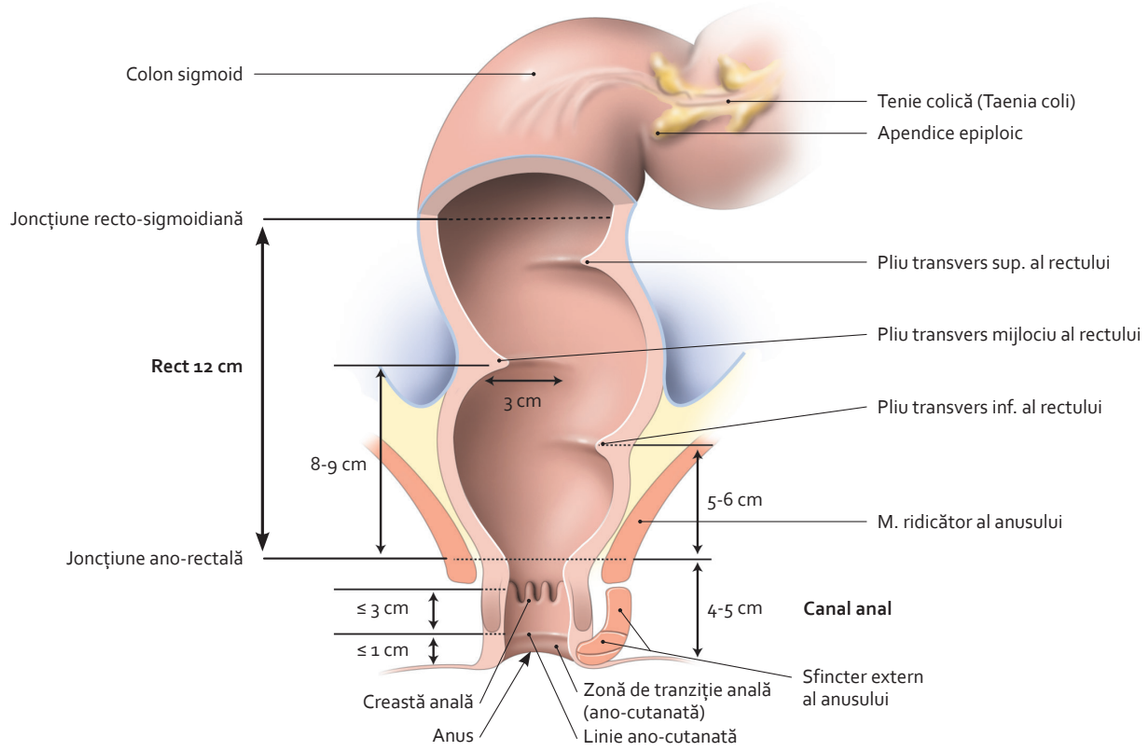

Dimensiuni ale rectului și ale canalului anal

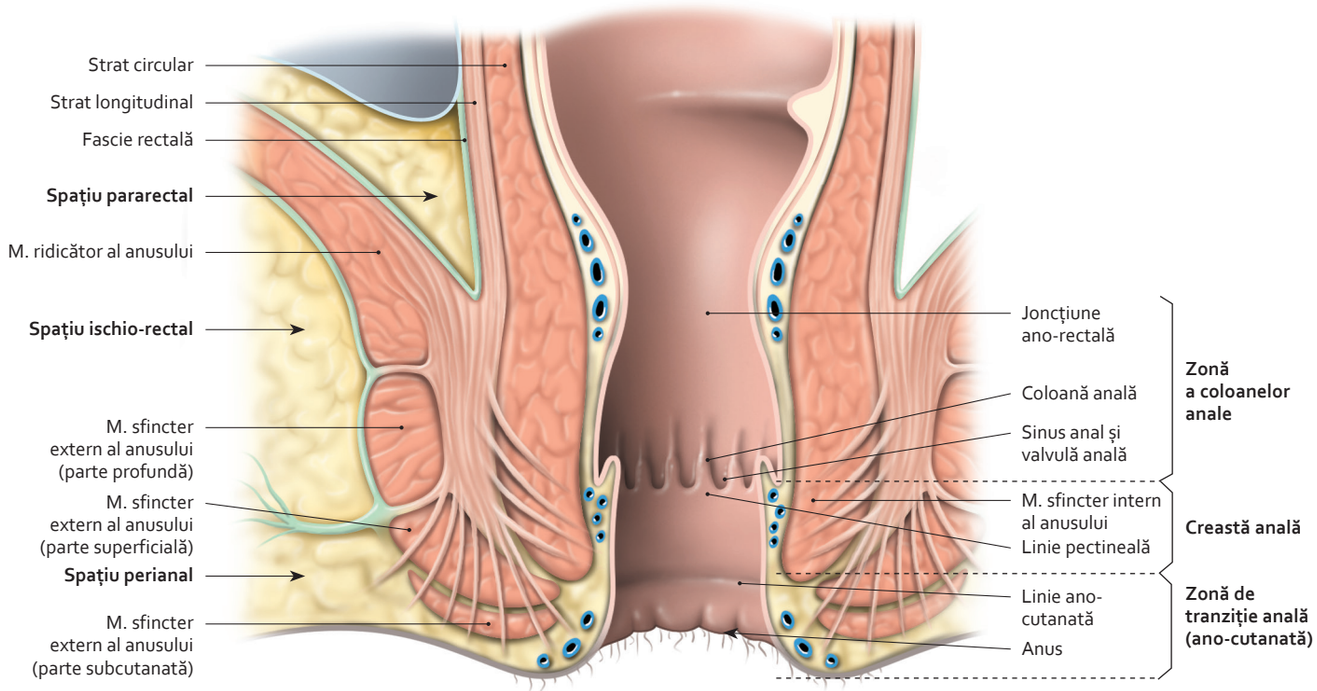

Canal anal
(secțiune frontală, vedere anterioară)

5.27 Fasciile și ligamentele rectului

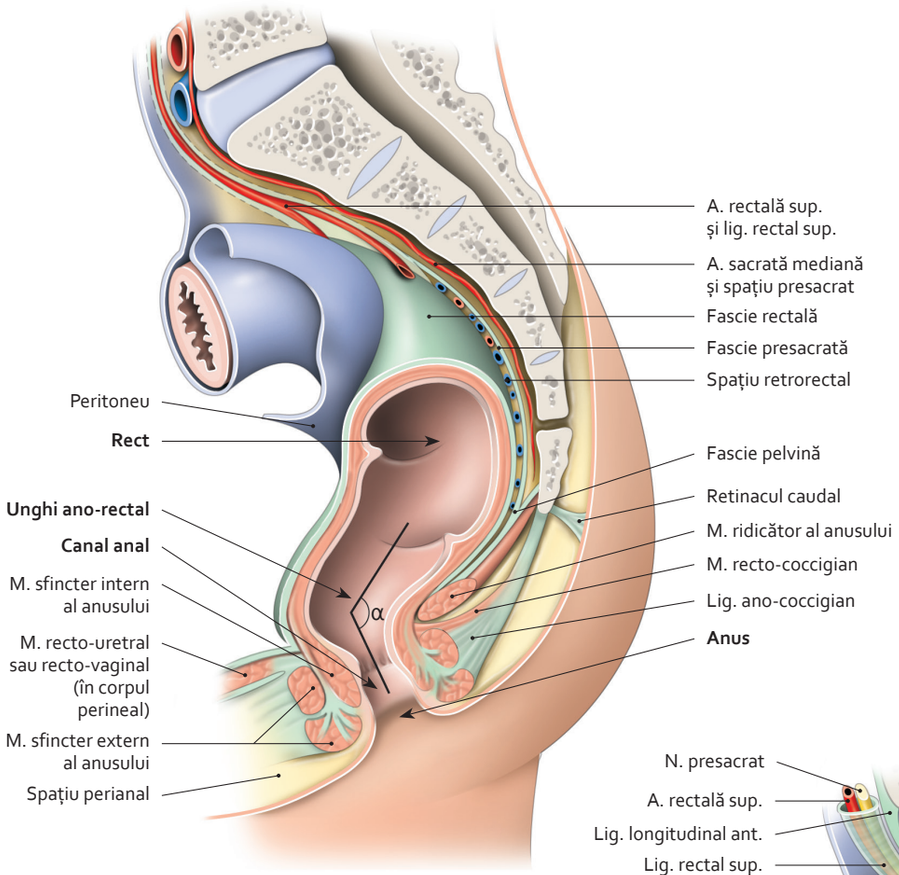

Rect și canal anal
(secțiune sagitală și teșită)

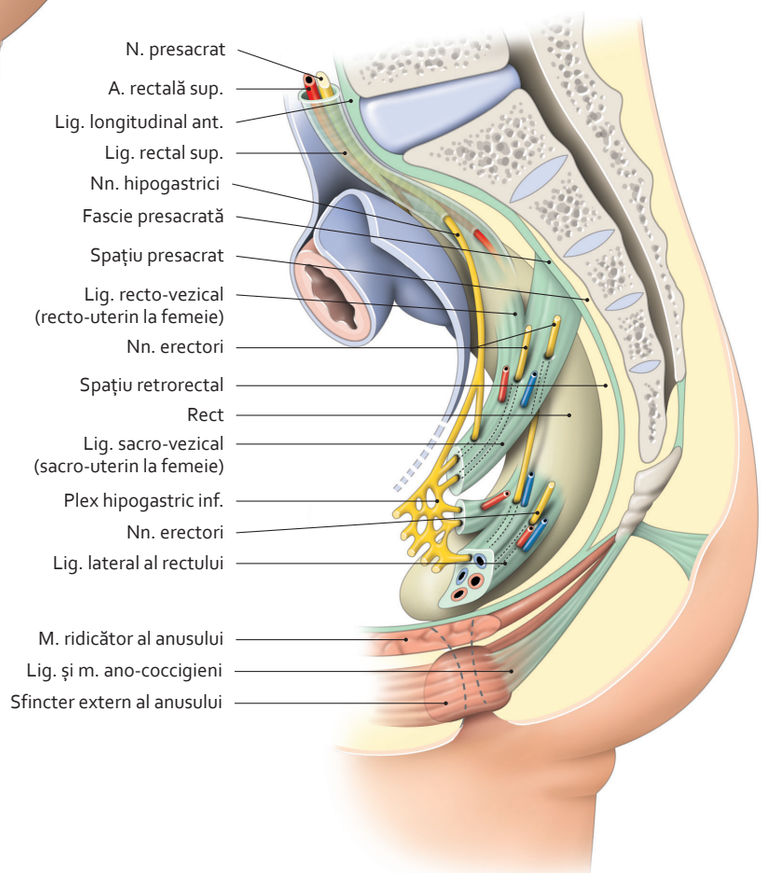

Ligamente ale rectului
(vedere laterală schematică)

Notă

Ligamentul recto-vezical este un fascicul al ligamentului sacro-vezical, iar ligamentul recto-uterin, un fascicul al ligamentului sacro-uterin.

3064 300-95.indd 331 28.07.2014 18:41:46

5.28 Raporturile rectului și ale canalului anal

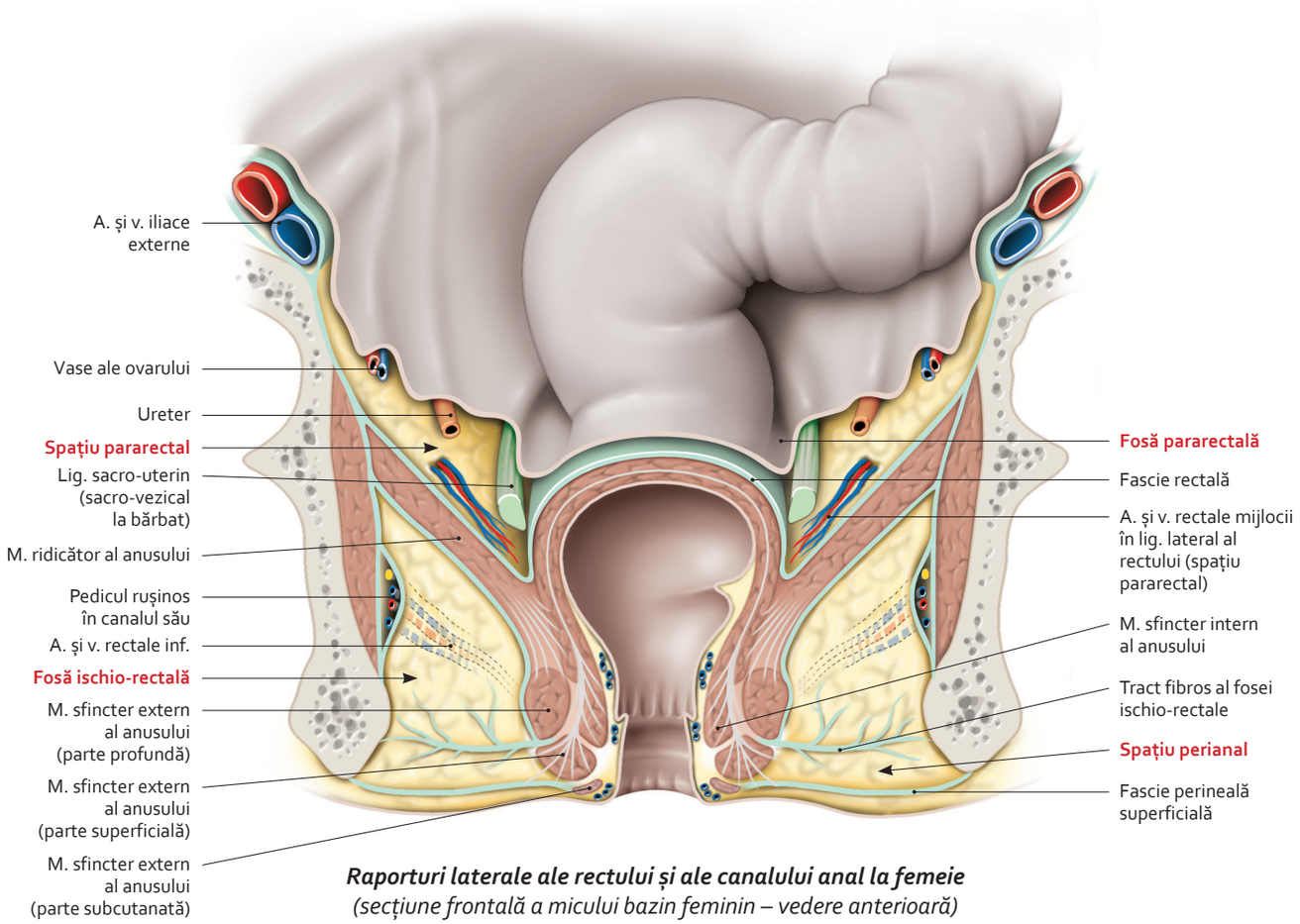

Raporturi laterale ale rectului și ale canalului anal la femeie
(secțiune frontală a micului bazin feminin – vedere anterioară)

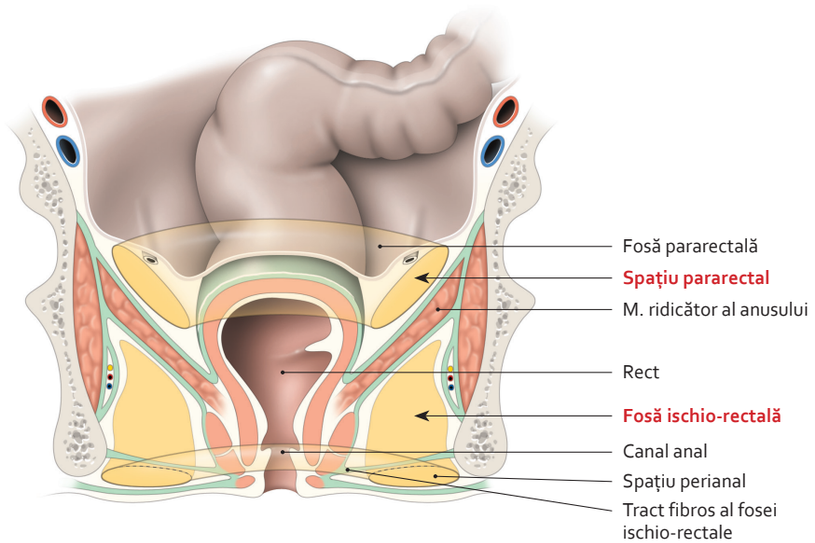

Topografie a spațiilor pelvine și perineale posterioare
(secțiune frontală – vedere anterioară)

3064 300-95.indd 332 28.07.2014 18:41:49

5.29 Vasele rectului și ale canalului anal (1)

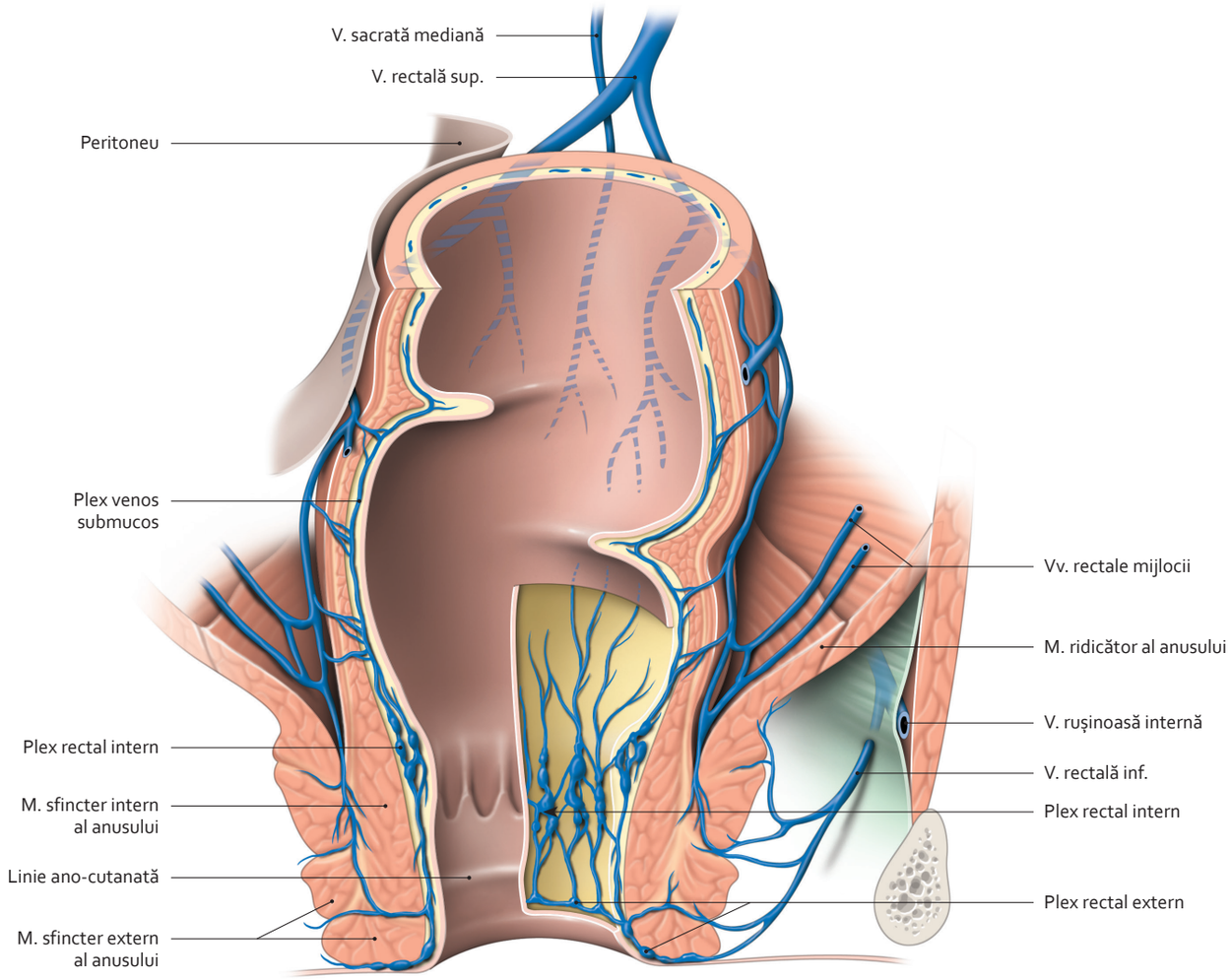

Vene ale rectului și ale canalului anal
(secțiune frontală – vedere anterioară)

Notă

Varicele plexului rectal intern constituie **hemoroizii interni,** iar varicele plexului rectal extern, **hemoroizii externi.**

3064 300-95.indd 333 28.07.2014 18:41:52

5.30 Vasele rectului și ale canalului anal (2)

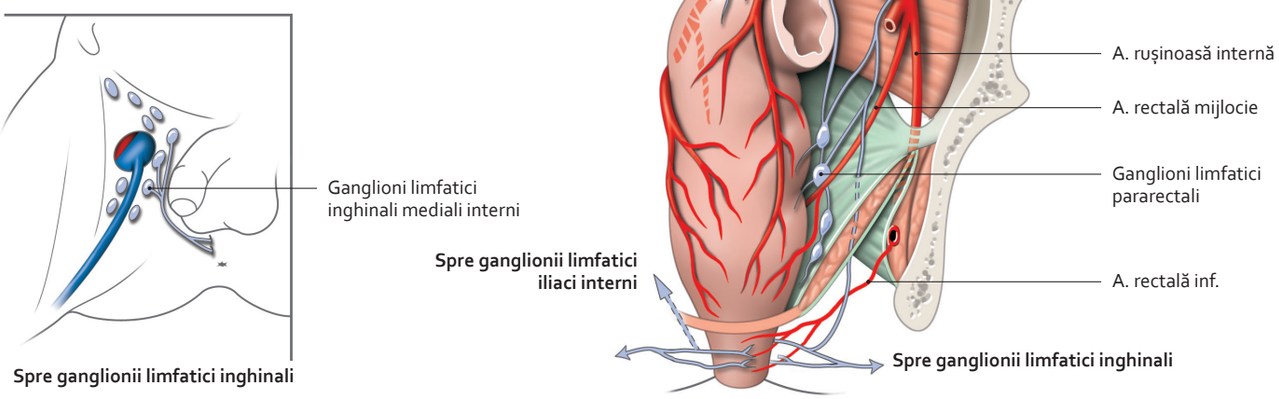

Artere și drenaj limfatic ale rectului și ale canalului anal

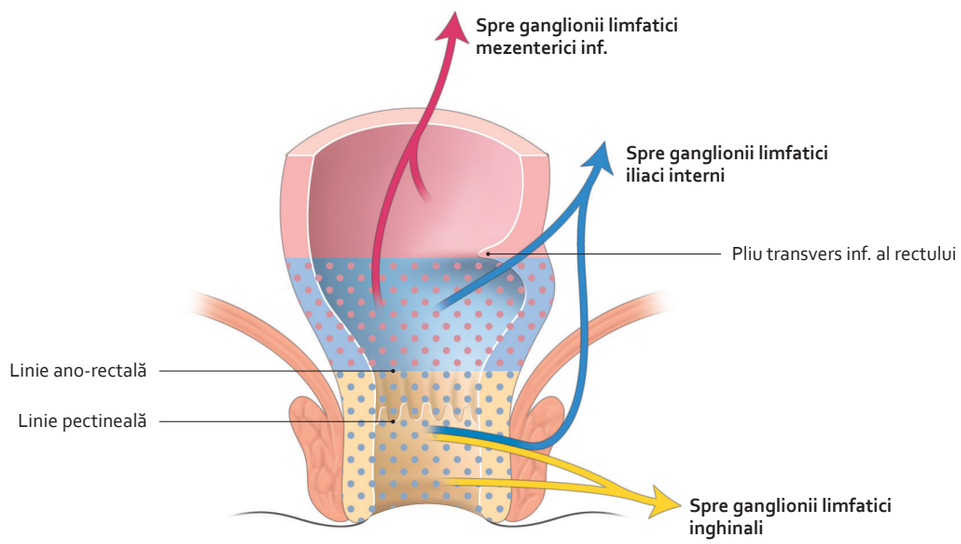

Teritorii limfatice ale rectului și ale canalului anal

3064 300-95.indd 334 28.07.2014 18:41:55

5.31 Inervația rectului și a canalului anal

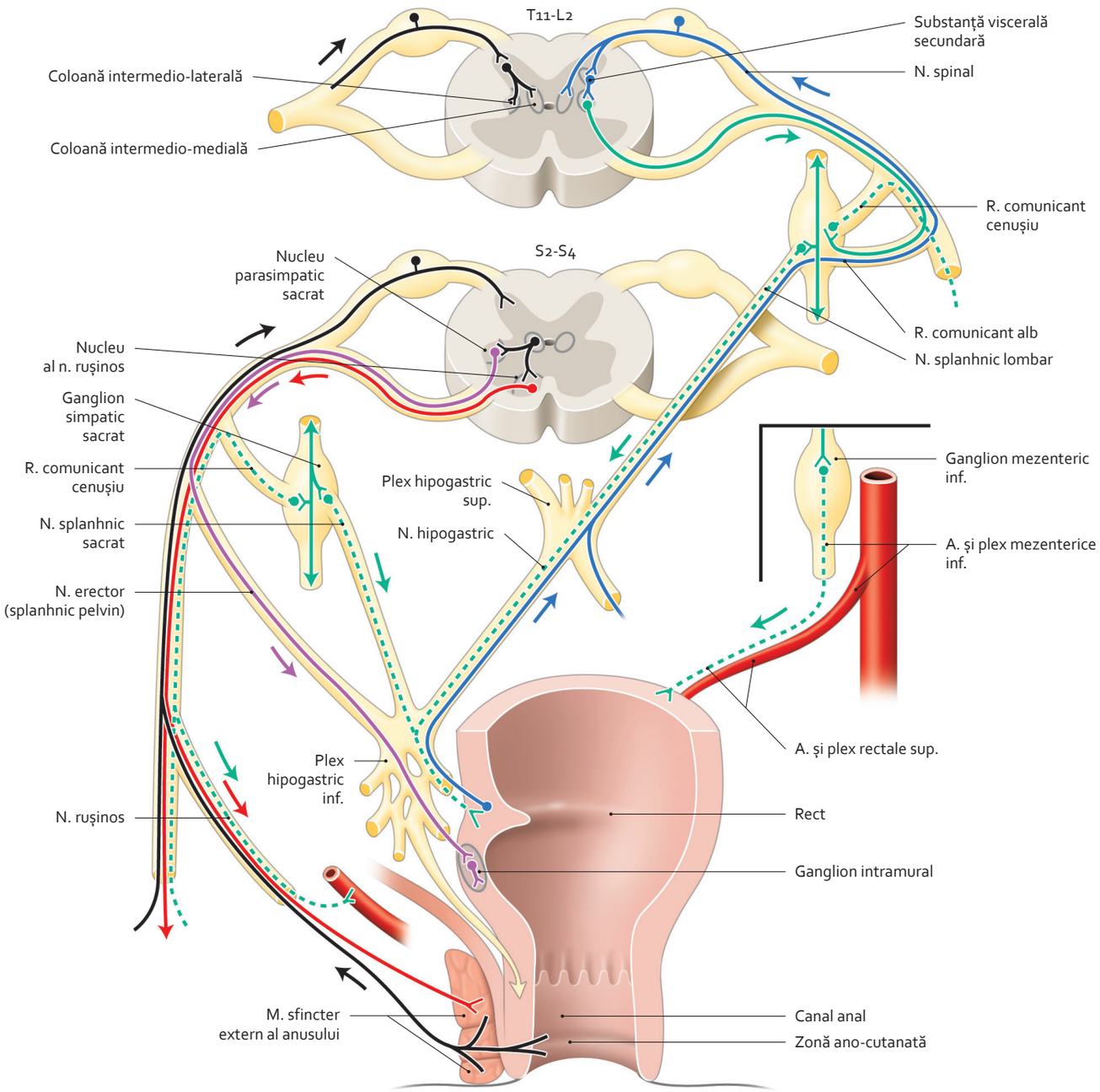

Sistematizare a inervației rectului și canalului anal

- fibră nervoasă senzitivă somatică
- fibră nervoasă senzitivă viscerală
- fibră nervoasă simpatică
- fibră nervoasă parasimpatică
- fibră nervoasă motorie somatică
- fibră postganglionară

3064 300-95.indd 335 28.07.2014 18:41:58

5.32 Viscerele pelvine la bărbat

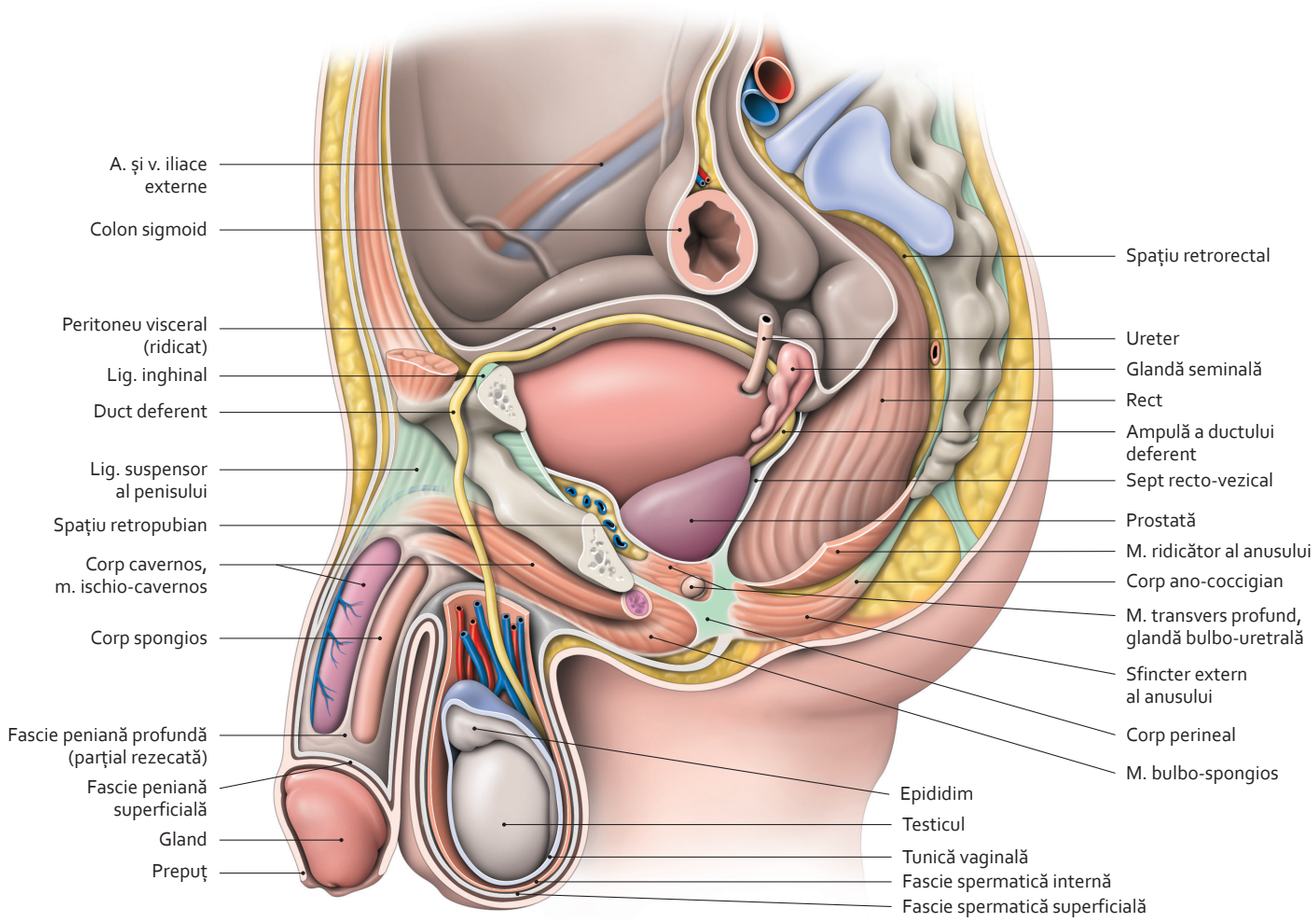

Organe uro-genitale* in situ *la bărbat
(secțiune parasagitală, vedere laterală a testiculului stâng)

3064 300-95.indd 336 28.07.2014 18:42:01

5·33 Organele pelvine la bărbat

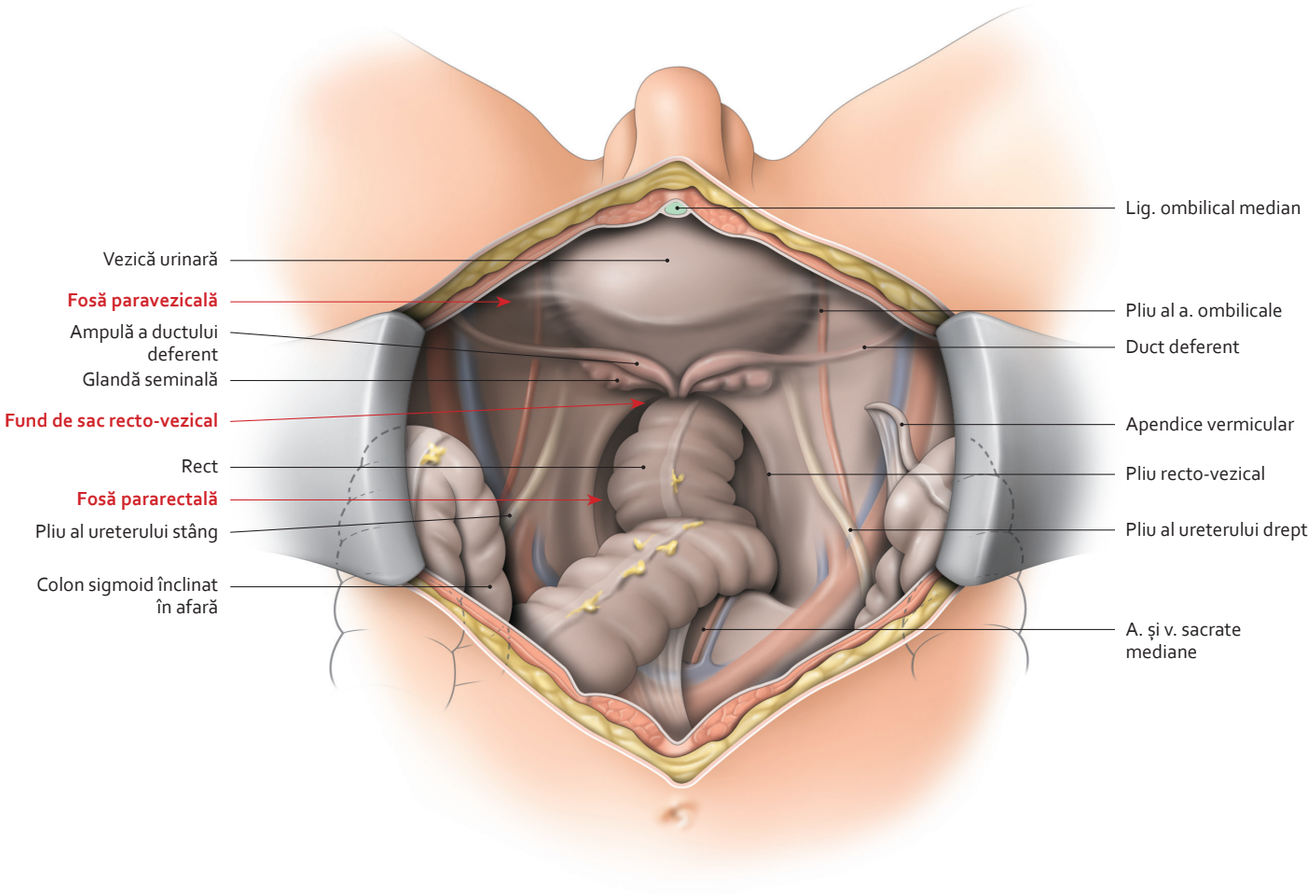

Cavitate pelvină la bărbat. Vedere superioară, operatorie
(ansele intestinale sunt împinse în abdomen)

3064 300-95.indd 337 28.07.2014 18:42:06

5.34 Testiculul și epididimul (1)

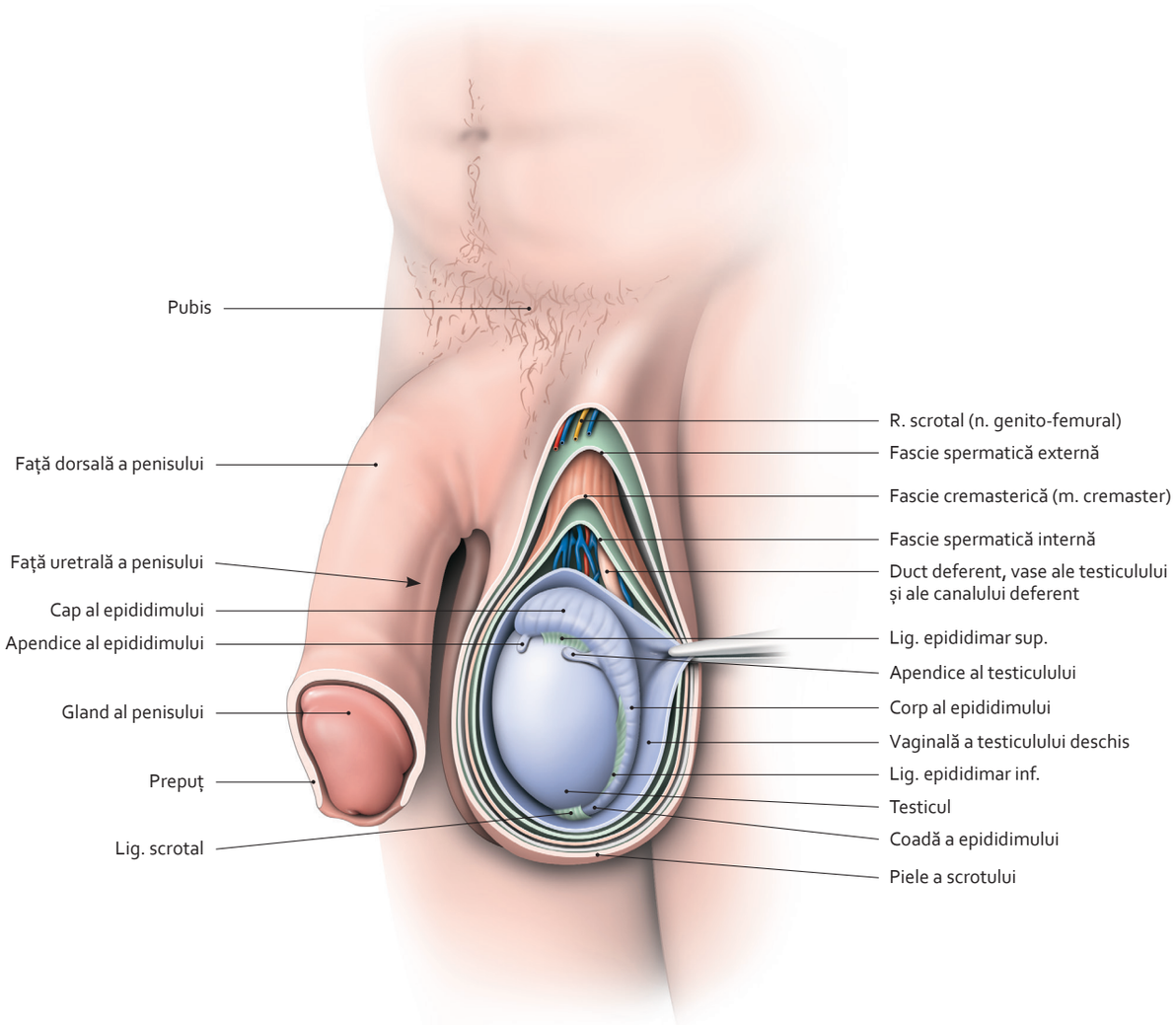

Testicul și epididim* în situ. *Scrot deschis
(vedere laterală)

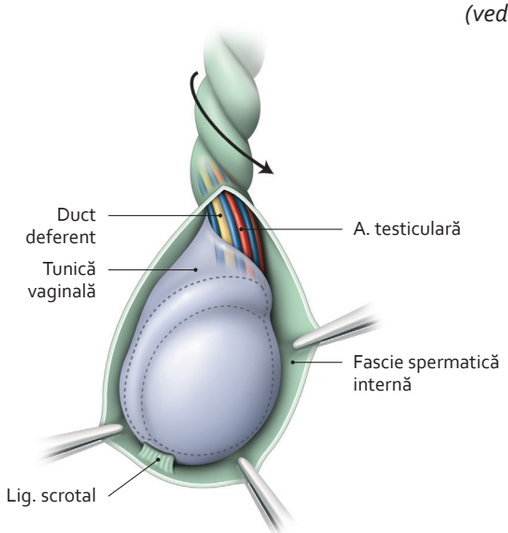

Torsiune extravaginală a testiculului

Notă

Testicul este foarte sensibil la ischemie. O oră de ischemie (torsiune a testiculului) antrenează distrugerea totală a celulelor spermatogene. Această torsiune dureroasă e însoțită de o reacție vagală, la fel ca și orhitele.

3064 300-95.indd 338 28.07.2014 18:42:13

5·35 Testiculul și epididimul (2)

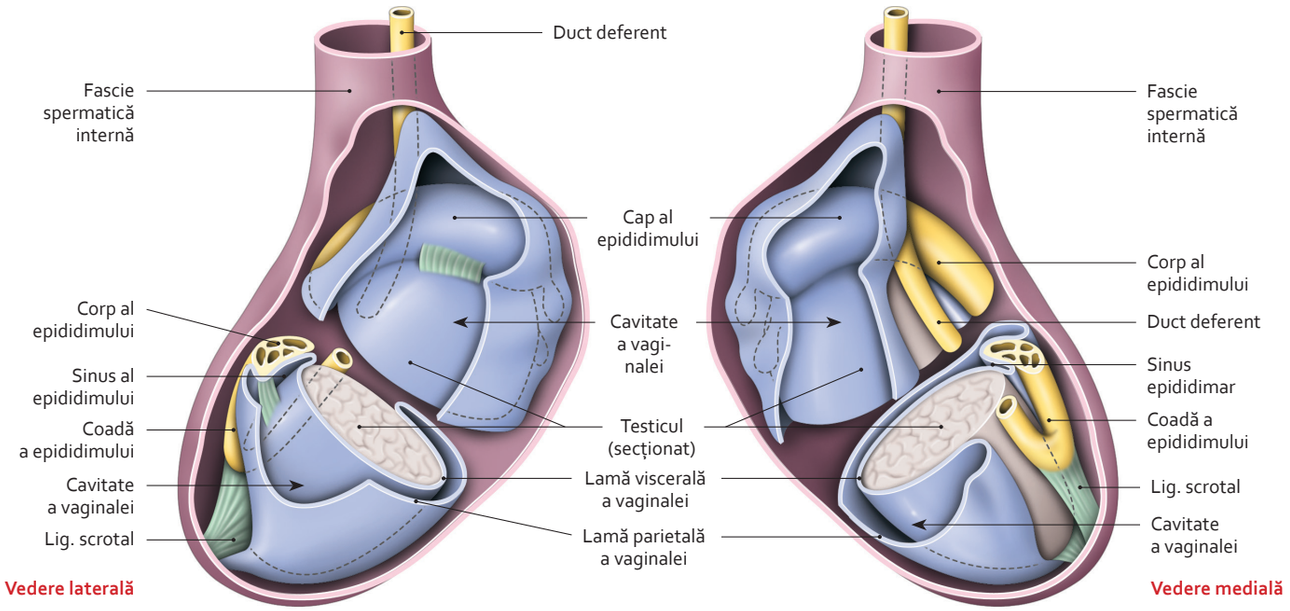

Vaginală a testiculului deschis
(alcătuire schematică)

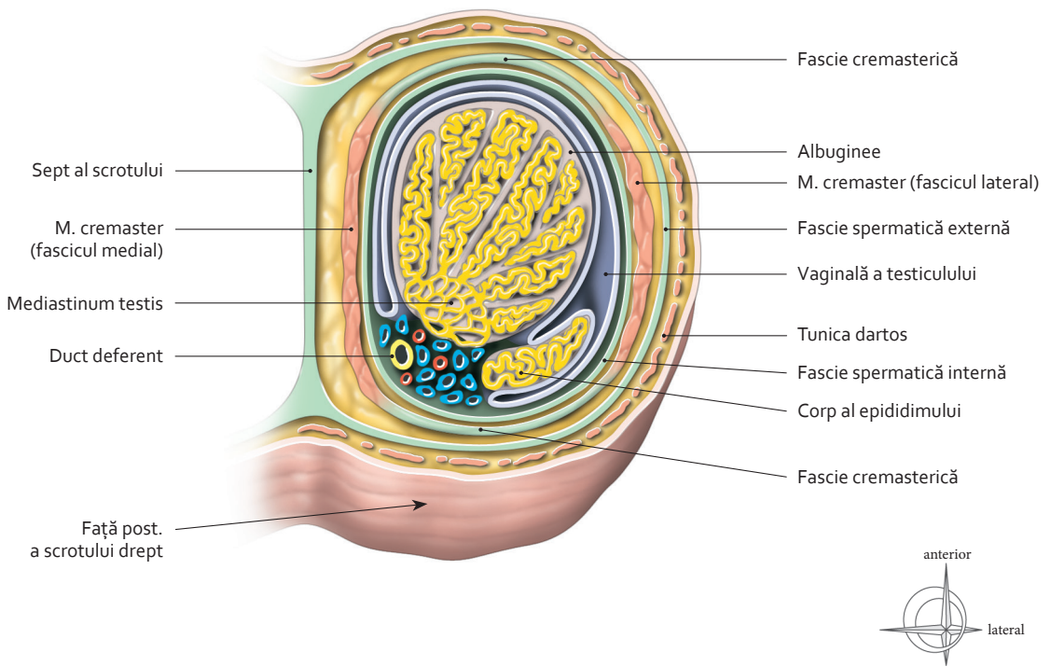

Scrot drept și conținutul său – secțiune transversală
(vedere supero-posterioară)

5.36 Ductul deferent – Glanda seminală

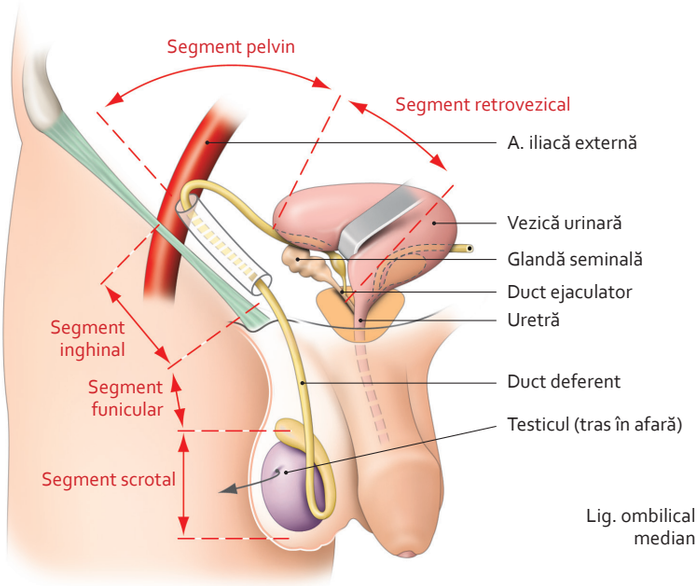

Traiect și segmente ale ductului deferent
(schematic)

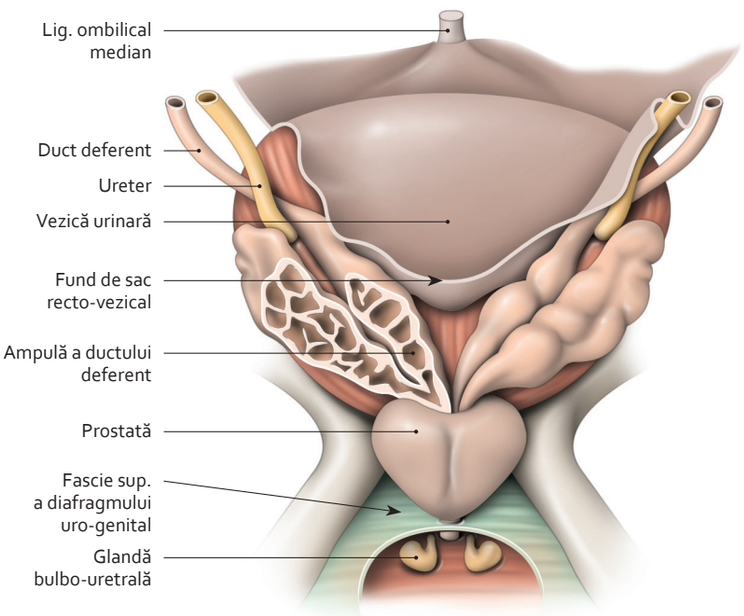

Glande seminale
(vedere posterioară)

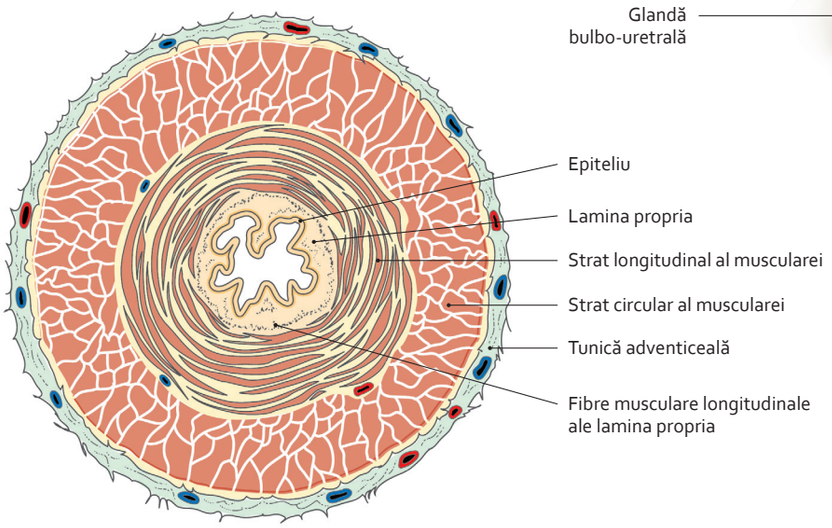

Duct deferent – structură
(secțiune transversală)

3064 300-95.indd 340 28.07.2014 18:42:24

5.37 Structura și vascularizația testiculului

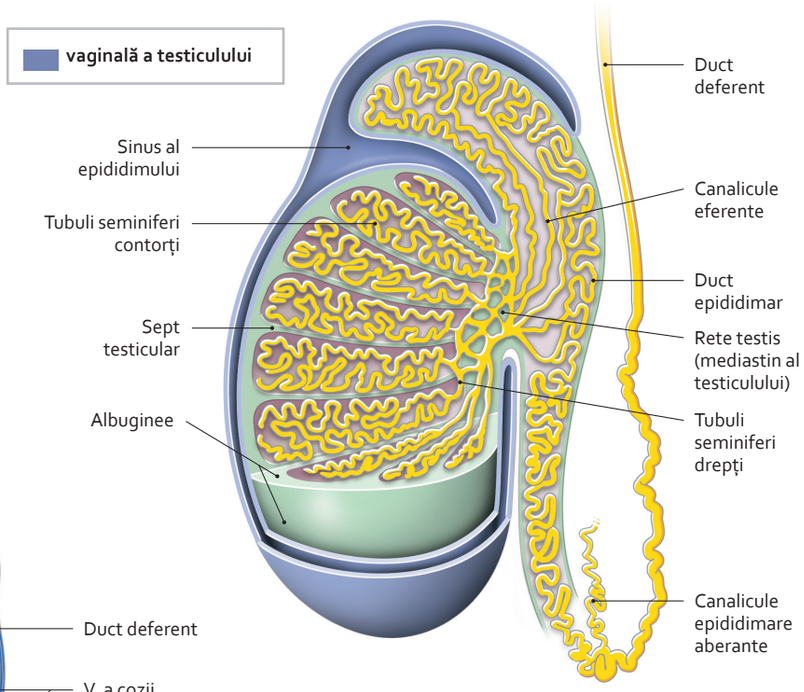

Structură a testiculului și epididimului
(secțiune teșită)

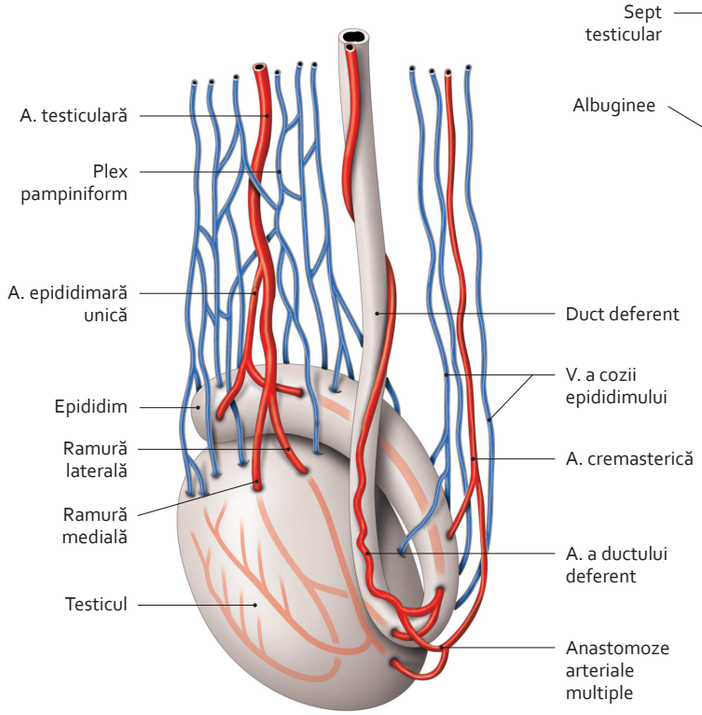

Vene și artere ale testiculului și epididimului
(vedere medială)

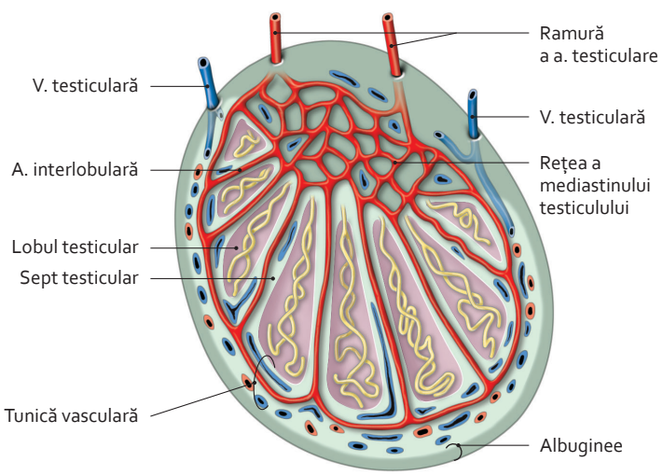

Vascularizație intratesticulară
(schematic)

Notă

Tunica vasculară asigură, împreună cu cordonul spermatic, un transfer de căldură către exterior, care scade temperatura testiculară de la 0,5 la 1°C; temperatura testiculului este de 33–34°C.

3064 300-95.indd 341 28.07.2014 18:42:37

5.38 Vascularizația și inervația testiculului și a epididimului

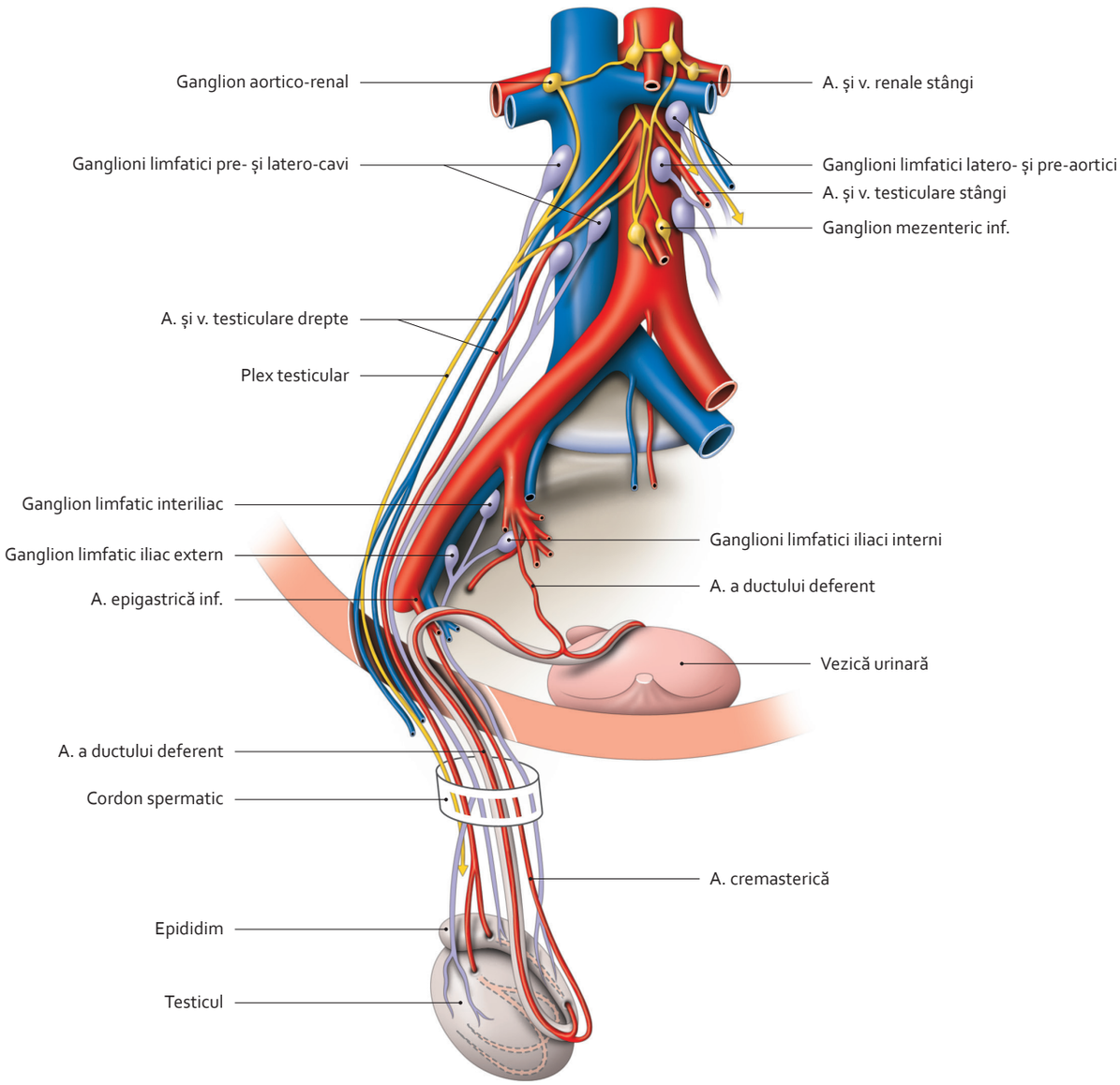

Origine și traiect ale vaselor și nervilor testiculului și epididimului

3064 300-95.indd 342 28.07.2014 18:42:45

5.39 Prostata (1)

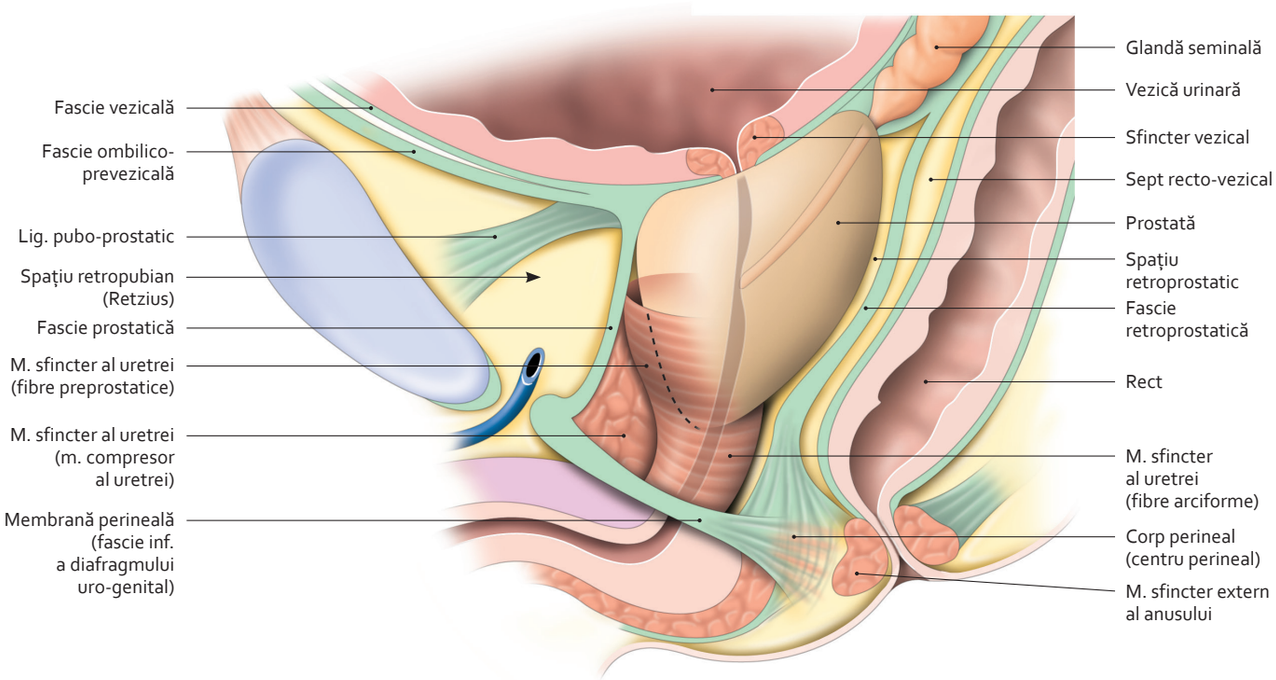

Mușchi sfincter ai uretrei și lojă prostatică
(vedere laterală)

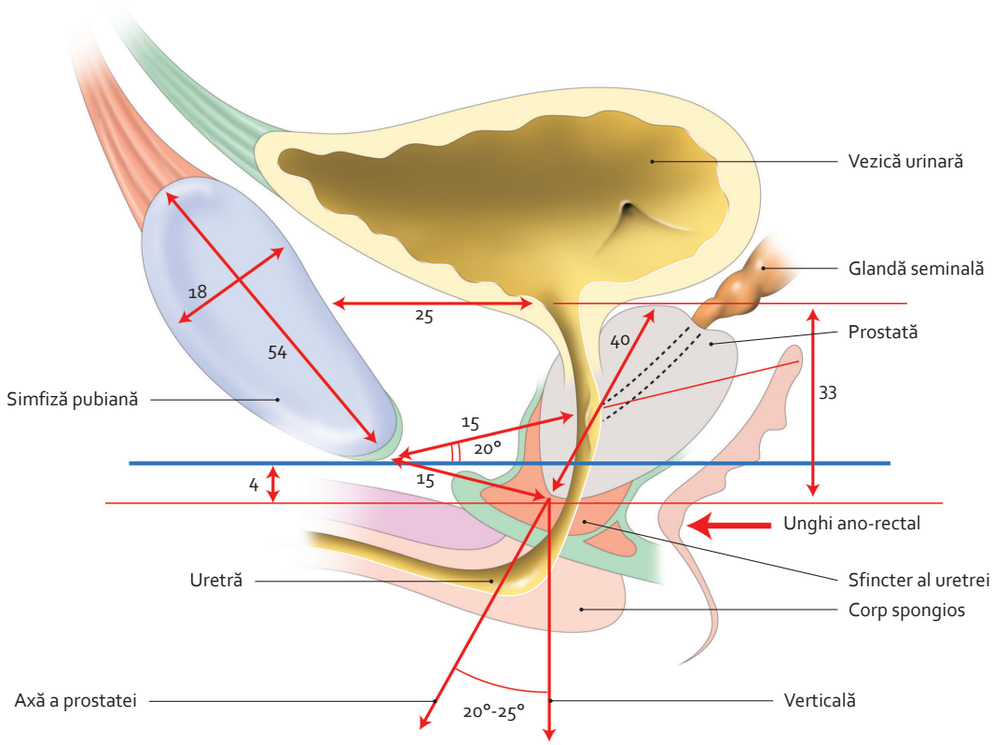

Prostată – topografie, dimensiuni în milimetri
(secțiune sagitală)

3064 300-95.indd 343 28.07.2014 18:42:51

5.40 Prostata (2)

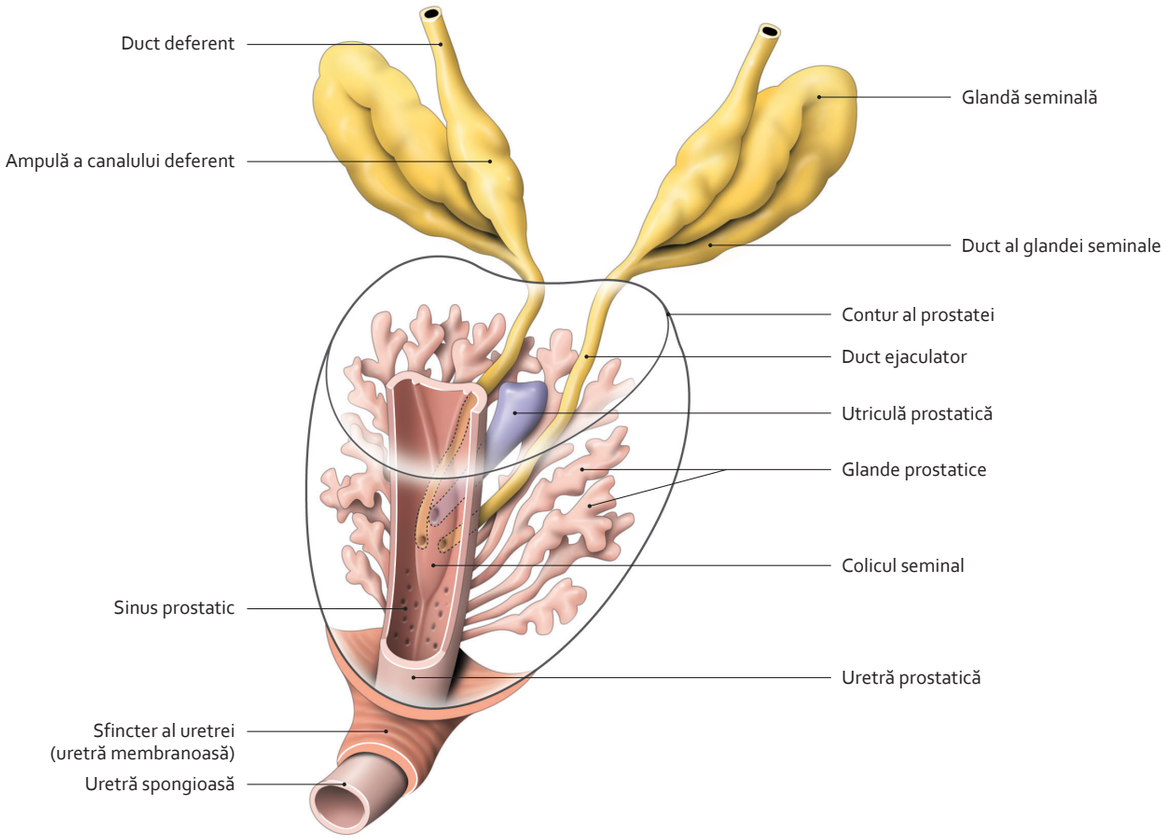

Glande prostatice și ducturi ejaculatorii

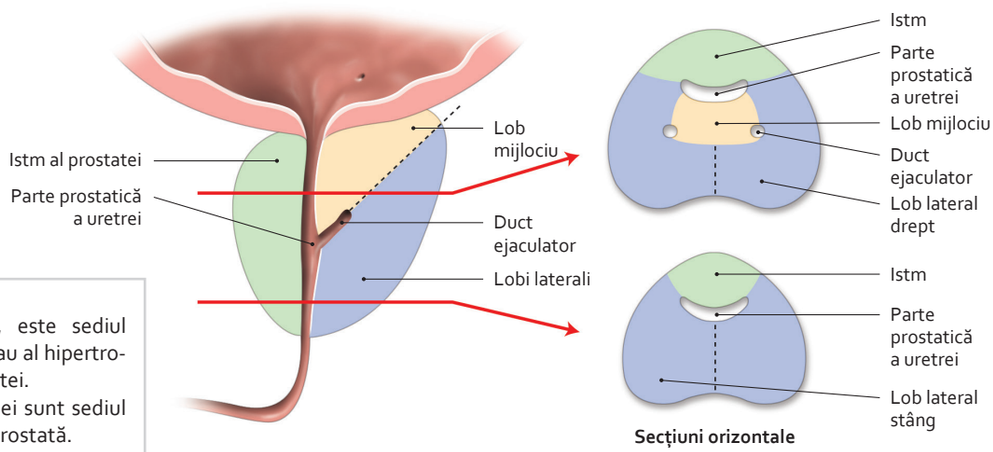

Notă

sensibilă la estrogeni, este sediul uzual al adenoamelor sau al hipertrofiilor benigne ale prostatei.

sensibilă la androgeni, ei sunt sediul uzual al cancerelor de prostată.

Sistematizare a prostatei

3064 300-95.indd 344 28.07.2014 18:42:55

5.41 Prostata (3)

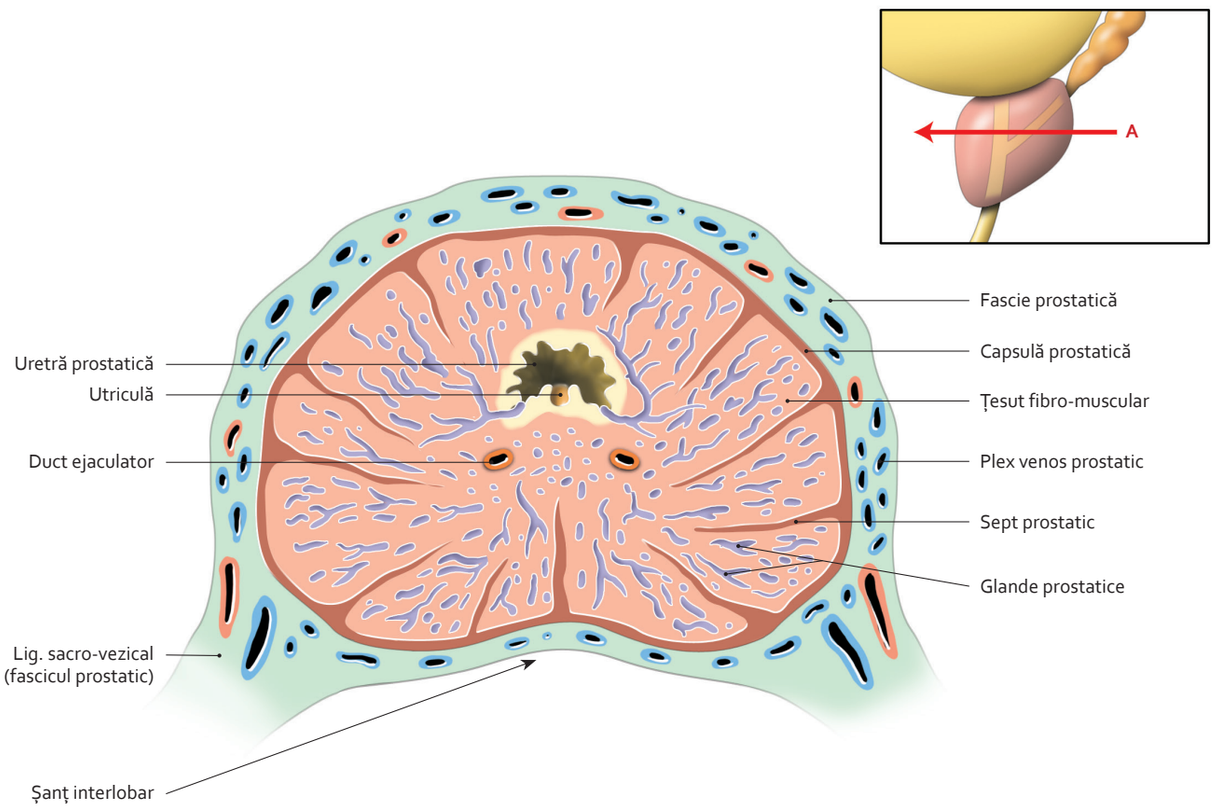

Structură a prostatei
(secțiune transversală la nivel A)

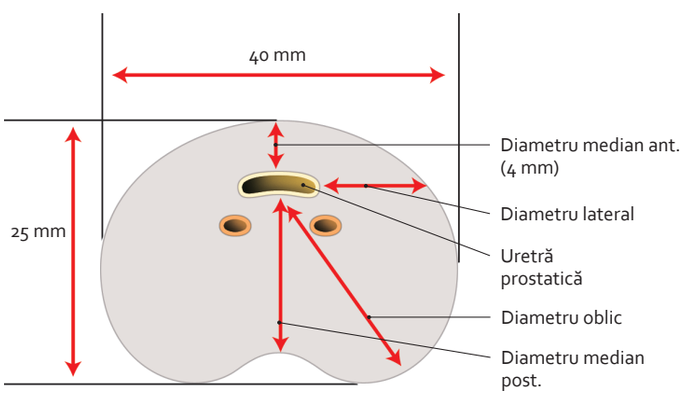

Prostată – dimensiuni în milimetri
(secțiune transversală)

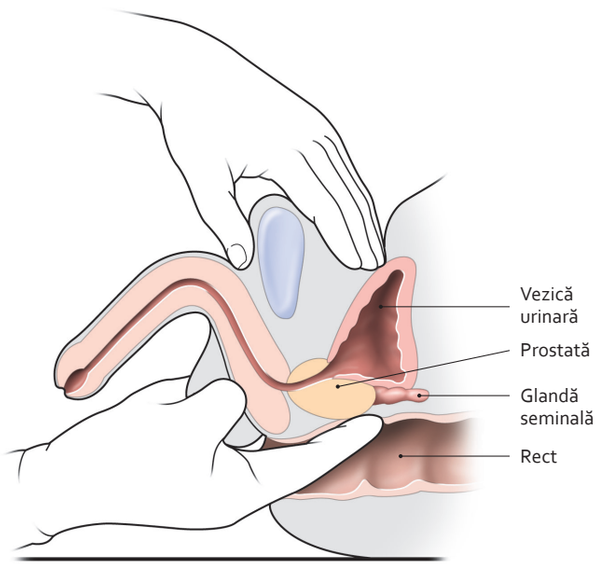

Examen al prostatei prin tușeu rectal combinat cu palpare suprapubiană

3064 300-95.indd 345 28.07.2014 18:43:00

5.42 Arterele și nervii prostatei

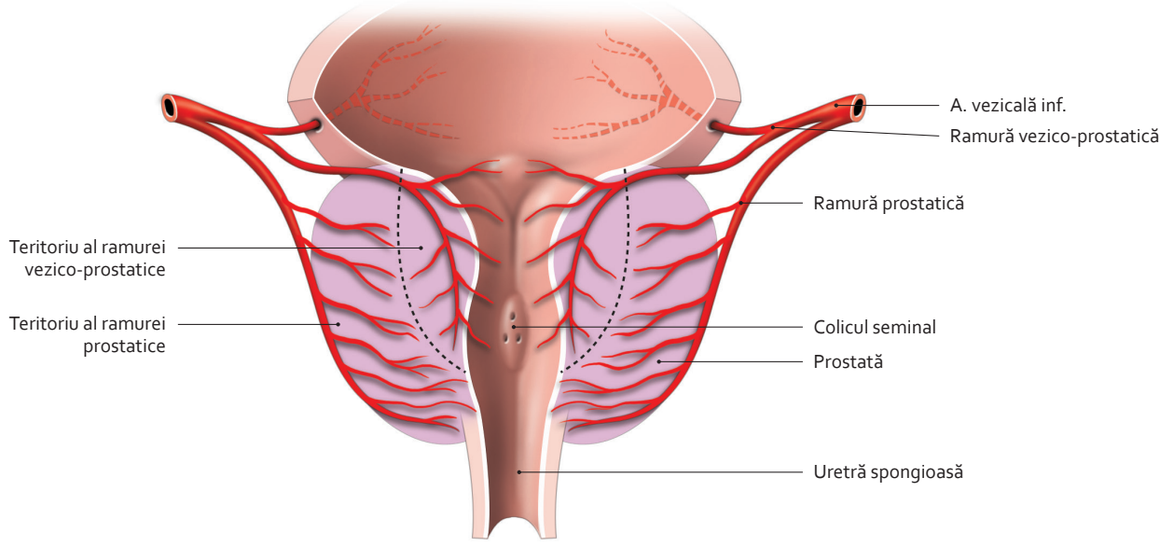

Distribuție arterială a prostatei

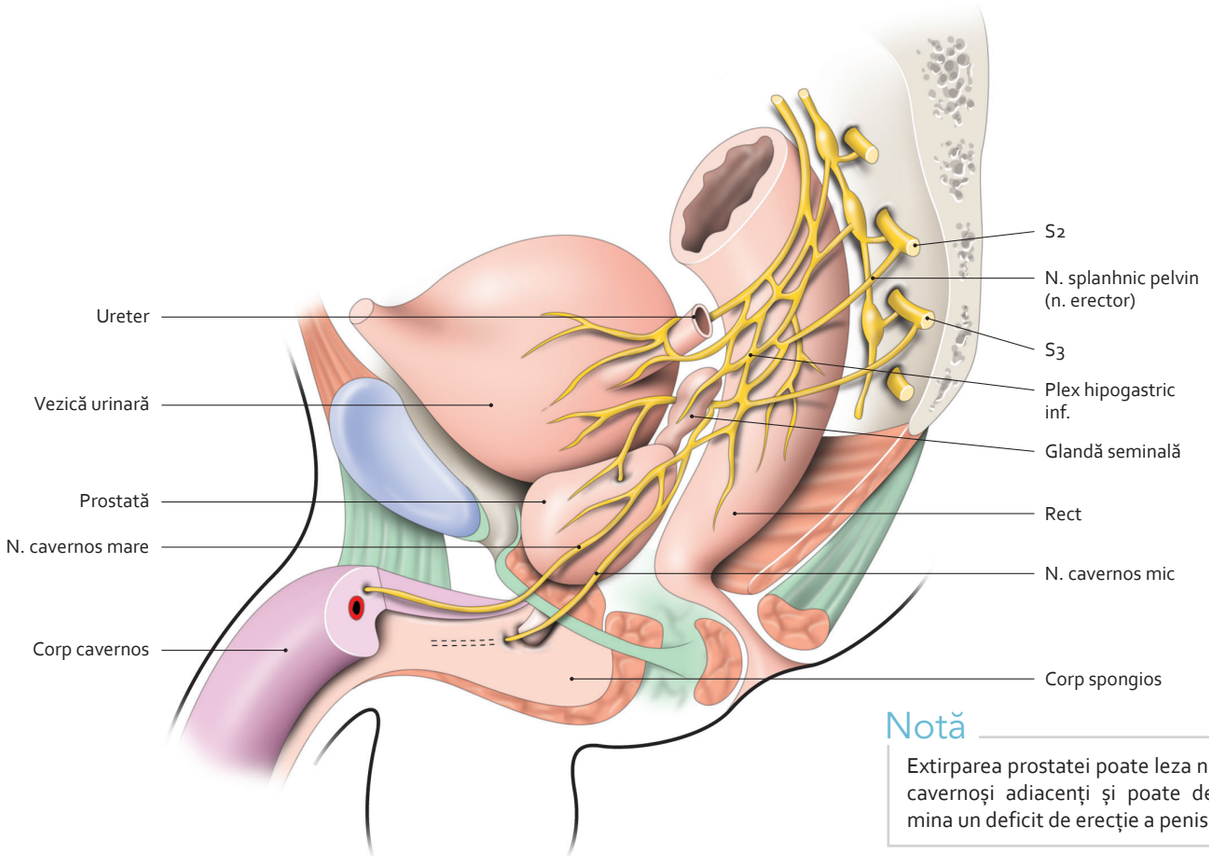

Notă

Extirparea prostatei poate leza nervii cavernoși adiacenți și poate determina un deficit de erecție a penisului.

Plex hipogastric inferior la bărbat

3064 300-95.indd 346 28.07.2014 18:43:05

5·43 Viscerele pelvine la femeie

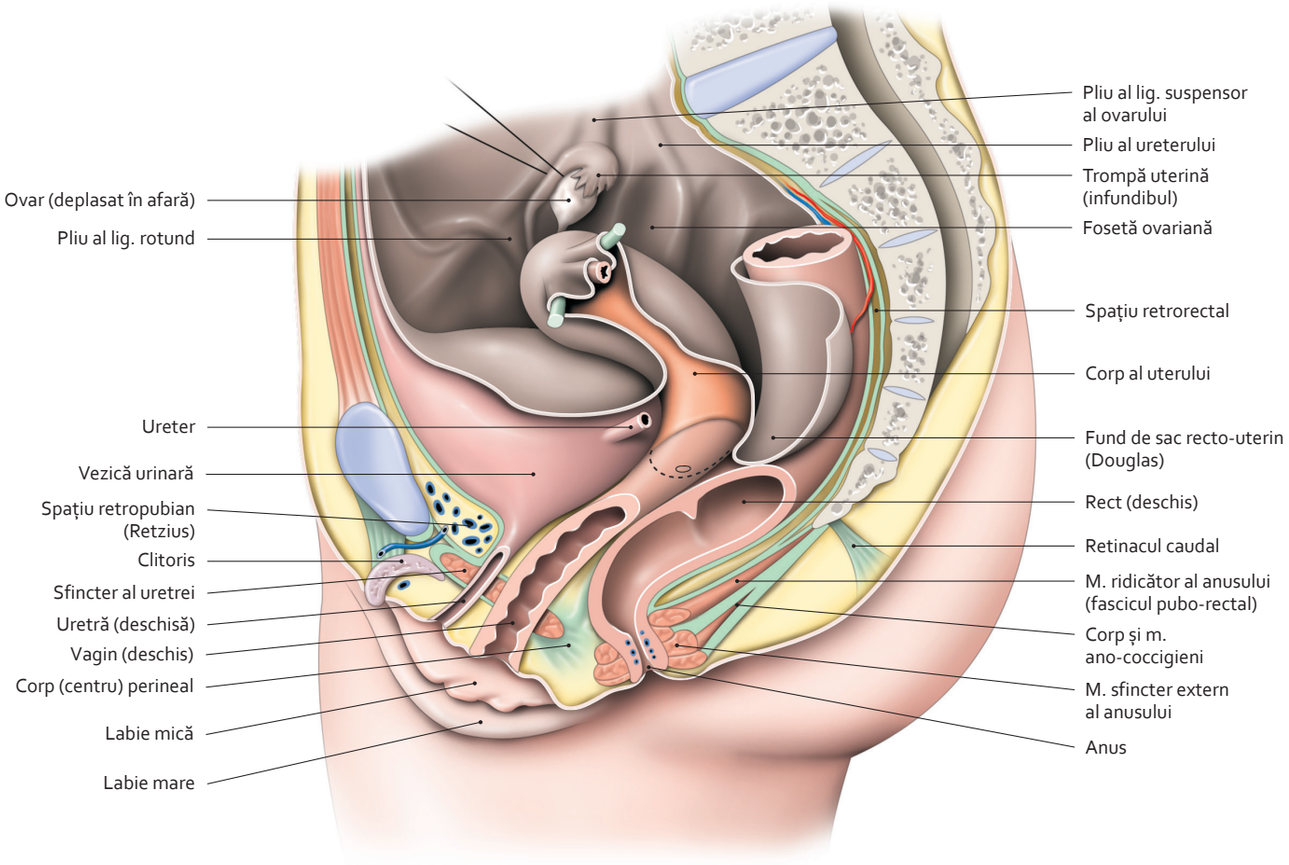

Organe uro-genitale* in situ *la femeie
(secțiune parasagitală stângă)

3064 300-95.indd 347 28.07.2014 18:43:11

5.44 Organele pelvine la femeie

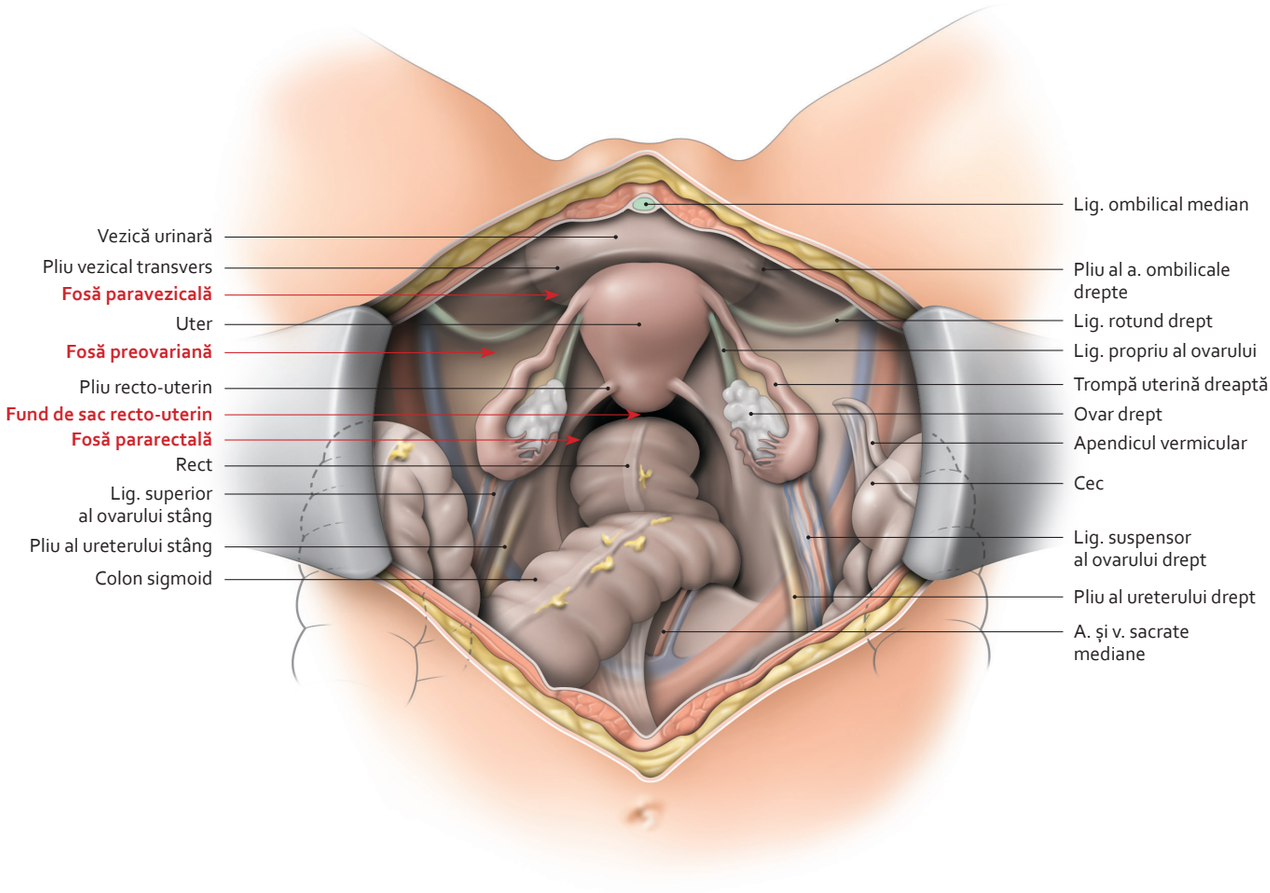

Cavitate pelvină la femeie – vedere superioară, operatorie
(ansele intestinale sunt împinse în abdomen)

3064 300-95.indd 348 28.07.2014 18:43:19

5.45 Trompa uterină, ovarul și ligamentul lat

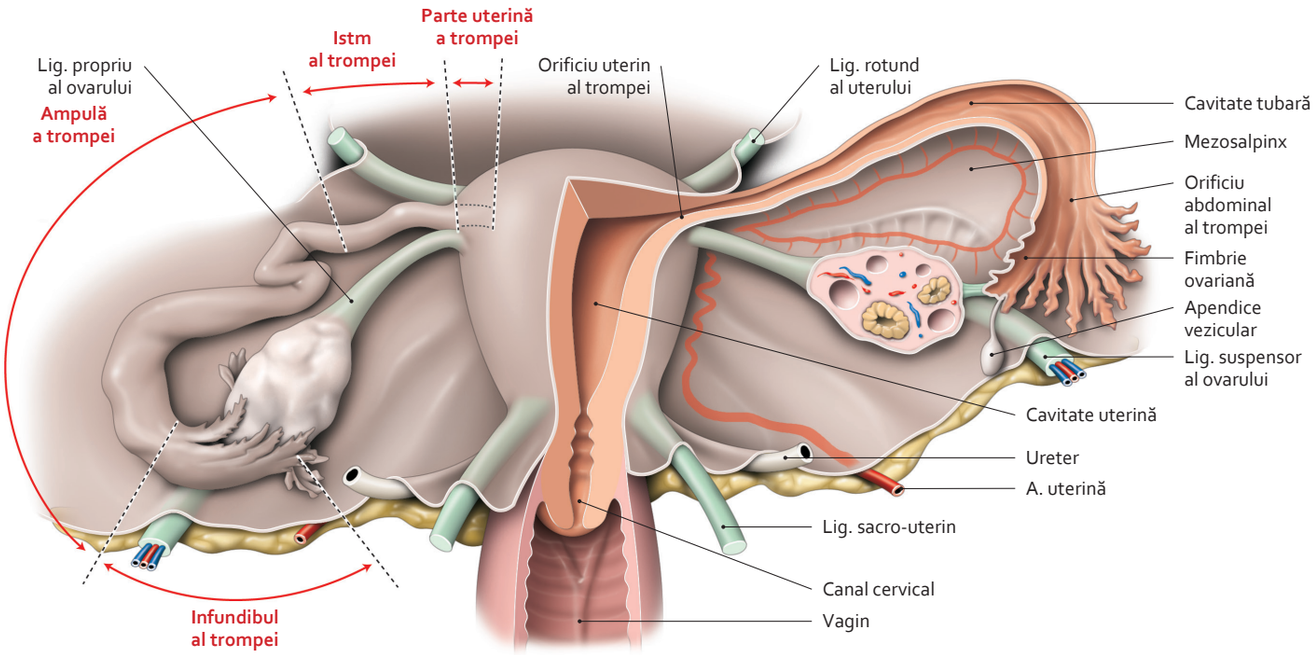

Organe genitale interne la femeie
(față posterioară a unor organe izolate și dezvelite)

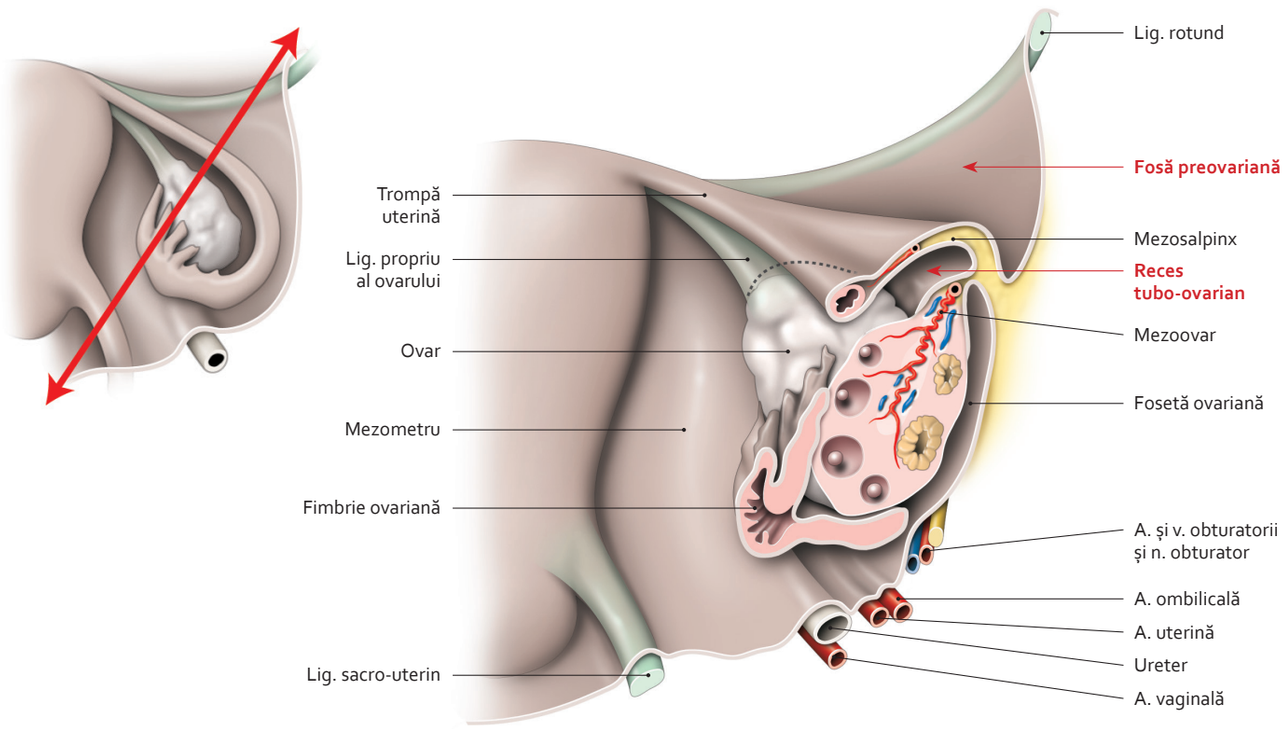

Raporturi normale ale ovarului și ale regiunii înconjurătoare
(secțiune transversală oblică a ovarului și a infundibulului trompei – vedere posterioară)

3064 300-95.indd 349 28.07.2014 18:43:24

5.46 Structura ovarului

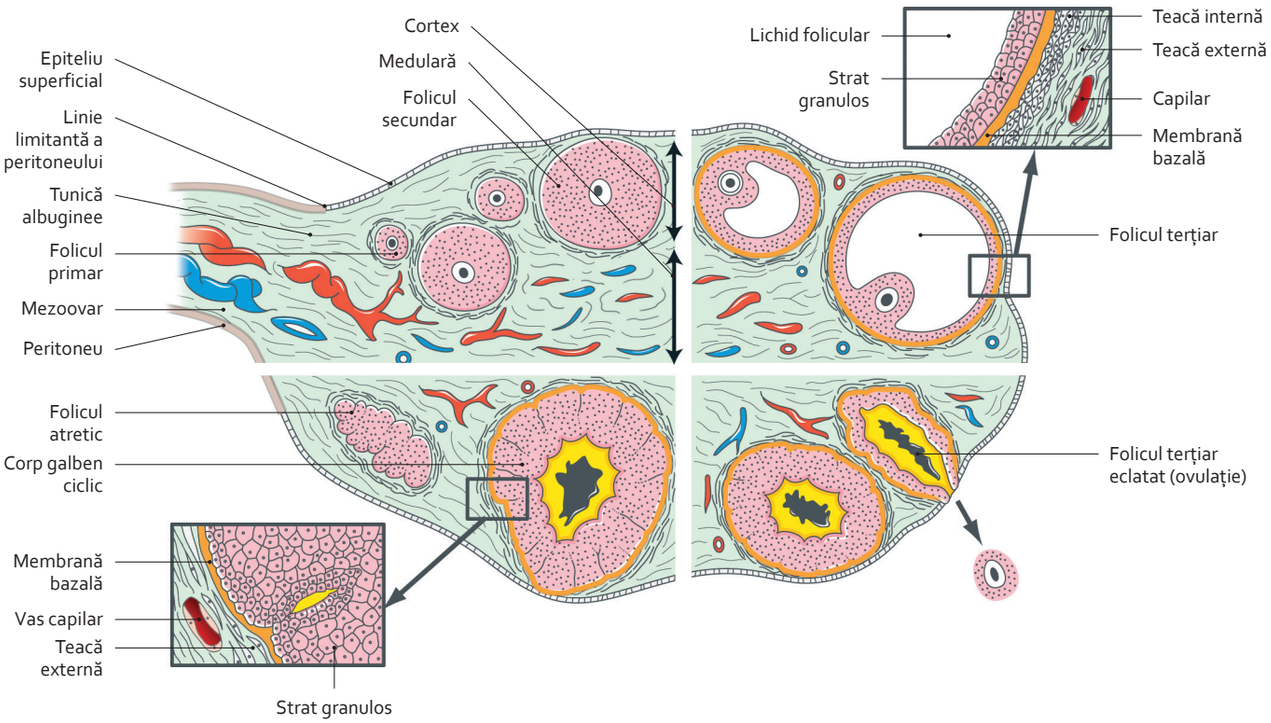

Diagramă a principalelor structuri ale ovarului
(secțiune longitudinală transversală)

3064 300-95.indd 350 28.07.2014 18:43:29

5.47 Structura și vascularizația trompei uterine

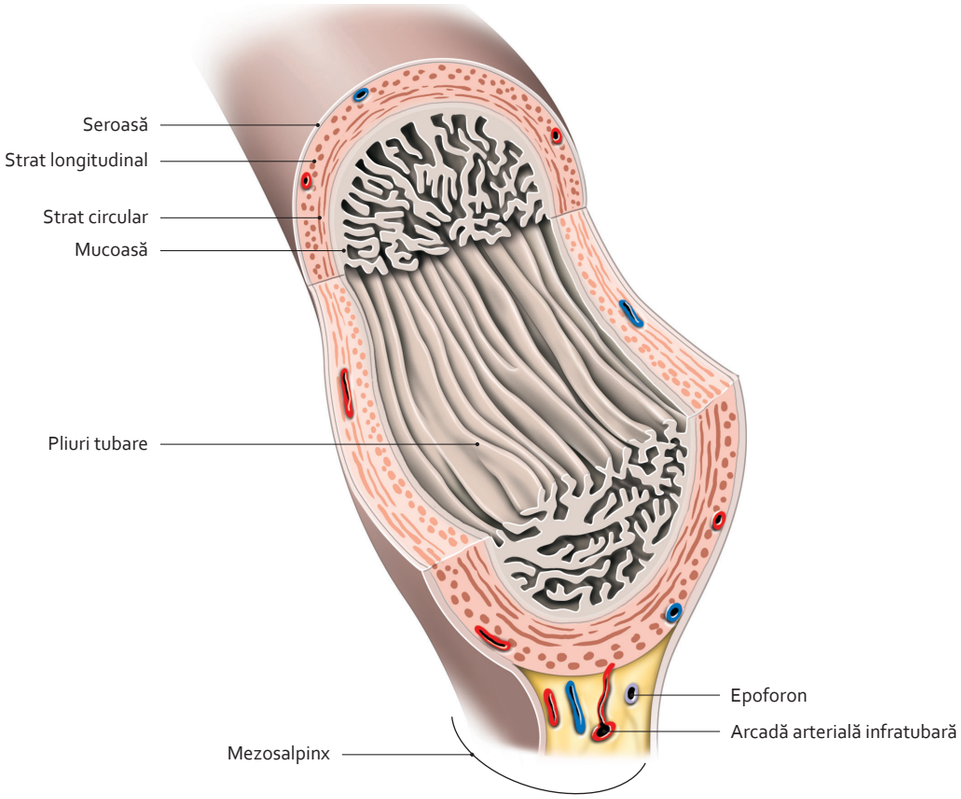

Trompă uterină – structură
(secțiune teșită)

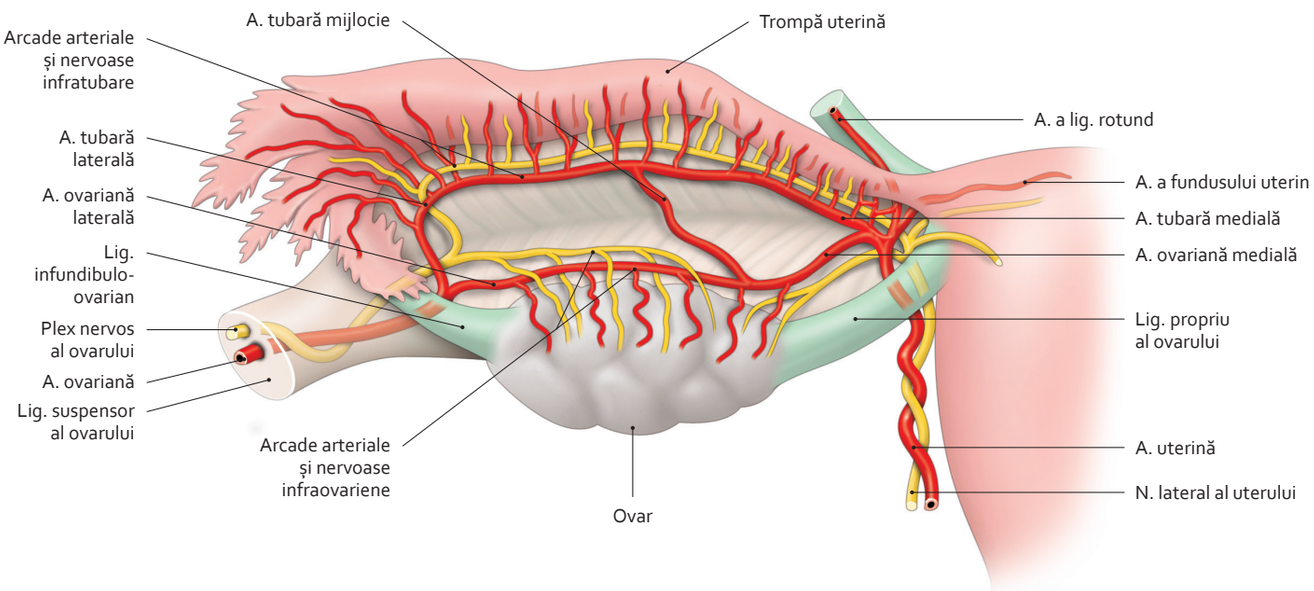

Artere și nervi ale ovarului și ale trompei
(vedere posterioară)

3064 300-95.indd 351 28.07.2014 18:43:34

5.48 Vasele și nervii ovarelor

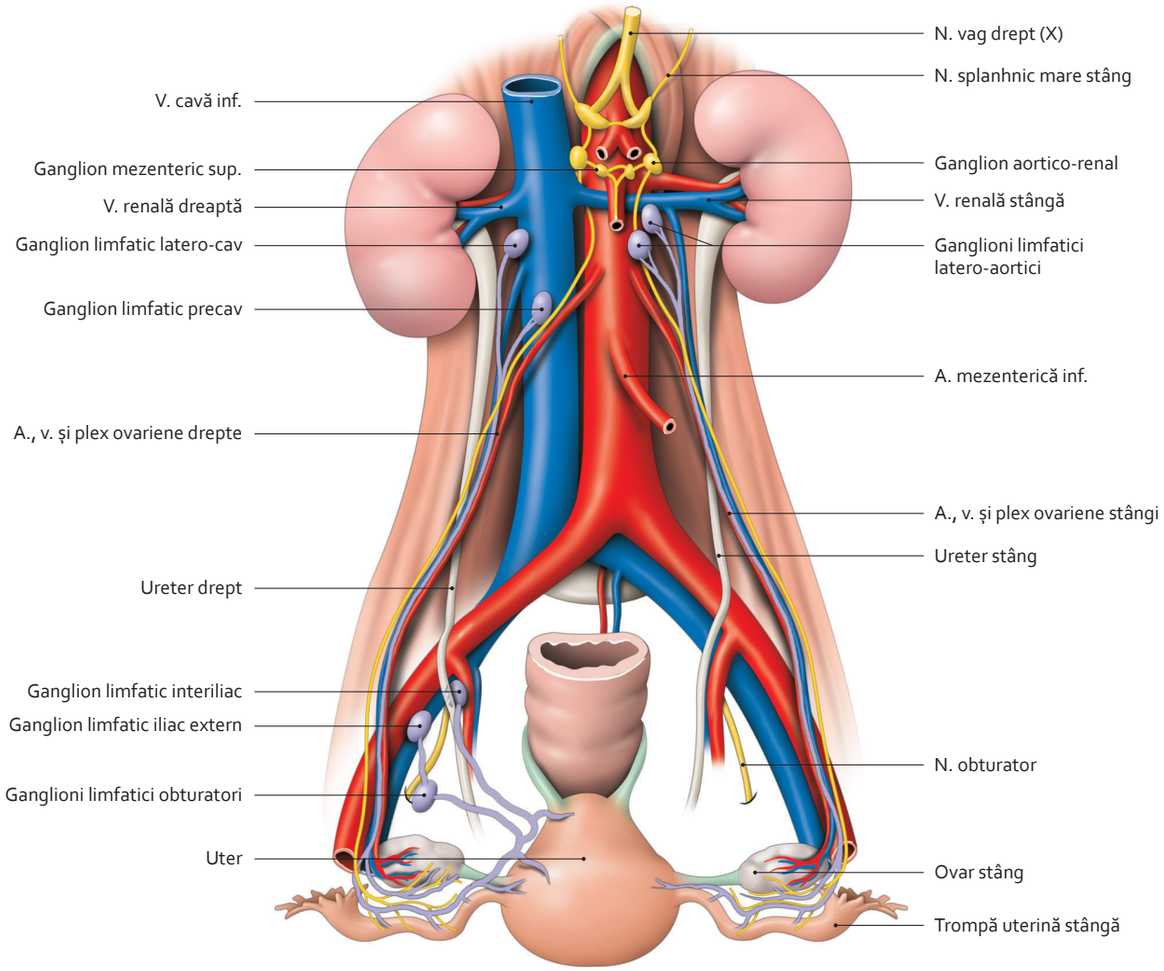

Vase ale ovarului

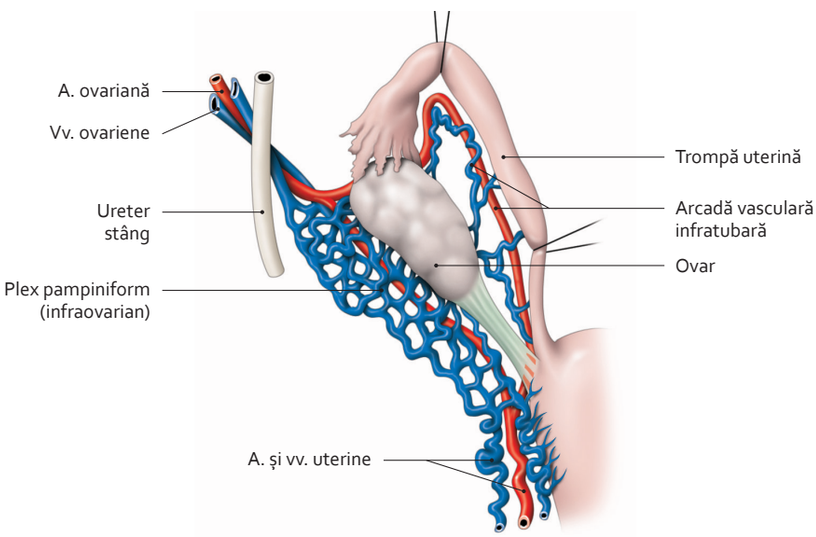

Circulație venoasă a ovarului
(vedere posterioară)

3064 300-95.indd 352 28.07.2014 18:43:39

5.49 Vestigiile embrionare genitale

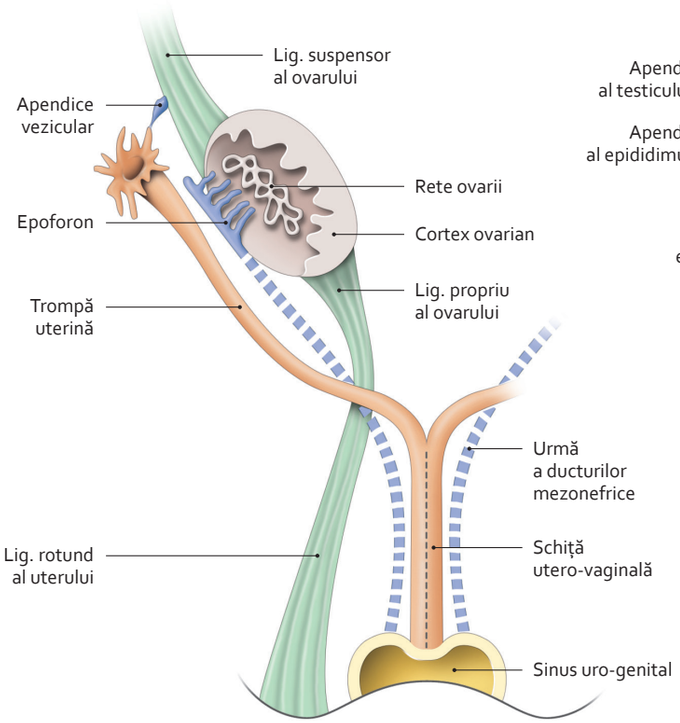

Diagramă a structurilor diferențiate feminine
(embrion de 11 săptămâni)

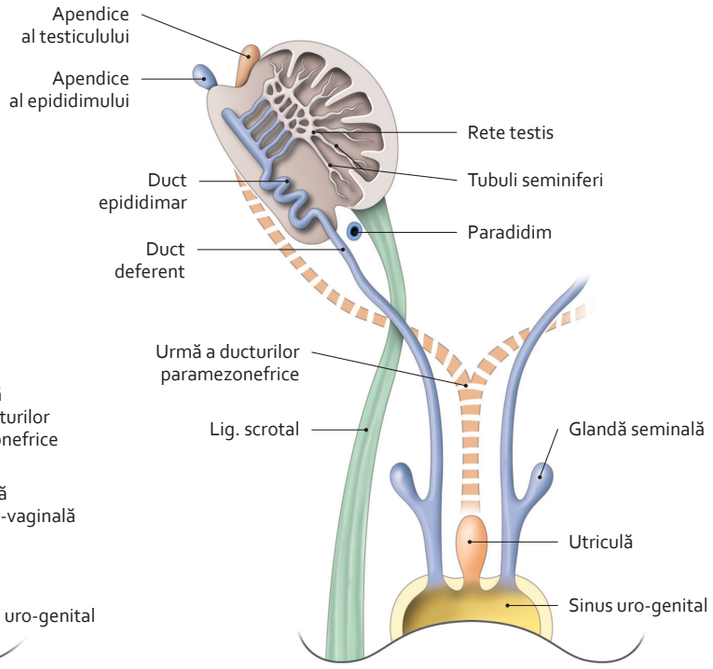

Diagramă a structurilor diferențiate masculine
(embrion de 11 săptămâni)

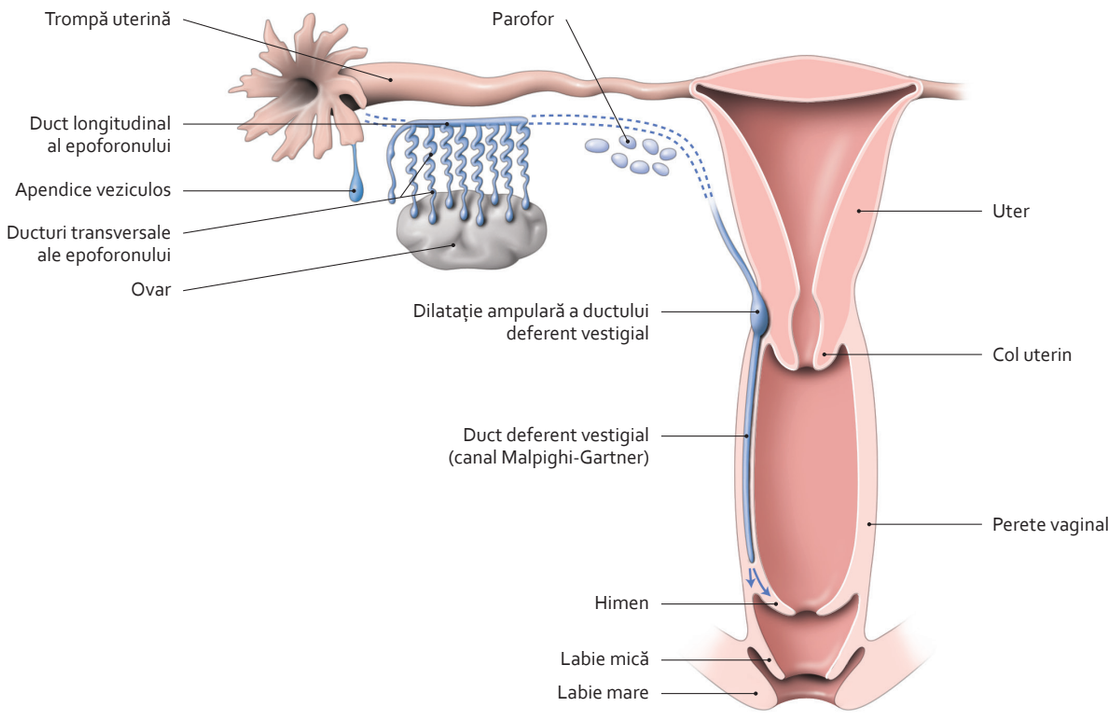

Vestigii embrionare ale ducturilor genitale feminine

3064 300-95.indd 353 28.07.2014 18:43:45

5.50 Uterul (1)

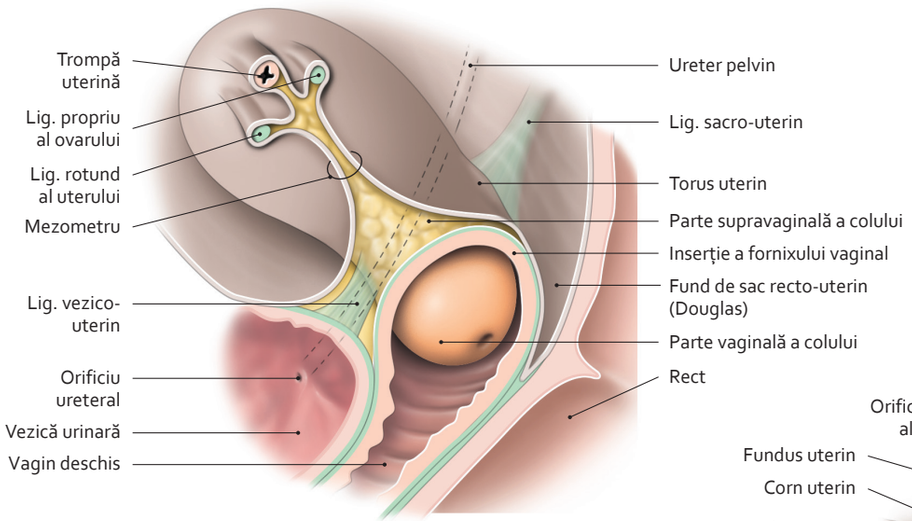

Părți ale uterului
(vedere laterală)

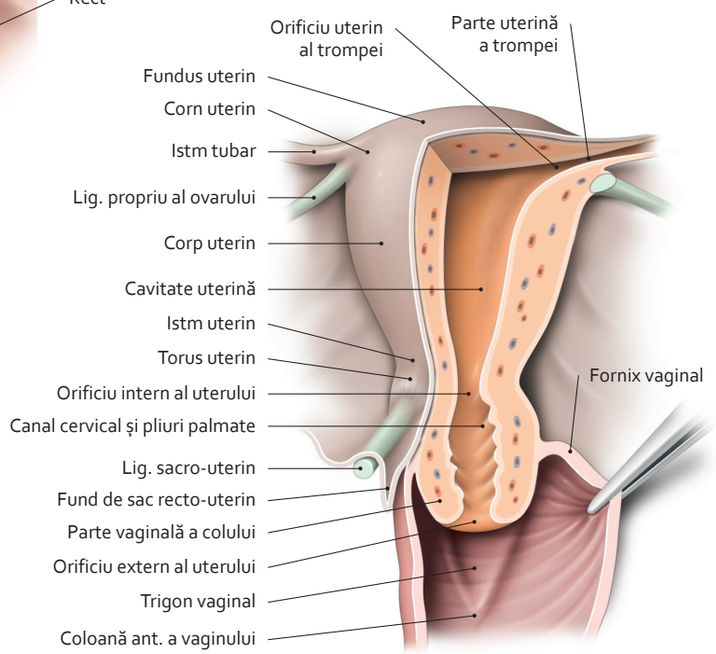

Configurație internă a uterului și a fornixului vaginal anterior
(vedere posterioară, secțiune teșită)

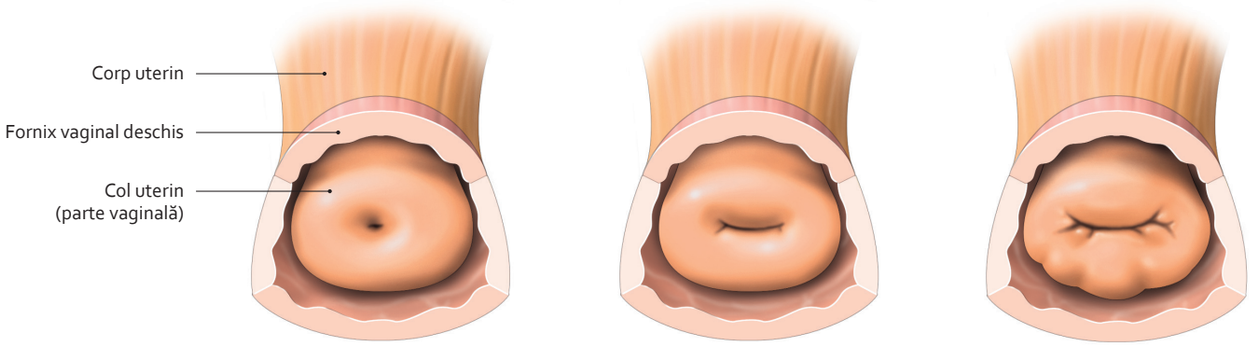

Aspect al orificiului extern al colului uterin

3064 300-95.indd 354 28.07.2014 18:43:53

5.51 Uterul (2)

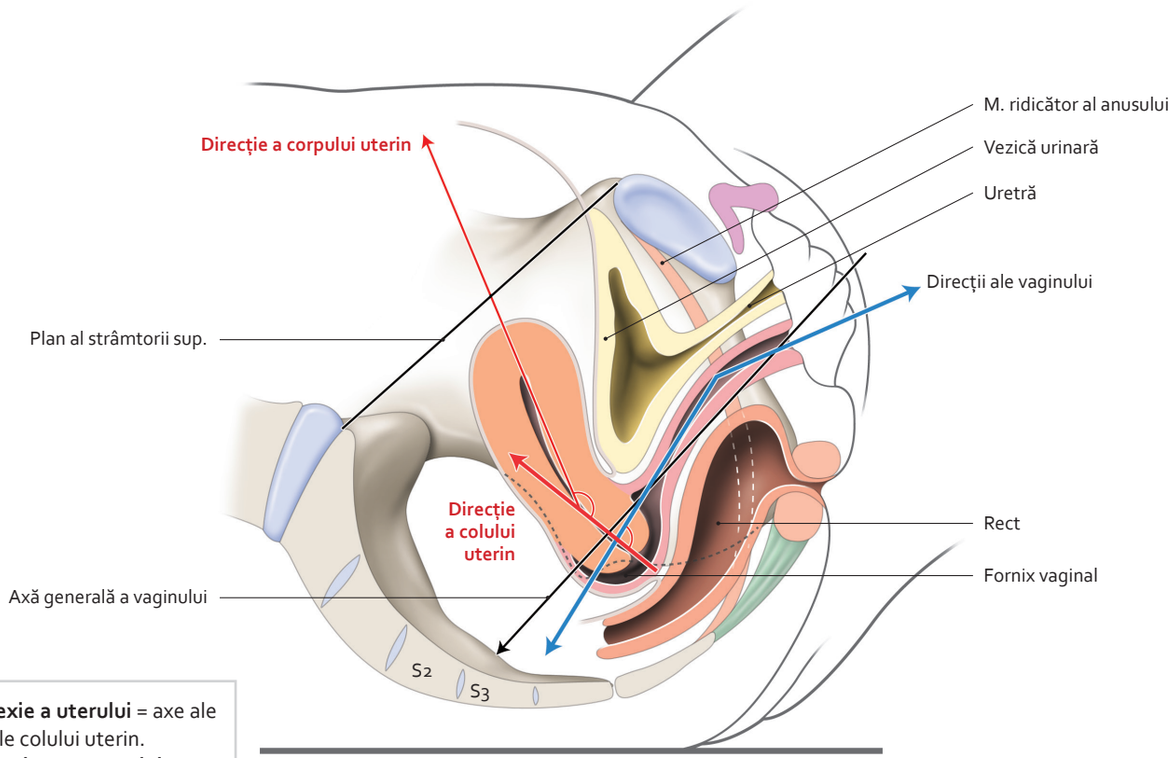

Situare și direcții ale uterului și vaginului
(secțiune sagitală mediană, poziție ginecologică)

Notă

Unghi de flexie a uterului = axe ale corpului și ale colului uterin.
Unghi de versiune a uterului = axe ale colului uterin și ale pelvisului (apropiate de axa vaginului în orto-statism).

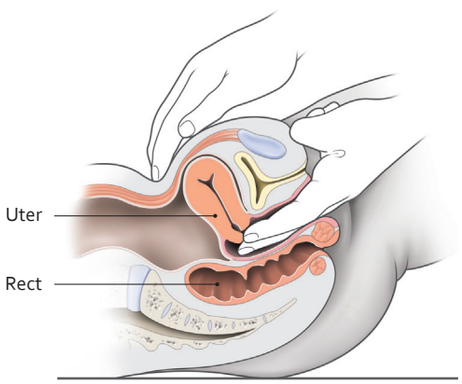

Examen al uterului prin tușeu vaginal bimanual

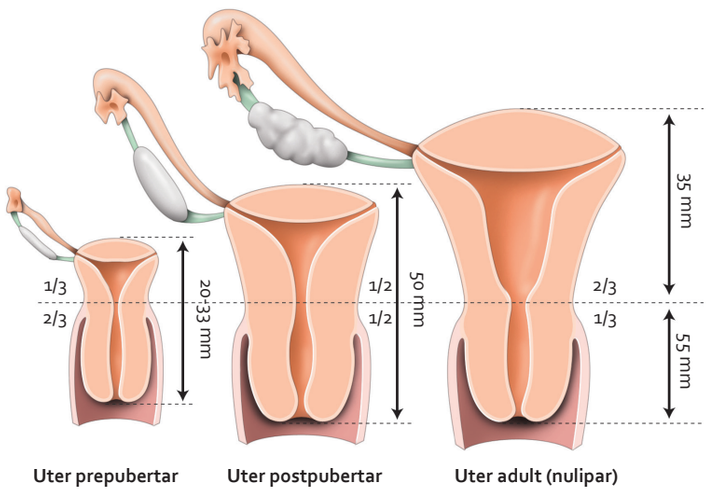

Dimensiuni și raporturi relative ale corpului și ale colului uterin

3064 300-95.indd 355 28.07.2014 18:43:58

5.52 Miometrul

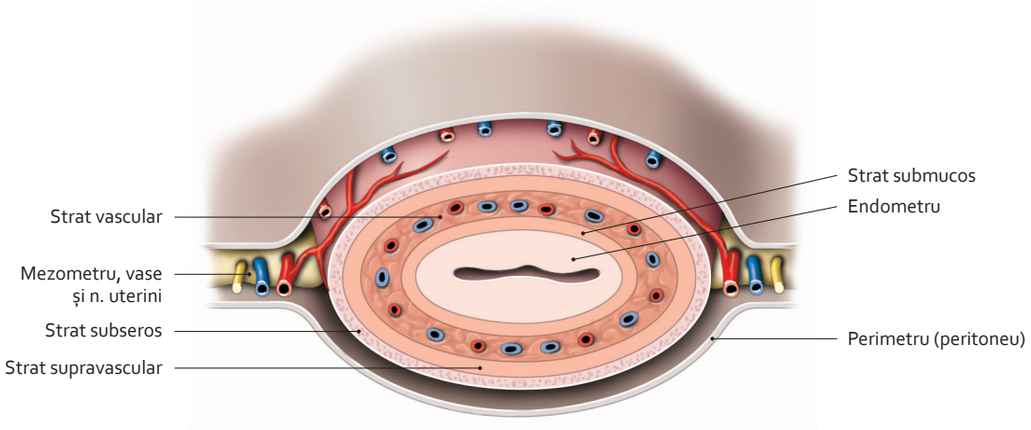

Structură a corpului uterin
(secțiune transversală)

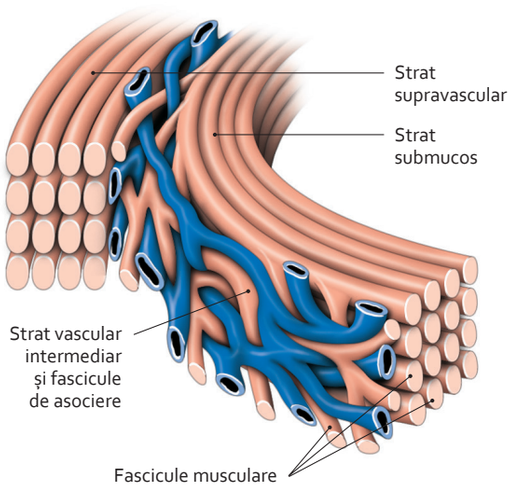

Structură a corpului uterin

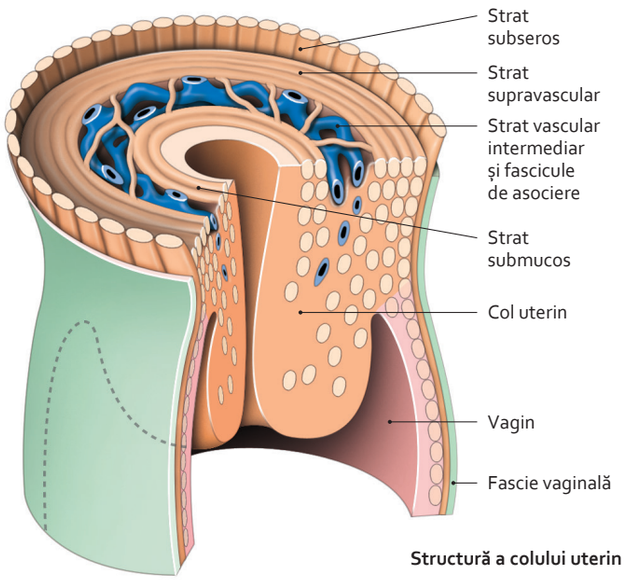

Structură a colului uterin

Structură schematică a miometrului

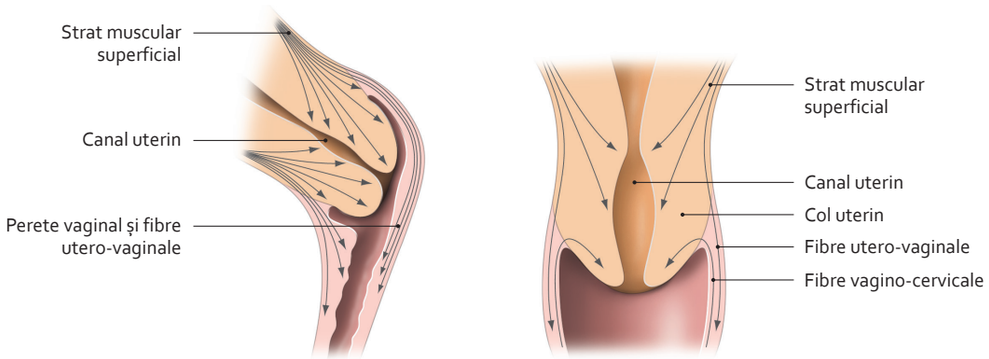

Direcție a fibrelor musculare în colul uterin

3064 300-95.indd 356 28.07.2014 18:44:04

5·53 Endometrul

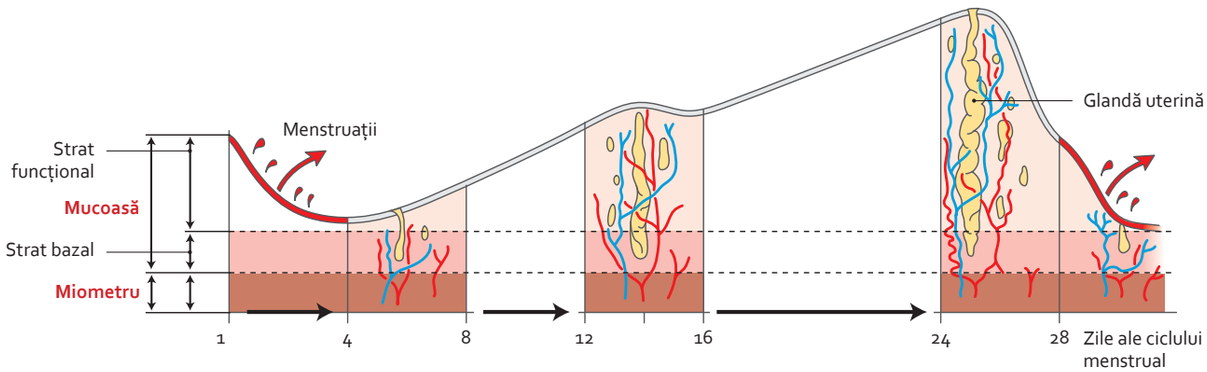

Transformări ciclice ale mucoasei uterine

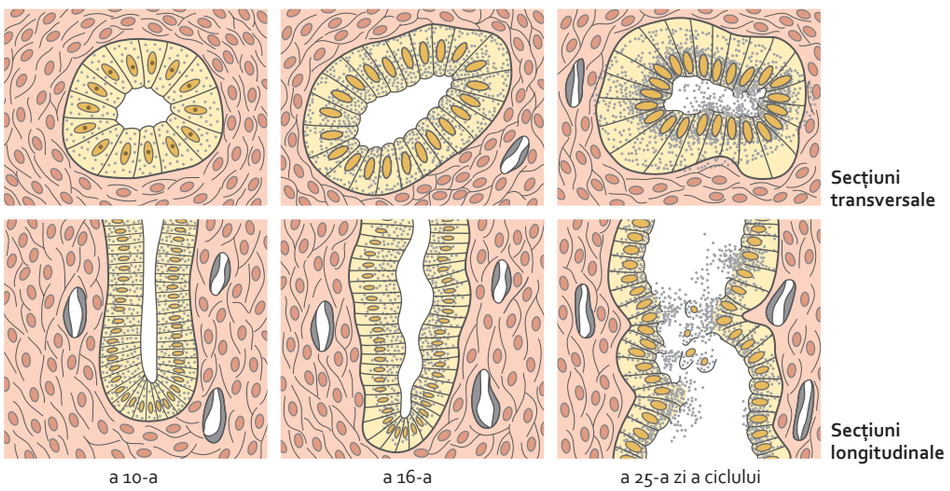

Evoluție a glandelor uterine în cursul ciclului menstrual

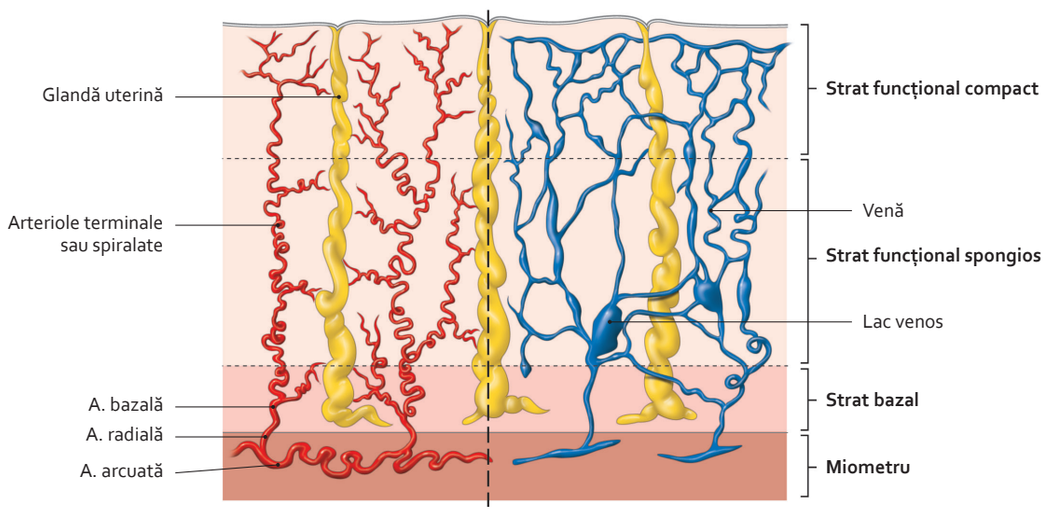

Vase ale mucoasei uterine în cursul celei de a doua părți a ciclului menstrual (sau fază luteală)

3064 300-95.indd 357 28.07.2014 18:44:12

5.54 Ligamentele uterului (1)

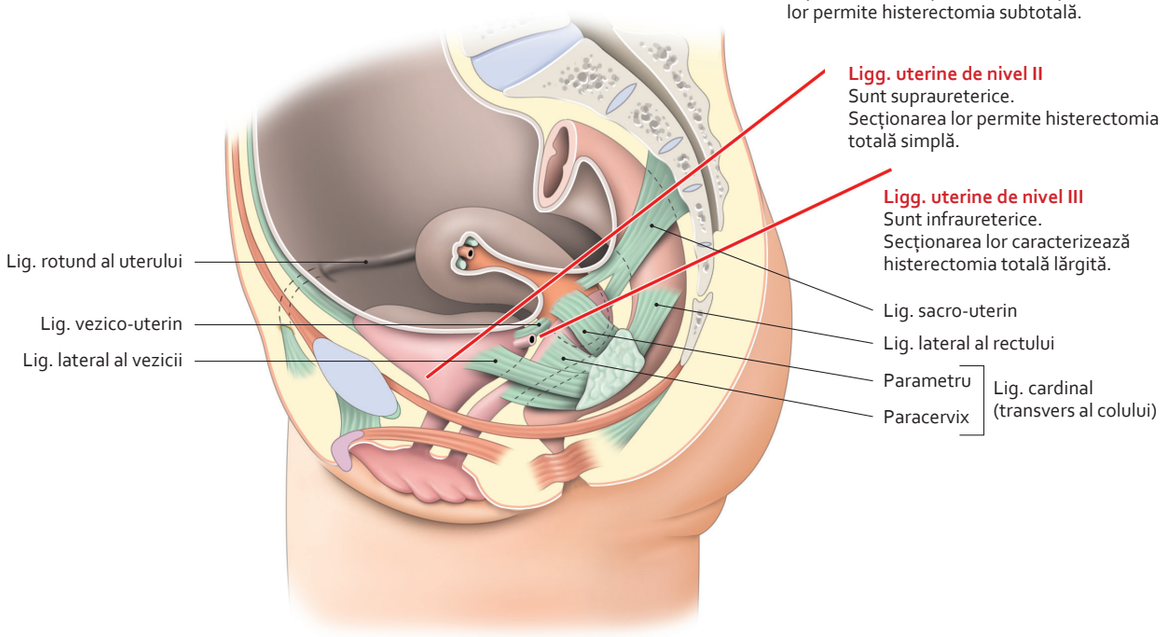

Topografie a ligamentelor uterine
(vedere laterală)

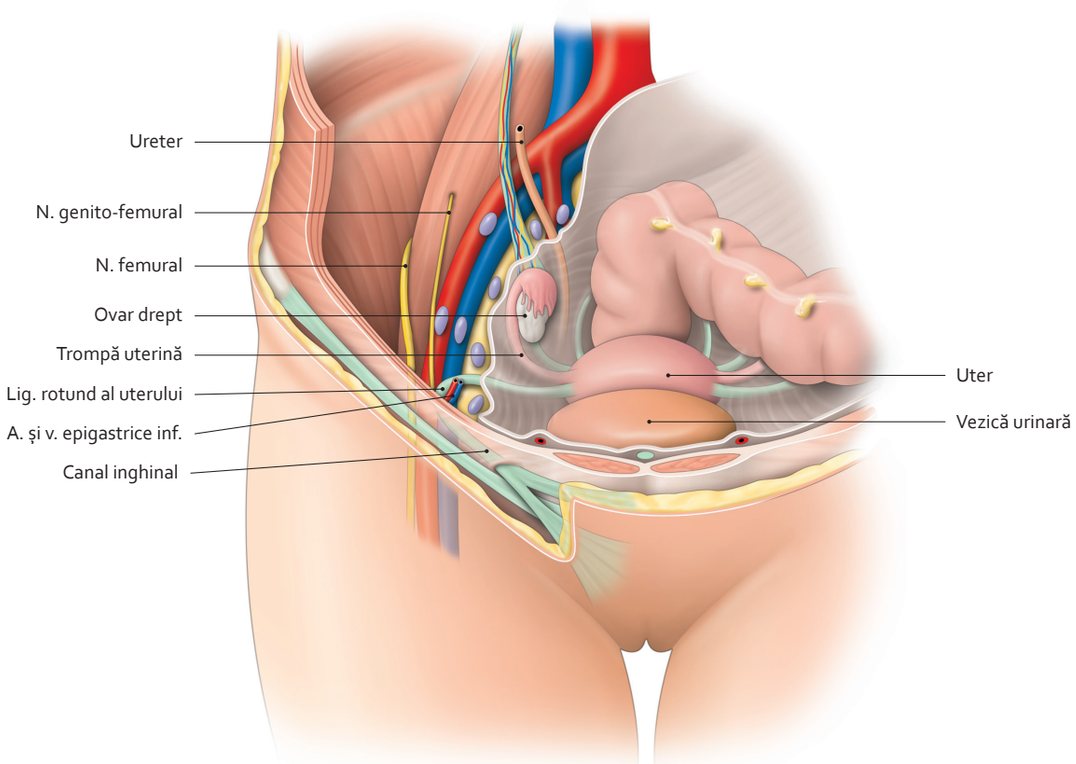

Traiect al ligamentului rotund al uterului
(vedere antero-superioară)

3064 300-95.indd 358 28.07.2014 18:44:27

5.55 Ligamentele uterului (2)

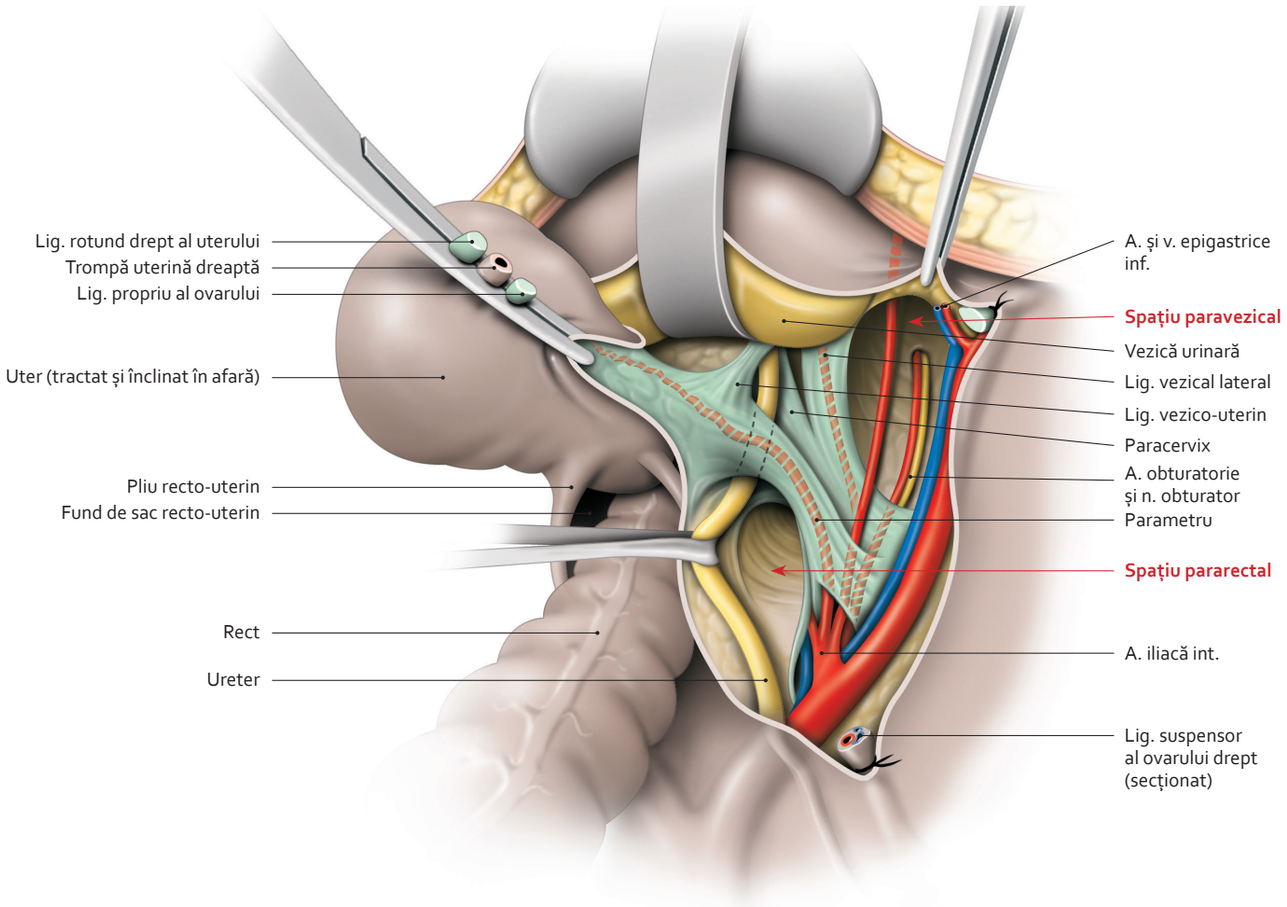

Ligamente genitale și vezicale drepte – disecție operatorie
(vedere superioară – ablație a anexei drepte a uterului și deschidere a ligamentului lat drept)

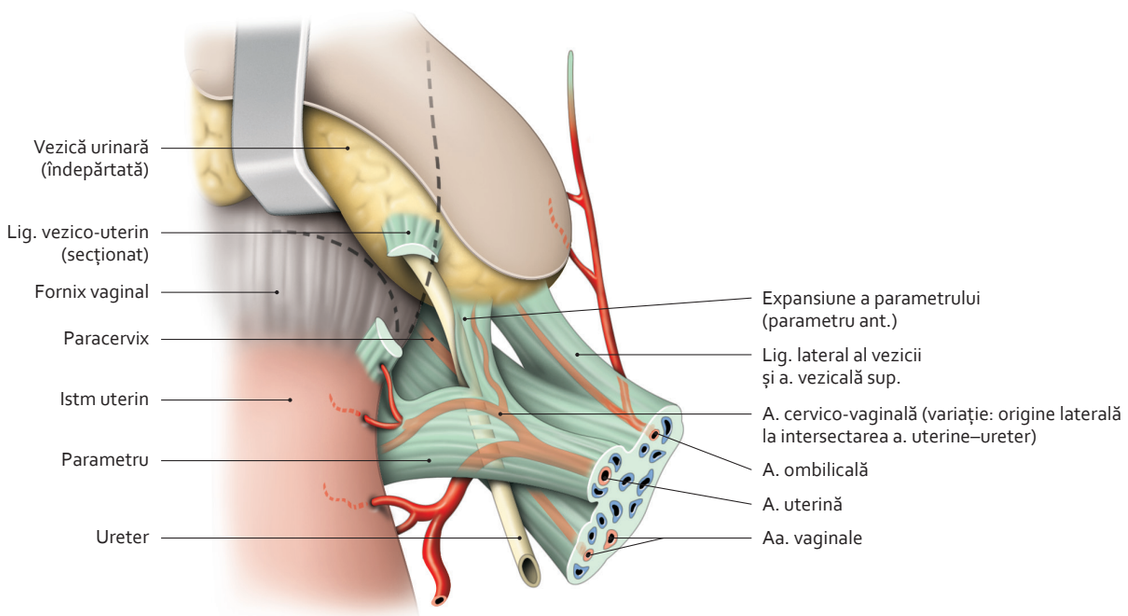

Ligamente viscerale și genitale drepte
(poziție operatorie, vedere supero-anterioară)

3064 300-95.indd 359 28.07.2014 18:44:33

5.56 Vasele uterului (1)

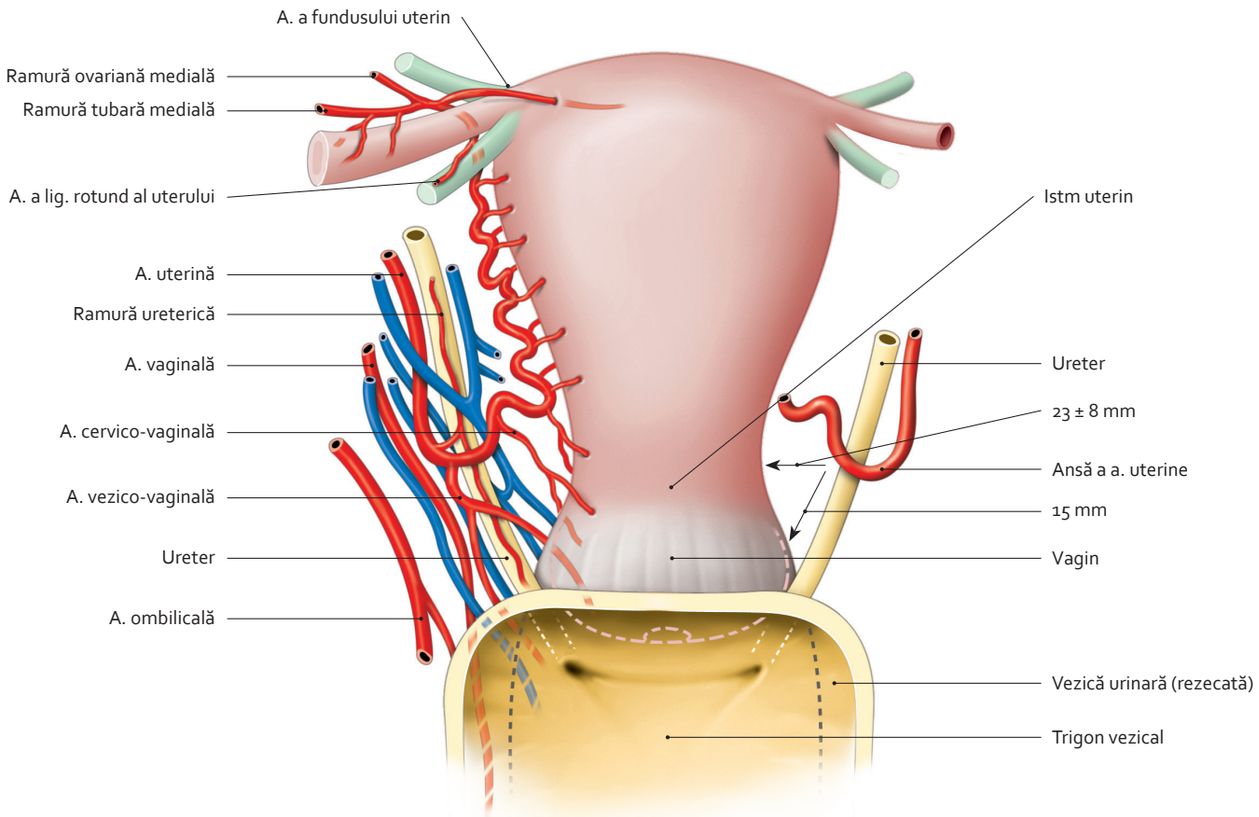

Ramuri ale arterei uterine
(vedere anterioară)

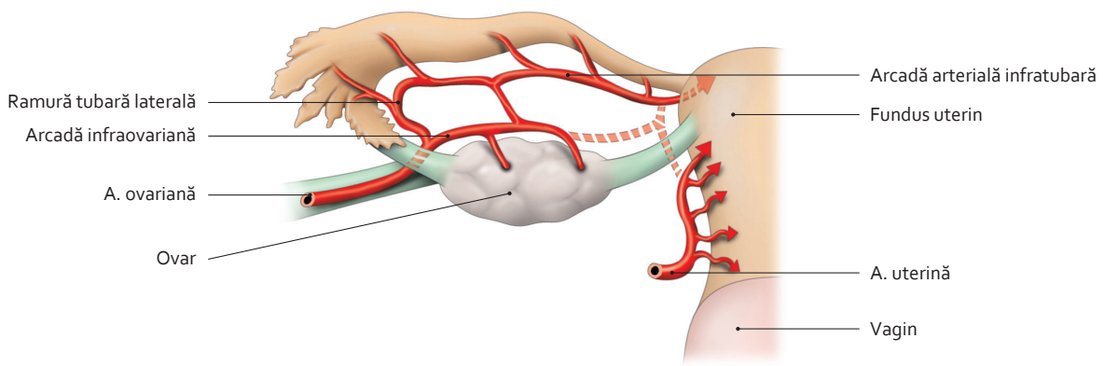

Dominanță ovariană a irigării fundusului uterin
(vedere posterioară)

3064 300-95.indd 360 28.07.2014 18:44:38

5·57 Vasele uterului (2)

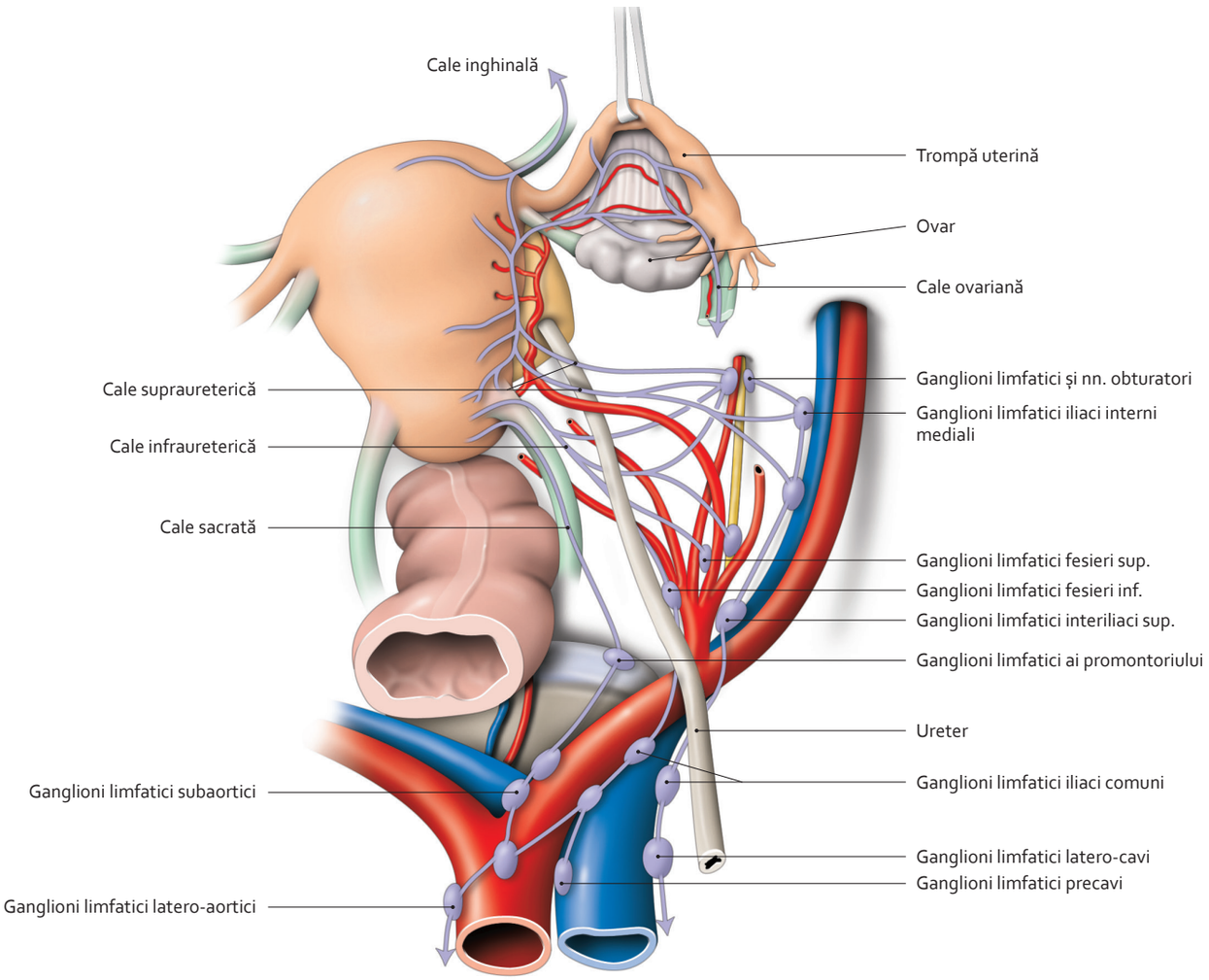

Drenaj limfatic al uterului
(vedere superioară)

3064 300-95.indd 361 28.07.2014 18:44:45

5.58 Venele și nervii uterului

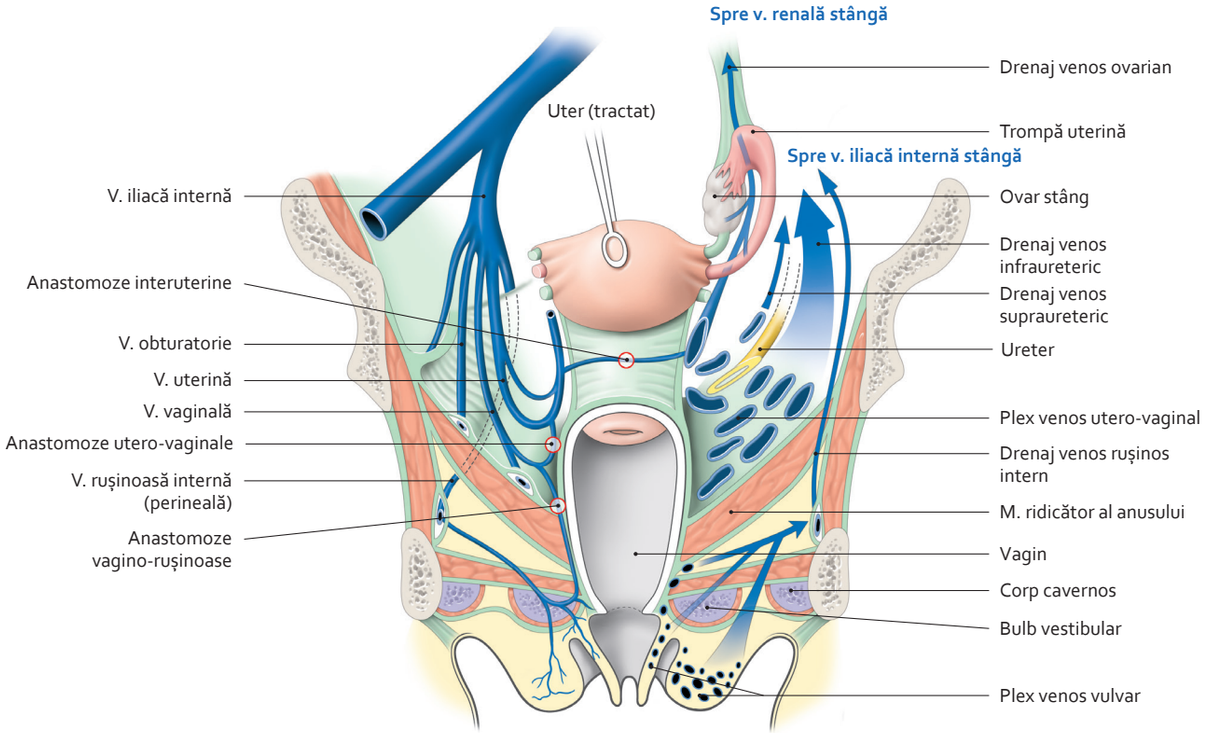

Diagramă a drenajului venelor pelvine la femeie

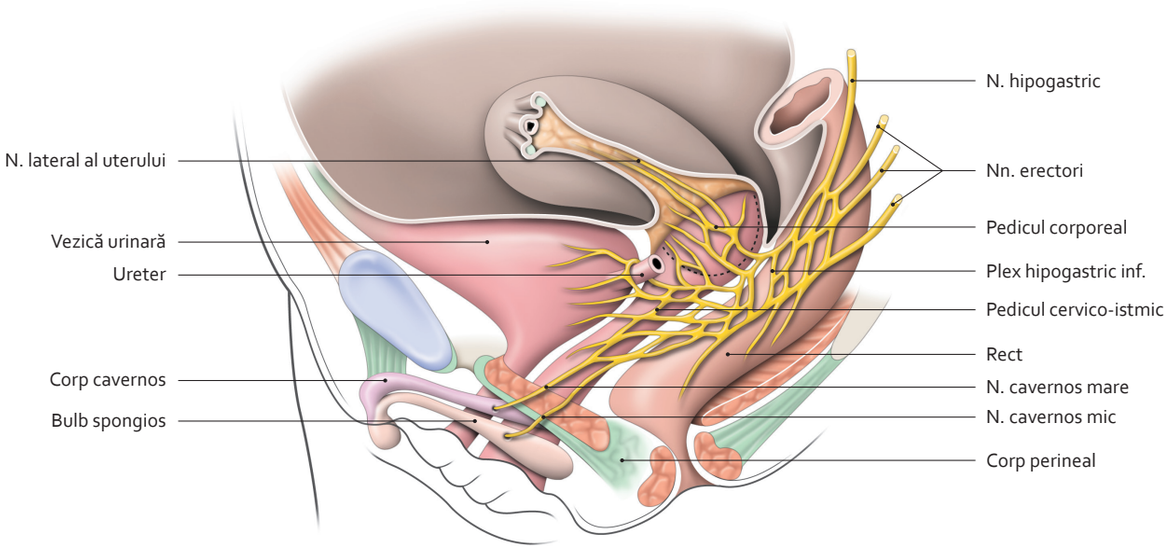

Ramuri ale plexului hipogastric inferior stâng la femeie
(vedere laterală)

3064 300-95.indd 362 28.07.2014 18:44:54

5·59 Morfologia vaginului

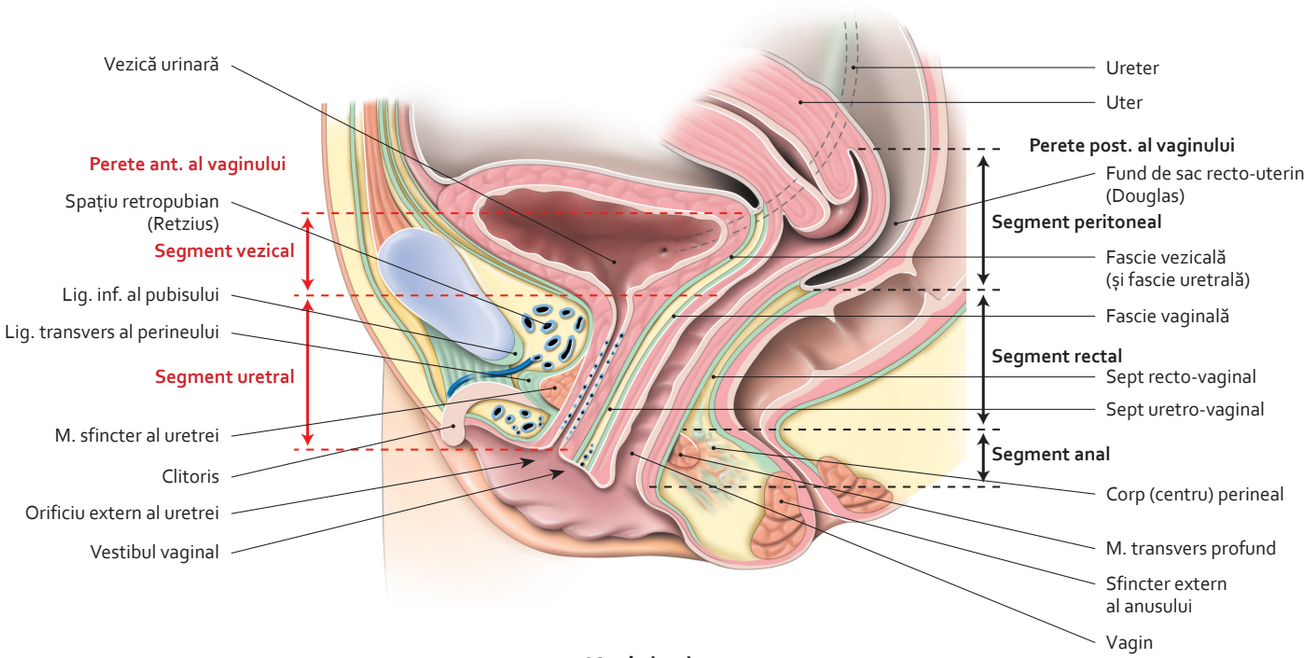

***Vagin* in situ**
(secțiune sagitală mediană)

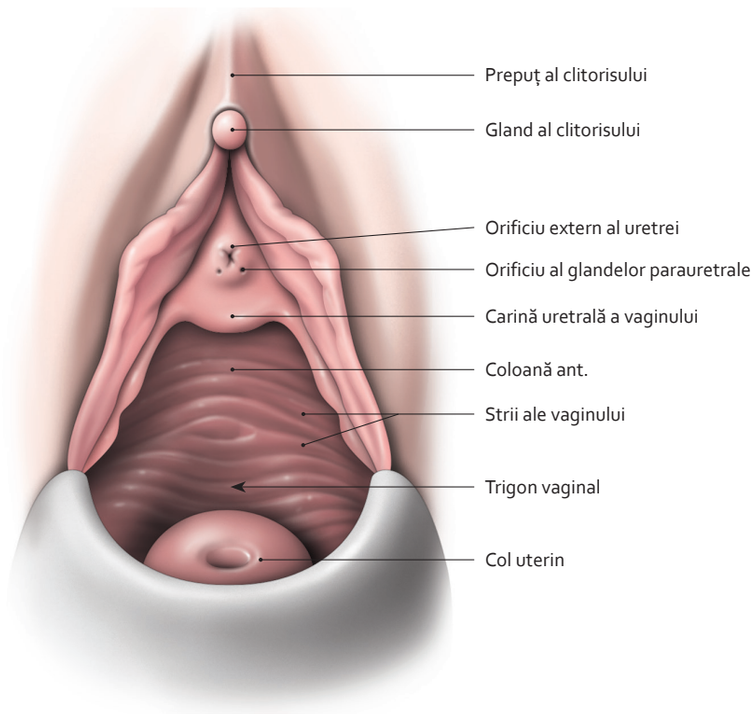

Vulvă și perete vaginal anterior
(deschidere a orificiului vaginal prin intermediul unei valve posterioare)

3064 300-95.indd 363 28.07.2014 18:45:03

5.60 Raporturile vaginului

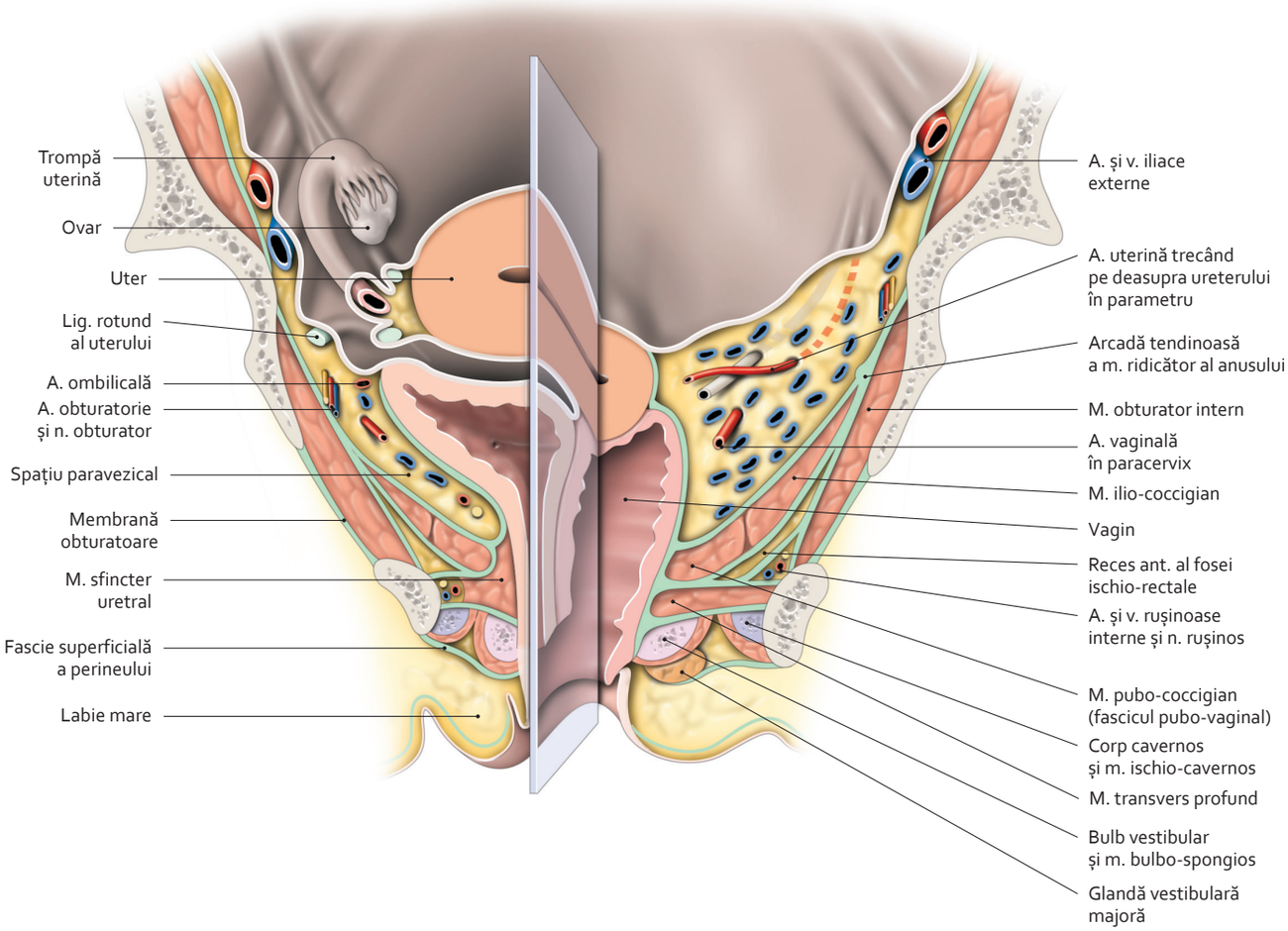

Mic bazin feminin – secțiune frontală și teșită
(vedere anterioară)

3064 300-95.indd 364 28.07.2014 18:45:08

5.61 Ligamentele și structura vaginului

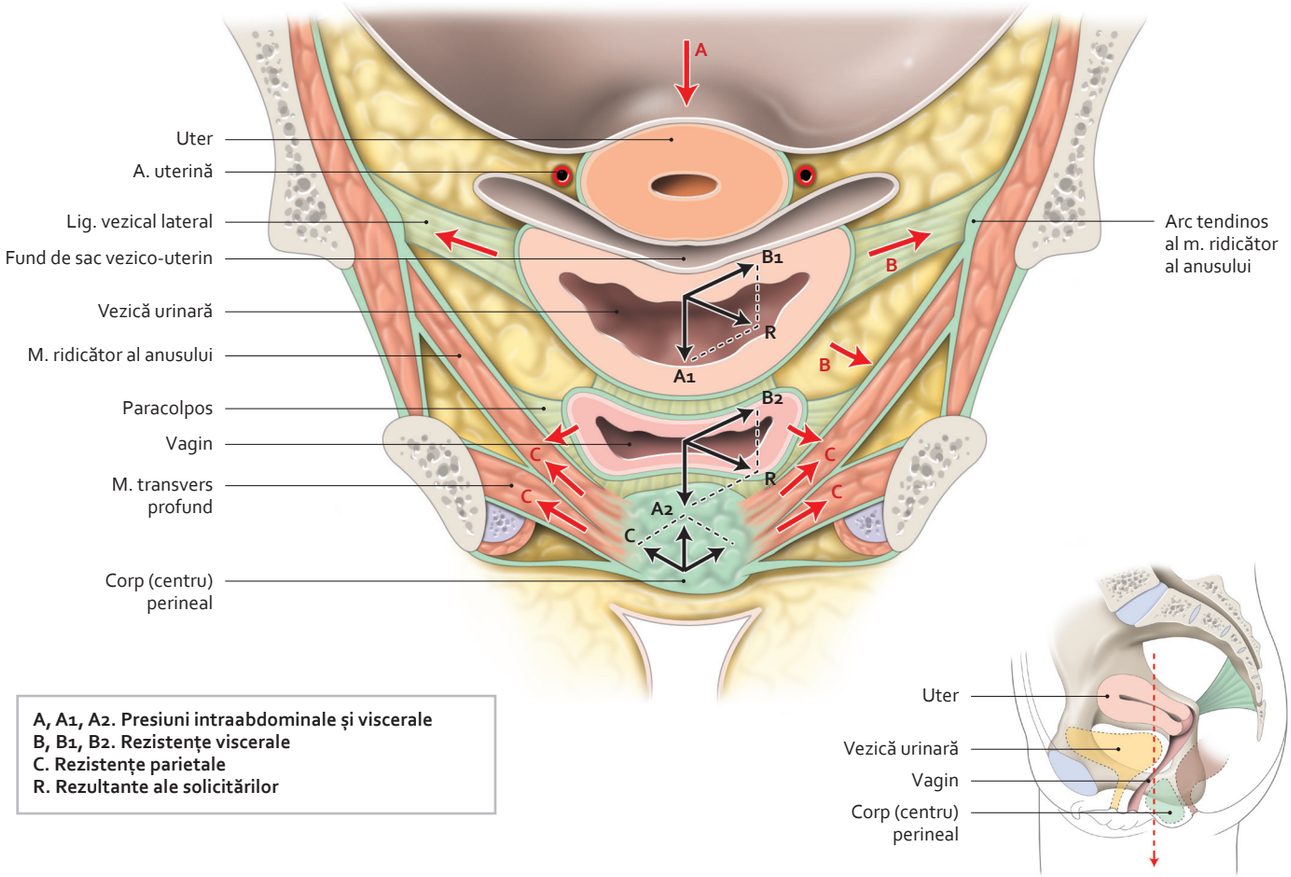

A, A1, A2. Presiuni intraabdominale și viscerale
B, B1, B2. Rezistențe viscerale
C. Rezistențe parietale
R. Rezultante ale solicitărilor

Rezultante ale solicitărilor de presiune și de rezistență asupra viscerelor pelvine la femeie
(secțiune frontală după „cartuș" – vedere anterioară)

Notă

Tunica spongioasă a vaginului este formată dintr-un țesut conjunctiv lax, bogat în fibre elastice, în vase limfatice și în plexuri venoase de mare calibru. Această tunică reprezintă substratul funcției erectile a vaginului. Este groasă la nivelul coloanelor vaginale, în special la nivelul coloanei anterioare și a bifurcației sale.

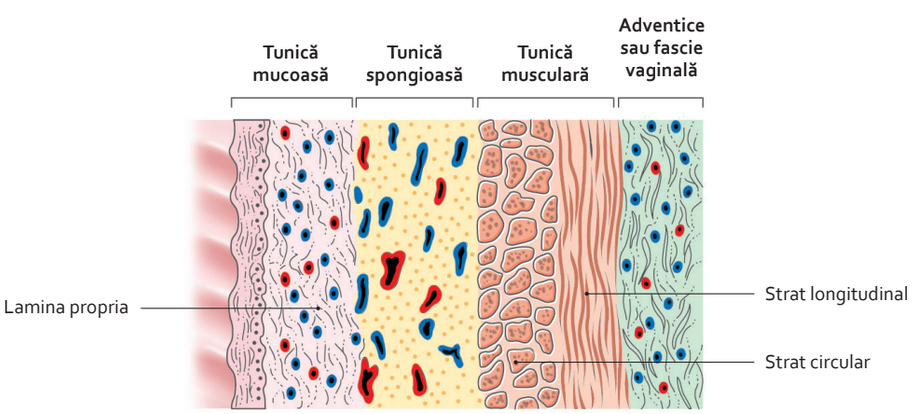

3064 300-95.indd 365 28.07.2014 18:45:14

5.62 Vaginul și statica viscerelor pelvine

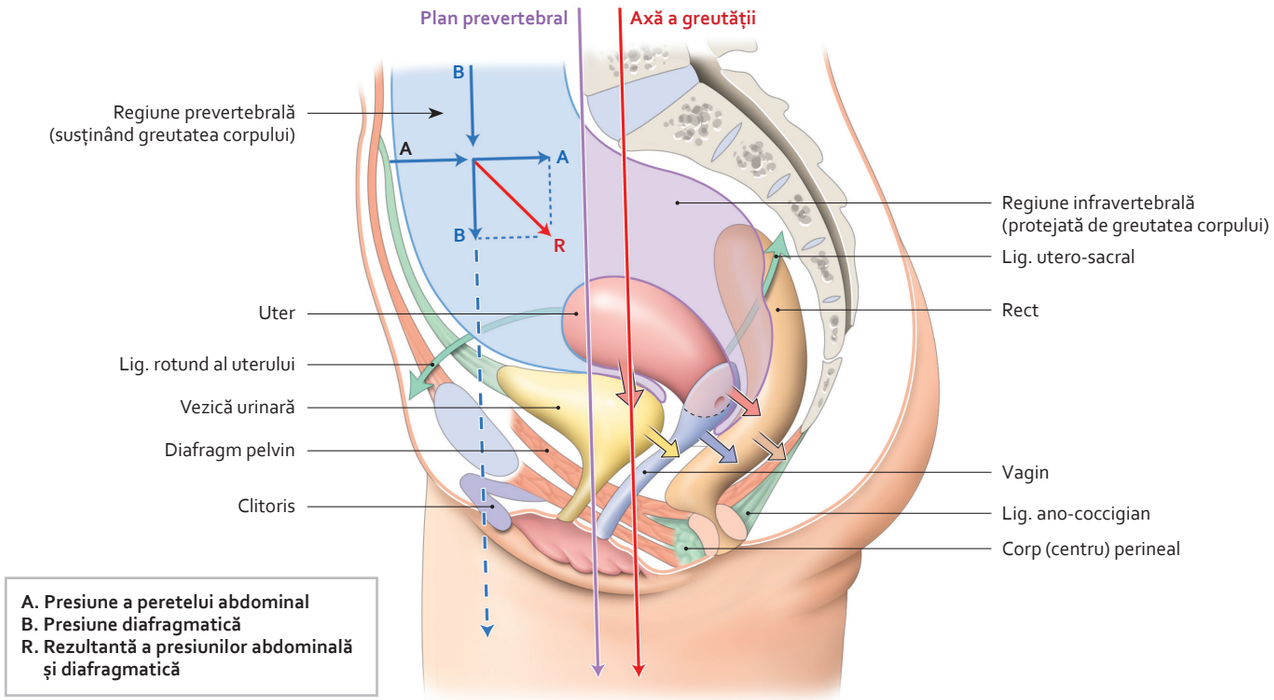

Constrângeri și rezistență ale viscerelor pelvine – deplasare a viscerelor pelvine în cursul efortului de împingere

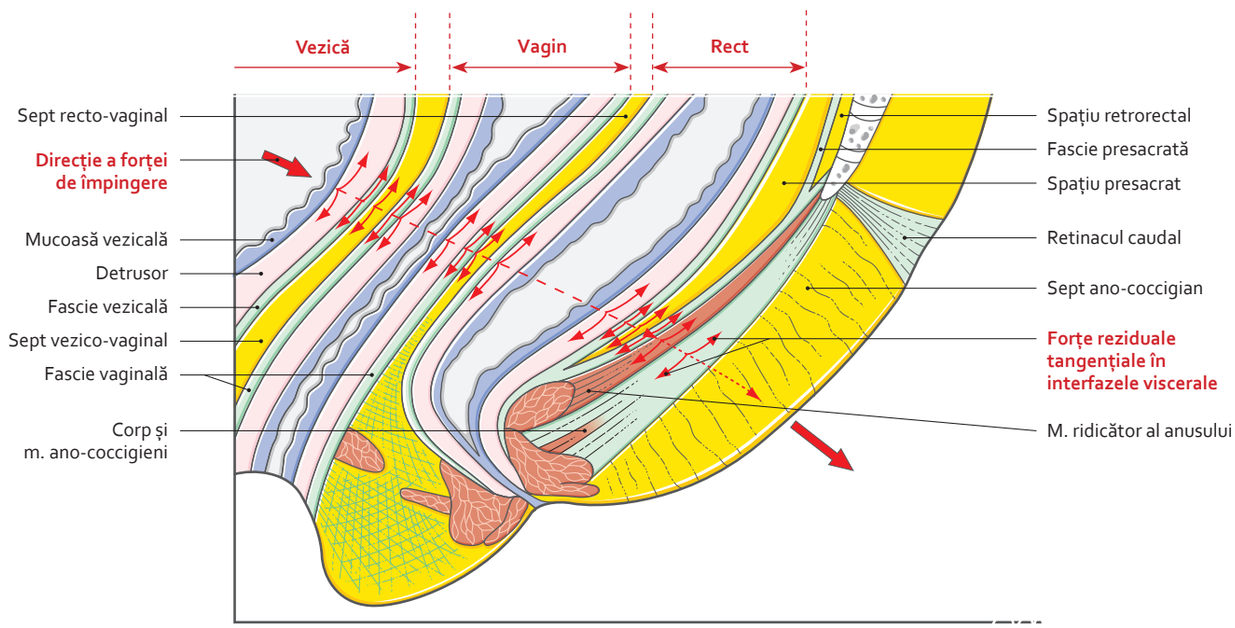

Importanță biomecanică a suprafețelor de acolare a viscerelor pelvine. Diagramă a structurii polifazice a viscerelor pelvine la femeie

3064 300-95.indd 366 28.07.2014 18:45:21

5.63 Arterele vaginului

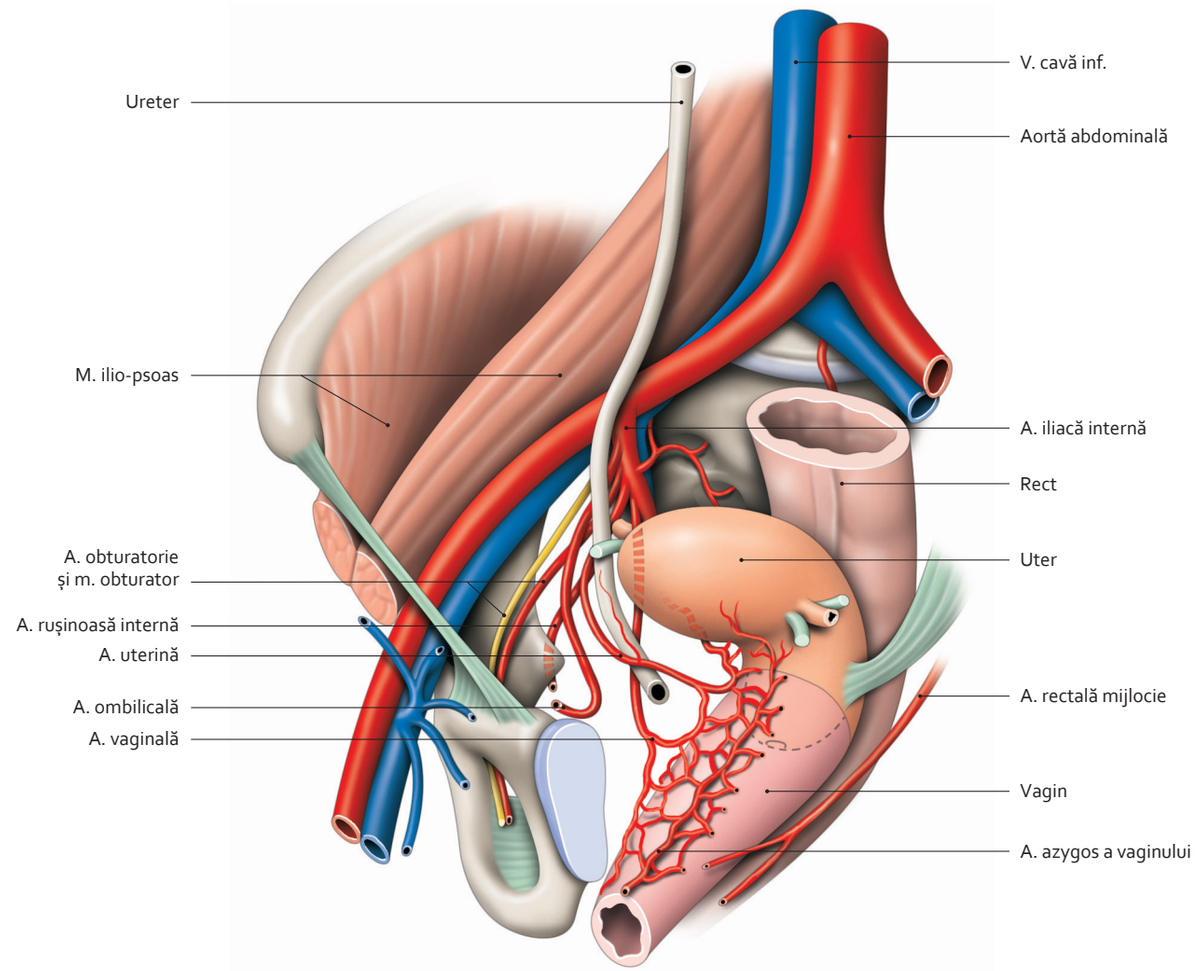

Origine și traiect ale arterelor uterină și vaginală
(vedere antero-laterală stângă)

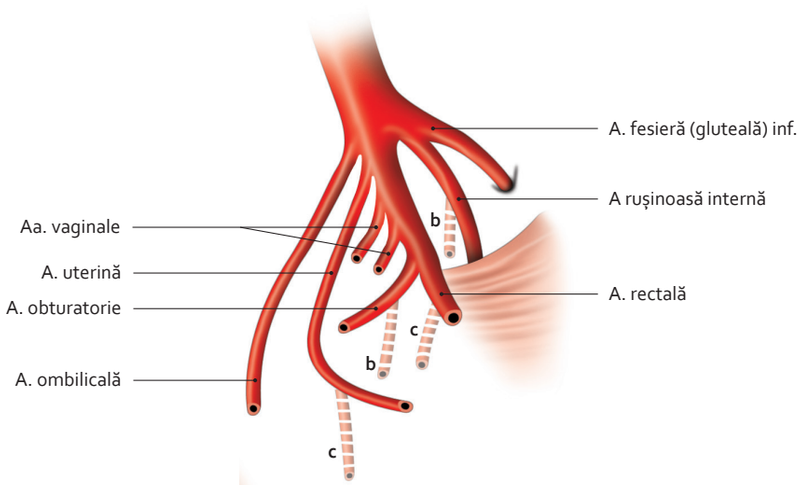

Variații de origine a arterelor uterine (b) și vaginale (c)
(vedere superioară schematică)

3064 300-95.indd 367 28.07.2014 18:45:27

5.64 Limfaticele vaginului

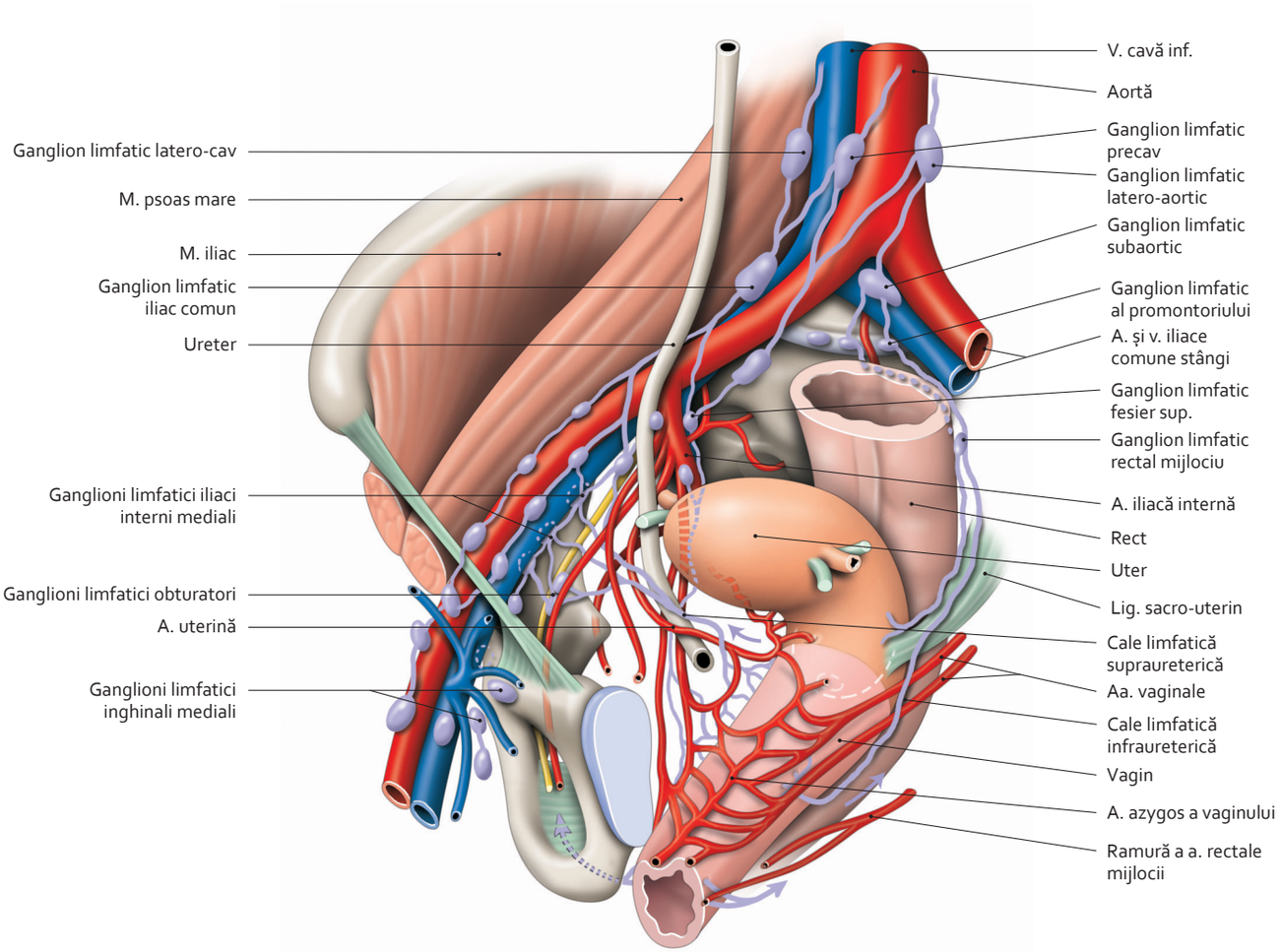

Drenaj limfatic al vaginului
(vedere antero-laterală)

Notă

Bogăția vasculară a vaginului îi asigură:
- lubrifierea pereților care nu conțin glande (transsudare asemănătoare unei reacții sudorale) ;
- absorbția de substanțe fiziologice sau medicamentoase.

Bogăția anastomatică a limfaticelor sale cu organele vecine explică gravitatea cancerelor de vagin.

3064 300-95.indd 368 28.07.2014 18:45:34

5.65 Asemănări între perineul masculin și feminin

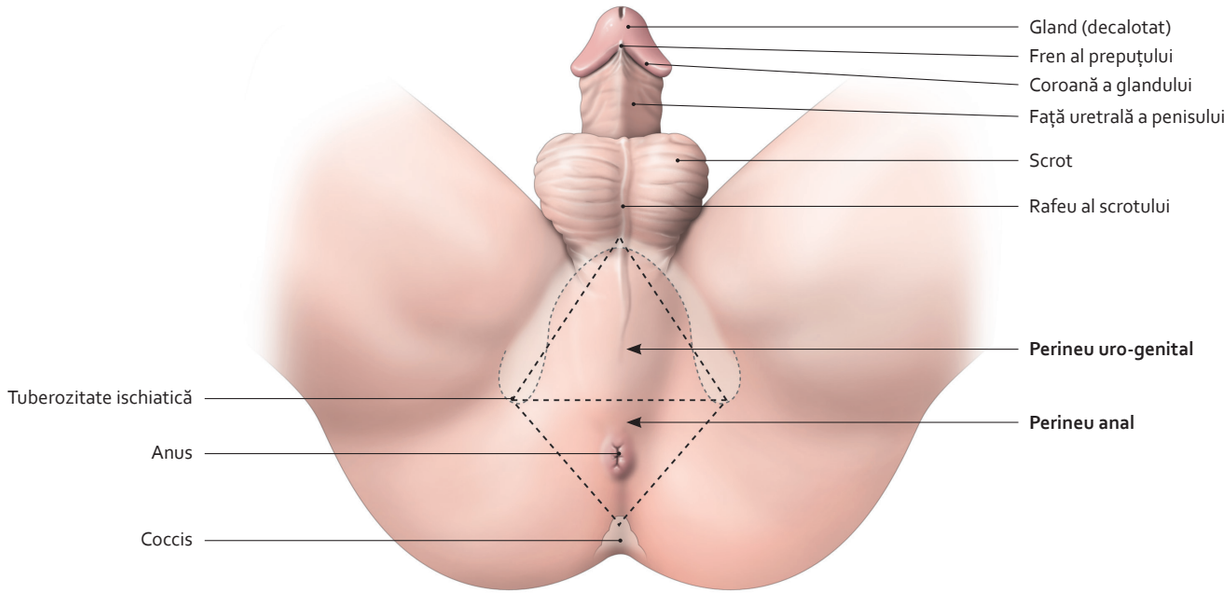

Perineu masculin – anatomie a suprafeței
(vedere în poziție dorso-perineală)

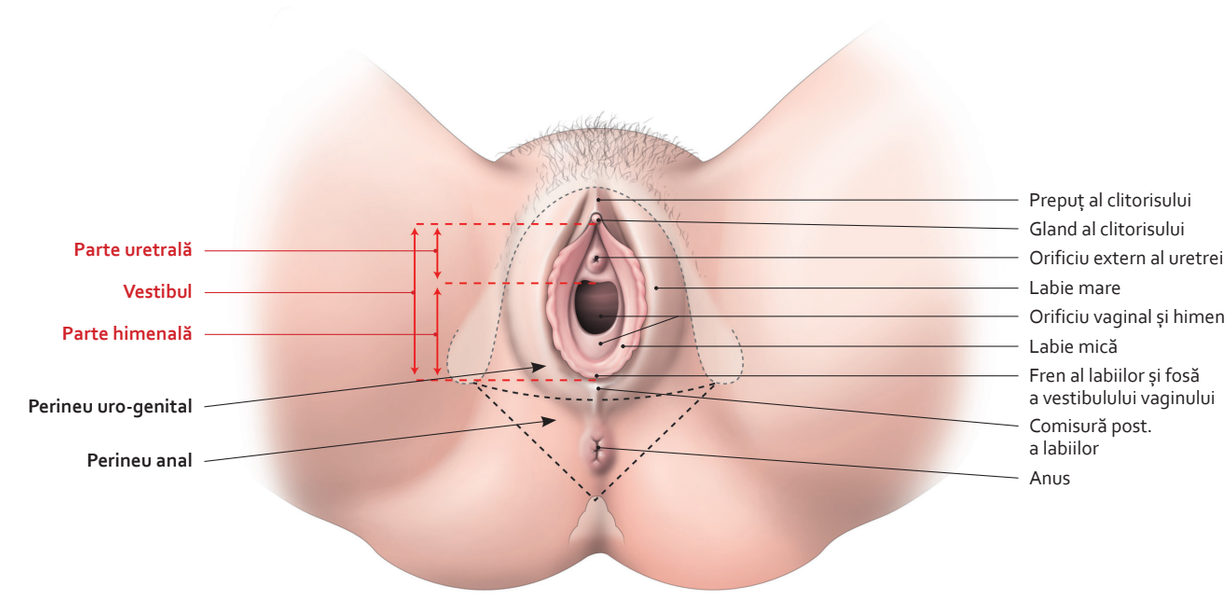

Perineu feminin – anatomie a suprafeței
(poziție ginecologică)

5.66 Perineul masculin (1)

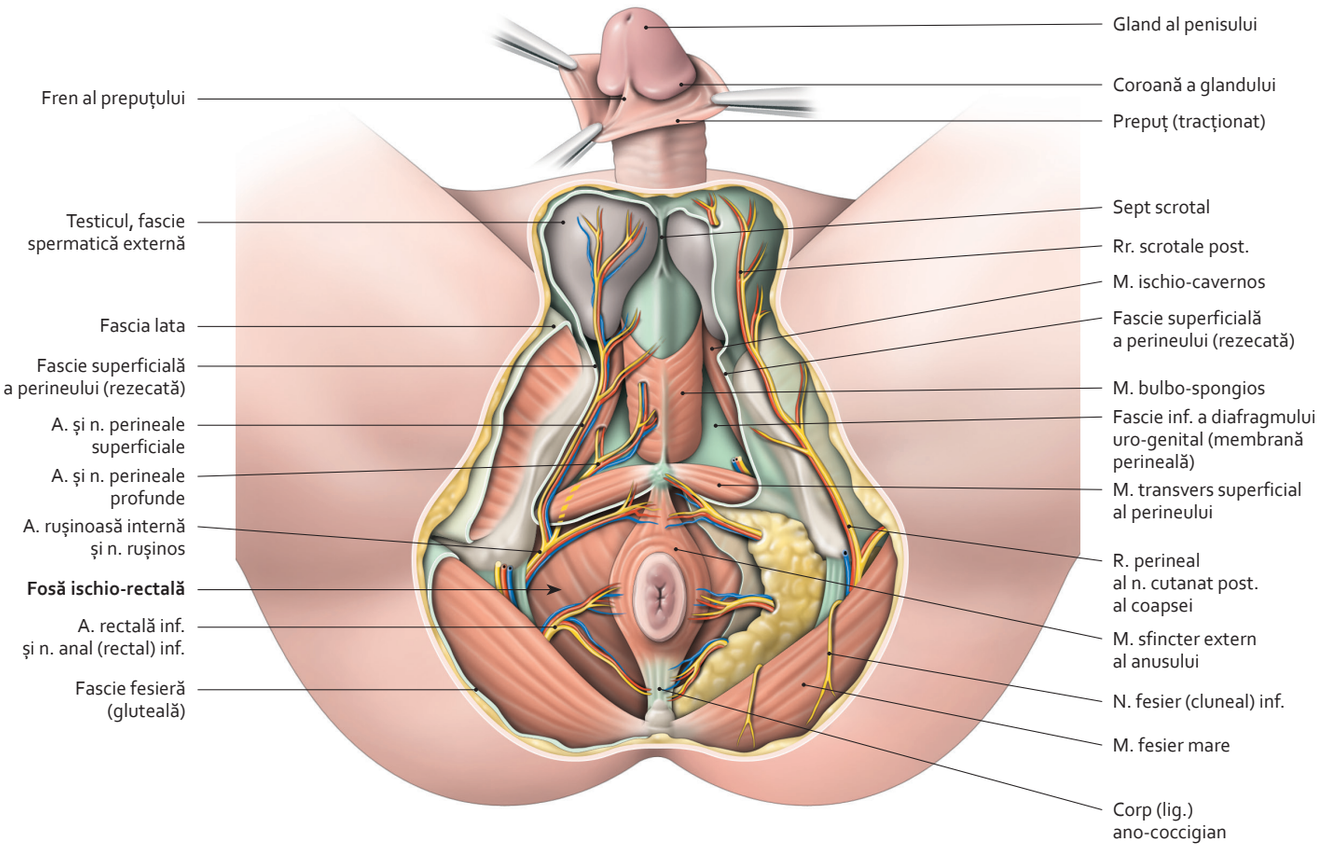

Spațiu superficial al perineului masculin
(vedere în poziție dorso-perineală)

3064 300-95.indd 370 28.07.2014 18:45:45

5.67 Perineul masculin (2)

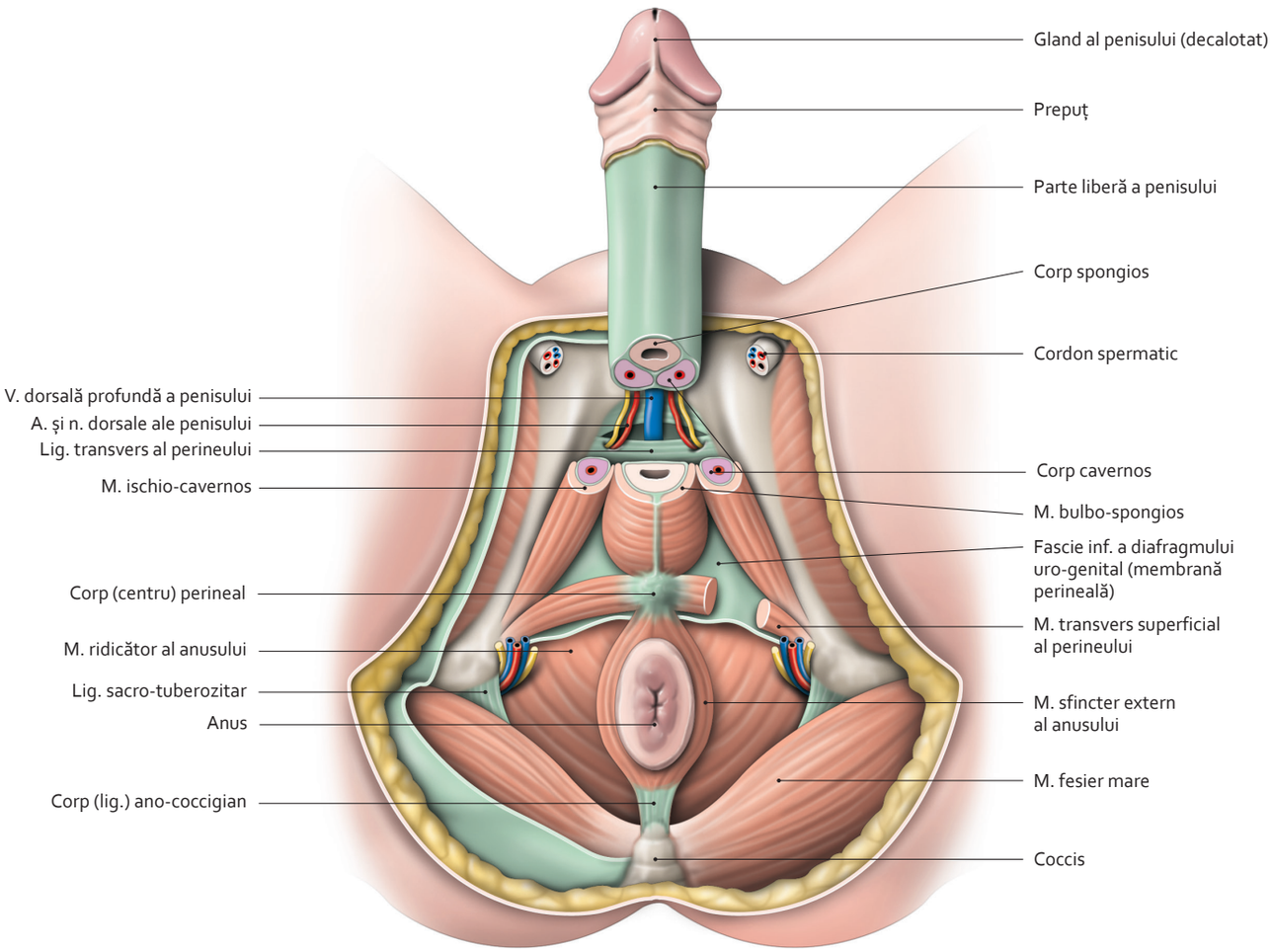

Mușchi ai perineului masculin
(vedere în poziție dorso-perineală, cu ablația testiculelor și secțiune transversală a rădăcinii penisului)

3064 300-95.indd 371 28.07.2014 18:45:51

5.68 Perineul masculin (3)

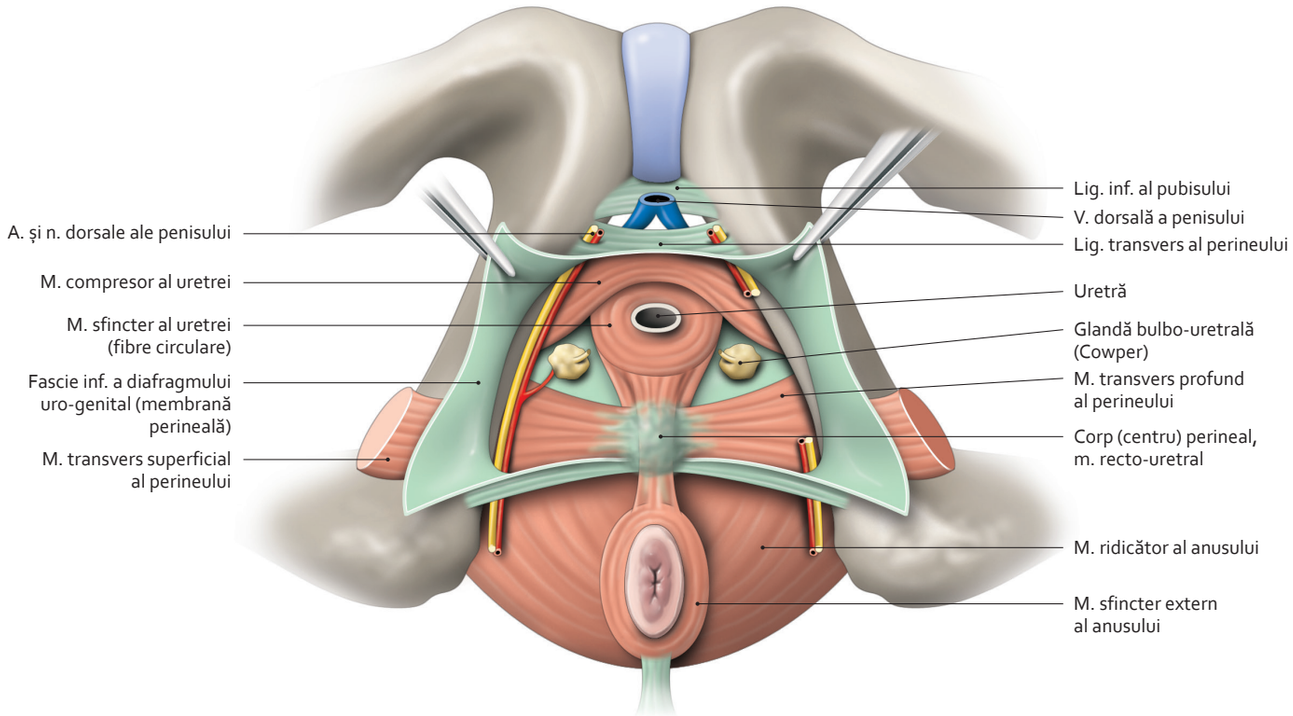

Spațiu profund al perineului masculin
(vedere antero-inferioară)

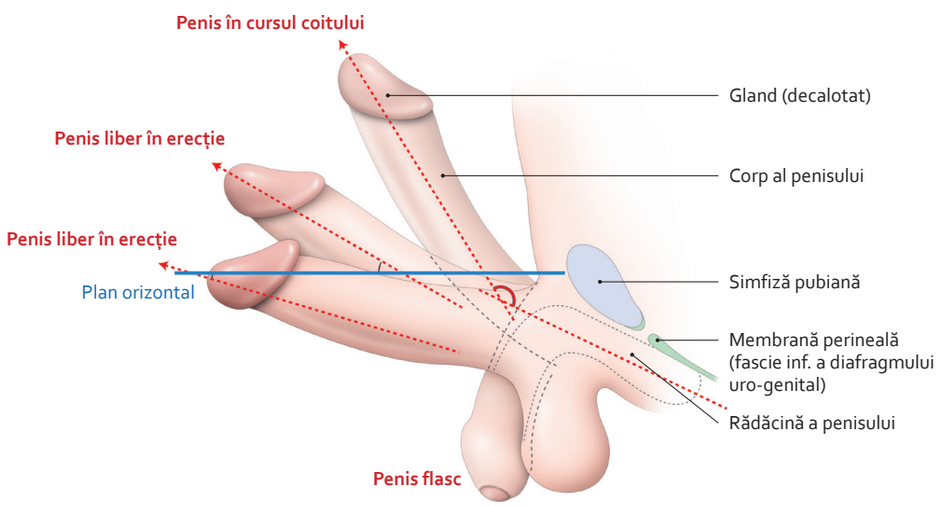

Direcție funcțională a corpului penisului

3064 300-95.indd 372 28.07.2014 18:45:58

5.69 Corpii erectili ai penisului

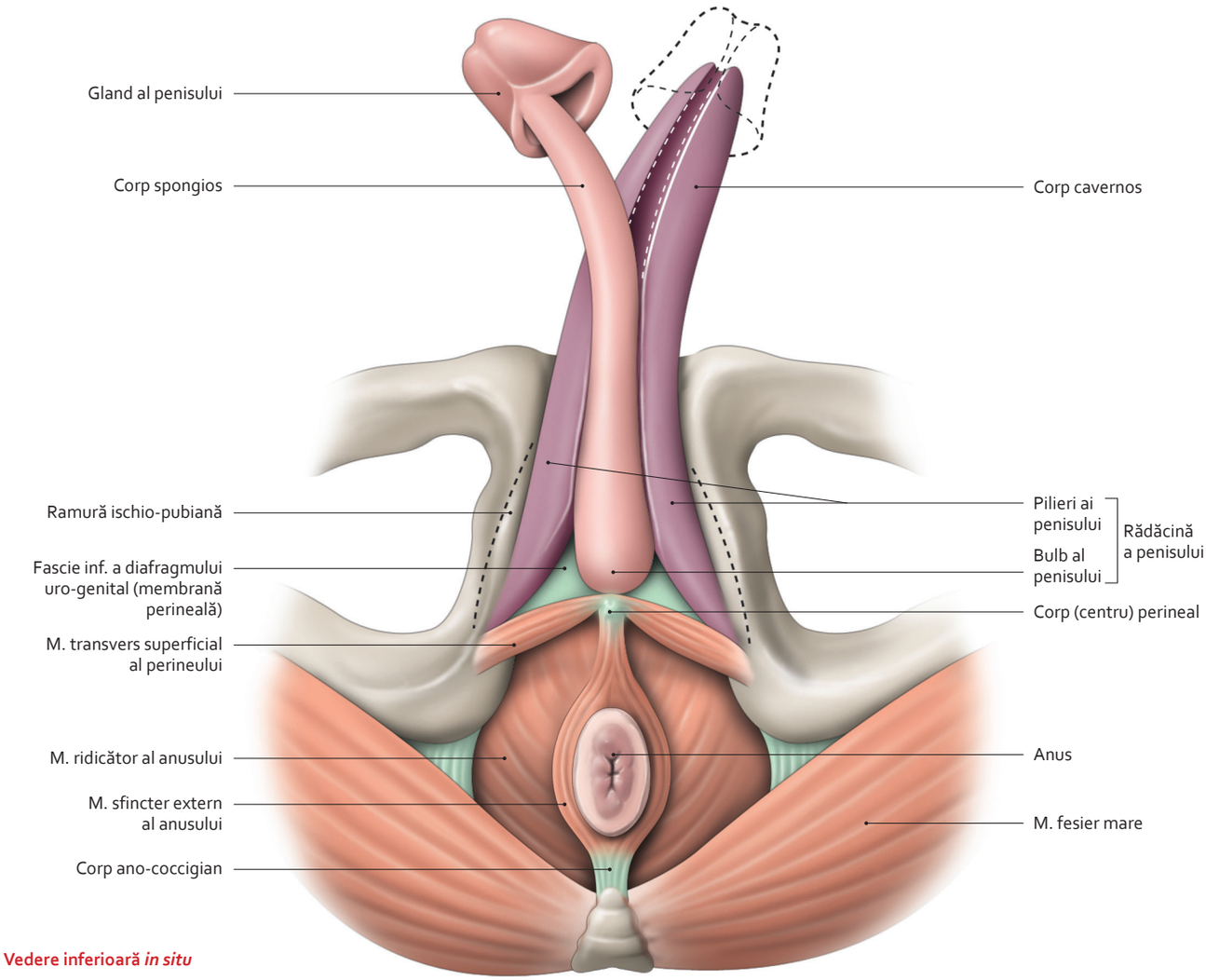

Vedere inferioară *in situ*

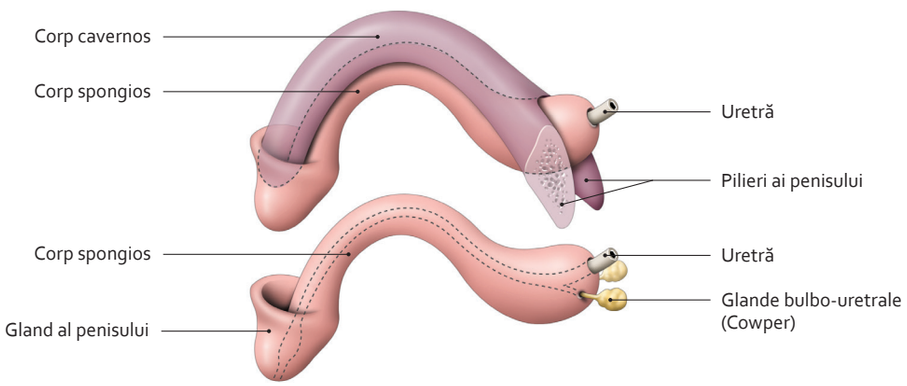

Vedere laterală

Corpi erectili ai penisului individualizați

3064 300-95.indd 373 28.07.2014 18:46:04

5.70 Mușchii și ligamentele penisului

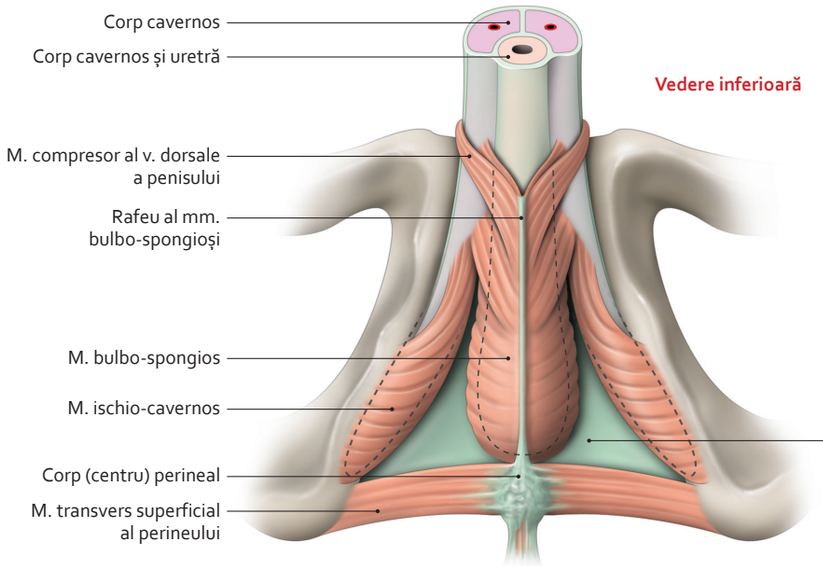

Terminații ale mușchilor ischio-cavernos și bulbo-spongios, la bărbat

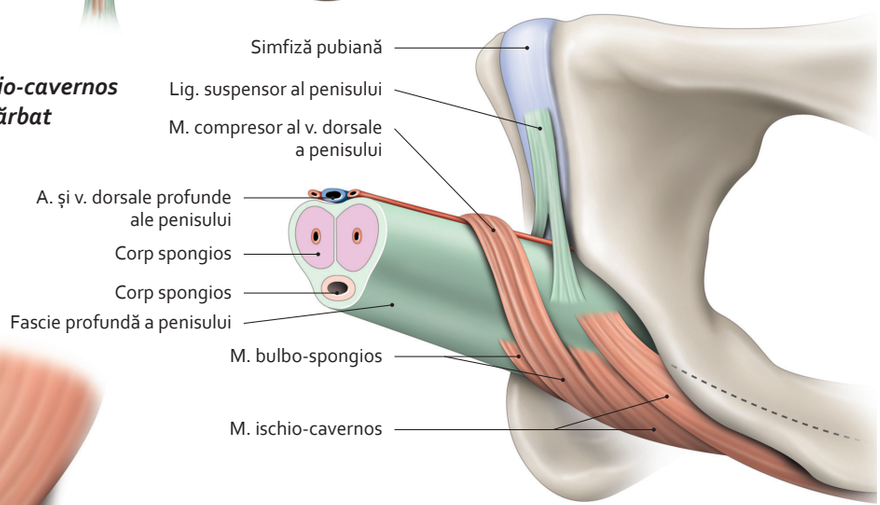

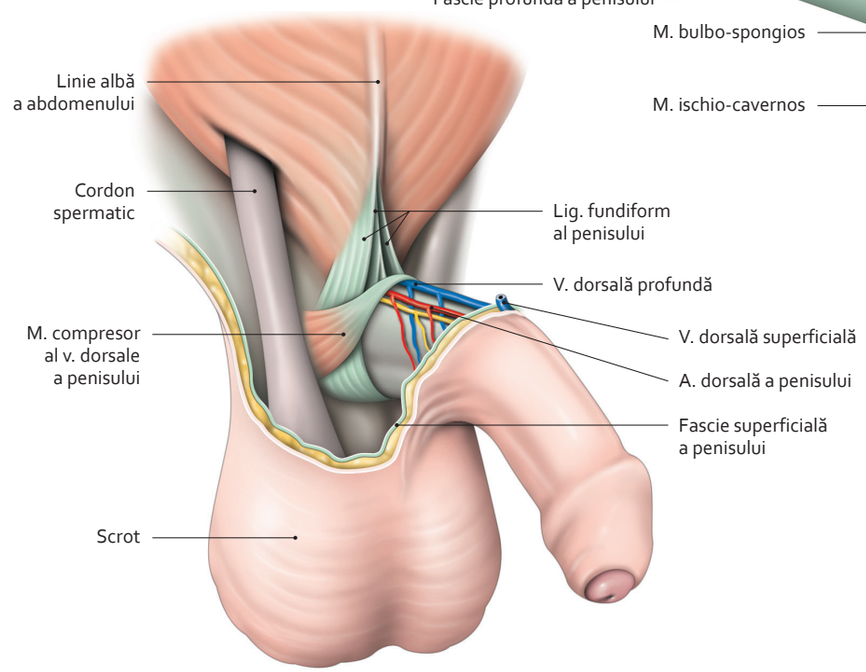

Ligament suspensor al penisului
(vedere antero-laterală dreaptă)

3064 300-95.indd 374 28.07.2014 18:46:12

5.71 Penisul

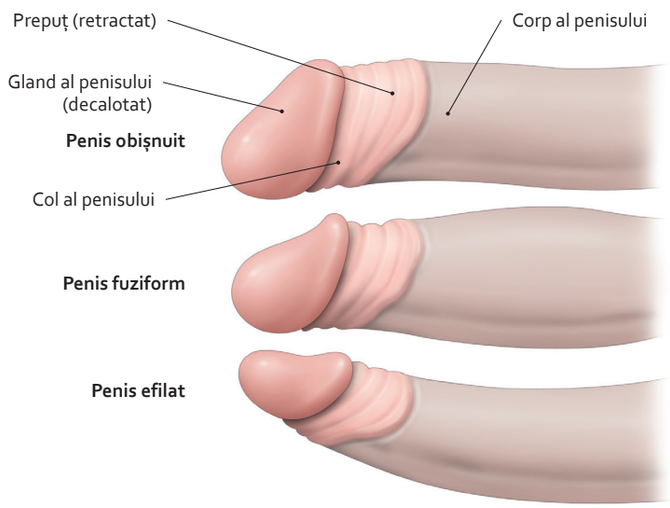

Formă a corpului penisului
(vedere laterală)

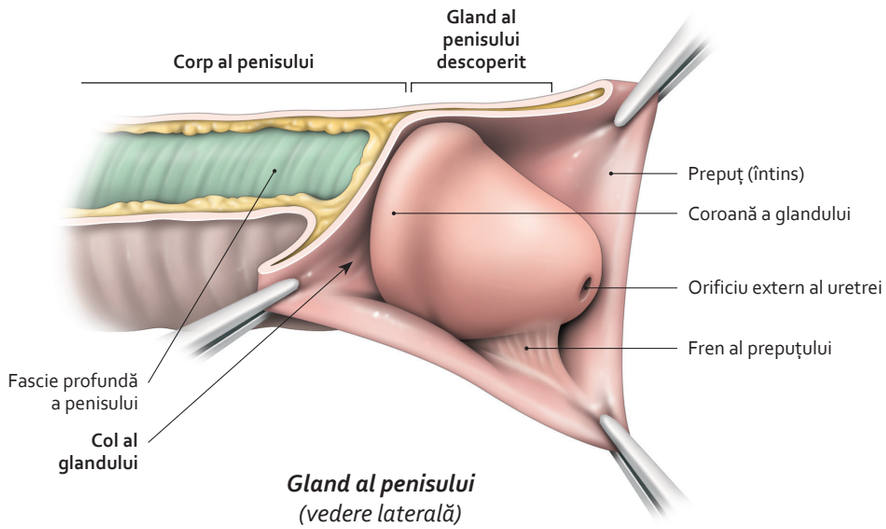

Gland al penisului
(vedere laterală)

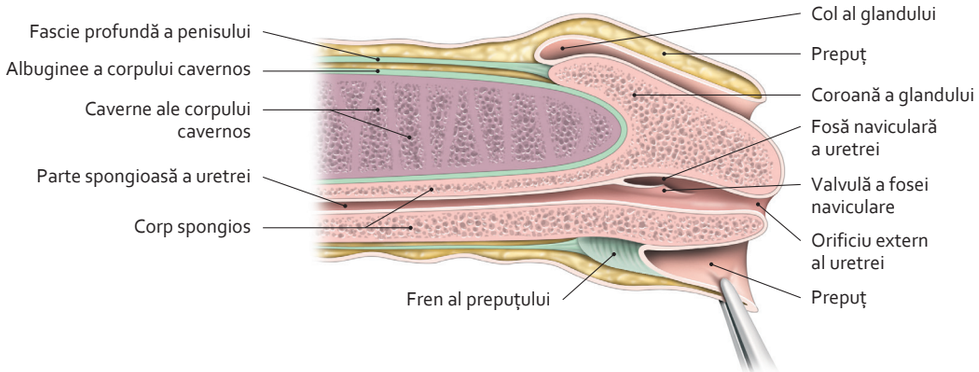

Extremitate liberă a penisului
(secțiune longitudinală)

3064 300-95.indd 375 28.07.2014 18:46:19

5.72 Vasele și nervii penisului

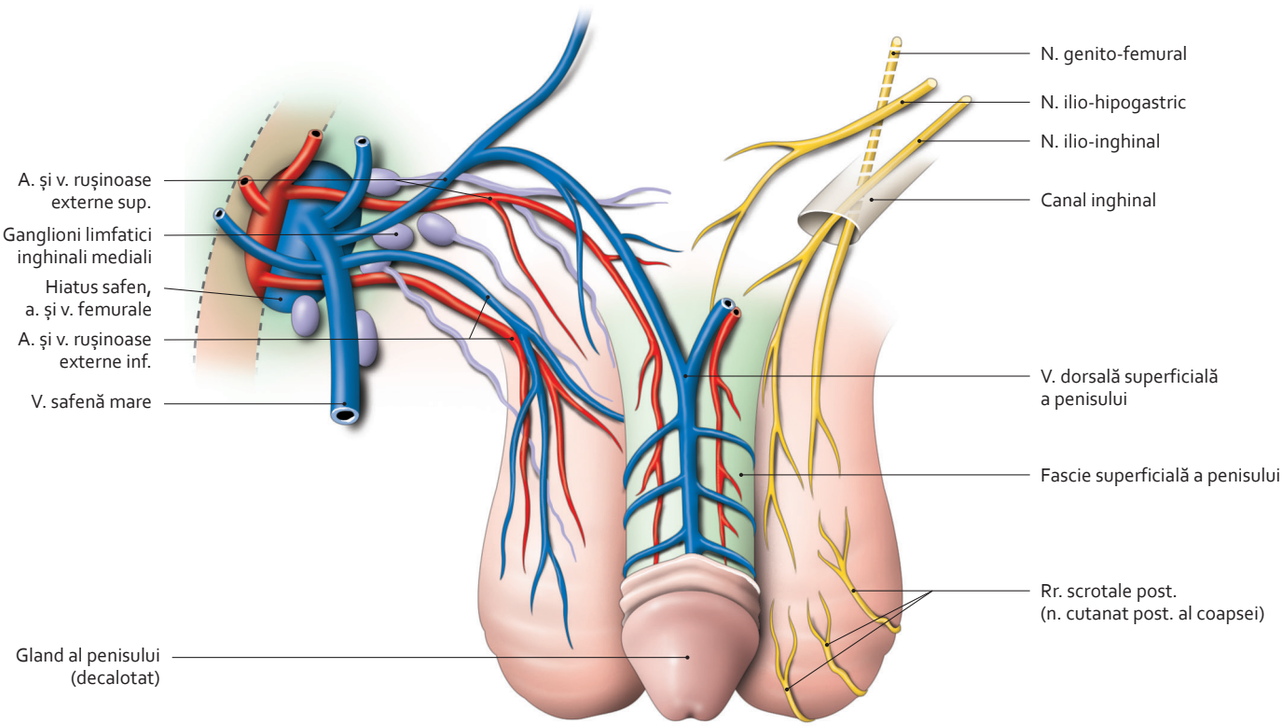

Vascularizație (dreapta) și inervație (stânga) superficiale ale penisului și scrotului

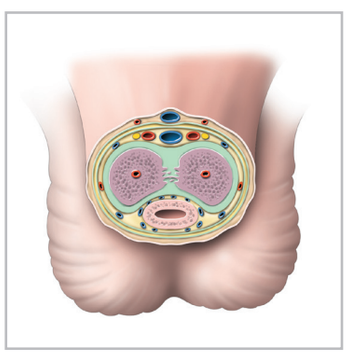

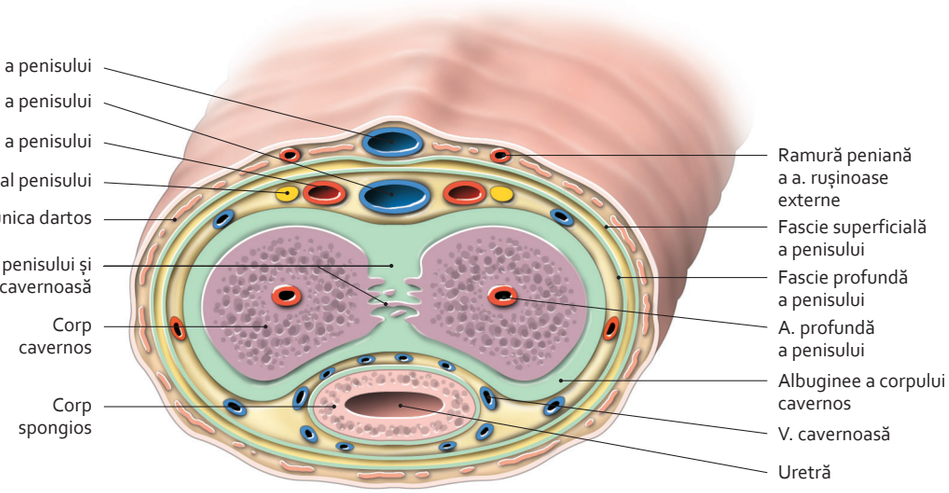

Corp al penisului
(secțiune transversală – vedere anterioară)

3064 300-95.indd 376 28.07.2014 18:46:26

5·73 Vascularizația corpilor erectili ai penisului

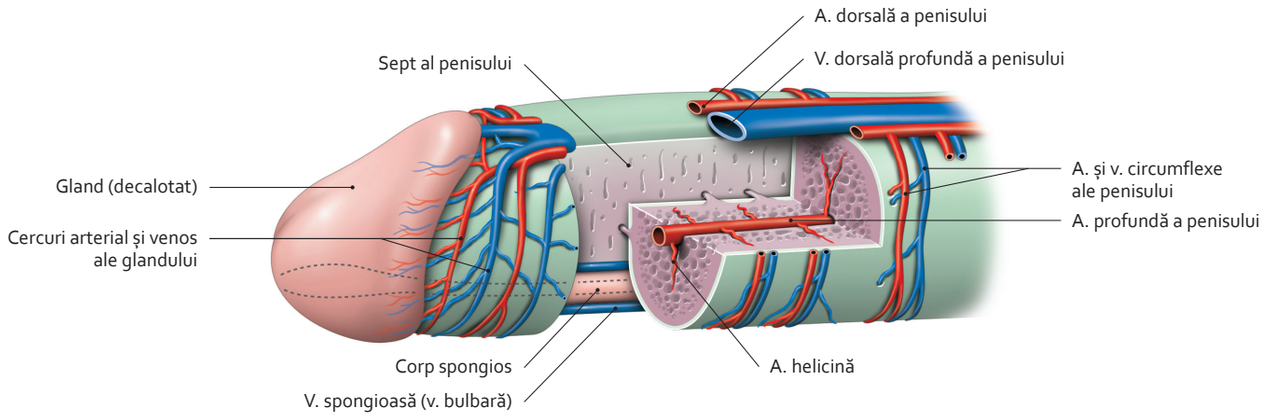

Vascularizație a penisului
(secțiune teșită a corpului cavernos stâng)

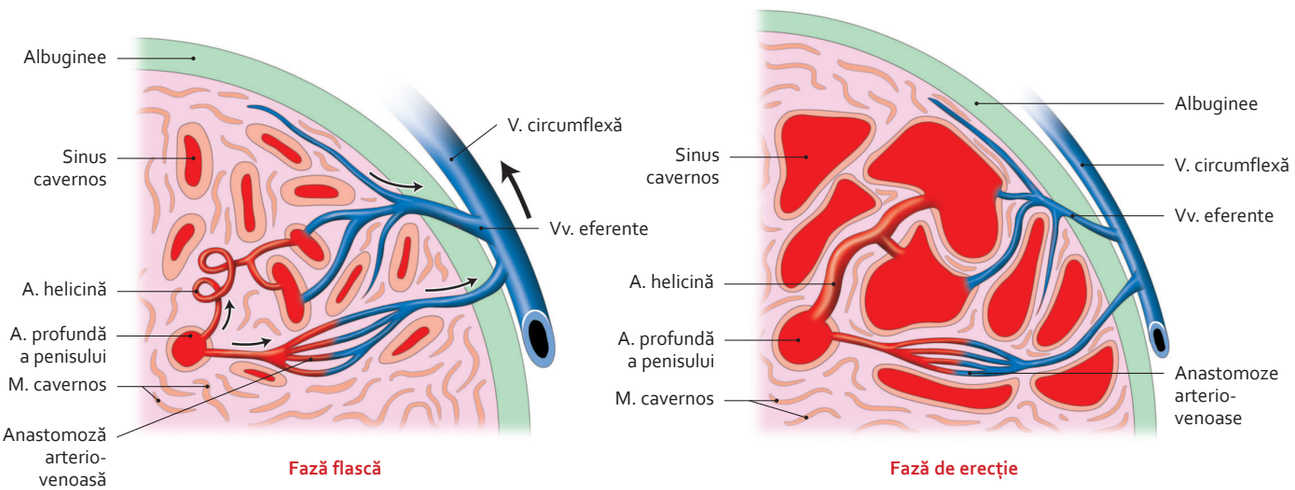

Hemodinamică a erecției
(secțiune transversală schematică)

Notă

Erecția penisului, un fenomen vascular, este potențată de mediul vaginal înconjurător.
În faza de latență, care urmează stimulării, mușchii cavernoși se relaxează, iar sinusurile cavernoase se umplu. Penisul se lungește.
În faza de tumescență, presiunea intracavernoasă crește, iar penisul își continuă creșterea.
În faza de erecție, presiunea intracavernoasă crește sub efectul contracției mușchilor cavernoși.
Erecția este sub control neuro-muscular și hormonal. Ea răspunde unei stimulări a parasimpaticului. Principalul mediator care relaxează mușchii cavernoși este monoxidul de azot (NO).

3064 300-95.indd 377 28.07.2014 18:46:32

5.74 Inervația organelor genitale masculine

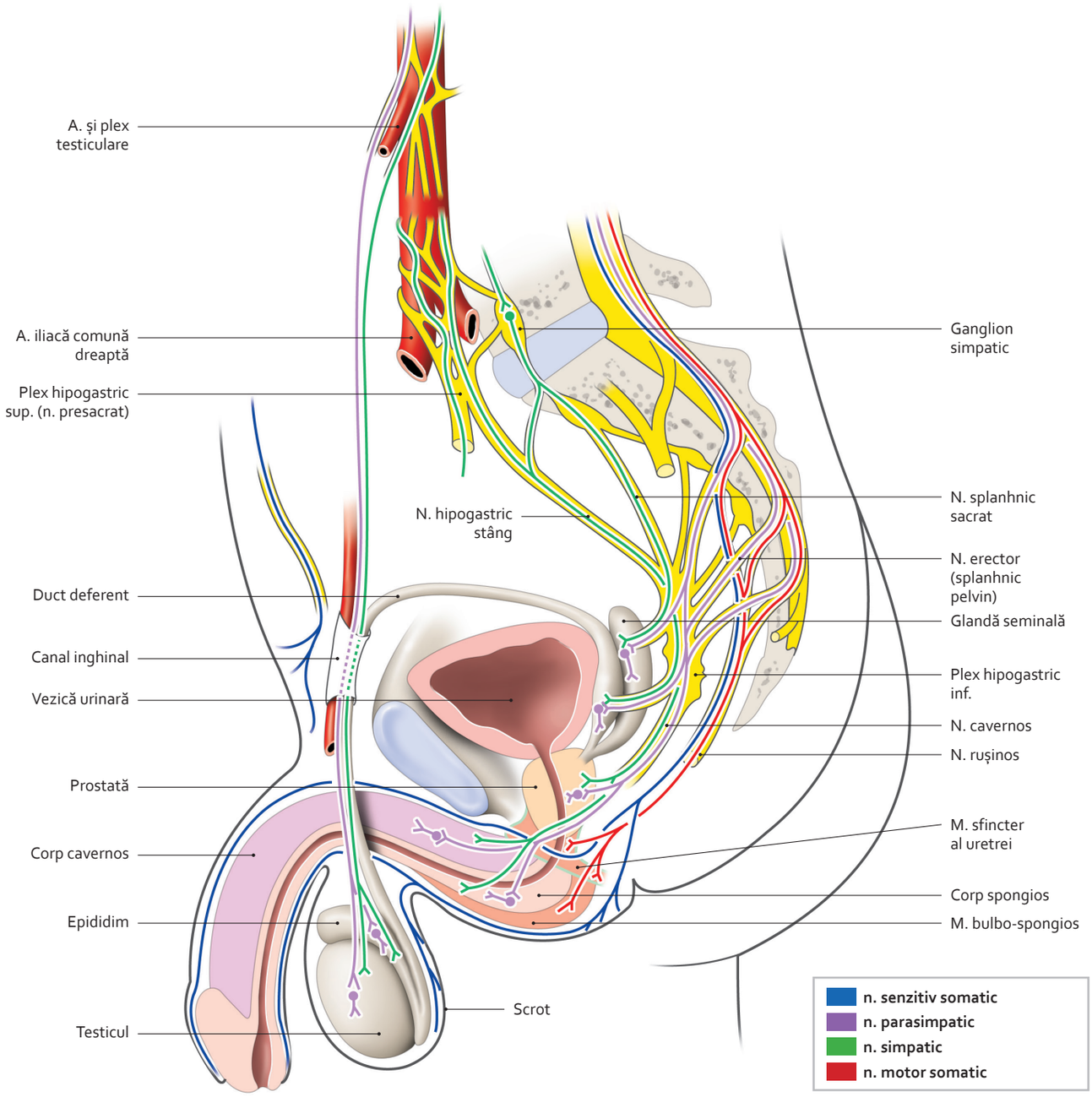

Sistematizare a inervației organelor genitale masculine

3064 300-95.indd 378 28.07.2014 18:46:43

5.75 Perineul feminin (1)

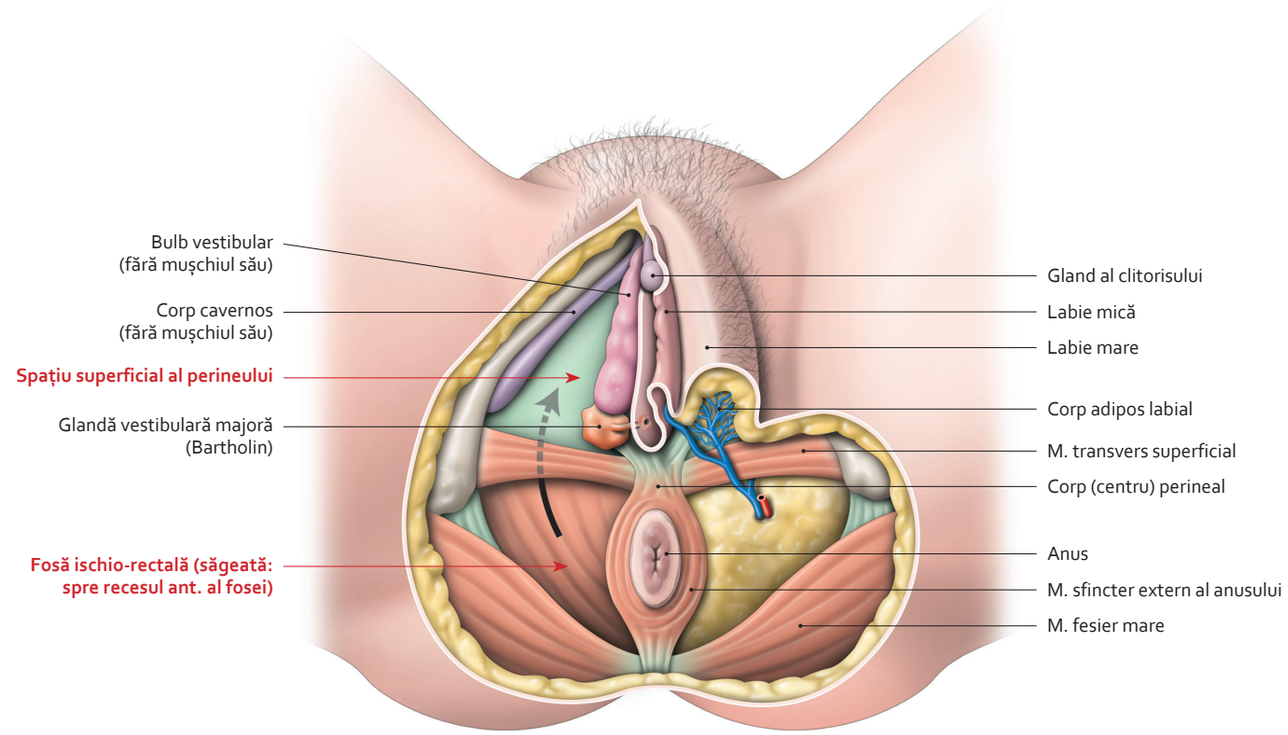

Topografie a perineului feminin (poziție ginecologică)
(dreapta: disecție a spațiului superficial și a fosei ischio-rectale; stânga: secțiune teșită a labiilor)

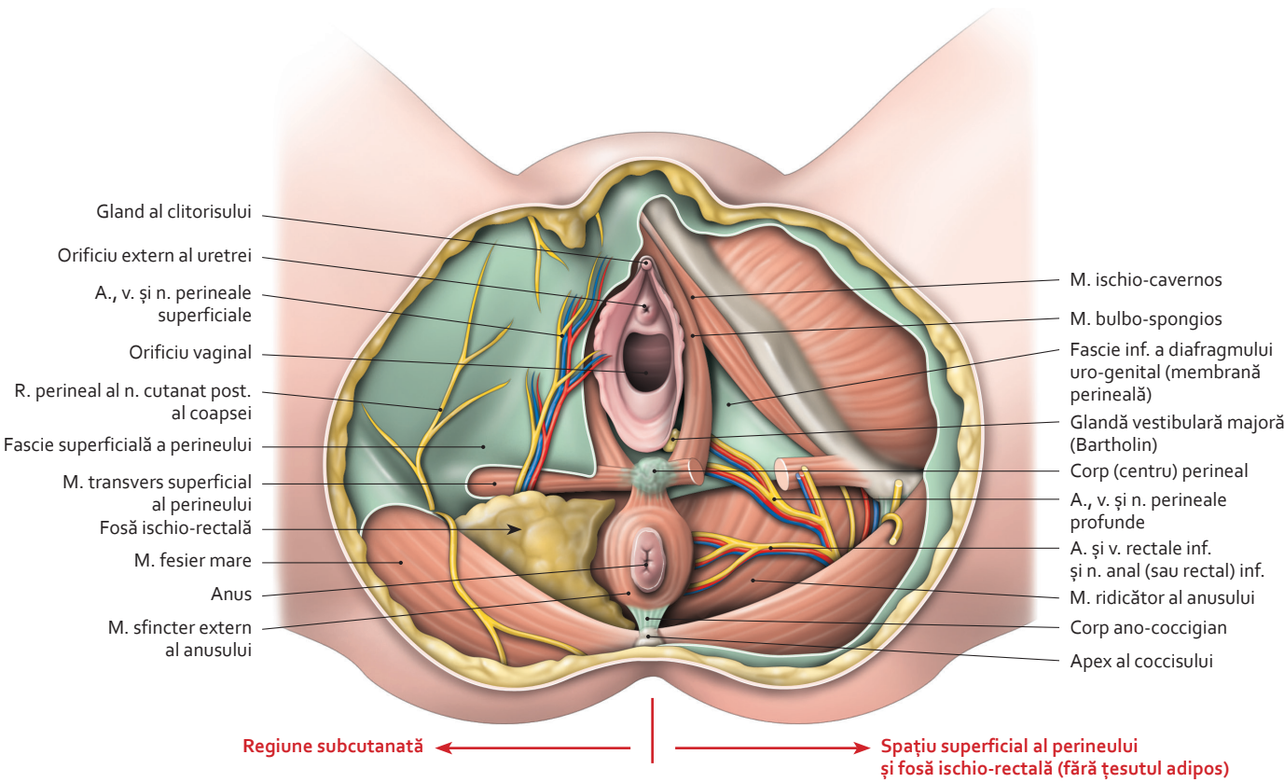

Vase și nervi ai perineului feminin (poziție ginecologică)

3064 300-95.indd 379 28.07.2014 18:46:50

5.76 Perineul feminin (2)

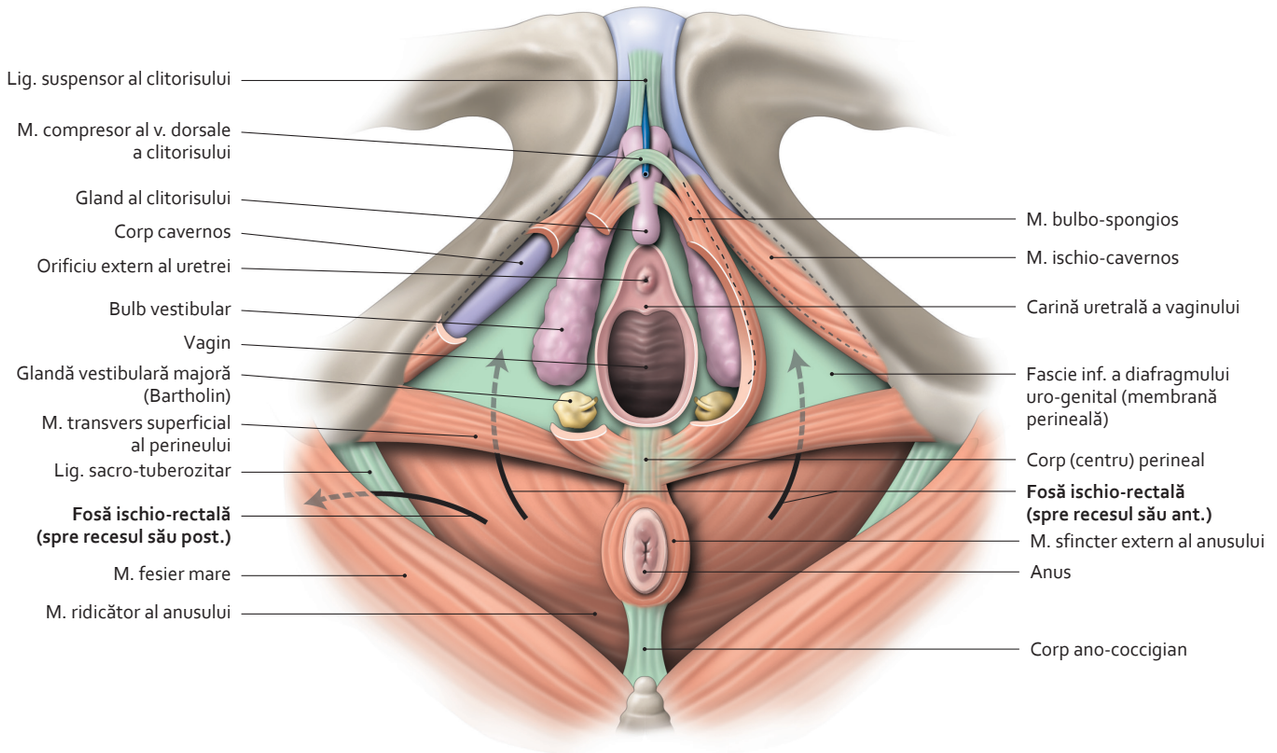

Mușchi ai perineului feminin superficial
(vedere inferioară)

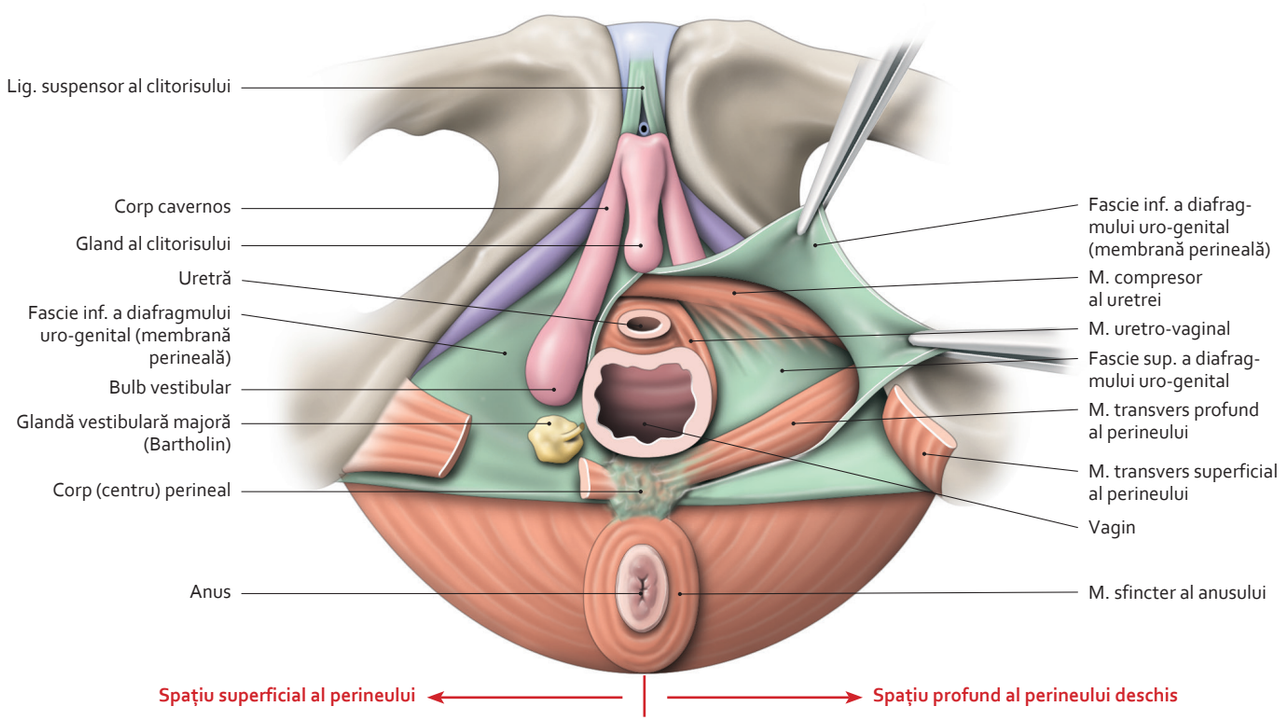

Perineu uro-genital feminin
(vedere inferioară)

5·77 Vulva

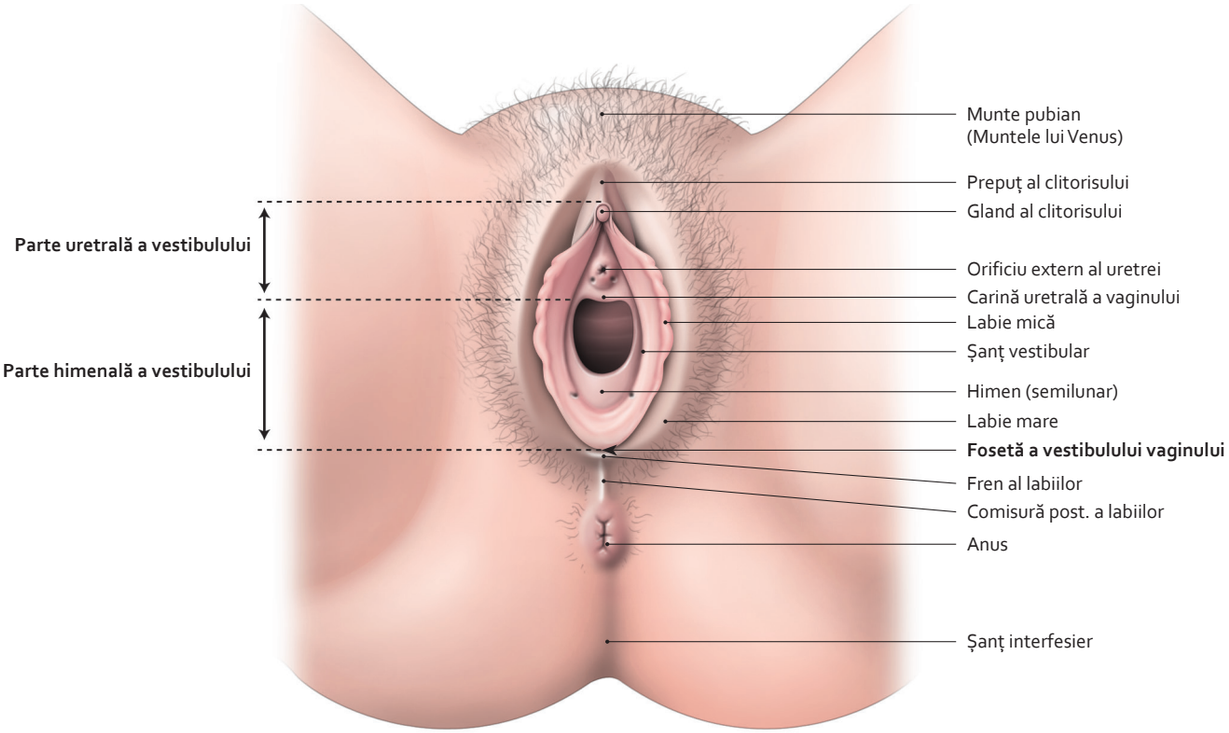

Vulvă (cu labiile depărtate)

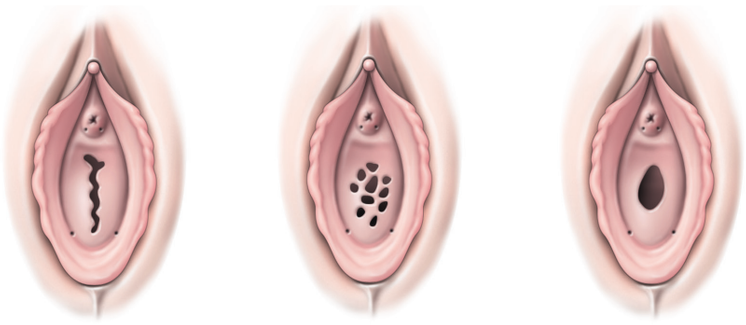

Himen labial **Himen cribriform** **Himen inelar**

Himen – variații anatomice

3064 300-95.indd 381 28.07.2014 18:47:04

5.78 Clitorisul și labiile mari

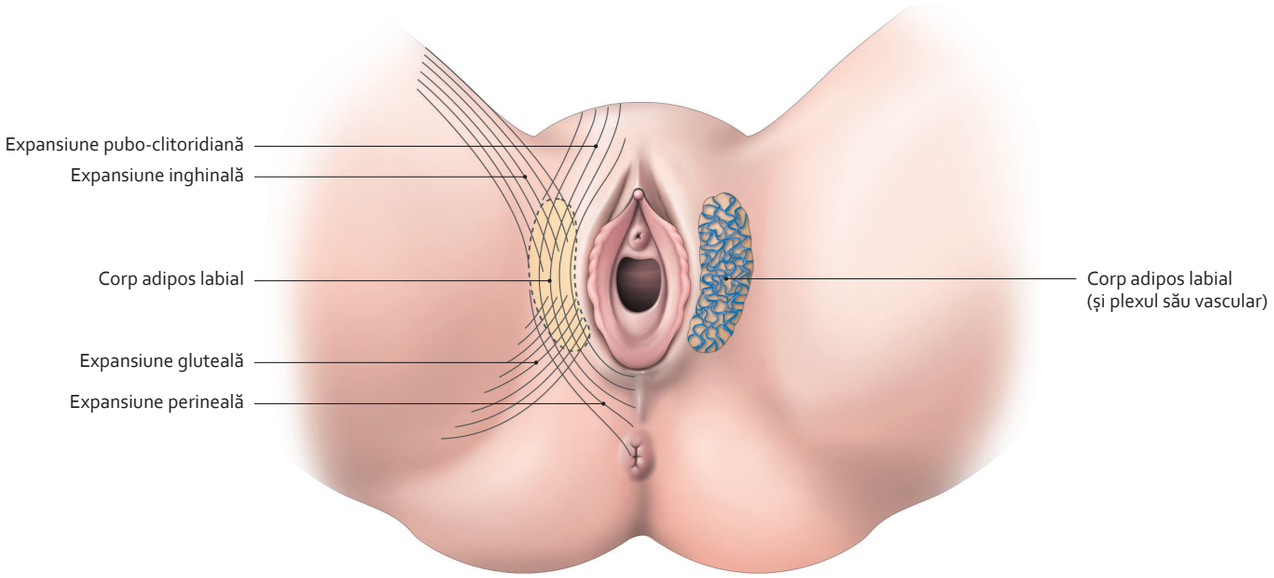

Corp adipos labial și expansiunile sale conjunctive

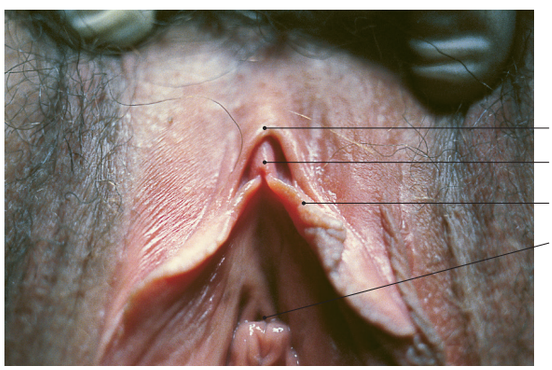

Parte anterioară a vulvei

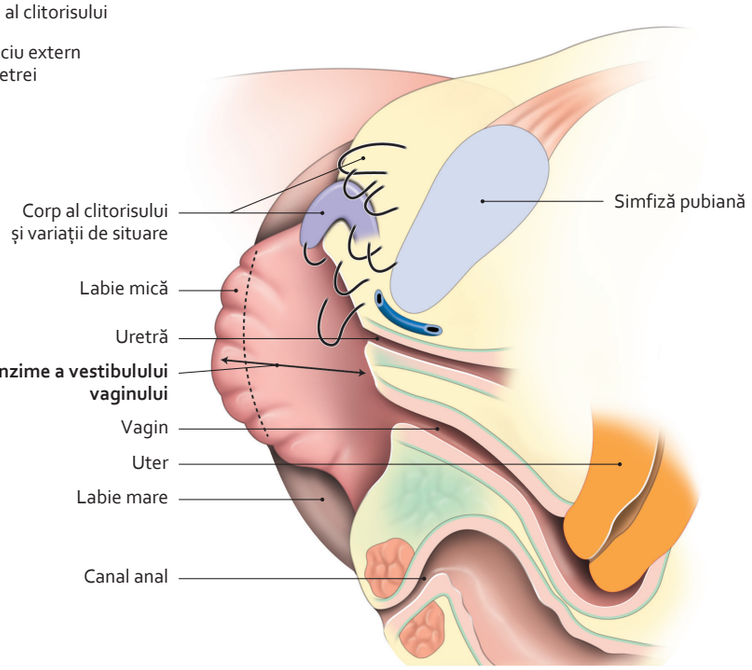

Situare a corpului clitorisului.
În negru: variații (secțiune sagitală – decubit dorsal)

3064 300-95.indd 382 28.07.2014 18:47:11

5·79 Corpii erectili ai clitorisului

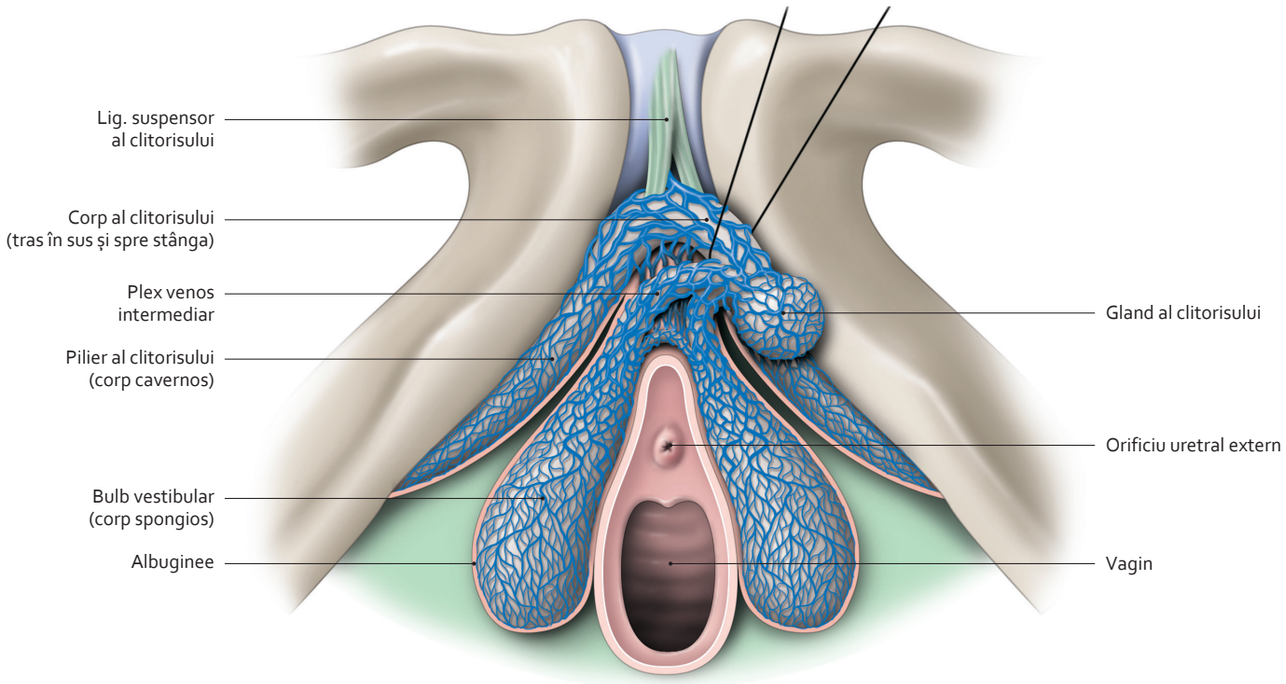

Corpi erectili – rețea venoasă simplificată
(vedere inferioară)

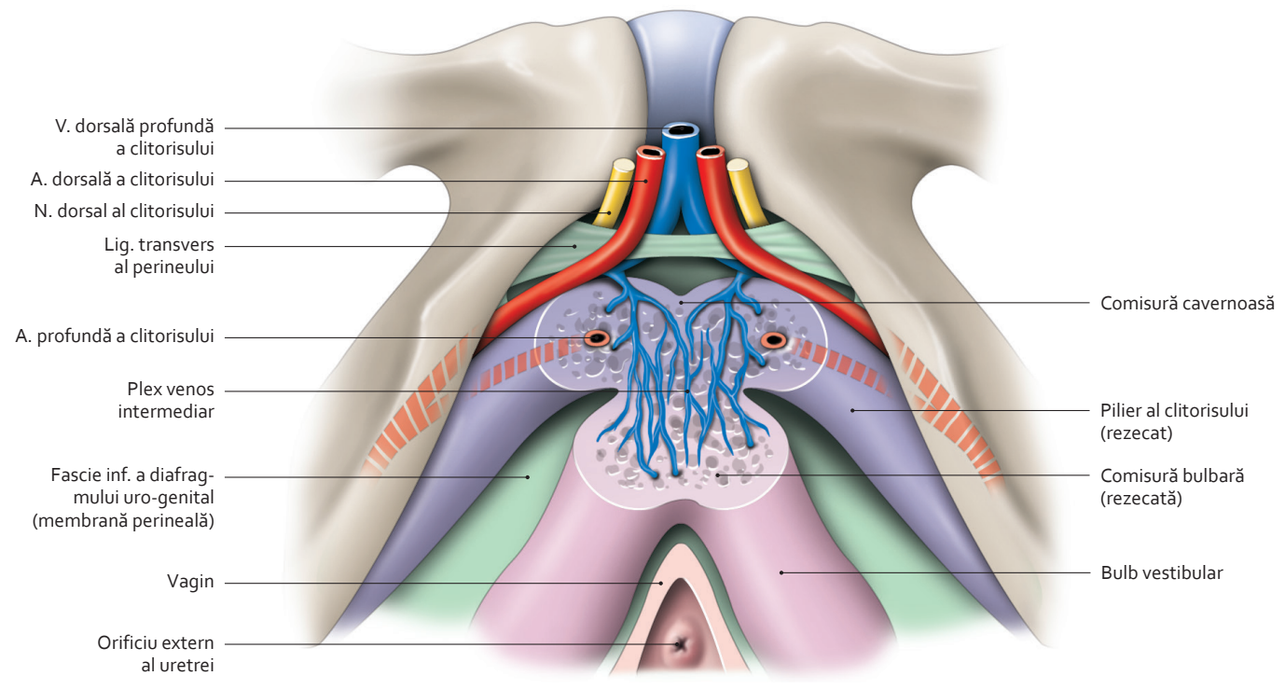

Rădăcină a clitorisului. Plex venos intermediar
(vedere infero-anterioară)

3064 300-95.indd 383 28.07.2014 18:47:18

5.80 Glandele vulvei

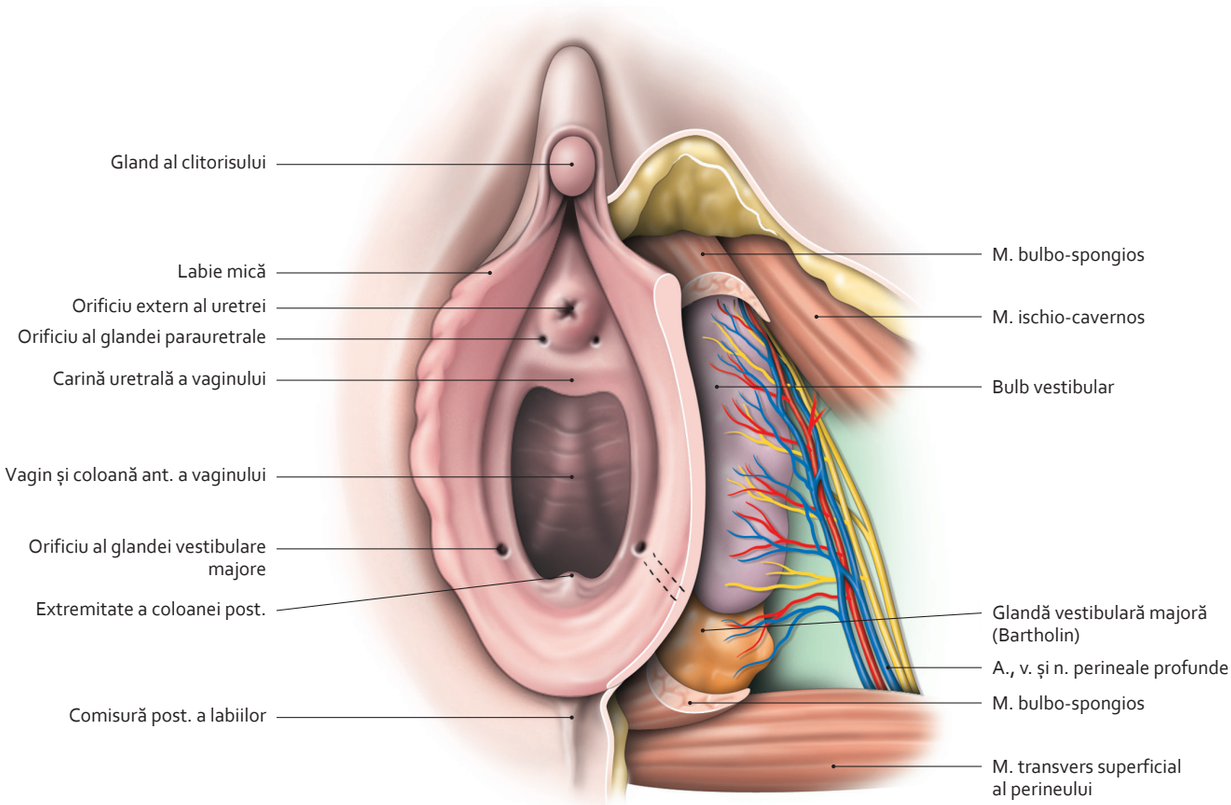

Glandă vestibulară majoră

Notă

Glandele vestibulare minore cuprind glandele sebacee și sudoripare diseminate la suprafața formațiunilor labiale. Ele secretă o substanță densă, albicioasă, onctuoasă, amintind de scurgerea prepuțului masculin.

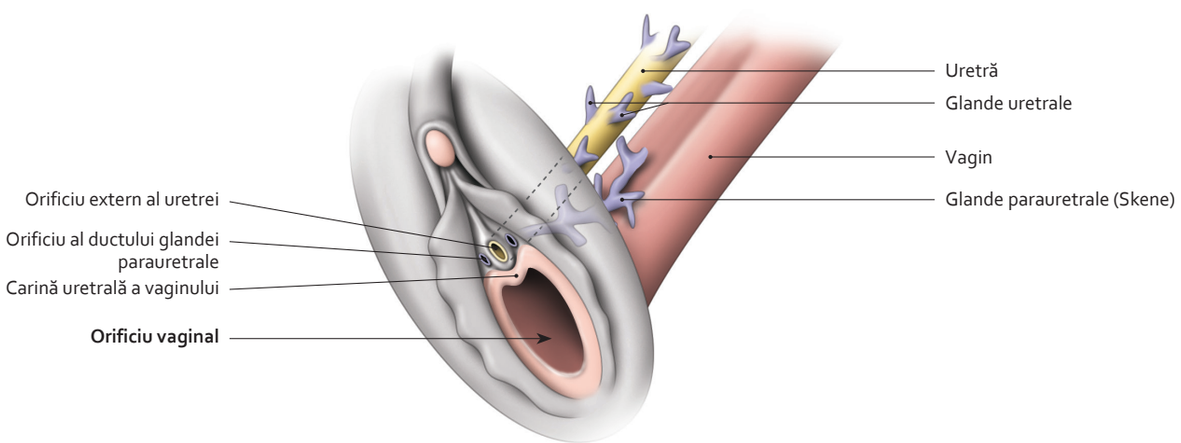

Glande uretrale și parauretrale
(vedere schematică antero-laterală)

3064 300-95.indd 384 28.07.2014 18:47:24

5.81 Limfaticele vulvei (1)

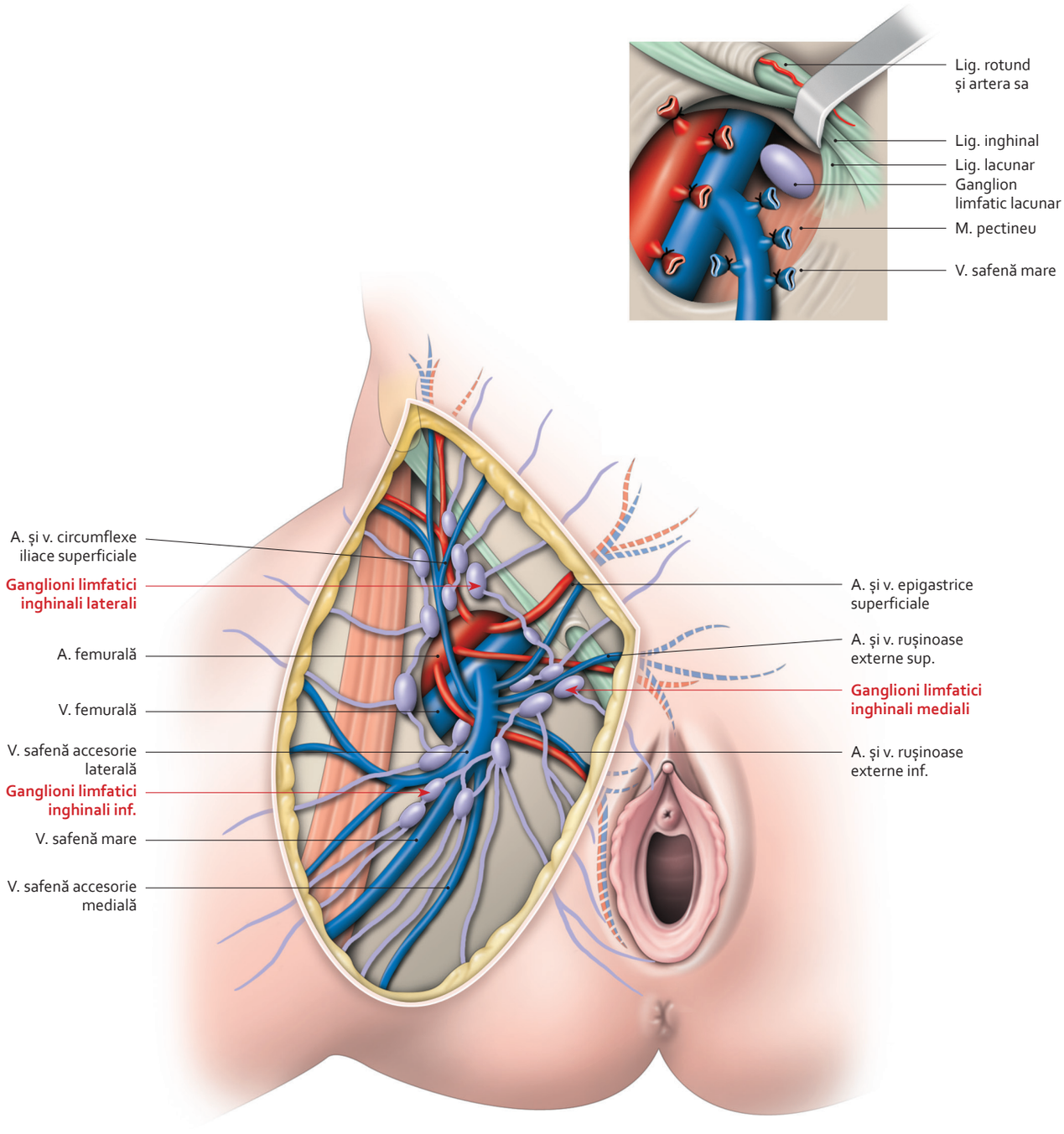

Trigon femural și centru limfatic inghinal

3064 300-95.indd 385 28.07.2014 18:47:30

5.82 Limfaticele vulvei (2)

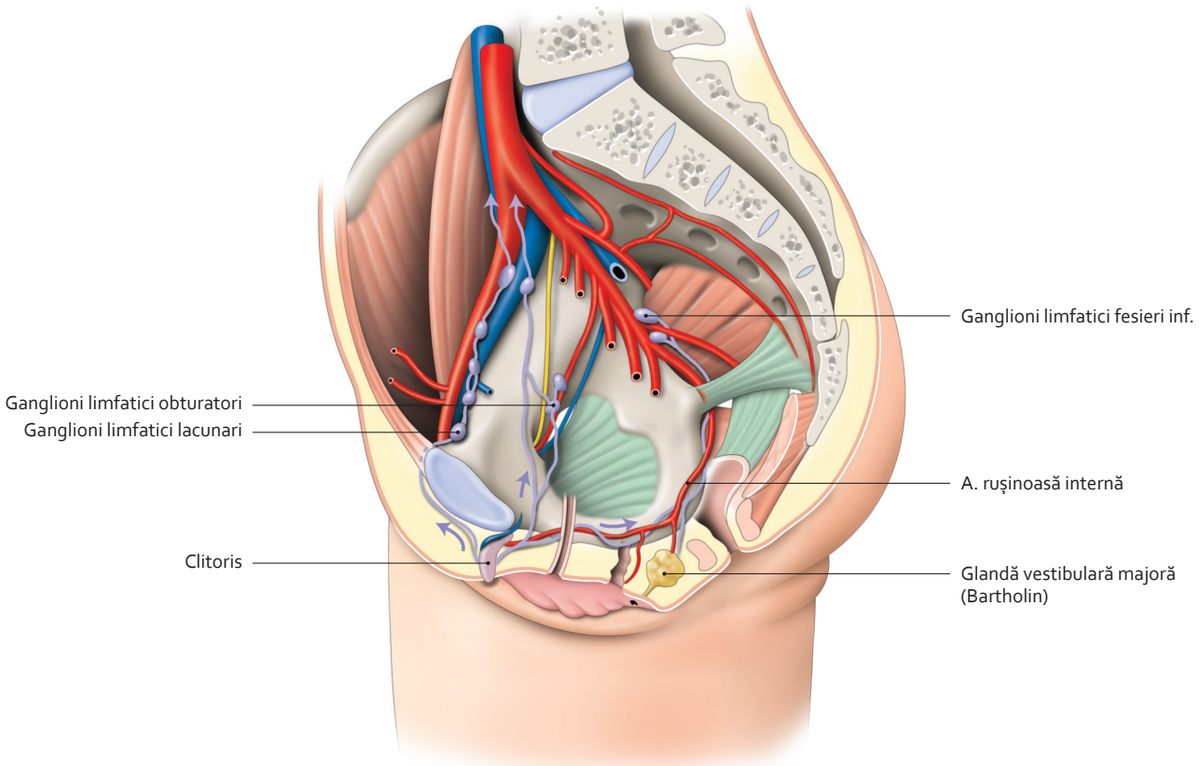

Drenaj limfatic profund al clitorisului

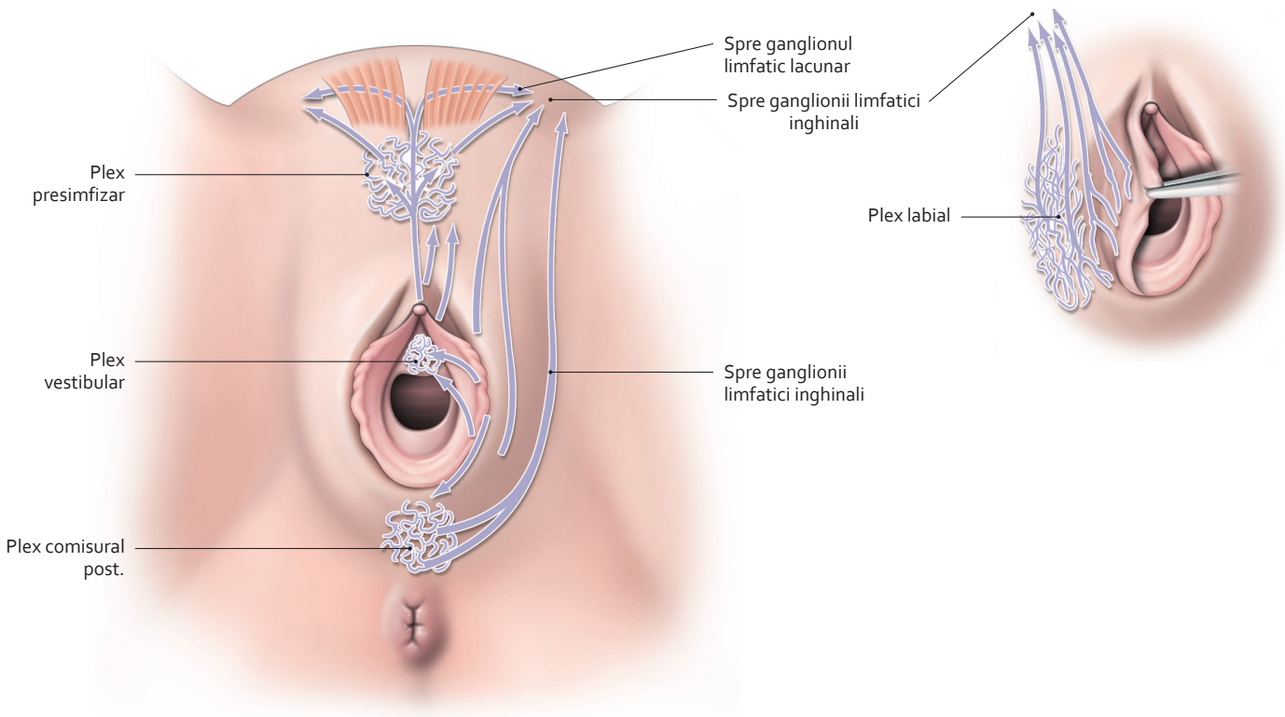

Plex și drenaj limfatic vulvare superficiale

3064 300-95.indd 386 28.07.2014 18:47:37

5.83 Arterele și nervii vulvei

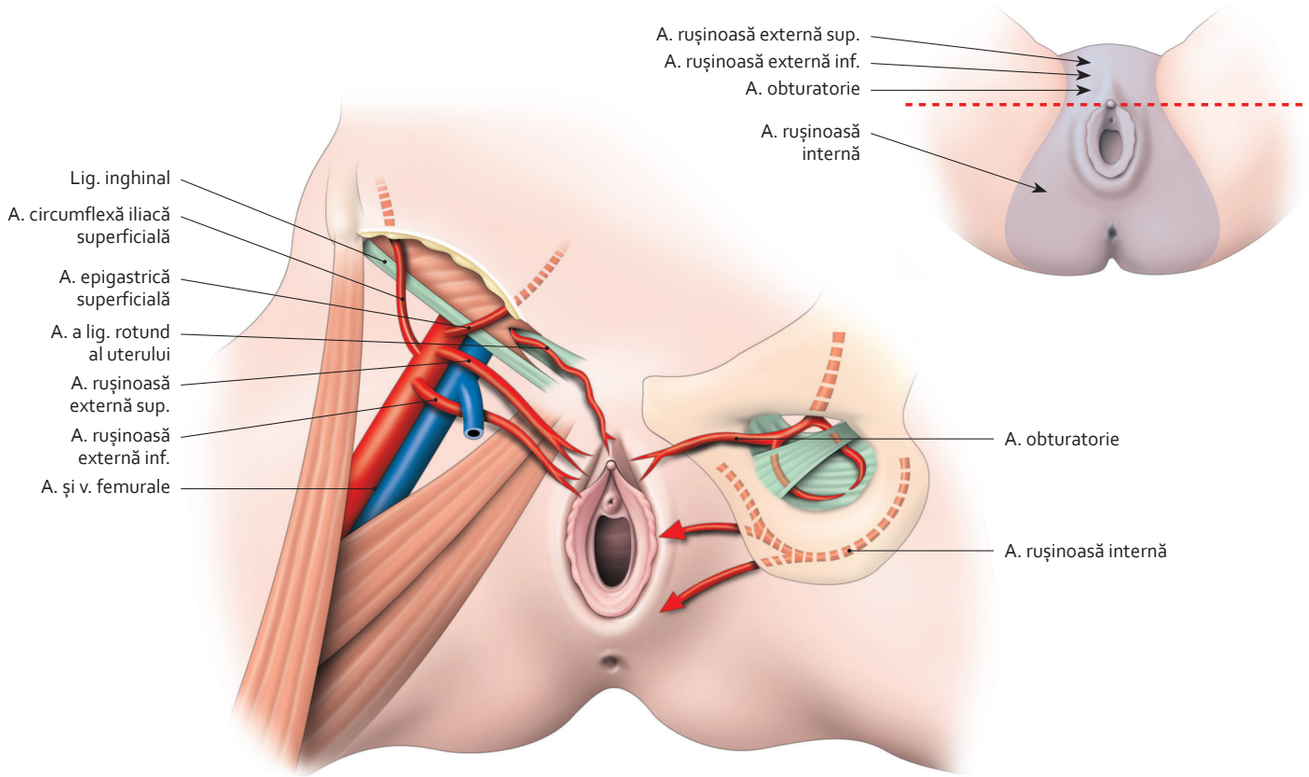

Vascularizație arterială a vulvei
(în cartuș, dreapta sus: teritorii arteriale)

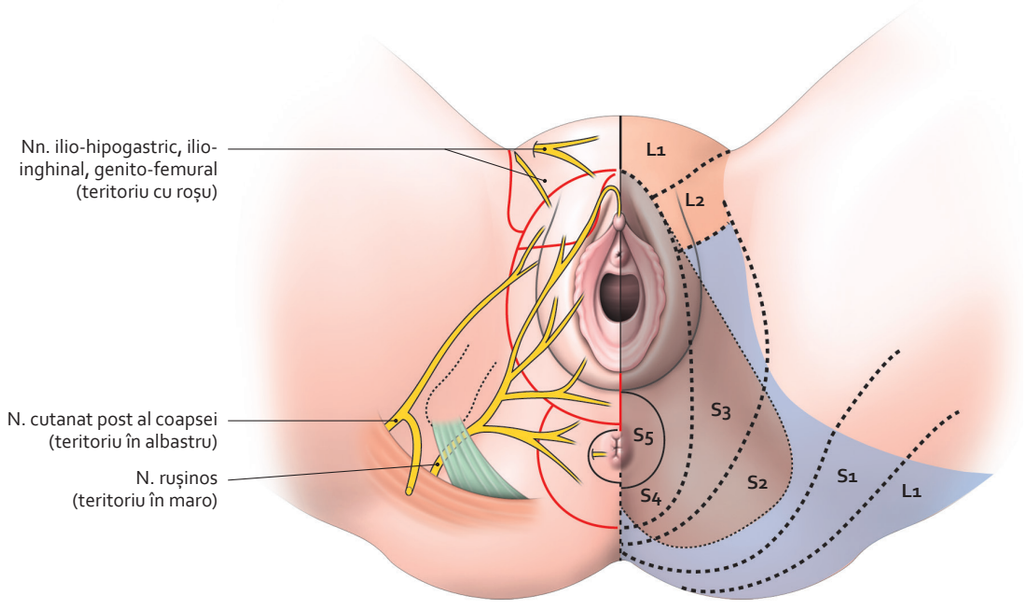

Inervație a vulvei – arii senzitive cutanate și dermatomere

3064 300-95.indd 387 28.07.2014 18:47:44

5.84 Anatomia copulației

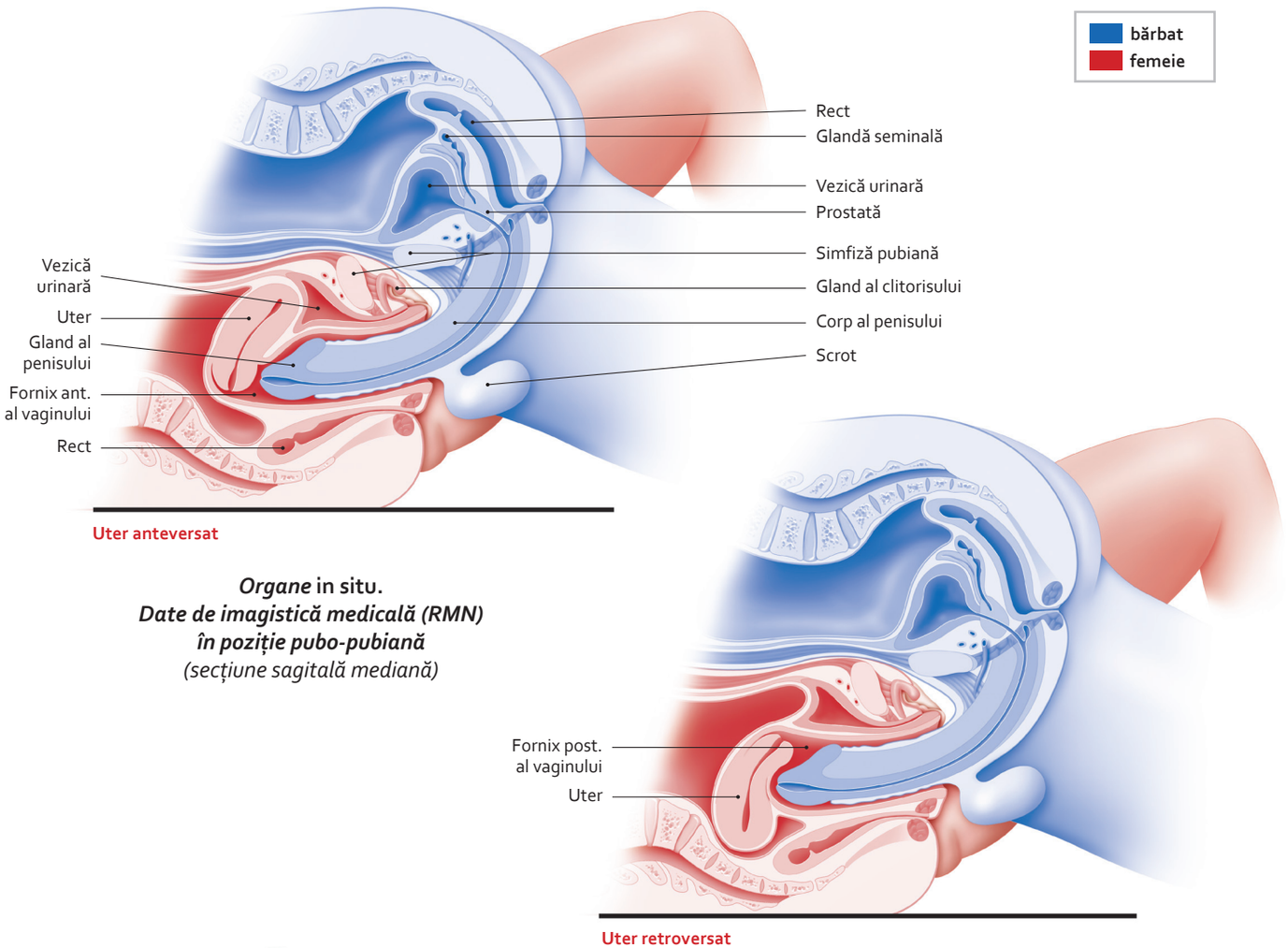

***Organe* in situ.**
Date de imagistică medicală (RMN)
în poziție pubo-pubiană
(secțiune sagitală mediană)

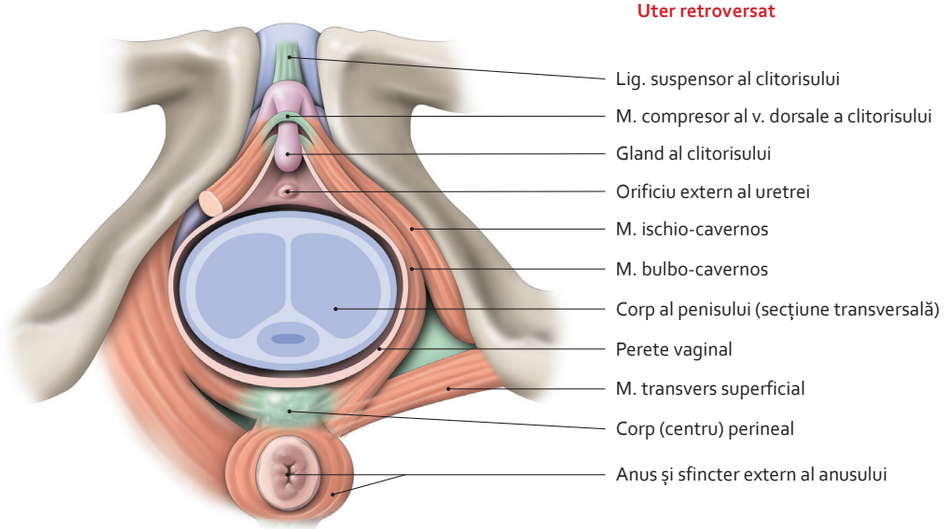

***Zone perineale ce înconjoară penisul* in situ**
în cursul unui raport sexual
(vedere perineală)

3064 300-95.indd 388 28.07.2014 18:47:55

5.85 Uterul gravid și produsul de concepție la termen

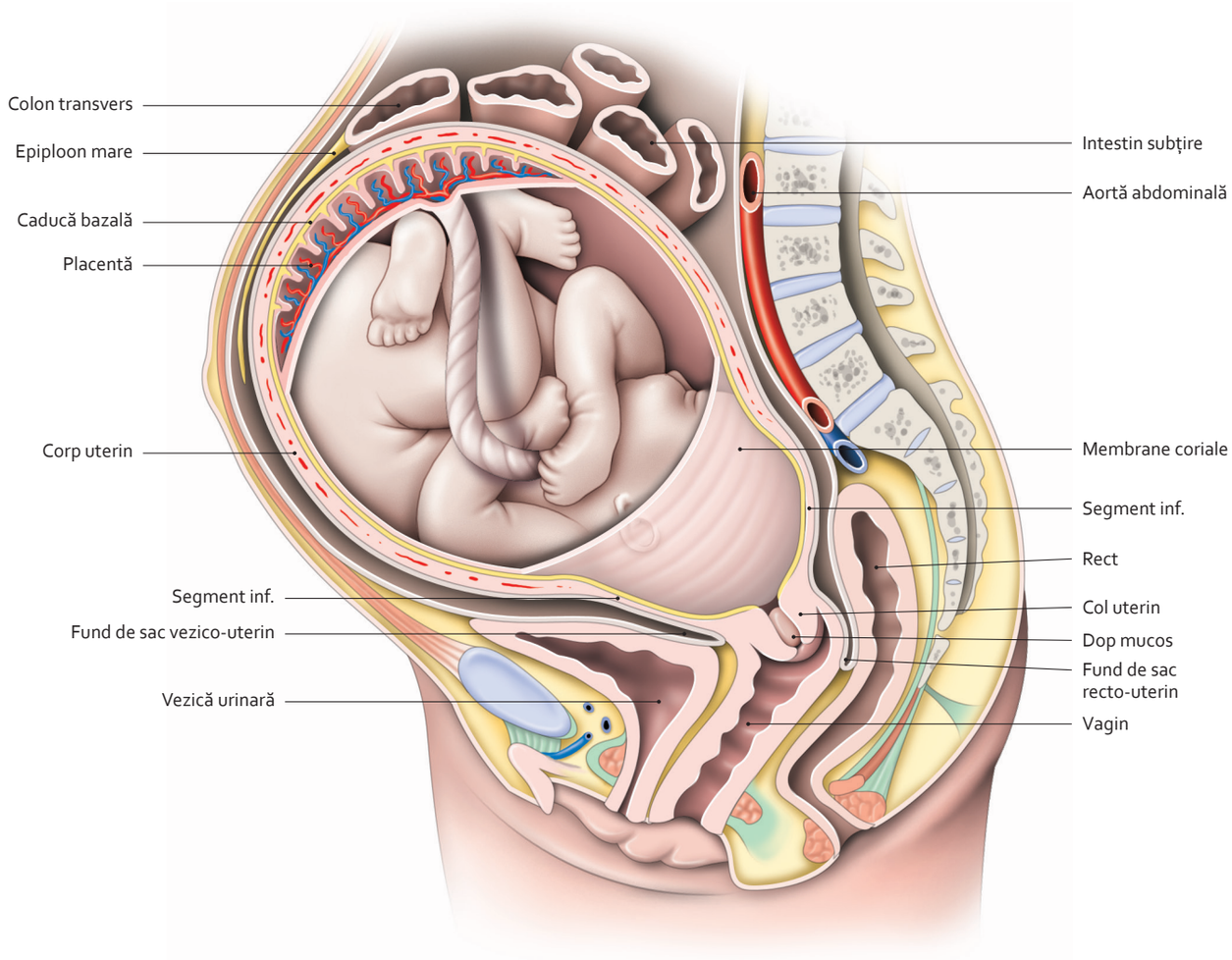

Abdomen gravid
(secțiune sagitală mediană)

Notă

Segmentul inferior, situat între corpul și colul uterului gravid, este o entitate anatomică și fiziologică creată de sarcină. Dispare odată cu ea.
Faptul că este îngust, că are o vascularizație slabă și un caracter efemer face din el o regiune de elecție pentru histerectomia în cezariene, dar și pentru rupturile uterine.
Colul uterin gravid se modifică esențial în timpul travaliului. Va suporta succesiv următoarele modificări:

- se va șterge (diminuare a lungimii și a orificiului intern al colului uterin) ;
- apoi se va dilata (deschidere a orificiului extern al colului uterin).

3064 300-95.indd 389 28.07.2014 18:48:01

5.86 Placenta la termen

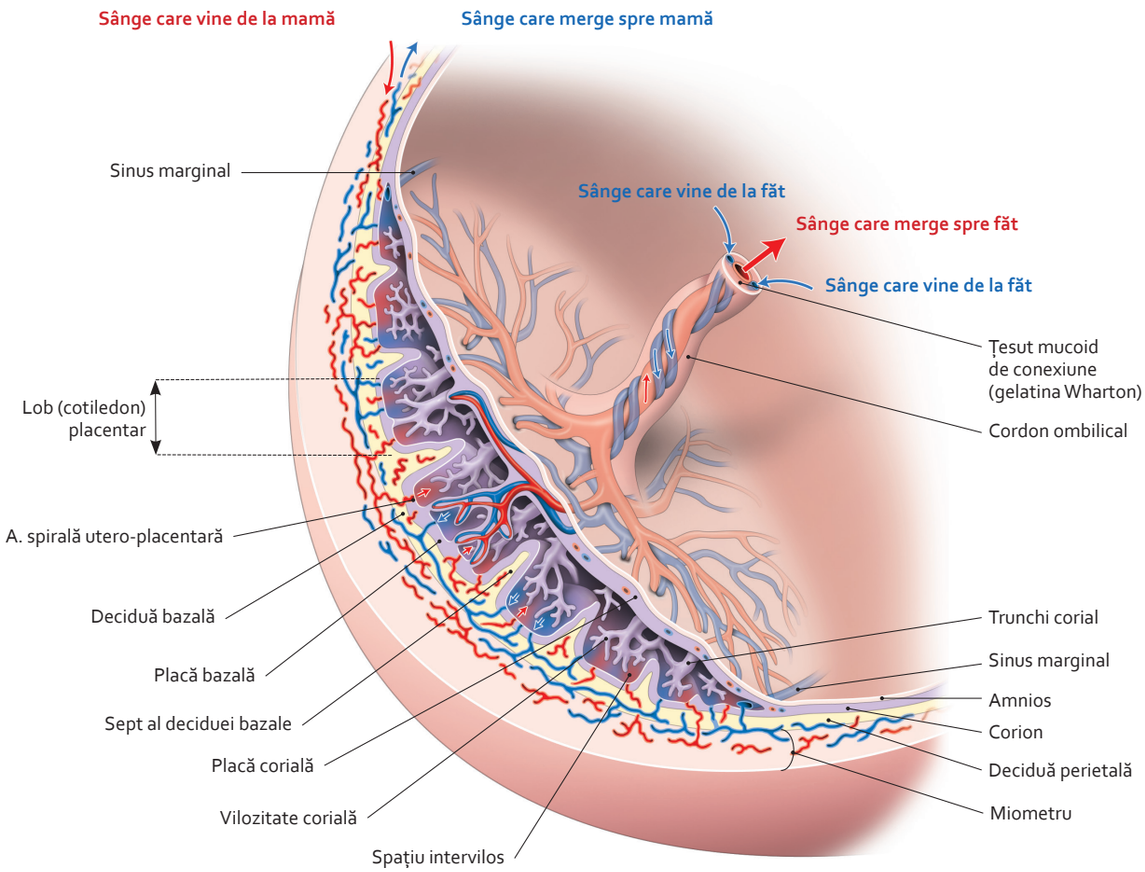

Placentă* in situ, *aderentă la peretele uterului gravid
(secțiune transversală – vedere latero-internă)

Notă

Placenta asigură schimburile metabolice între mamă și făt. Sângele matern ajunge în spațiul intervilos unde vilozitățile coriale asigură resorbția selectivă și eliminarea unor elemente indispensabile metabolismului fetal.
Placenta este un organ hormonal implicat în menținerea sarcinii, dezvoltarea fătului și declanșarea travaliului. Expulzia sa sau *delivrență* marchează ultima etapă a nașterii.

3064 300-95.indd 390 28.07.2014 18:48:07

5.87 Circulația fetală

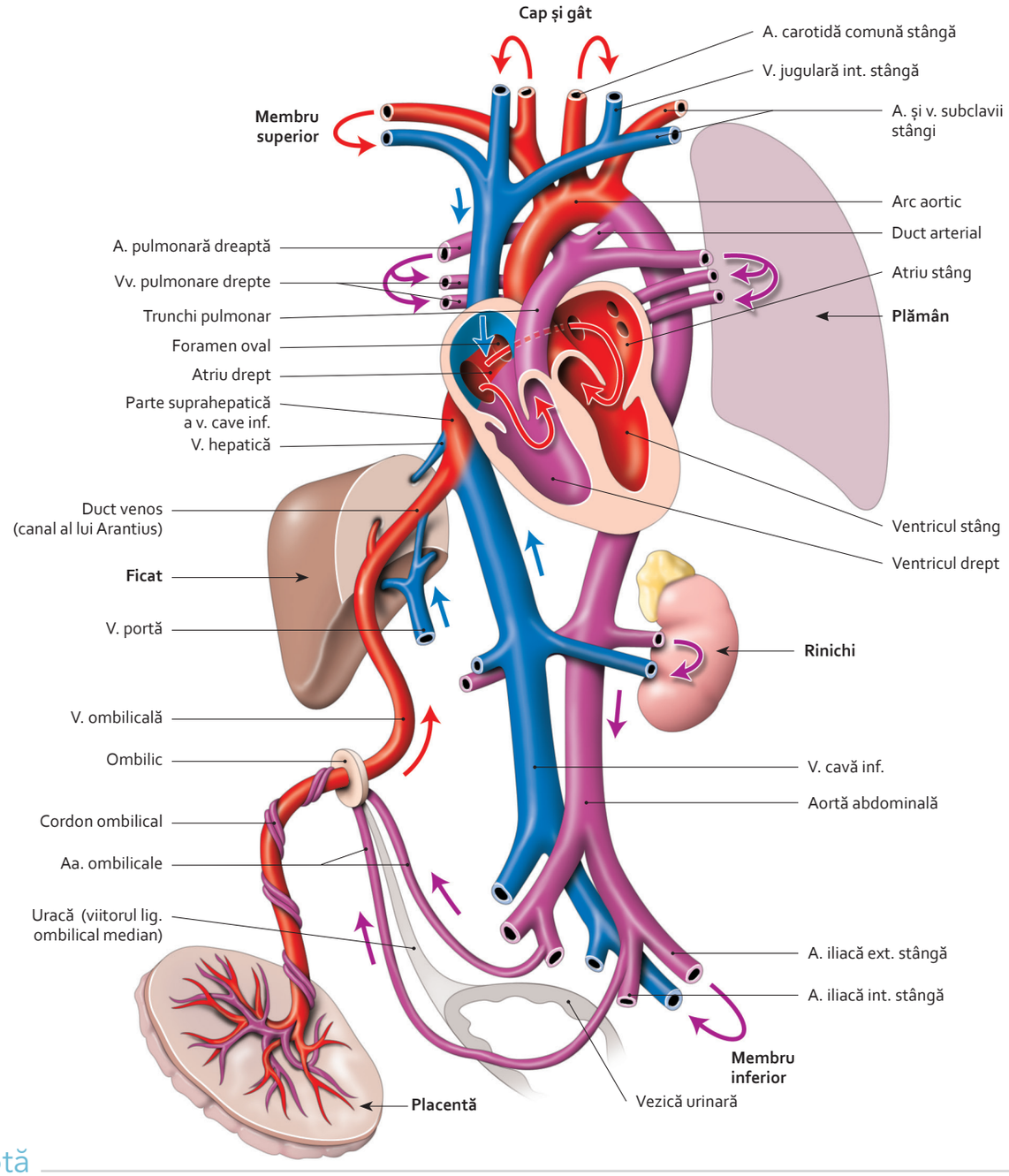

Notă

- **Circulația antenatală**

Sângele oxigenat al placentei parcurge, succesiv, vena ombilicală, canalul venos, vena cavă inferioară (partea suprahepatică), atriul drept, foramenul oval în cea mai mare parte (și puțin ventriculul drept), atriul stâng, ventriculul stâng și aorta. Reîntoarcerea finală la placentă se face prin intermediul arterelor ombilicale.

În cursul acestui traiect, sângele placentar devine mai sărac în oxigen prin aportul de sânge hepatic, al venei cave superioare și al venelor pulmonare.

- **Circulația postnatală**

De la prima inspirație fetală, plămânii se dilată și debitul sângelui pulmonar crește și se îmbogățește cu oxigen. Ductul arterial și foramenul oval se închid.

După ligaturarea cordonului ombilical, vena ombilicală devine *ligamentul rotund al ficatului*, iar ductul venos suferă o atrezie și devine *ligamentul venos al ficatului*. Arterele ombilicale se înfundă în partea lor distală și devin *ligamentele ombilicale mediale*.

Uraca devine *ligamentul ombilical median*.

3064 300-95.indd 391 28.07.2014 18:48:14

5.88 Dezvoltarea uterului gravid

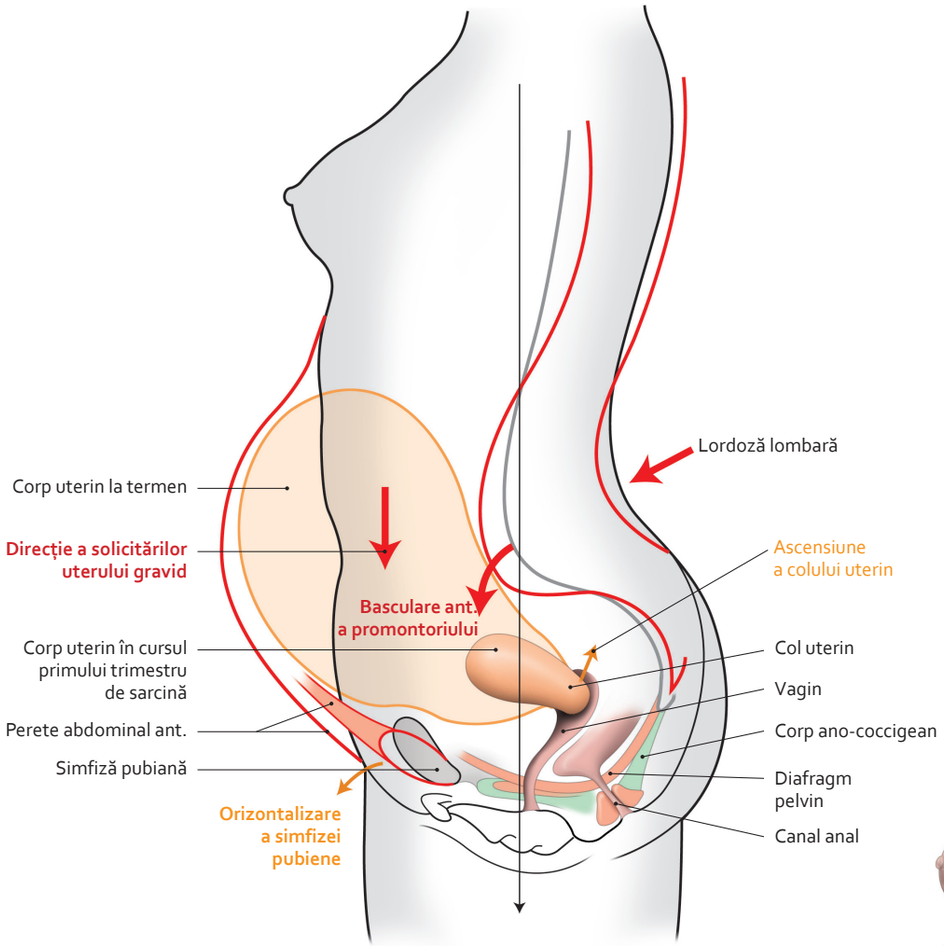

Modificări topografice în cursul sarcinii
(linii roșii)

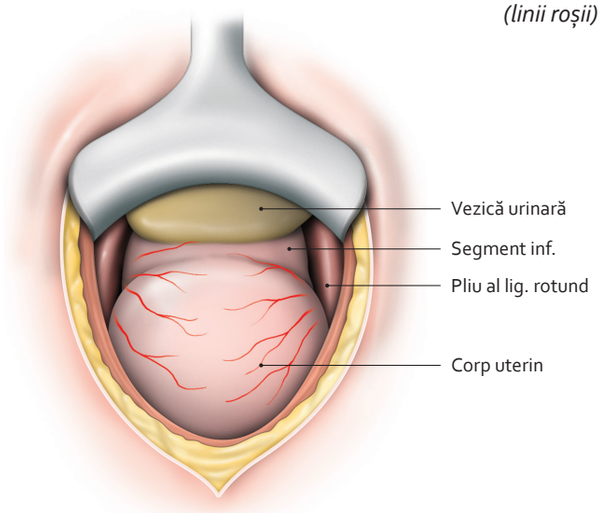

Segment inferior al uterului
(vedere operatorie)

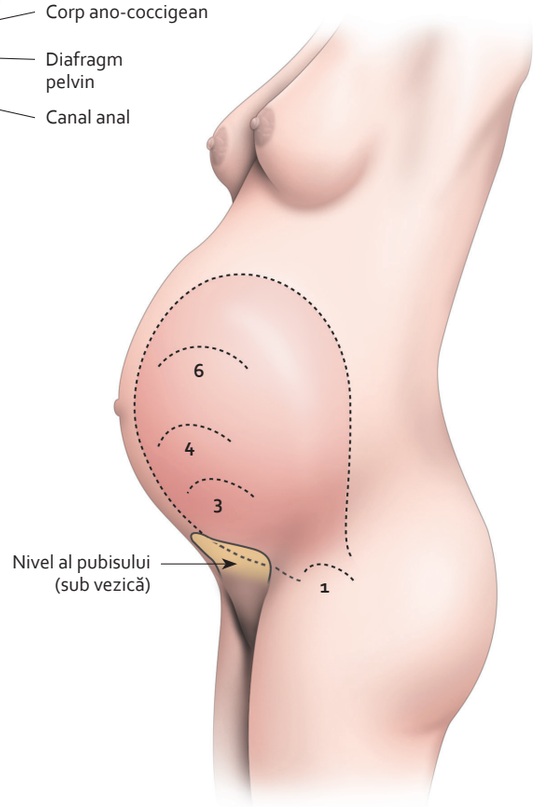

Femeie însărcinată la termen. Situație succesivă a fundusului uterin la 1, 3, 4 și 6 luni

3064 300-95.indd 392 28.07.2014 18:48:20

5.89 Uterul gravid la termen

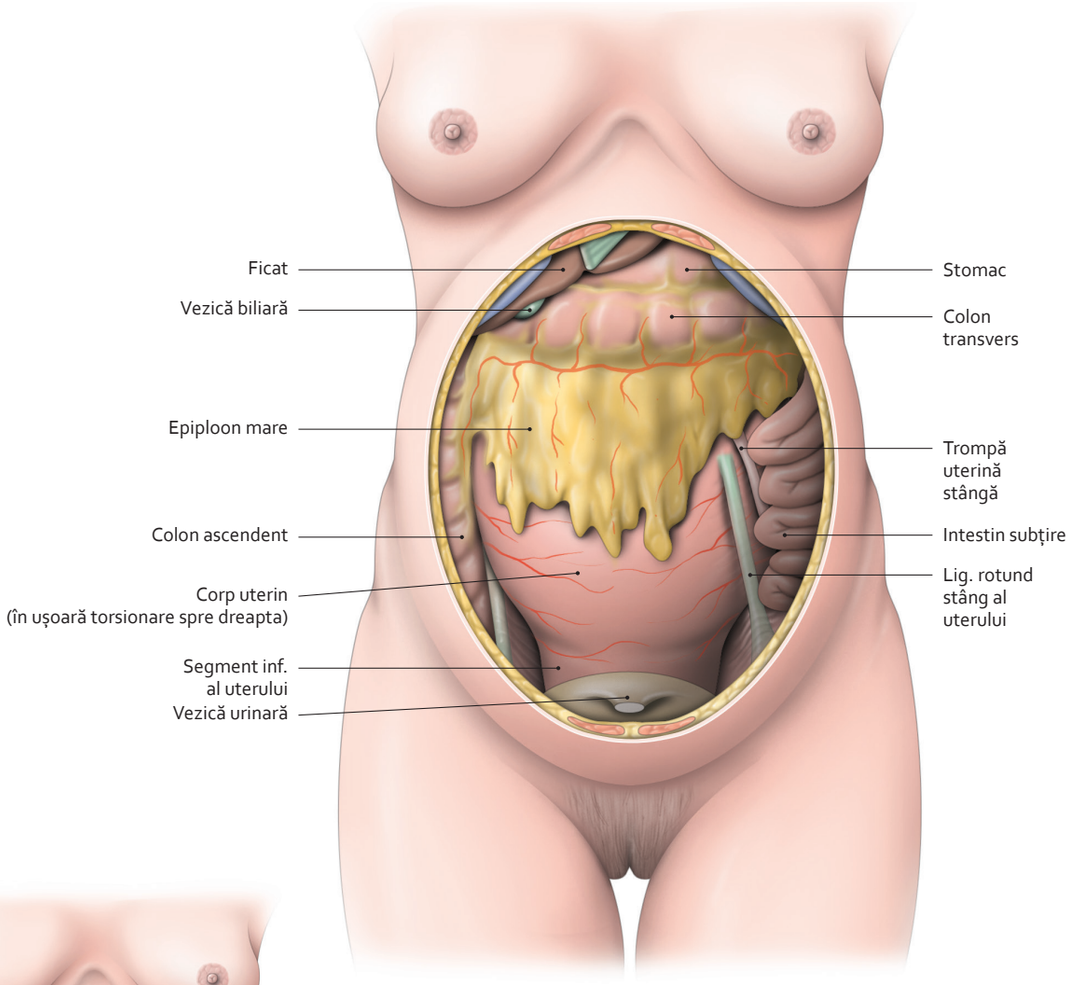

Raporturi anterioare și superioare ale uterului gravid la termen

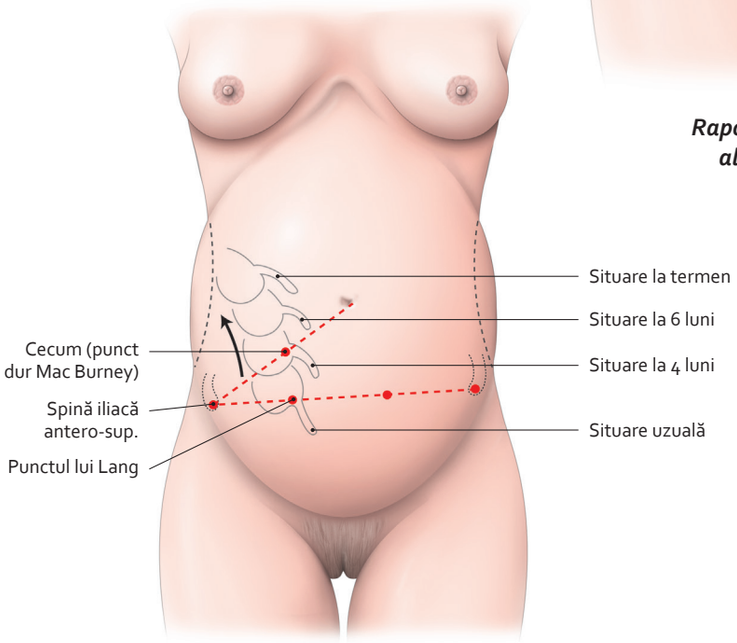

Stare a cecumului și a apendicelui vermicular în timpul sarcinii

3064 300-95.indd 393 28.07.2014 18:48:27

5.90 Uterul puerperal

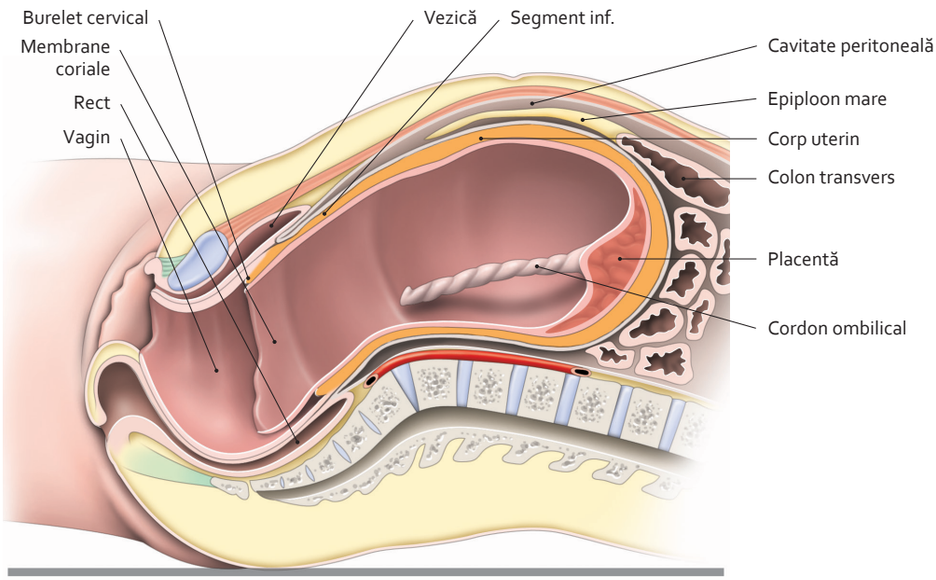

Uter și vagin la finalul expulziei fătului

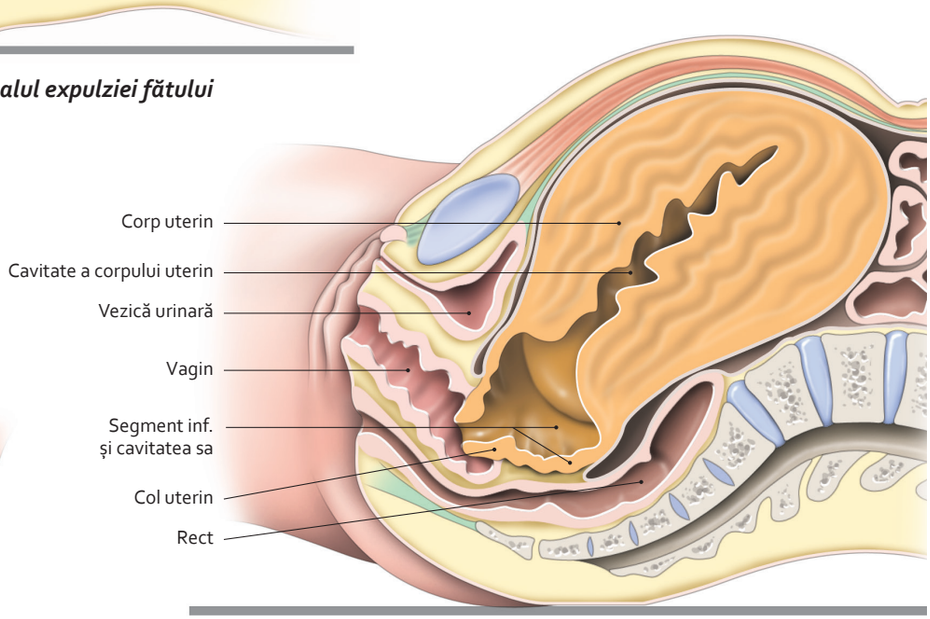

Uter puerperal după delivrență
(secțiune sagitală mediană)

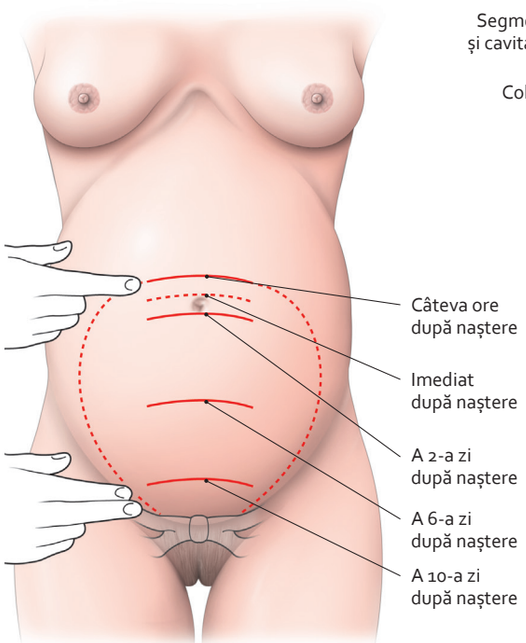

Situare a fundusului uterului puerperal

3064 300-95.indd 394 28.07.2014 18:48:35

3064 396-417.indd 396 28.07.2014 18:52:48

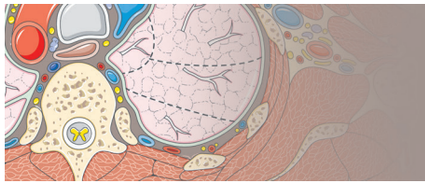

Secțiuni transversale ale trunchiului

6

6.1. Orientare a secțiunilor transversale seriate 399
6.2. Nivel al secțiunilor anatomice ale trunchiului 400
6.3. Secțiune anatomică trecând prin vertebra toracică T3 401
6.4. Secțiune anatomică trecând prin vertebra toracică T4 402
6.5. Secțiune anatomică trecând prin vertebra toracică T5 403
6.6. Secțiune anatomică trecând prin vertebra toracică T6 404
6.7. Secțiune anatomică trecând prin vertebra toracică T7 405
6.8. Secțiune anatomică trecând prin vertebra toracică T8 406
6.9. Secțiune anatomică trecând prin vertebra toracică T10 407
6.10. Secțiune anatomică trecând prin vertebra toracică T11 408
6.11. Secțiune anatomică trecând prin vertebra toracică T12 409
6.12. Secțiune anatomică trecând prin vertebra lombară L5 410
6.13. Secțiune anatomică trecând prin vertebra sacrată S2 411
6.14. Secțiune anatomică deasupra simfizei pubiene la femeie 412
6.15. Secțiune anatomică la nivelul simfizei pubiene la femeie 413
6.16. Secțiune anatomică sub simfiza pubiană la femeie 414
6.17. Secțiune anatomică deasupra simfizei pubiene la bărbat 415
6.18. Secțiune anatomică la nivelul simfizei pubiene la bărbat 416
6.19. Secțiune anatomică sub simfiza pubiană la bărbat 417

3064 396-417.indd 397 28.07.2014 18:52:49

6.1 Orientare a secțiunilor transversale seriate

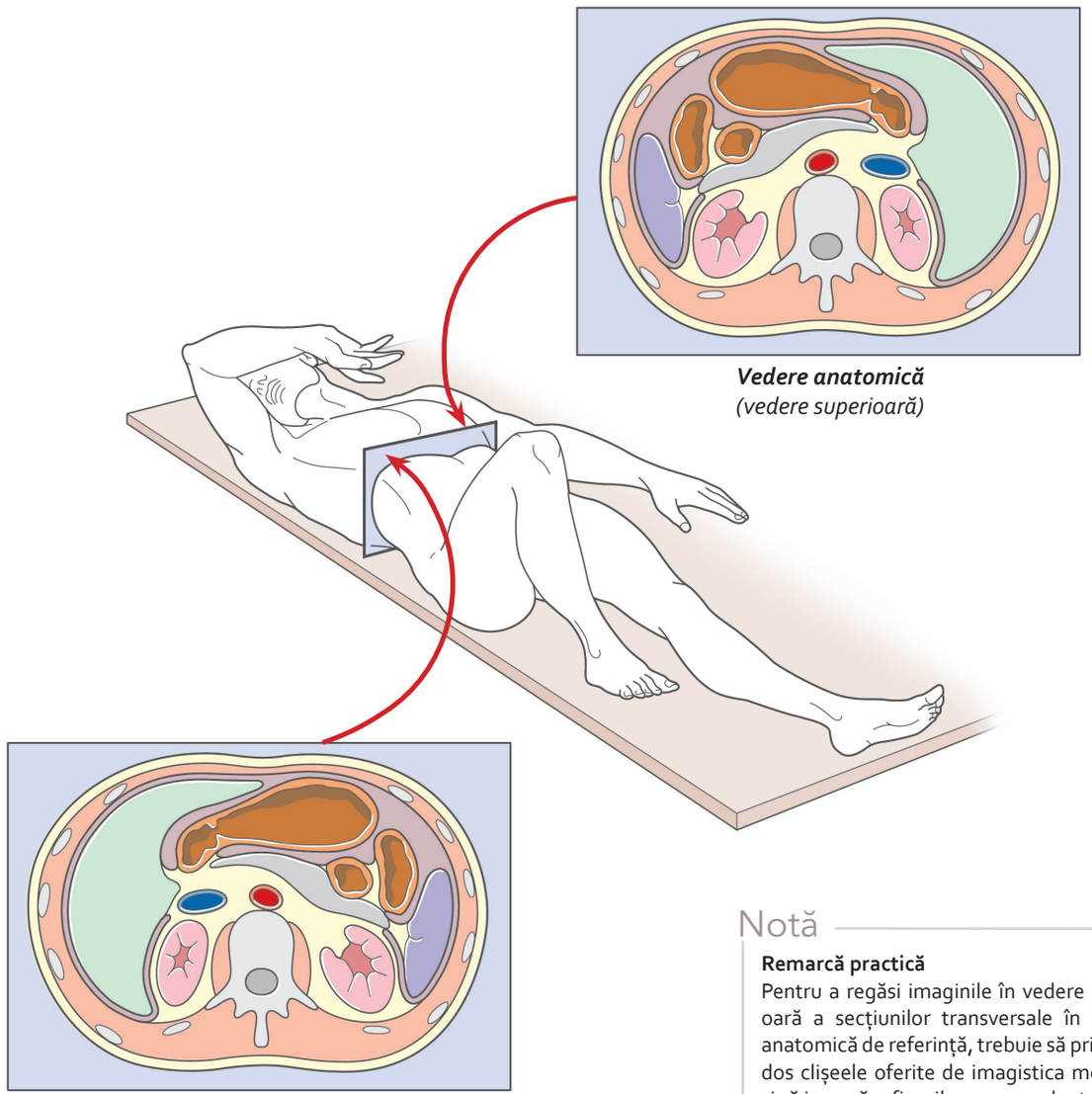

Vedere anatomică
(vedere superioară)

Imagine oferită de imagistica medicală
(vedere inferioară)

Notă

Remarcă practică
Pentru a regăsi imaginile în vedere superioară a secțiunilor transversale în poziție anatomică de referință, trebuie să privim pe dos clișeele oferite de imagistica medicală și să inversăm figurile corespondente.

3064 396-417.indd 399 28.07.2014 18:52:50

6.2 Nivel al secțiunilor anatomice ale trunchiului

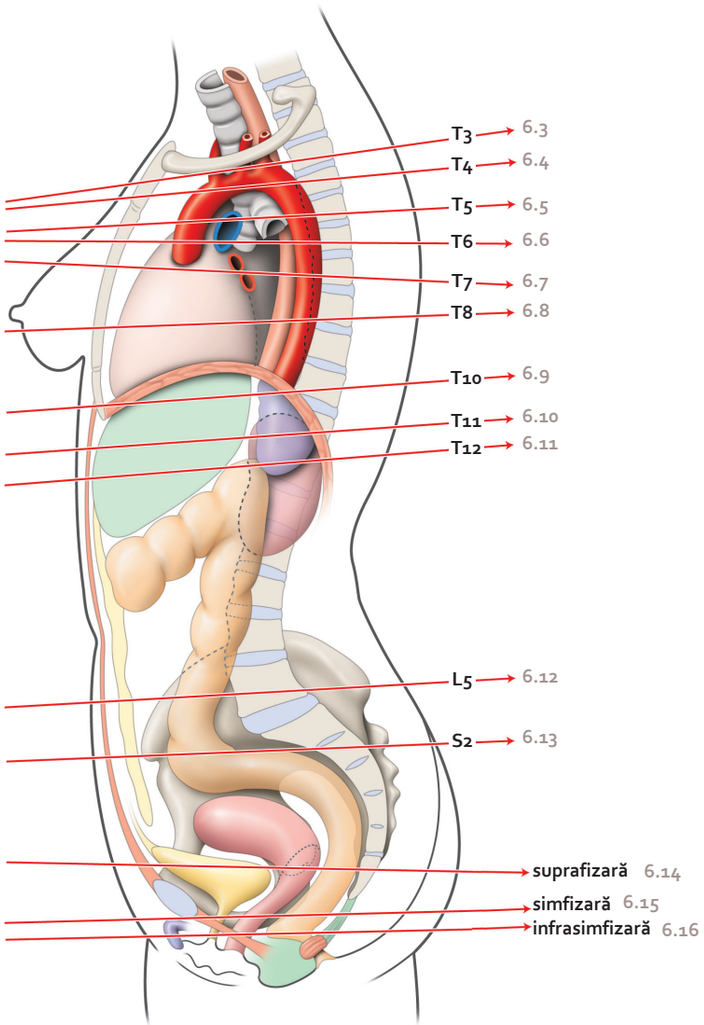

Trunchi feminin

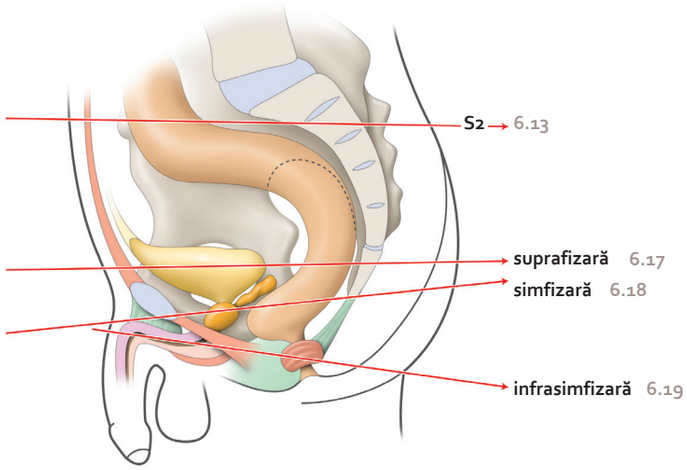

Mic bazin masculin

Notă

Toate secțiunile reprezentate corespund unor calcuri schematice ale unor clișee de imagistică medicală.

Nivel al diferitelor secțiuni anatomice transversale ale planșelor următoare

3064 396-417.indd 400 28.07.2014 18:52:53

6.3 Secțiune anatomică trecând prin vertebra toracică T3

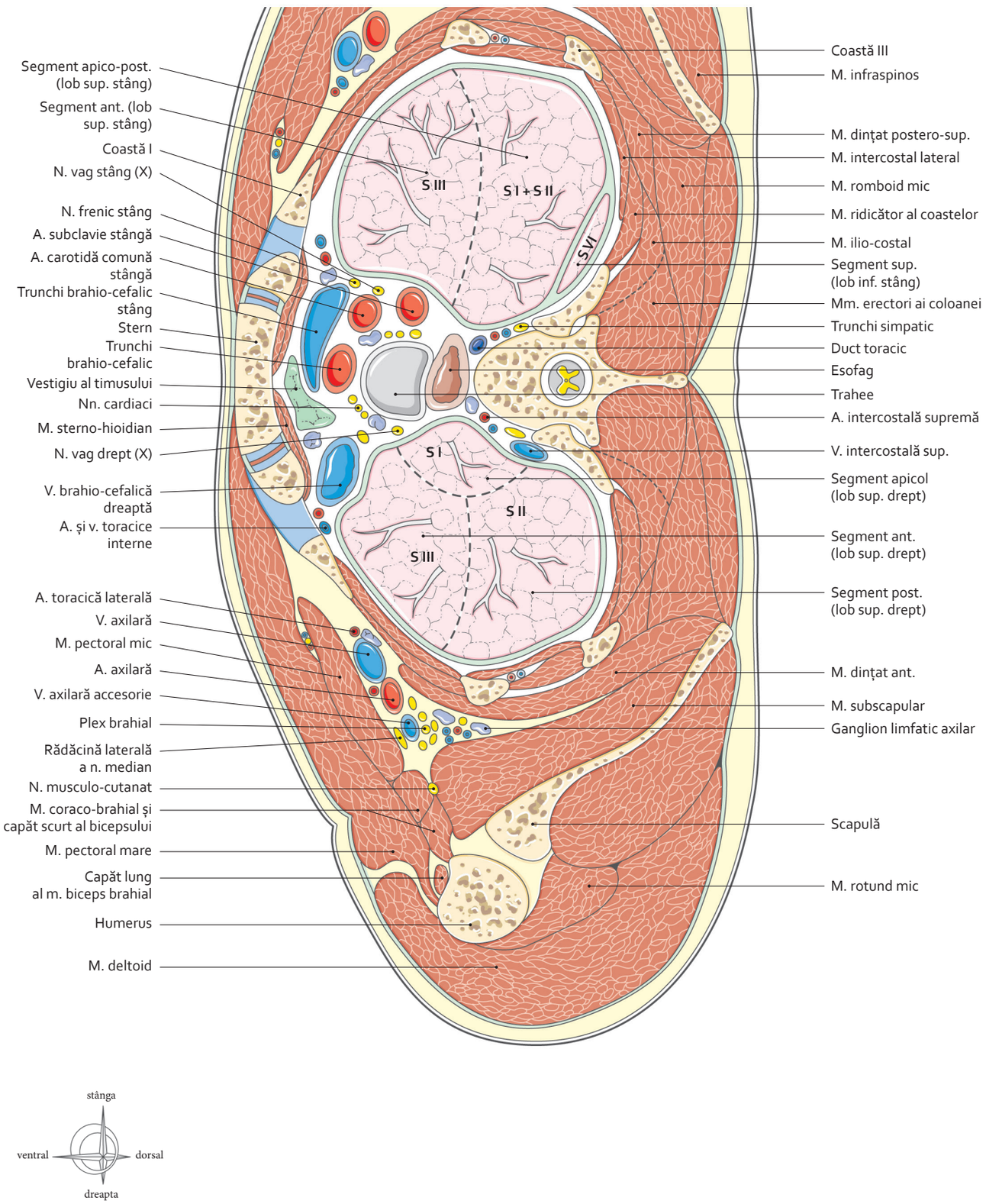

3064 396-417.indd 401 28.07.2014 18:52:54

6.4 Secțiune anatomică trecând prin vertebra toracică T4

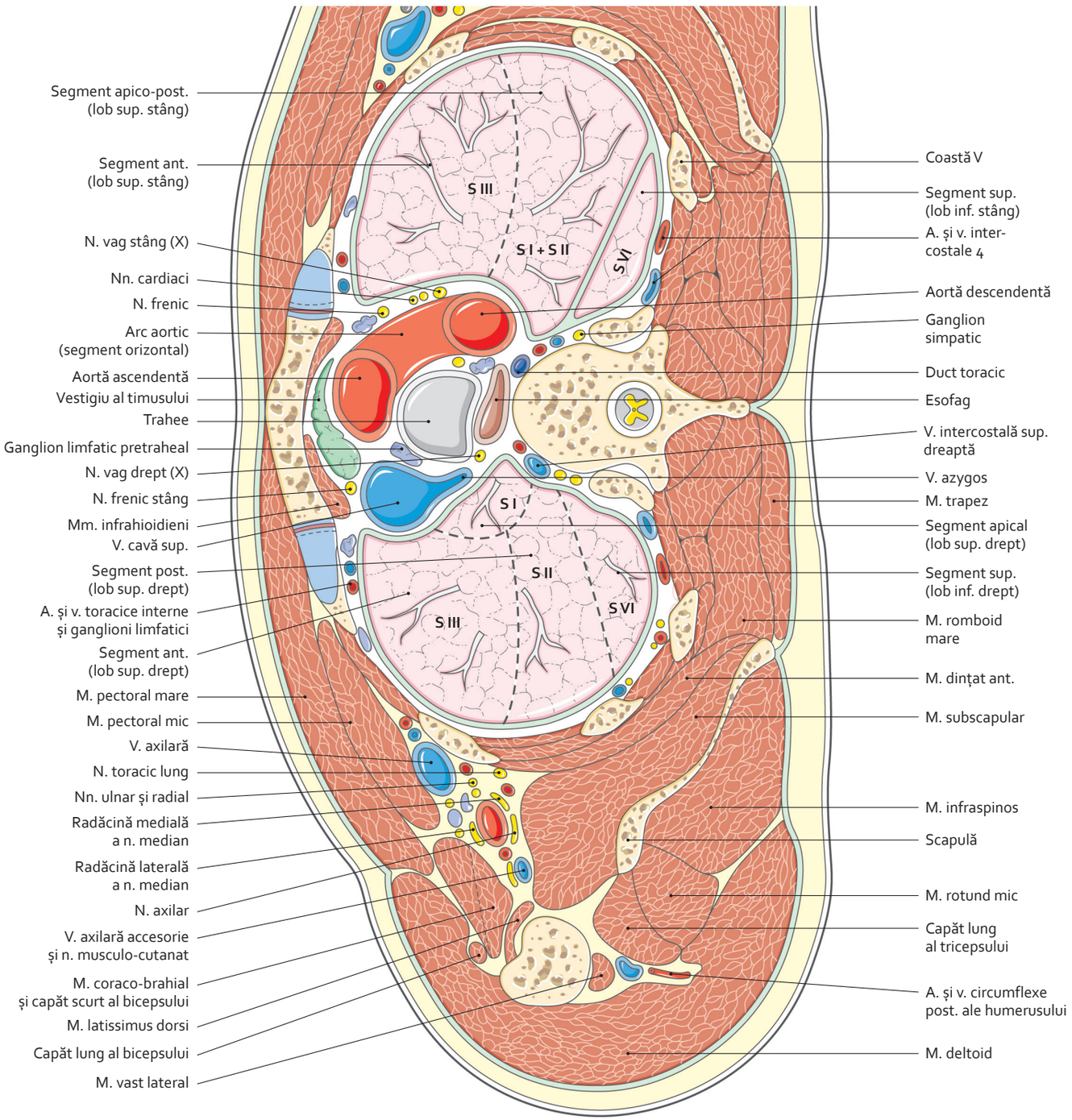

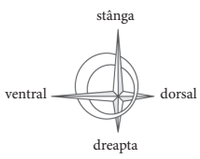

3064 396-417.indd 402 28.07.2014 18:52:55

6.5 Secțiune anatomică trecând prin vertebra toracică T5

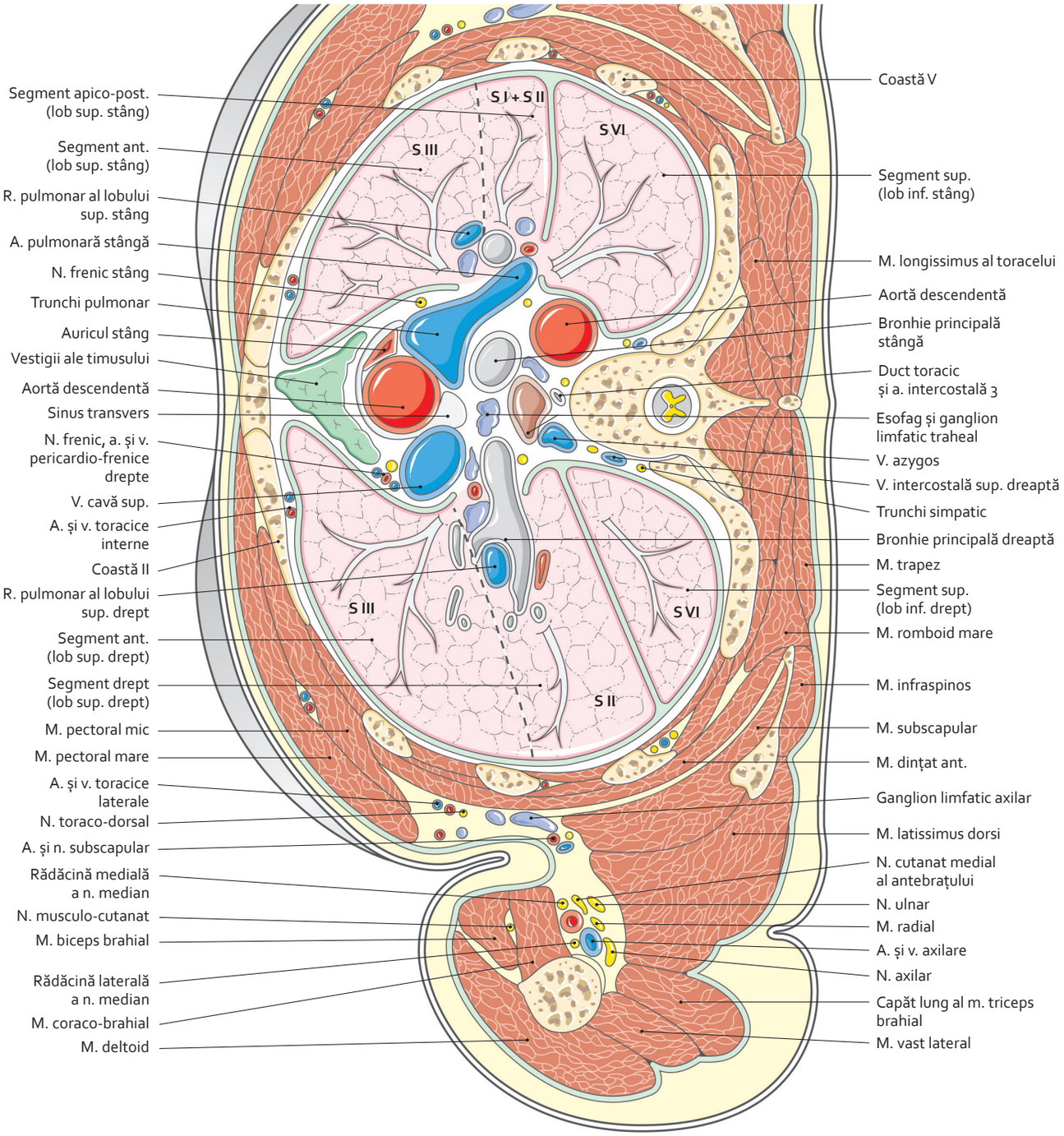

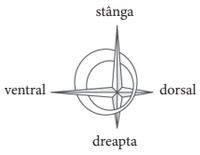

3064 396-417.indd 403 28.07.2014 18:52:56

6.6 Secțiune anatomică trecând prin vertebra toracică T6

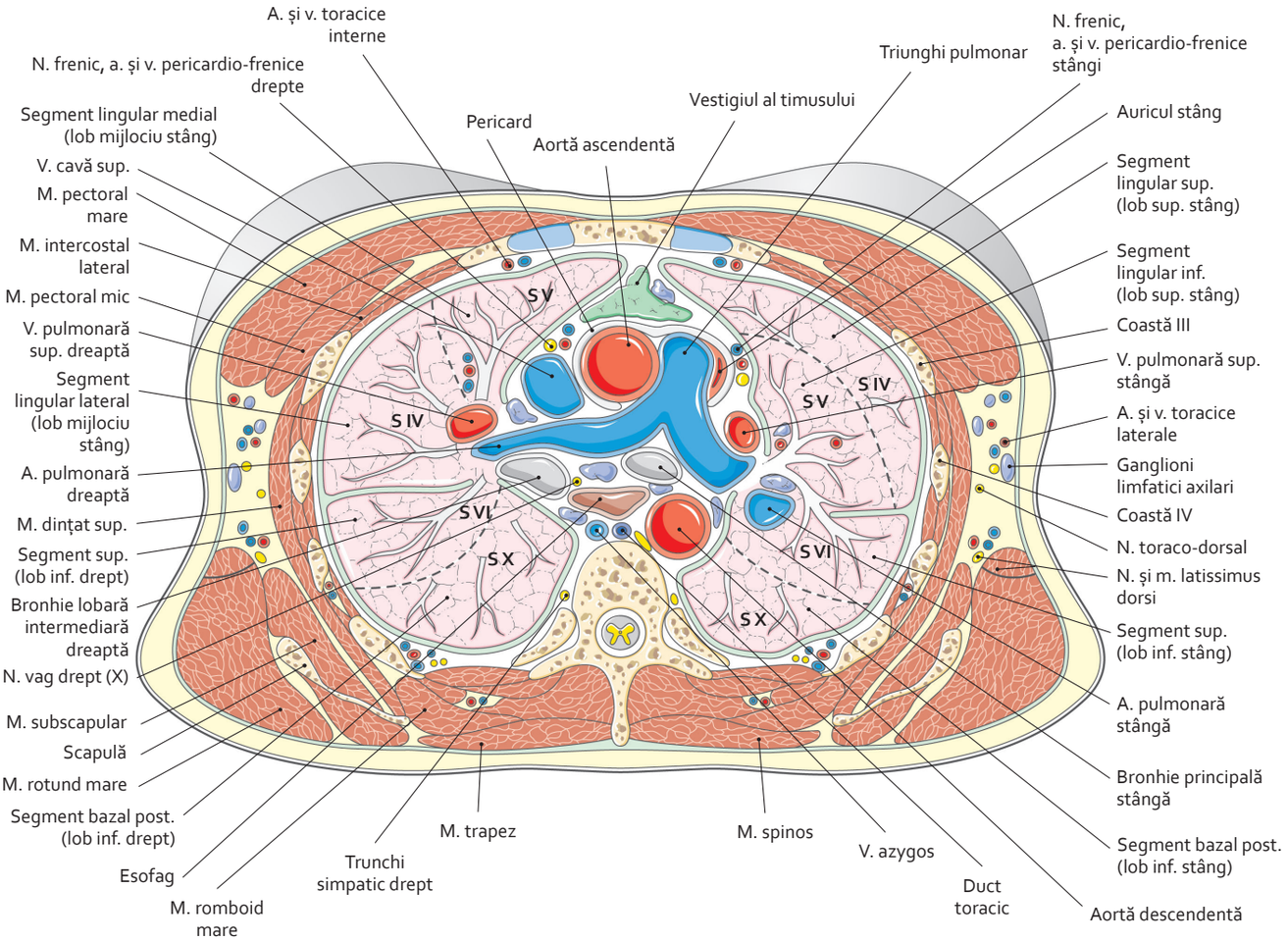

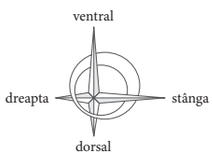

3064 396-417.indd 404 28.07.2014 18:53:02

6.7 Secțiune anatomică trecând prin vertebra toracică T7

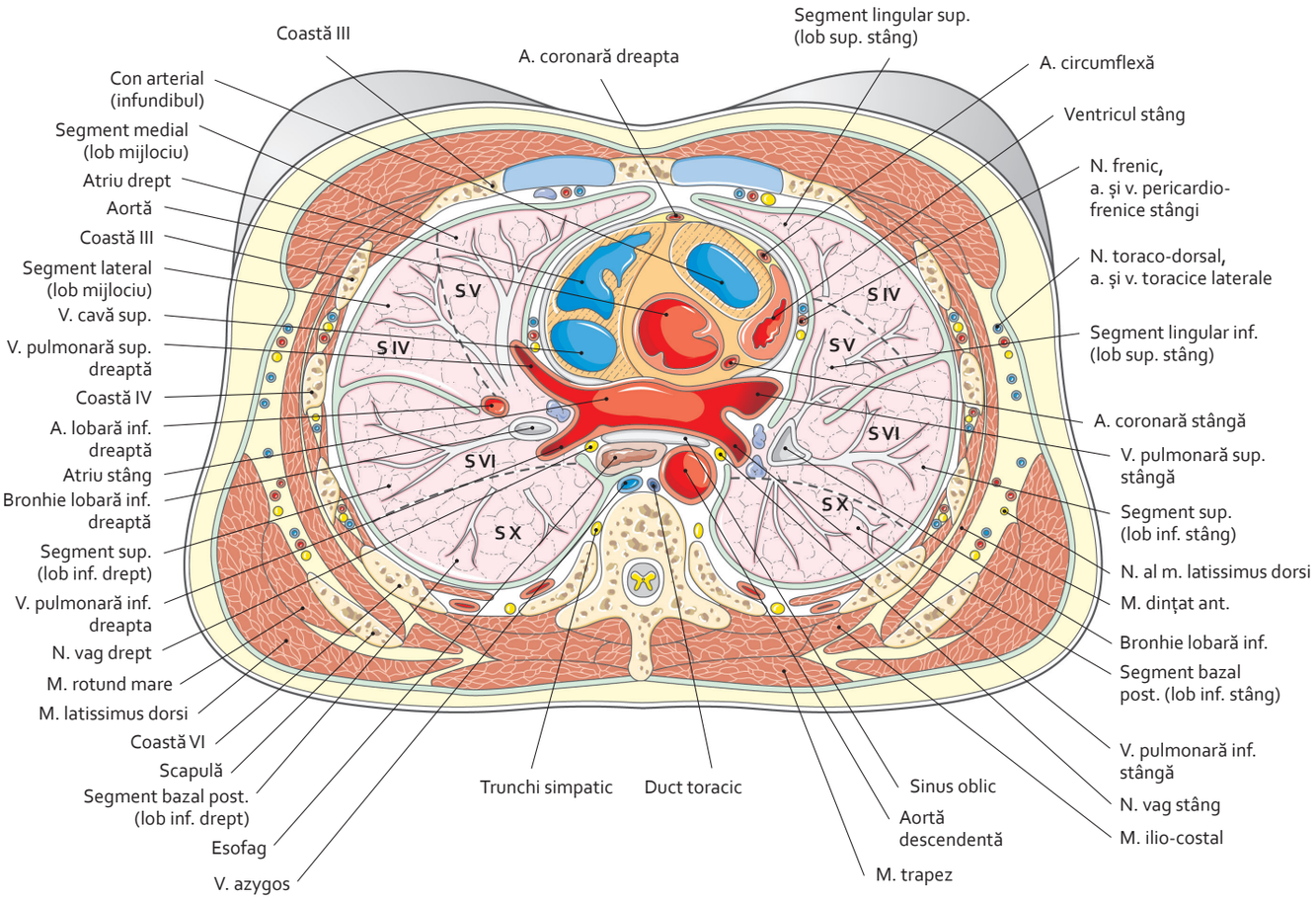

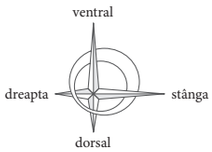

3064 396-417.indd 405 28.07.2014 18:53:03

6.8 Secțiune anatomică trecând prin vertebra toracică T8

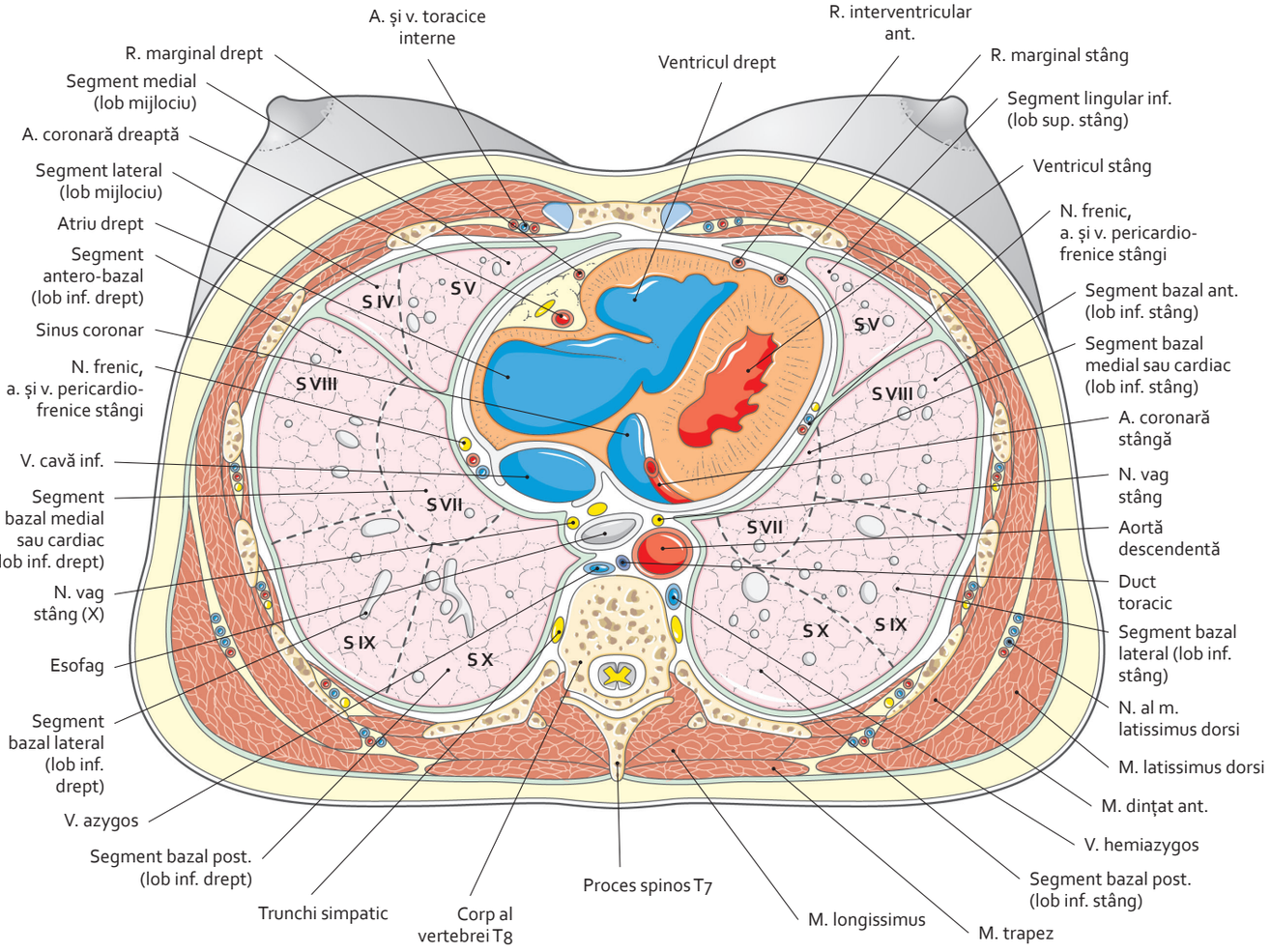

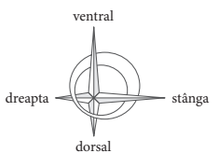

3064 396-417.indd 406 28.07.2014 18:53:04

6.9 Secțiune anatomică trecând prin vertebra toracică T10

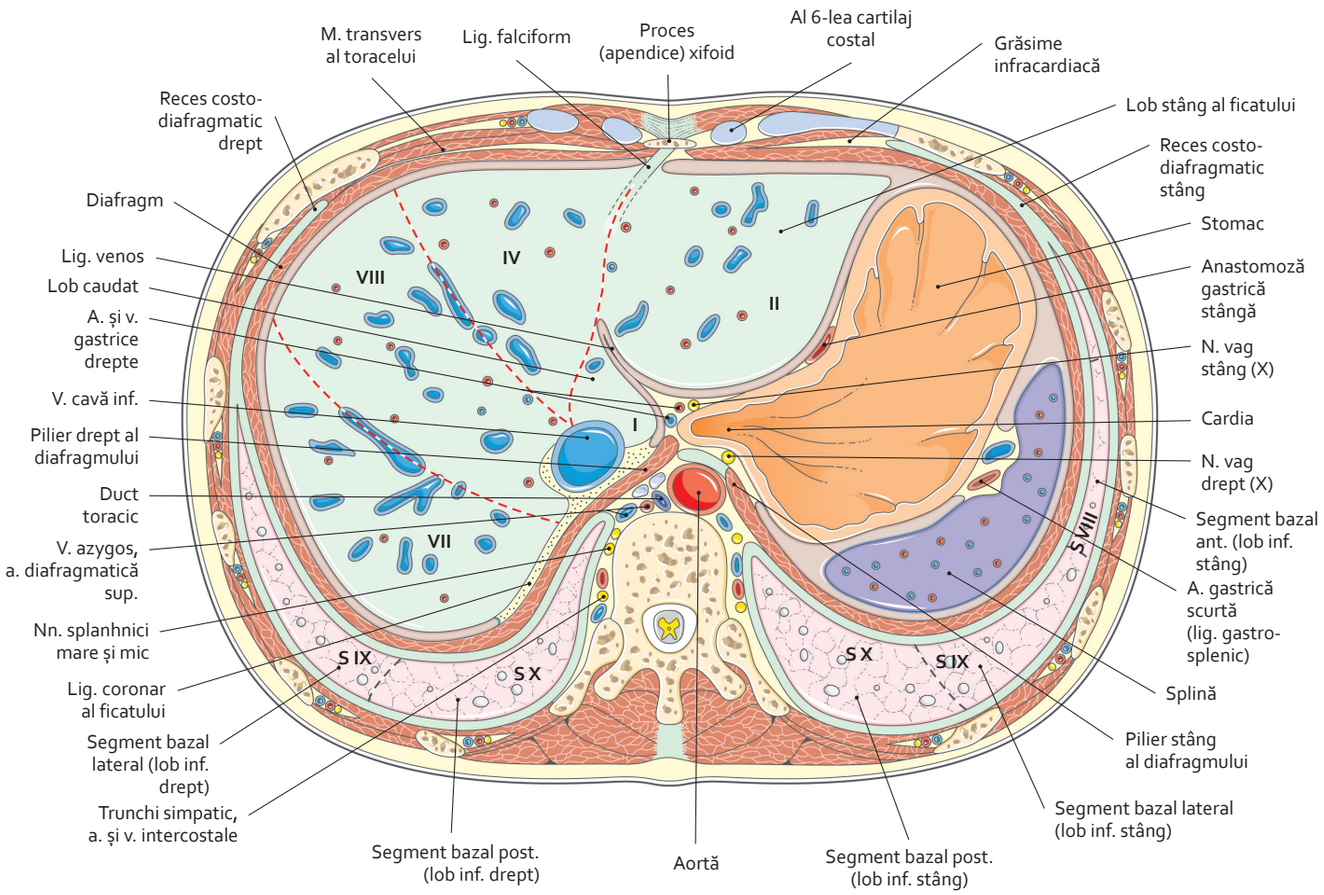

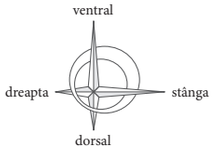

3064 396-417.indd 407 28.07.2014 18:53:06

6.10 Secțiune anatomică trecând prin vertebra toracică T11

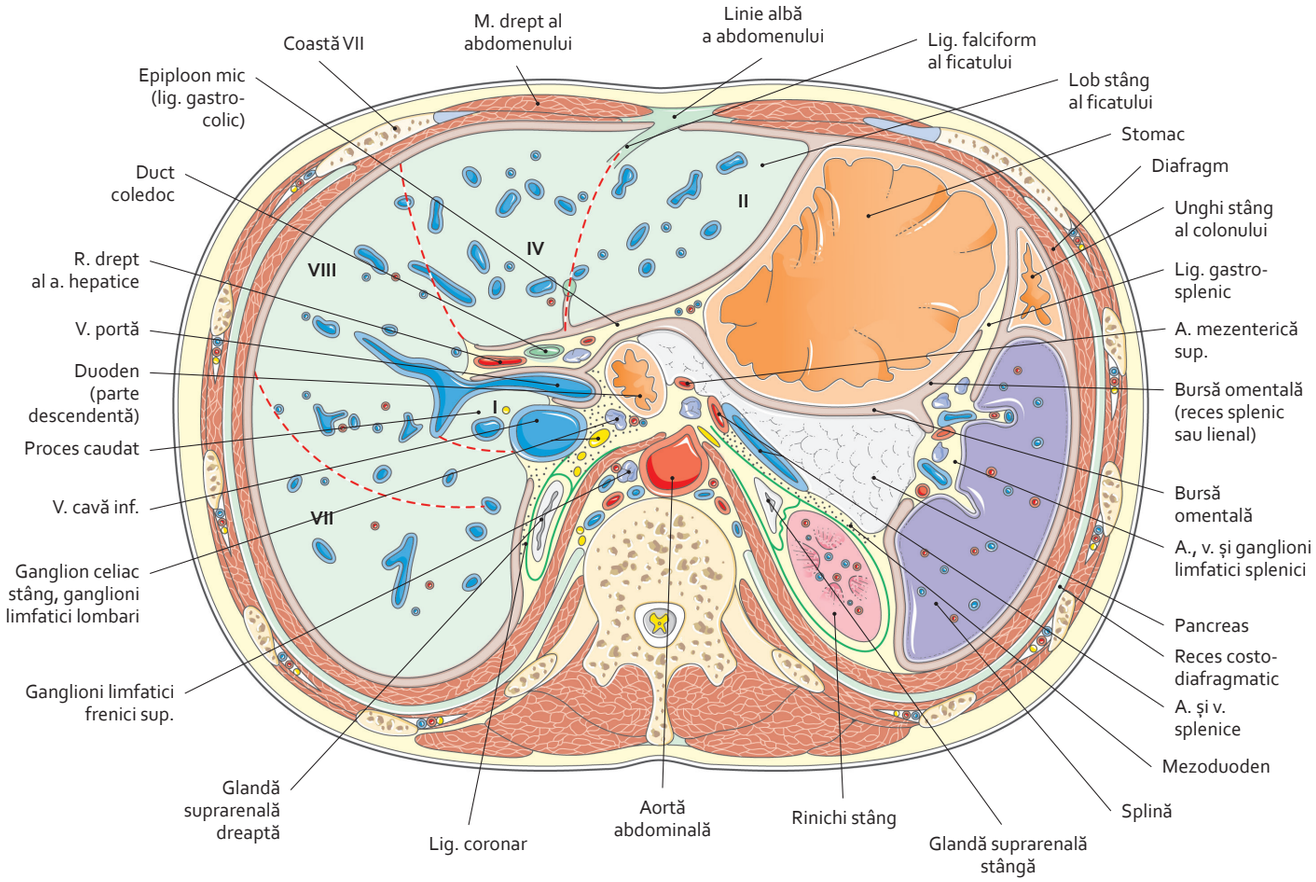

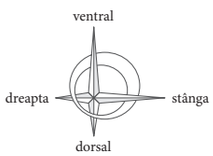

3064 396-417.indd 408 28.07.2014 18:53:07

6.11 Secțiune anatomică trecând prin vertebra toracică T12

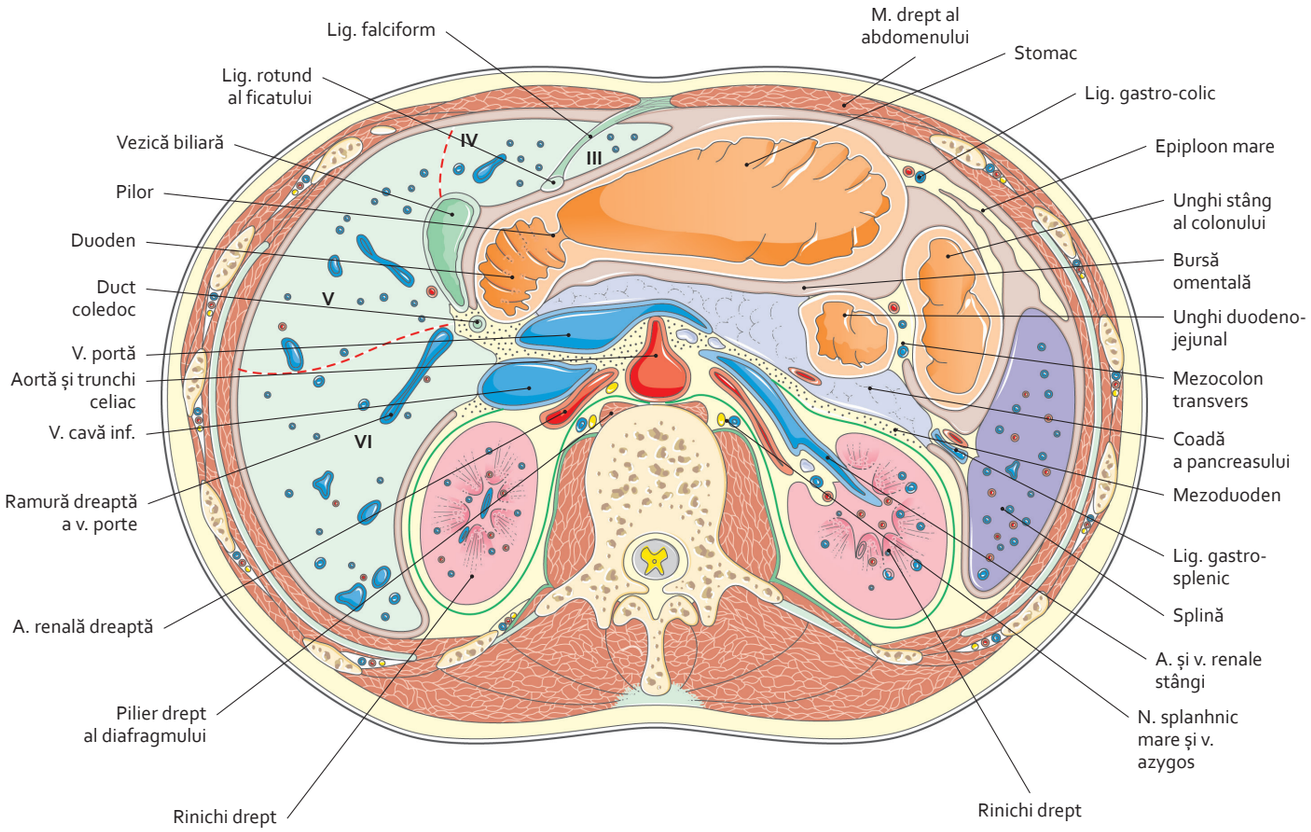

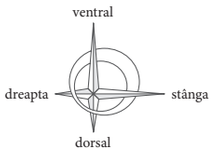

3064 396-417.indd 409 28.07.2014 18:53:08

6.12 Secțiune anatomică trecând prin vertebra lombară L5

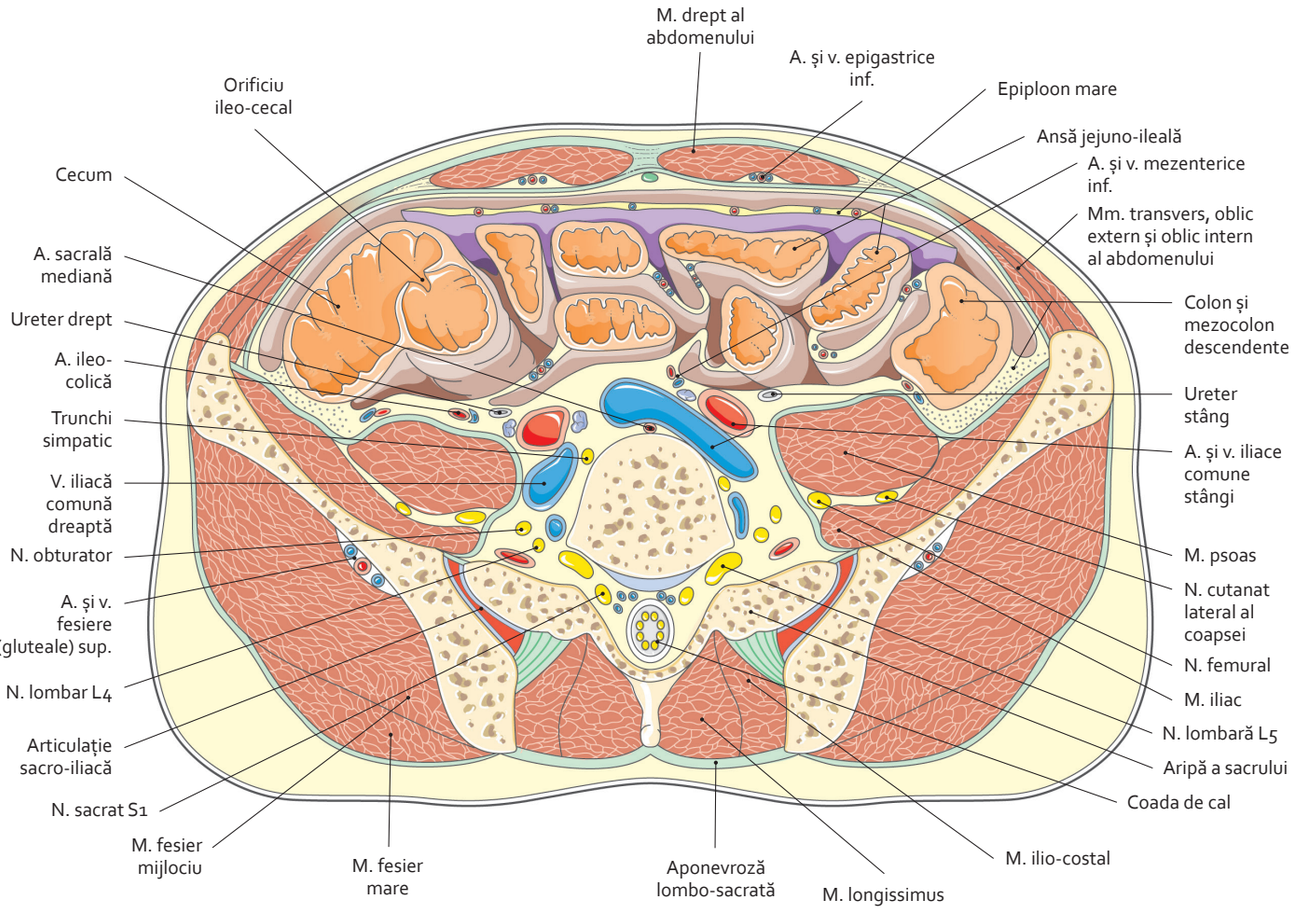

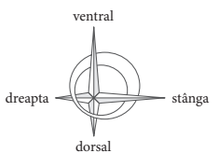

3064 396-417.indd 410 28.07.2014 18:53:09

6.13 Secțiune anatomică trecând prin vertebra sacrată S2

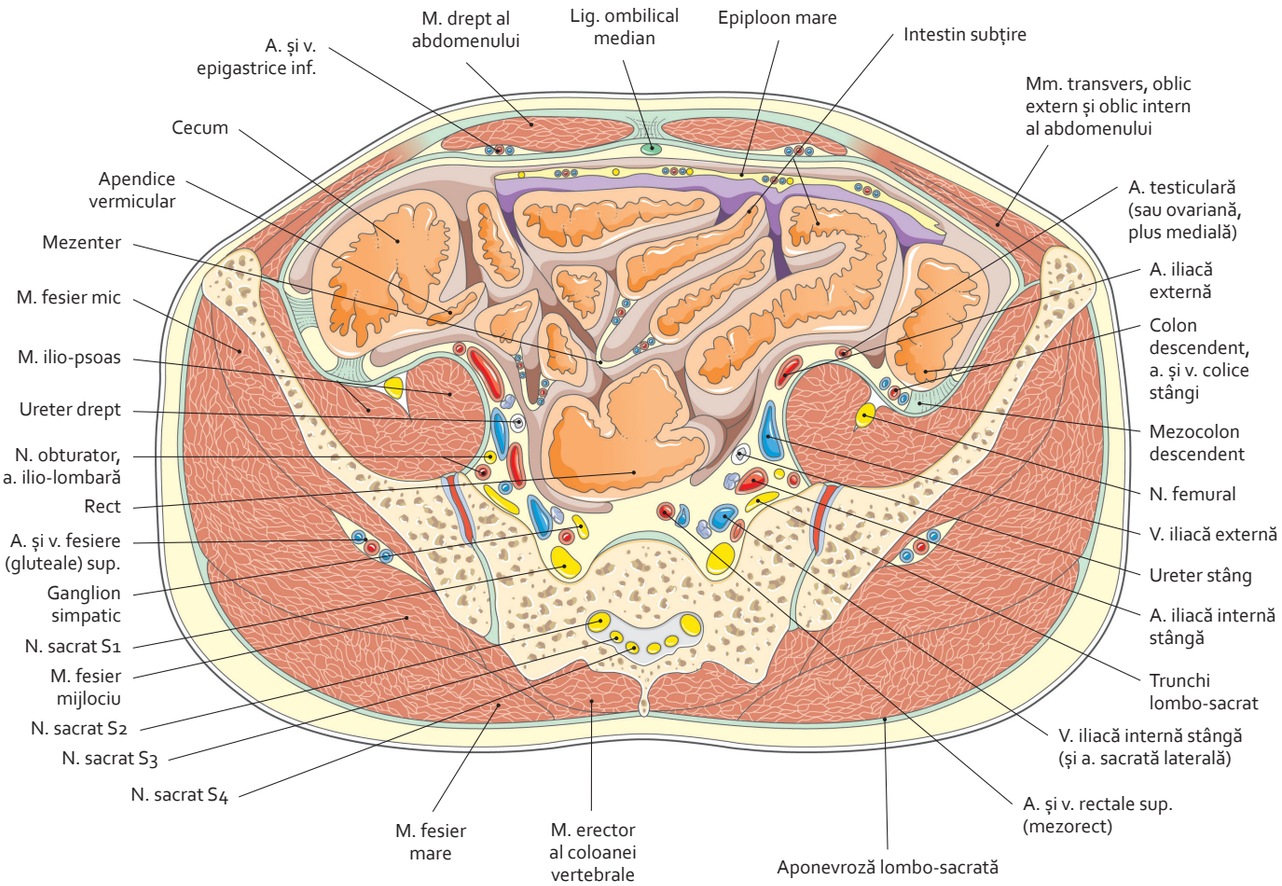

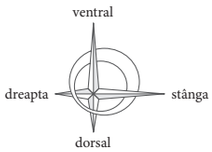

3064 396-417.indd 411 28.07.2014 18:53:11

6.14 Secțiune anatomică deasupra simfizei pubiene la femeie

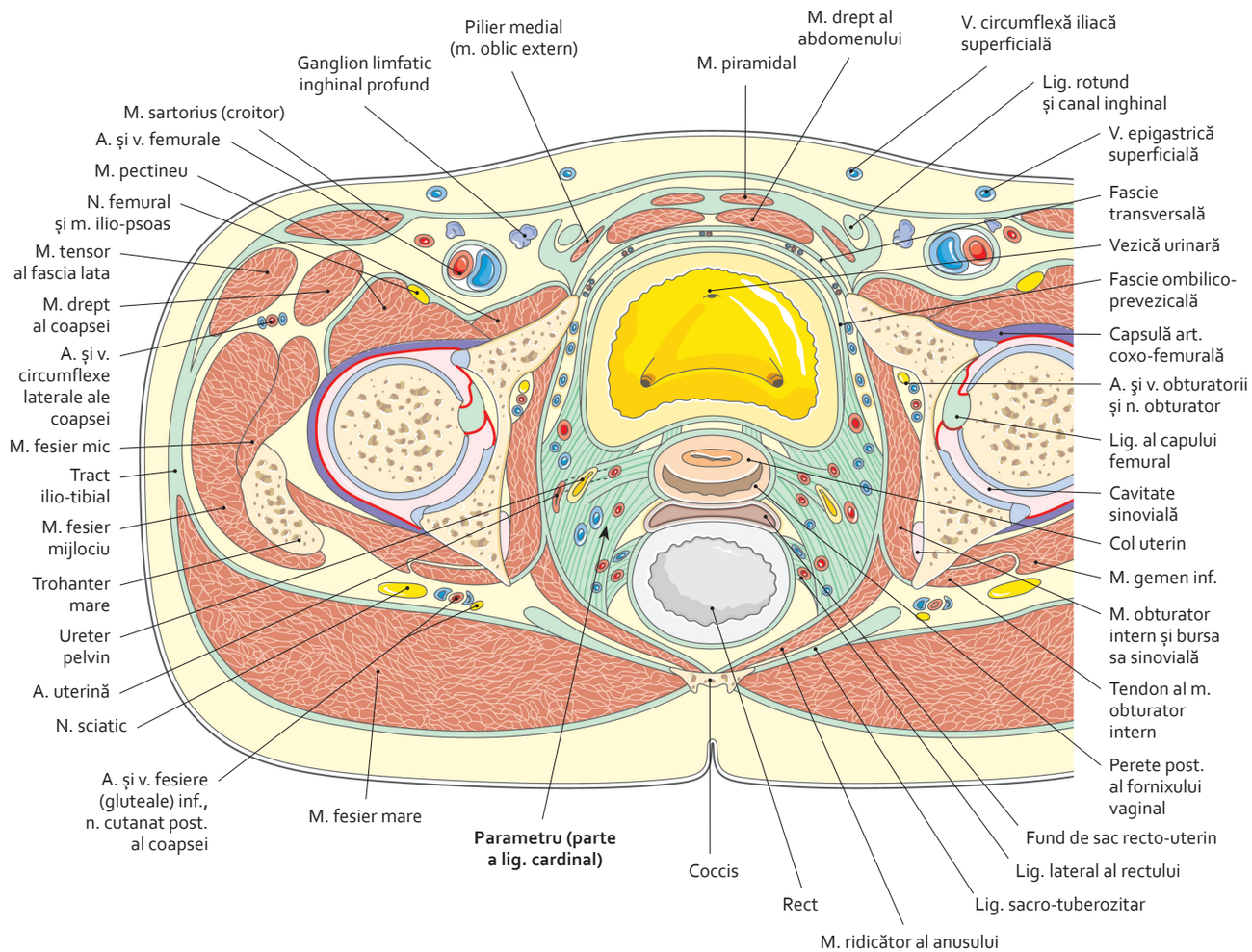

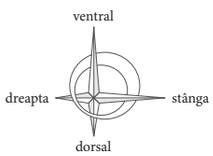

3064 396-417.indd 412 28.07.2014 18:53:12

6.15 Secțiune anatomică la nivelul simfizei pubiene la femeie

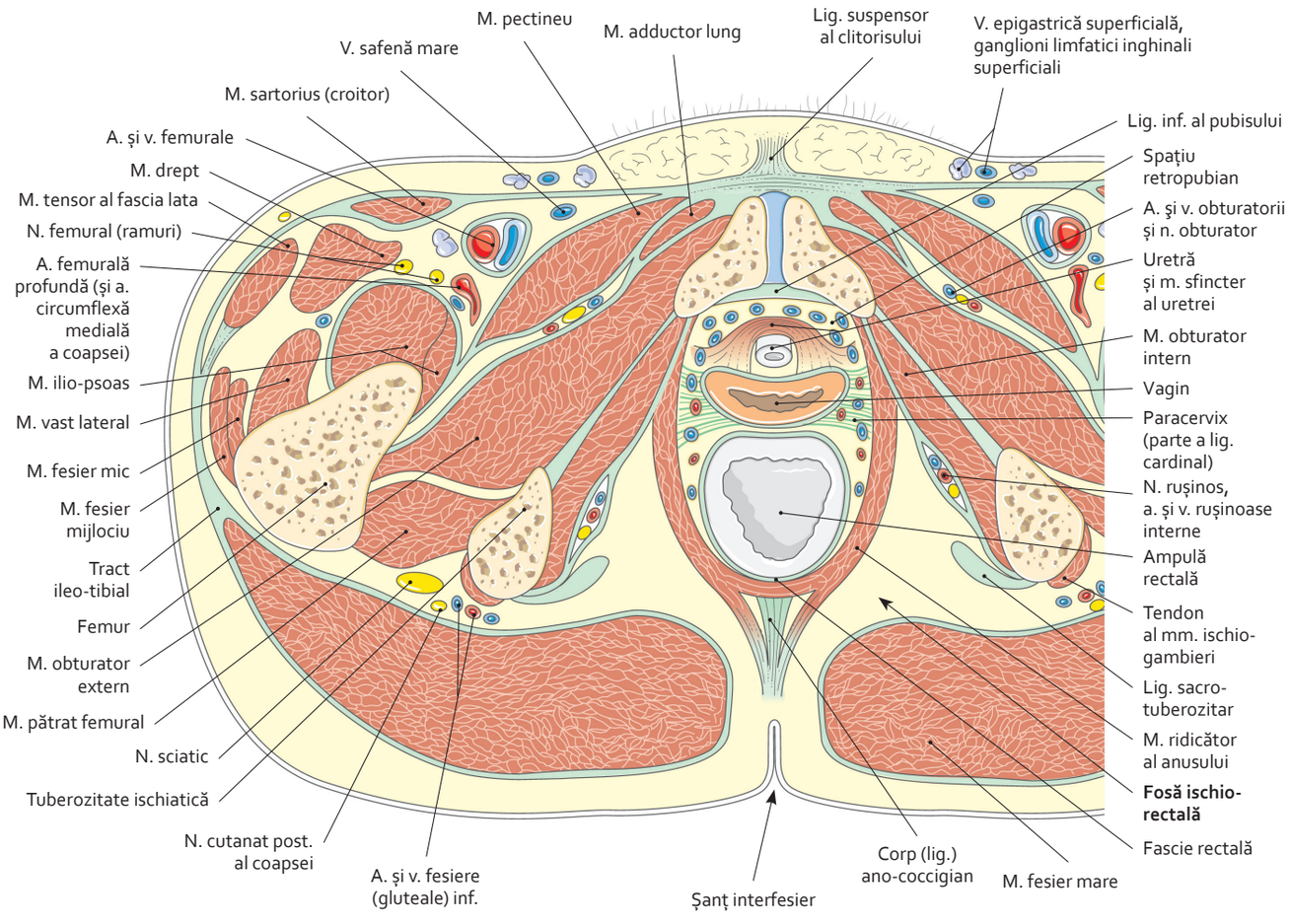

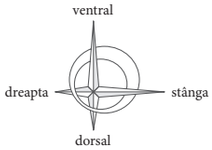

3064 396-417.indd 413 28.07.2014 18:53:14

6.16 Secțiune anatomică sub simfiza pubiană la femeie

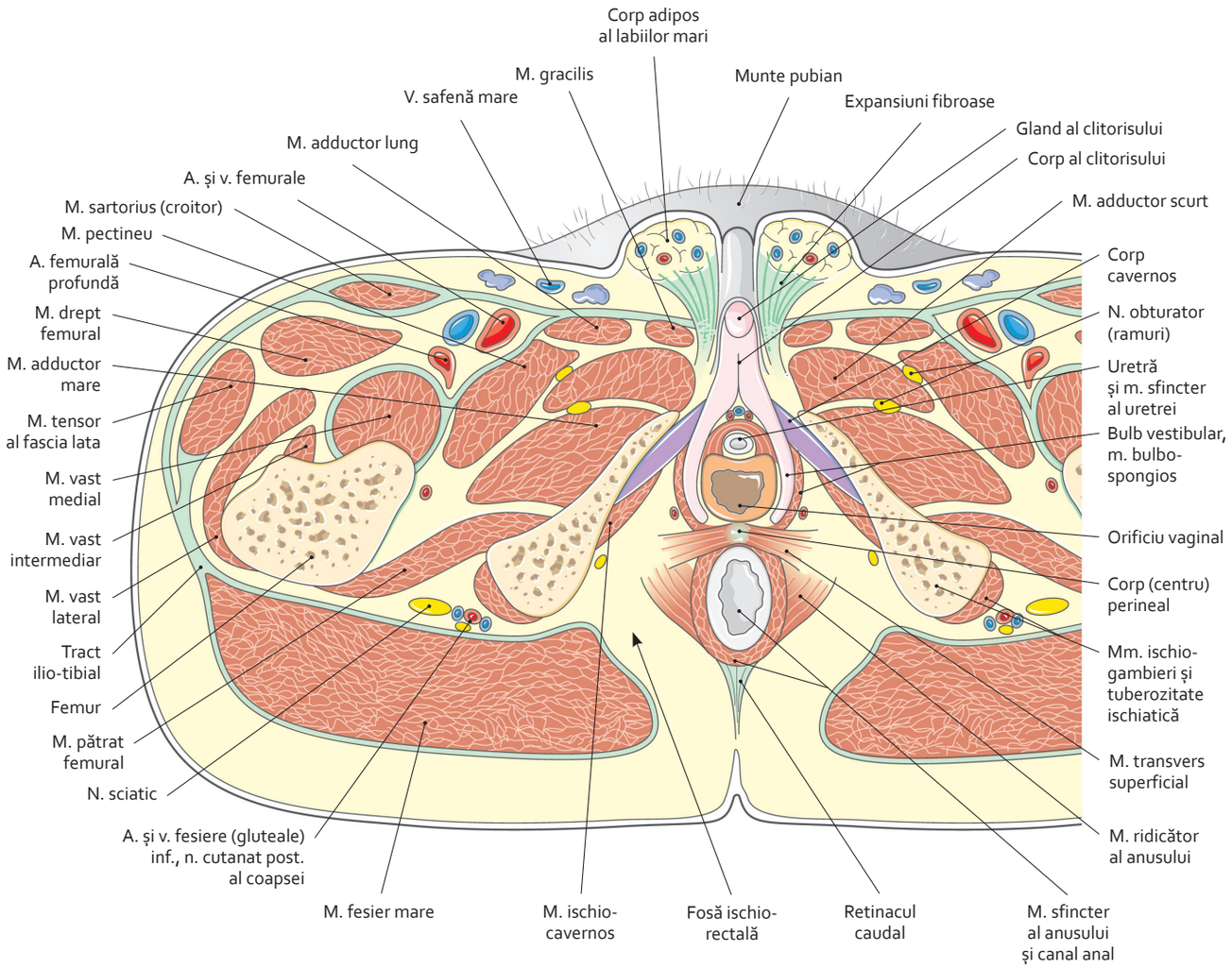

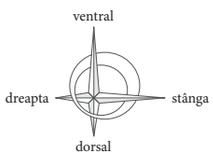

3064 396-417.indd 414 28.07.2014 18:53:16

6.17 Secțiune anatomică deasupra simfizei pubiene la bărbat

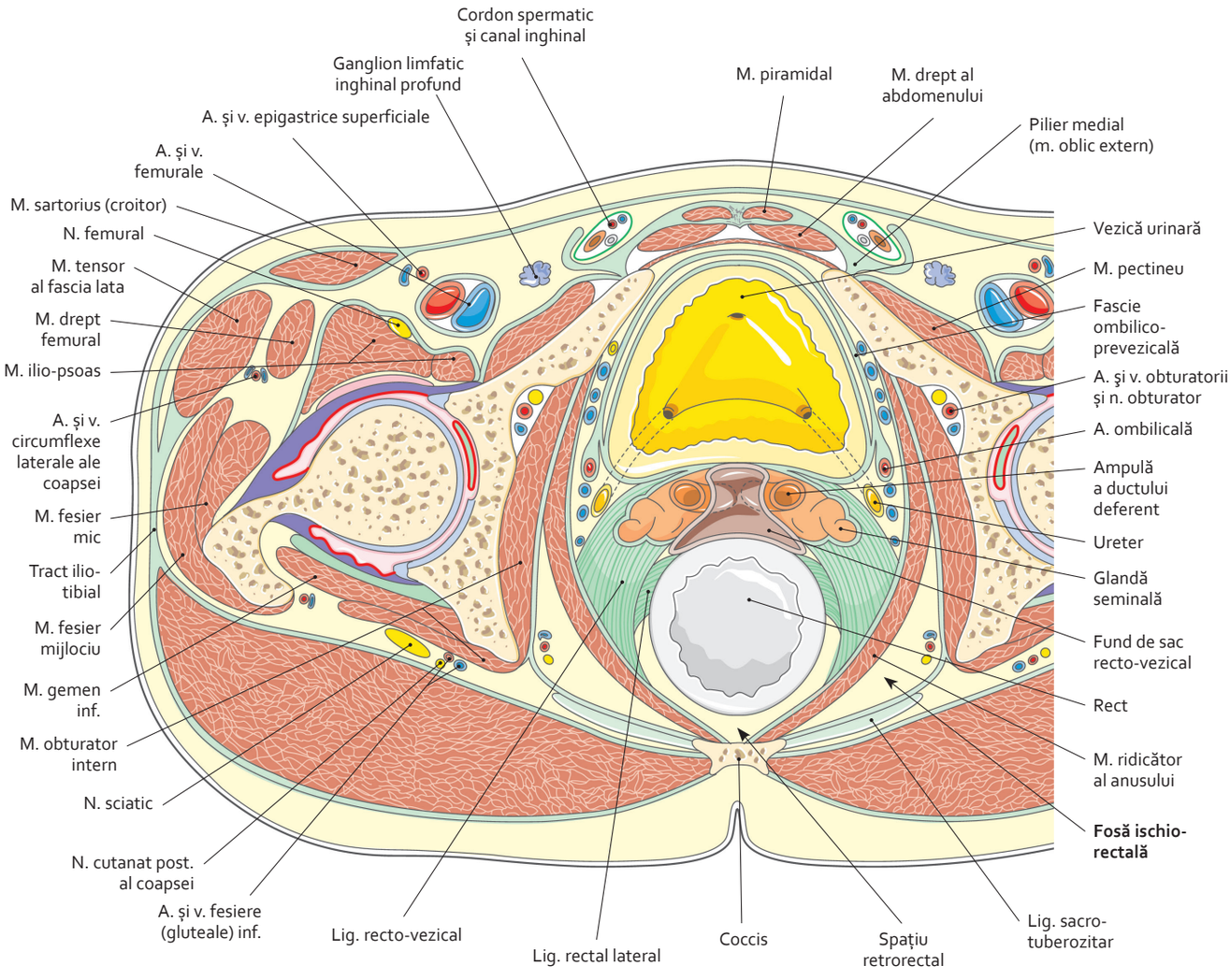

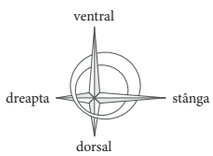

3064 396-417.indd 415 28.07.2014 18:53:18

6.18 Secțiune anatomică la nivelul simfizei pubiene la bărbat

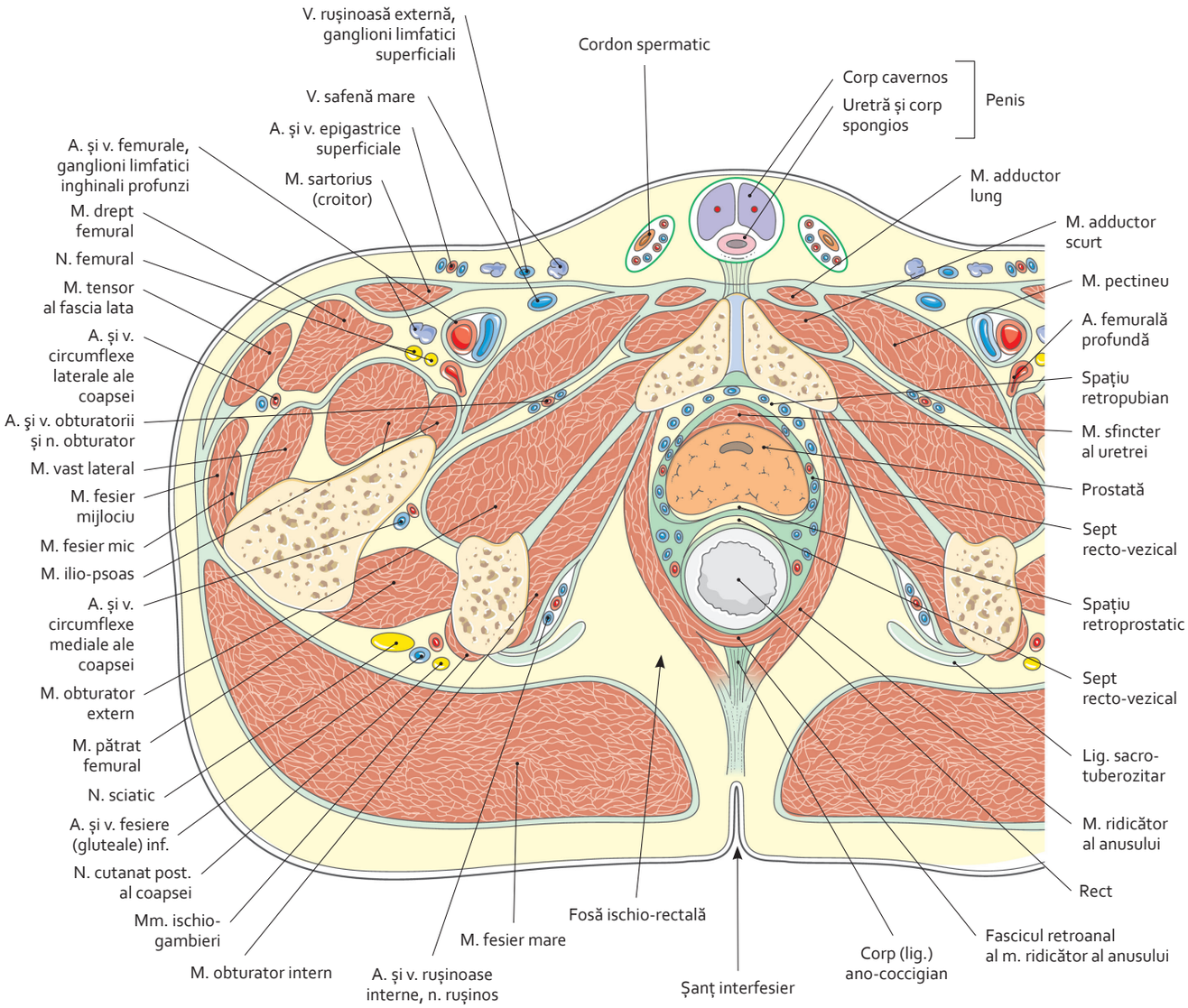

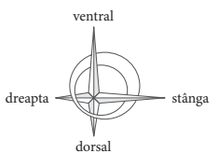

3064 396-417.indd 416 28.07.2014 18:53:20

6.19 Secțiune anatomică sub simfiza pubiană la bărbat

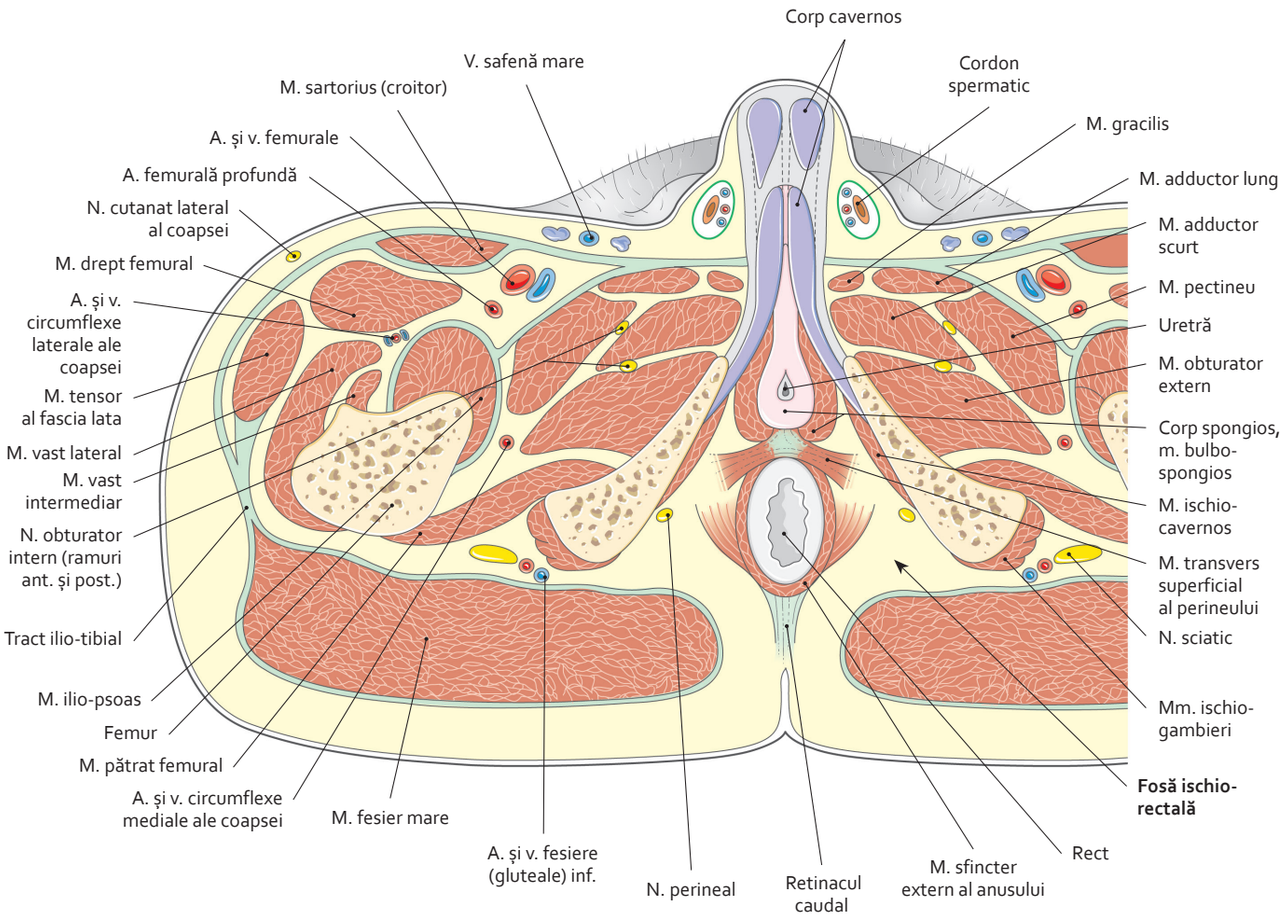

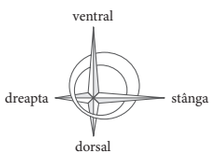

3064 396-417.indd 417 28.07.2014 18:53:22

3064 418-99.indd 418 28.07.2014 18:55:16

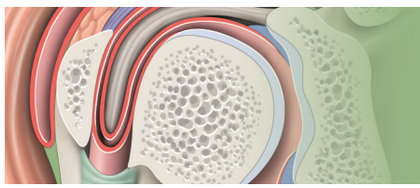

Membrul superior (sau toracic)

7

OASELE MEMBRULUI SUPERIOR

7.1. **Clavicula** . . . 421
7.2. **Scapula** . . . 422
7.3. **Humerusul** . . . 423
7.4. **Radiusul** . . . 424
7.5. **Ulna (cubitus)** . . . 425
7.6. **Oasele mâinii (1)** . . . 426
7.7. **Oasele mâinii (2)** . . . 427

ARTICULAȚIILE MEMBRULUI SUPERIOR

7.8. **Articulația umărului** . . . 428
7.9. **Articulația scapulo-humerală (1)** . . . 429
7.10. **Articulația scapulo-humerală (2)** . . . 430
7.11. **Articulația scapulo-humerală (3)** . . . 431
7.12. **Articulația cotului (1)** . . . 432
7.13. **Articulația cotului (2)** . . . 433
7.14. **Articulația cotului (3)** . . . 434
7.15. **Articulația cotului (4)** . . . 435
7.16. **Articulațiile antebrațului** . . . 436
7.17. **Articulațiile mâinii (1)** . . . 437
7.18. **Articulațiile mâinii (2)** . . . 438
7.19. **Articulațiile mâinii (3)** . . . 439

MUȘCHII MEMBRULUI SUPERIOR

7.20. **Mușchii și fasciile axilare (1)** . . . 440
7.21. **Mușchii și fasciile axilare (2)** . . . 441
7.22. **Mușchii și fasciile axilare (3)** . . . 442
7.23. **Mușchii pectorali** . . . 443
7.24. **Mușchii deltoid și subscapular** . . . 444
7.25. **Mușchii posteriori ai umărului** . . . 445
7.26. **Mușchii anteriori ai brațului** . . . 446
7.27. **Mușchi posteriori ai brațului** . . . 447
7.28. **Mușchii anteriori ai antebrațului** . . . 448
7.29. **Mușchii anteriori superficiali ai antebrațului** . . . 449
7.30. **Mușchii laterali superficiali ai antebrațului** . . . 450
7.31. **Mușchiul anterior intermediar al antebrațului** . . . 451
7.32. **Mușchii anteriori profunzi ai antebrațului (1)** . . . 452
7.33. **Mușchii anteriori profunzi ai antebrațului (2)** . . . 453
7.34. **Mușchii posteriori ai antebrațului** . . . 454
7.35. **Mușchii posteriori superficiali ai antebrațului** . . . 455

3064 418-99.indd 419 28.07.2014 18:55:16

7.36. **Mușchii posteriori profunzi ai antebrațului** . . . 456
7.37. **Inserțiile mușchilor mâinii** . . . 457
7.38. **Canalul carpian și aponevroza palmară** . . . 458
7.39. **Mușchii mâinii (1)** . . . 459
7.40. **Mușchii mâinii (2)** . . . 460
7.41. **Mușchii mâinii (3)** . . . 461
7.42. **Aponevrozele degetelor mâinii** . . . 462
7.43. **Tecile sinoviale ale mâinii (1)** . . . 463
7.44. **Tecile sinoviale ale mâinii (2)** . . . 464

VASELE MEMBRULUI SUPERIOR

7.45. **Artera axilară** . . . 465
7.46. **Artera brahială** . . . 466
7.47. **Arterele radială și ulnară** . . . 467
7.48. **Arterele palmei** . . . 468
7.49. **Arterele dorsului mâinii și ale degetelor** . . . 469
7.50. **Venele superficiale ale membrului superior (1)** . . . 470
7.51. **Venele superficiale ale membrului superior (2)** . . . 471
7.52. **Limfaticele membrului superior** . . . 472

NERVII MEMBRULUI SUPERIOR

7.53. **Plexul brahial (1)** . . . 473
7.54. **Plexul brahial (2)** . . . 474
7.55. **Nervii cutanați ai membrului superior** . . . 475
7.56. **Nervul ulnar (1)** . . . 476
7.57. **Nervul ulnar (2)** . . . 477
7.58. **Nervul median (1)** . . . 478
7.59. **Nervul median (2)** . . . 479
7.60. **Nervul radial (1)** . . . 480
7.61. **Nervul radial (2)** . . . 481
7.62. **Nervul axilar** . . . 482
7.63. **Teritoriile senzitive cutanate ale membrului superior** . . . 483

REGIUNILE MEMBRULUI SUPERIOR

7.64. **Limitele regiunilor membrului superior** . . . 484
7.65. **Regiunea axilară** . . . 485
7.66. **Regiunea brahială anterioară** . . . 486
7.67. **Regiunile brahială și axilară posterioare** . . . 487
7.68. **Secțiuni transversale ale umărului și brațului** . . . 488
7.69. **Secțiuni transversale ale brațului și cotului** . . . 489
7.70. **Regiunile antebrațului (1)** . . . 490
7.71. **Regiunile antebrațului (2)** . . . 491
7.72. **Regiunile antebrațului (3)** . . . 492
7.73. **Secțiuni transversale ale antebrațului** . . . 493
7.74. **Secțiuni transversale ale antebrațului și articulației pumnului** . . . 494
7.75. **Regiunea palmară (1)** . . . 495
7.76. **Regiunea palmară (2)** . . . 496
7.77. **Regiunea dorsală a mâinii** . . . 497
7.78. **Secțiuni transversale ale mâinii** . . . 498
7.79. **Secțiuni transversale ale degetului** . . . 499

3064 418-99.indd 420 28.07.2014 18:55:16

7.1 Clavicula

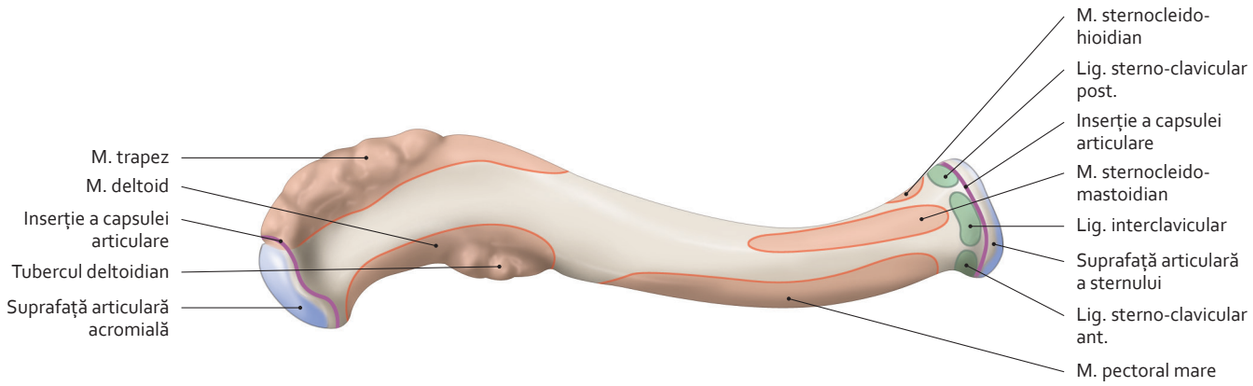

Față superioară

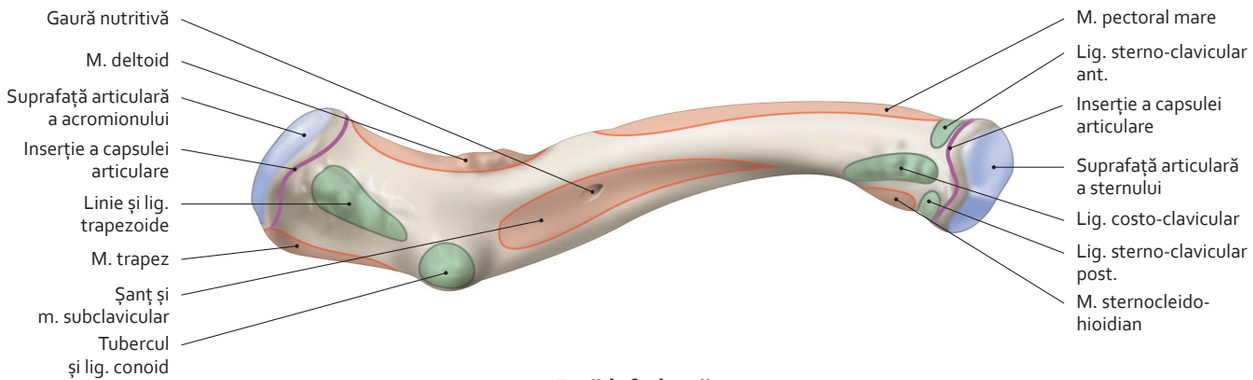

Față inferioară

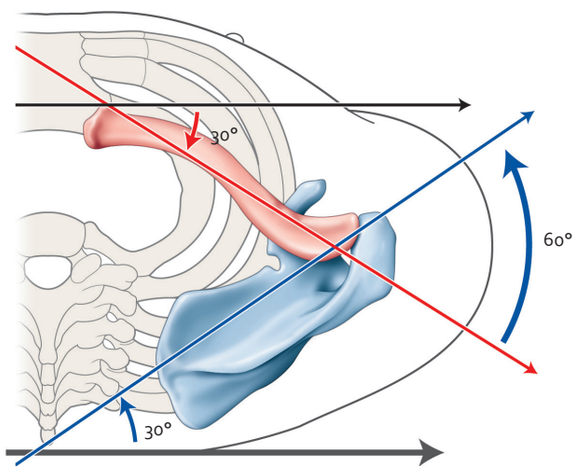

Unghi scapulo-clavicular în plan orizontal

3064 418-99.indd 421 28.07.2014 18:55:17

7.2 Scapula

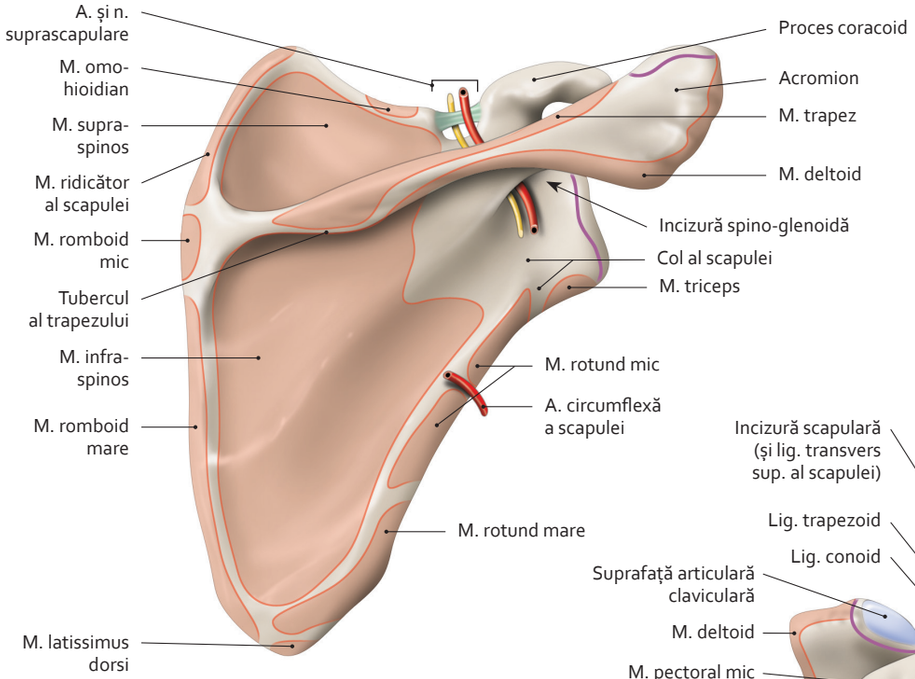

Față posterioară

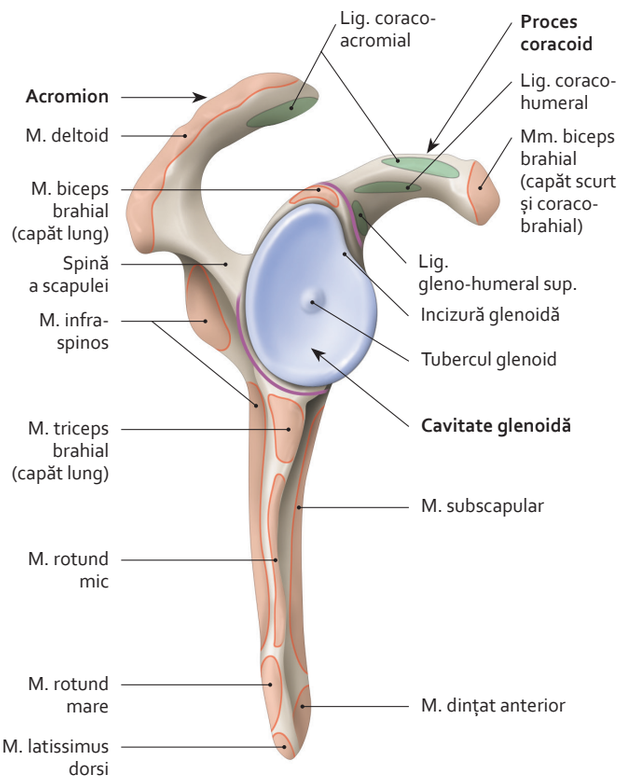

Vedere anterioară

inserție a capsulei articulare

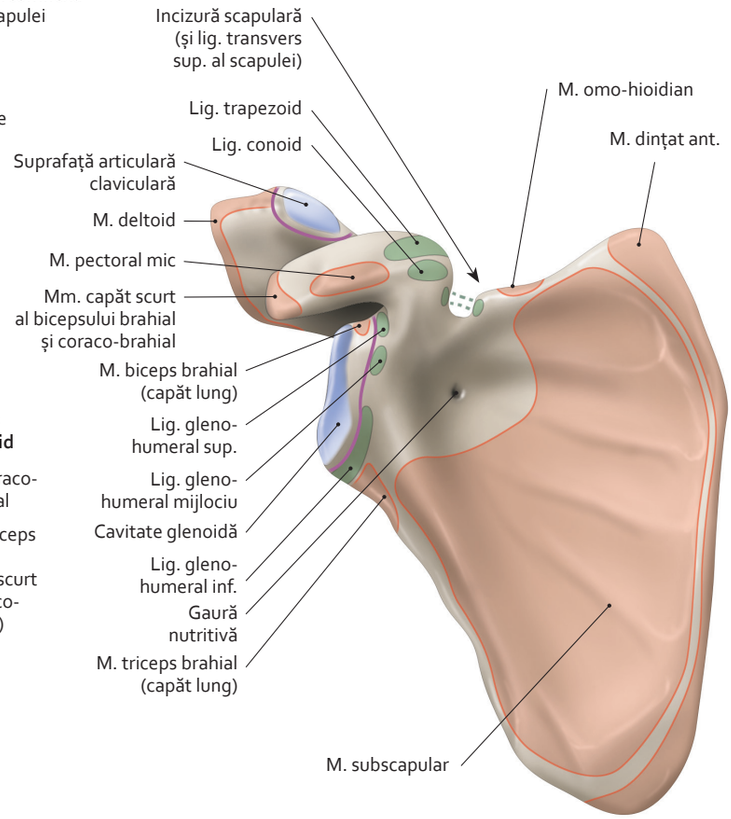

Față costală

3064 418-99.indd 422 28.07.2014 18:55:18

7.3 Humerusul

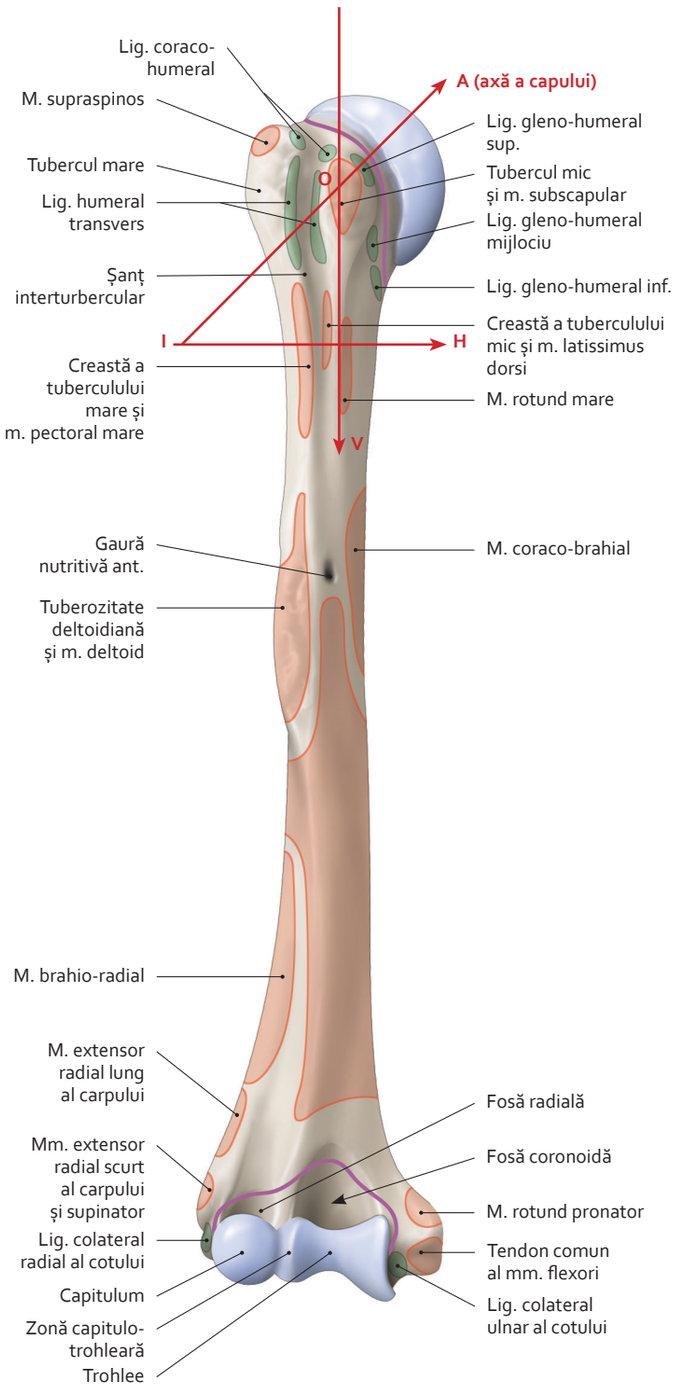

Vedere anterioară

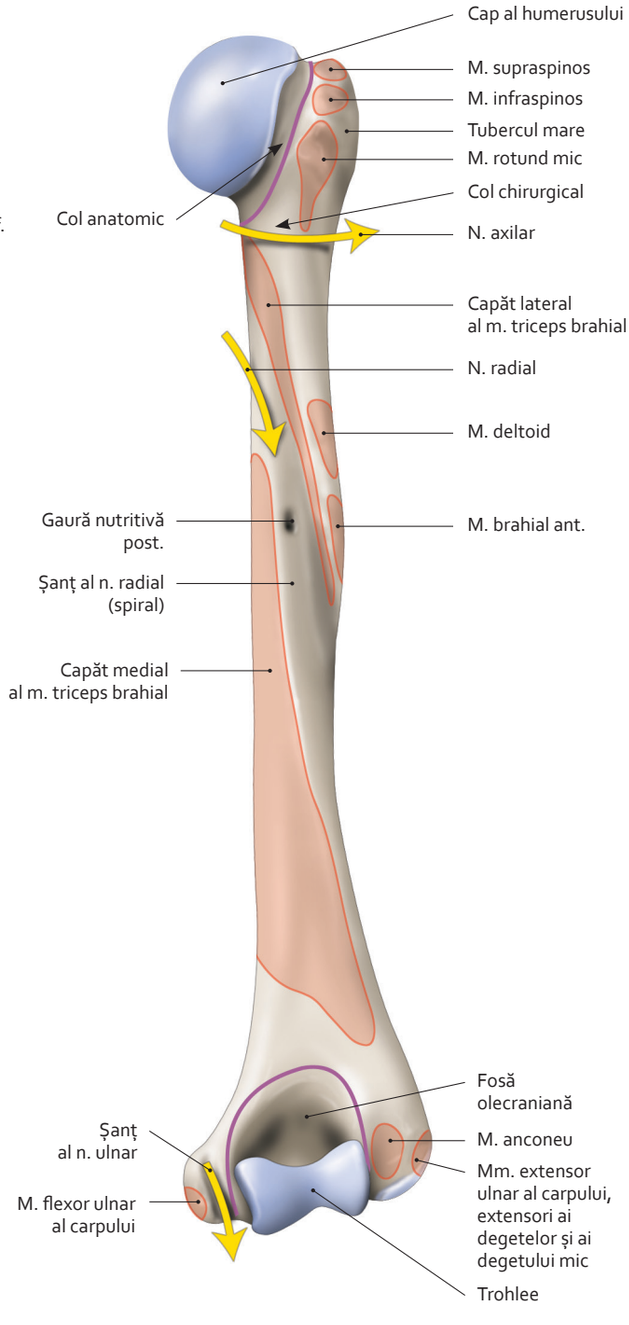

Vedere posterioară

AOV: unghi de înclinare (130°)
AIH: unghi de orientare al capului humeral (45°)

inserție a capsulei articulare

3064 418-99.indd 423 28.07.2014 18:55:19

7.4 Radiusul

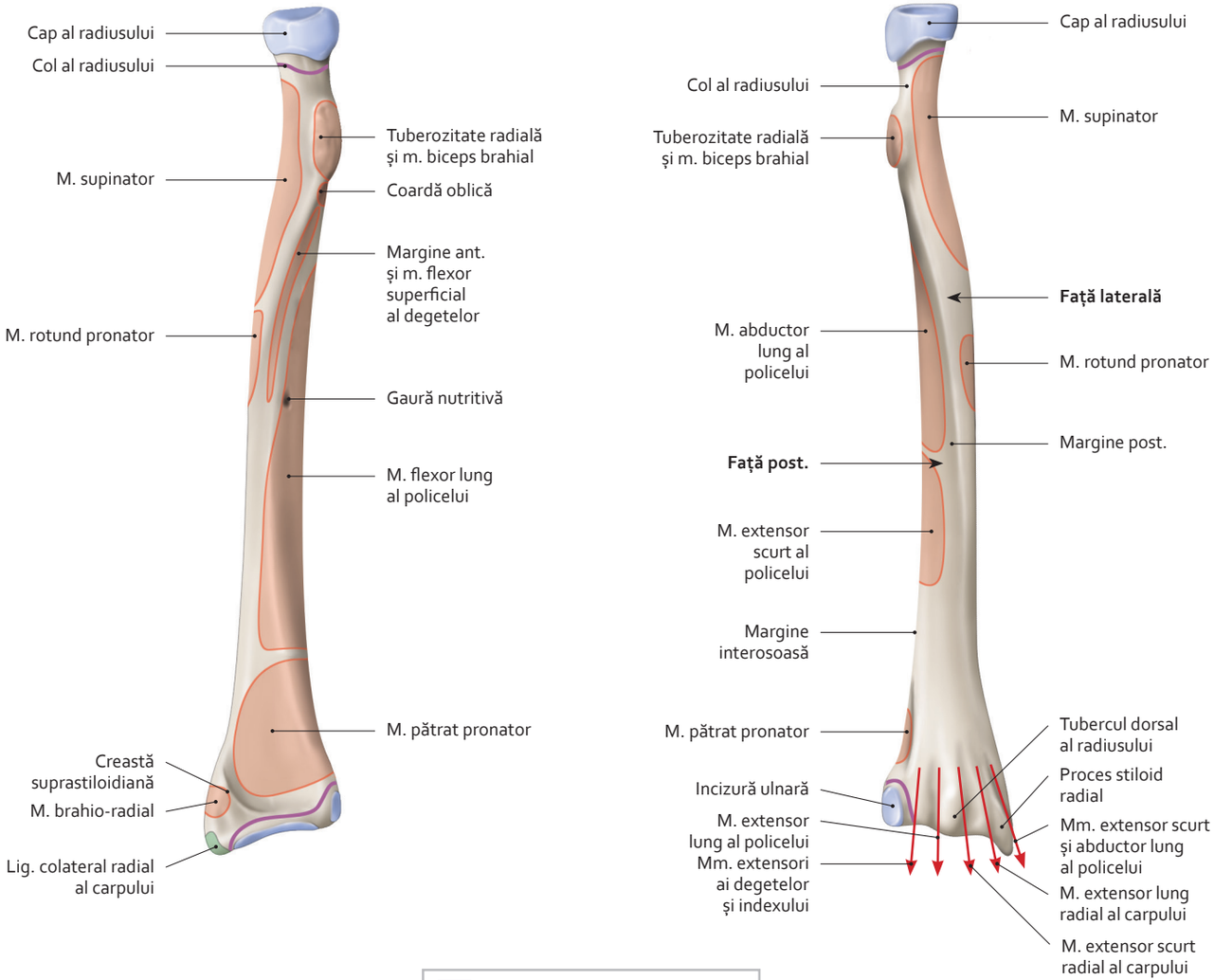

Vedere anterioară *Vedere postero-medială*

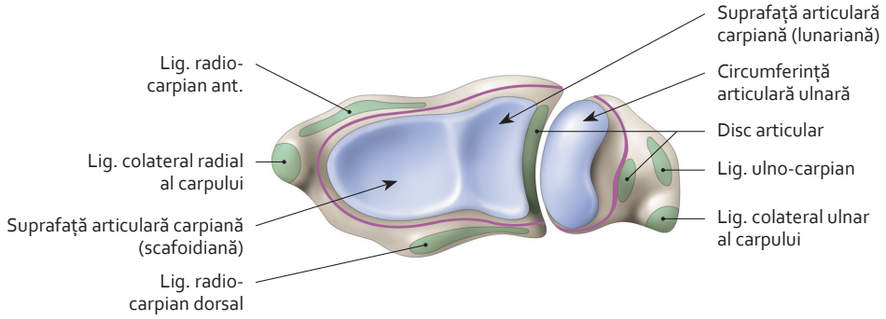

Față inferioară a radiusului și ulnei (cubitusului)

3064 418-99.indd 424 28.07.2014 18:55:21

7.5 Ulna (cubitus)

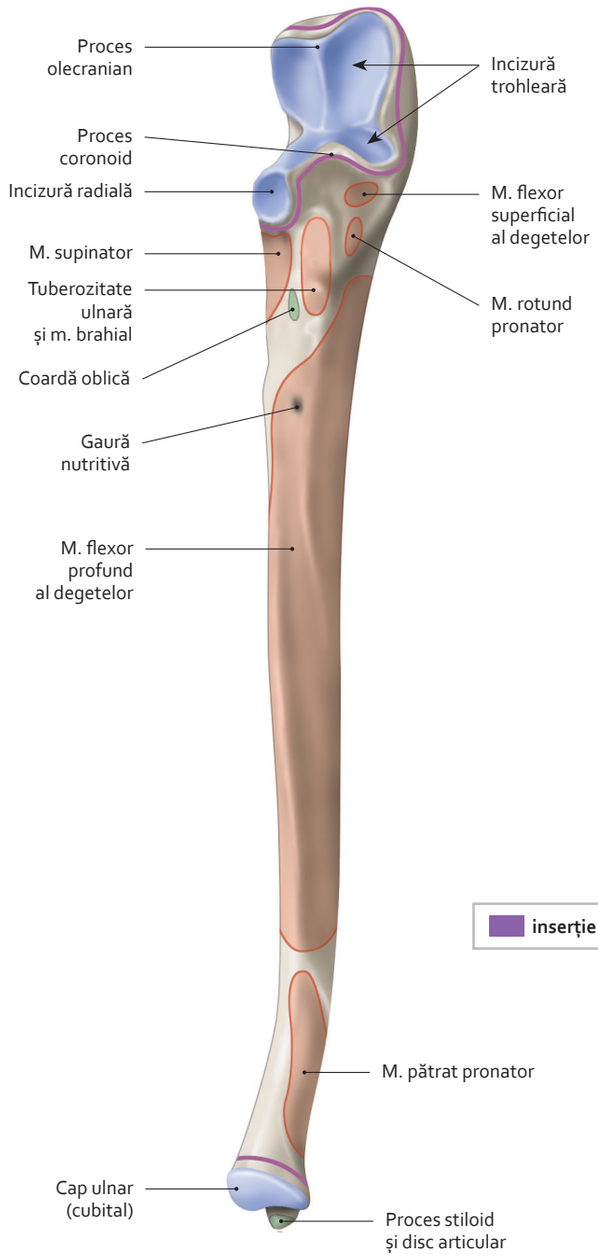

Vedere antero-laterală

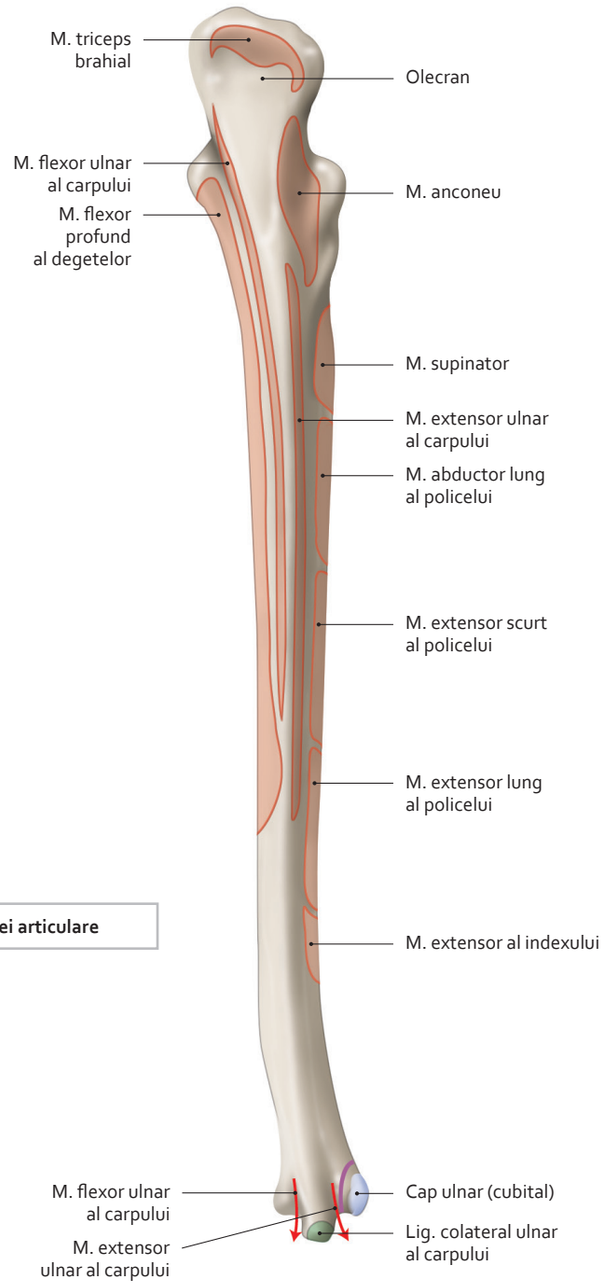

Vedere posterioară

inserție a capsulei articulare

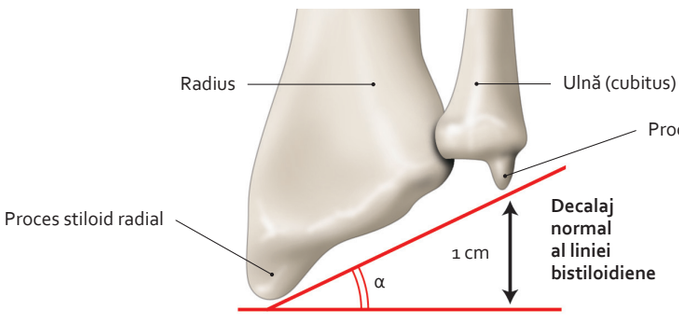

Situare a proceselor stiloide radial și ulnar (cubital)

3064 418-99.indd 425 28.07.2014 18:55:23

7.6 Oasele mâinii (1)

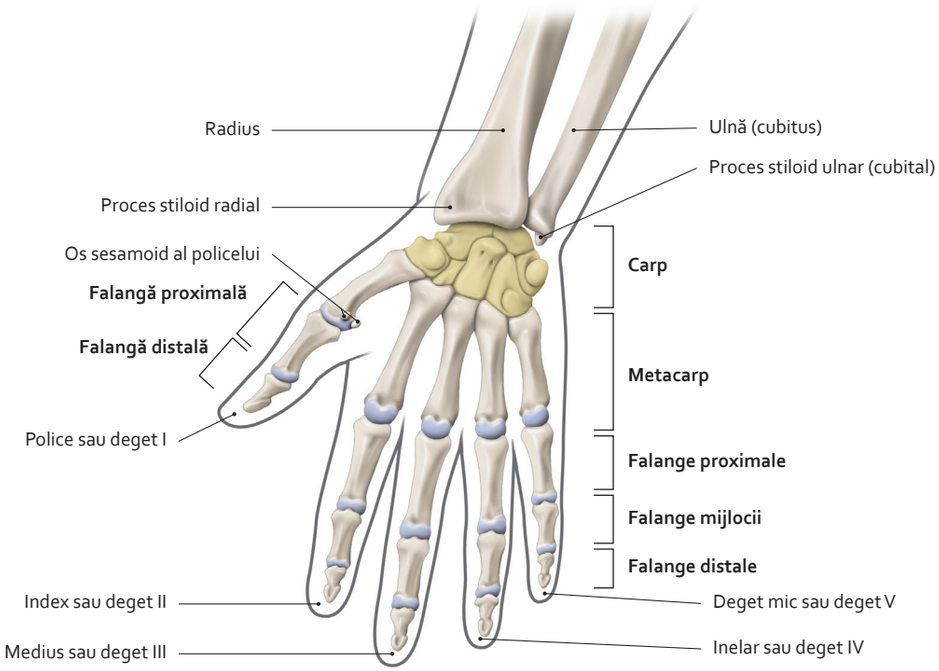

Vedere anterioară

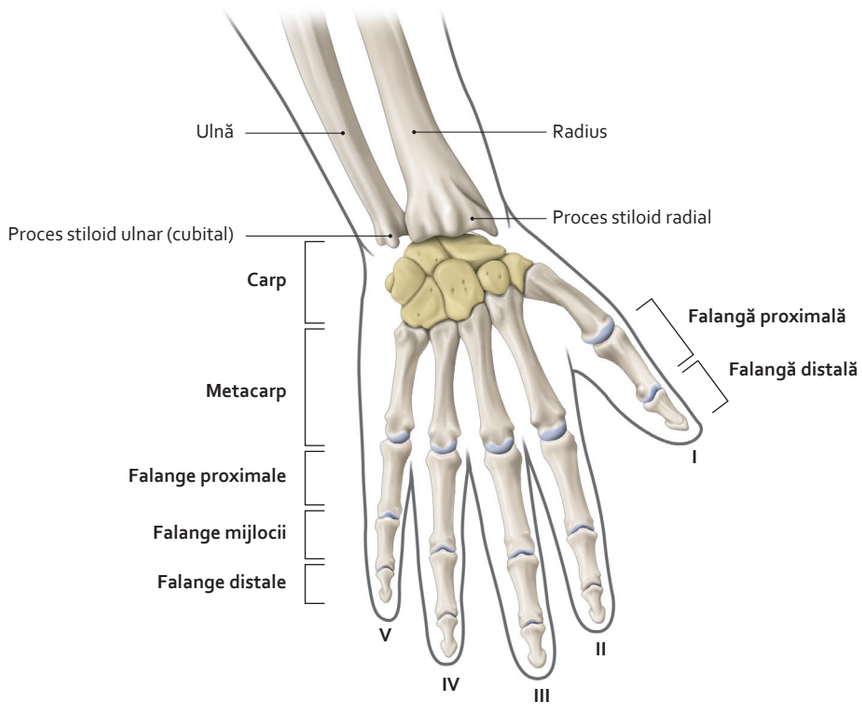

Vedere posterioară

3064 418-99.indd 426 28.07.2014 18:55:26

7.7 Oasele mâinii (2)

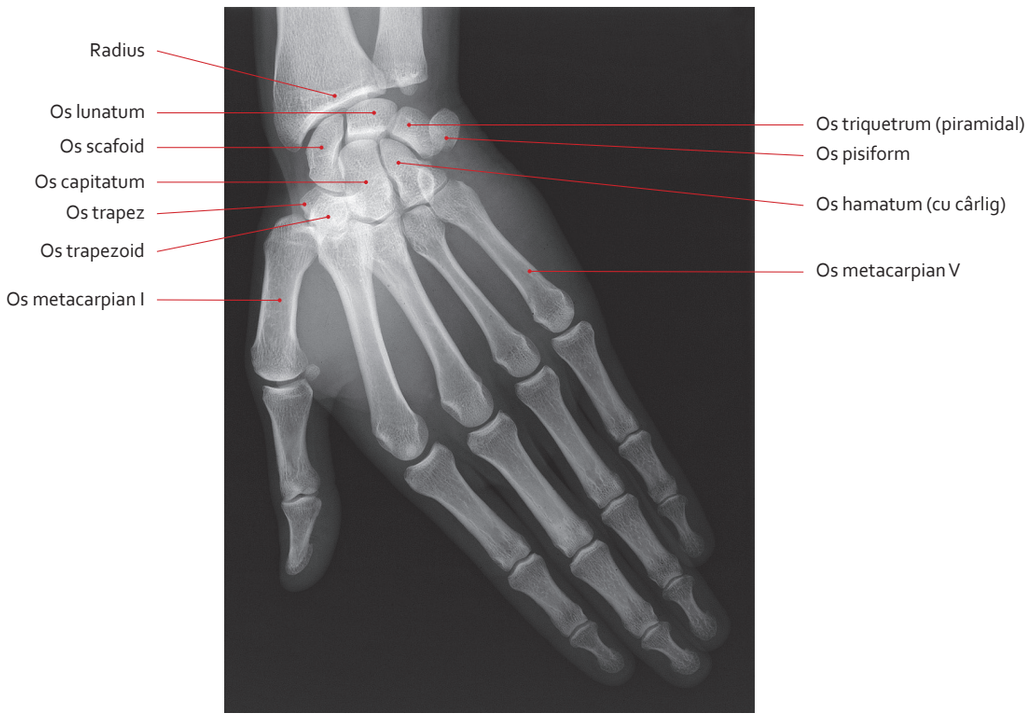

Oase ale mâinii în adducție
(radiografie de față)

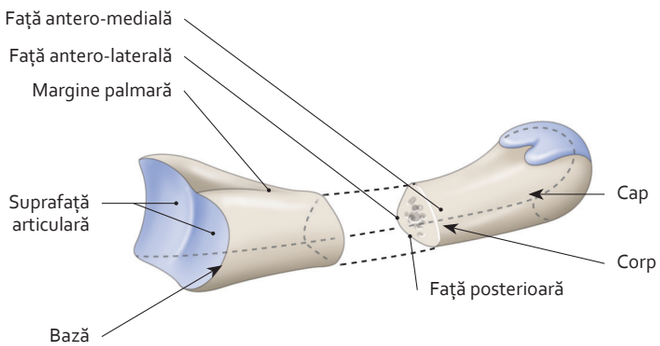

Formă schematică a unui os metacarpian

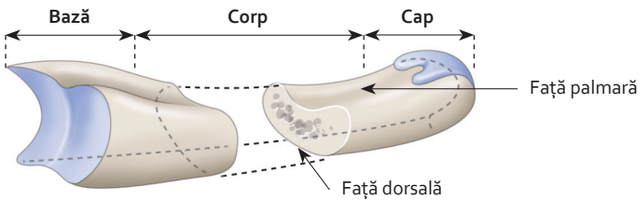

Formă schematică a unei falange

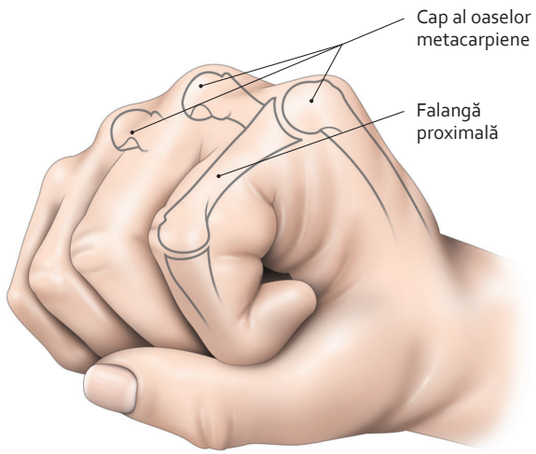

Situare a capului oaselor metacarpiene și a falangelor proximale, cu pumnul strâns

3064 418-99.indd 427 28.07.2014 18:55:27

7.8 Articulația umărului

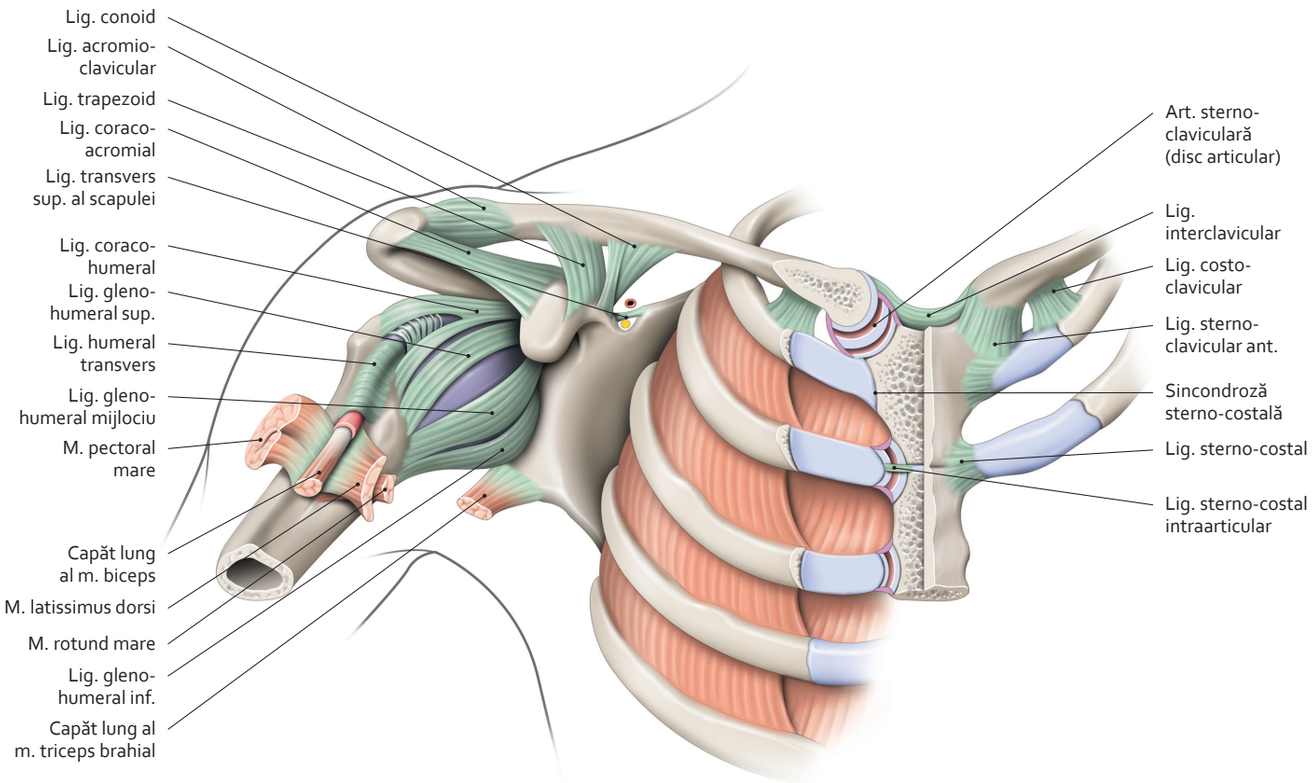

Articulații ale centurii membrului superior și scapulo-humerală
(vedere anterioară)

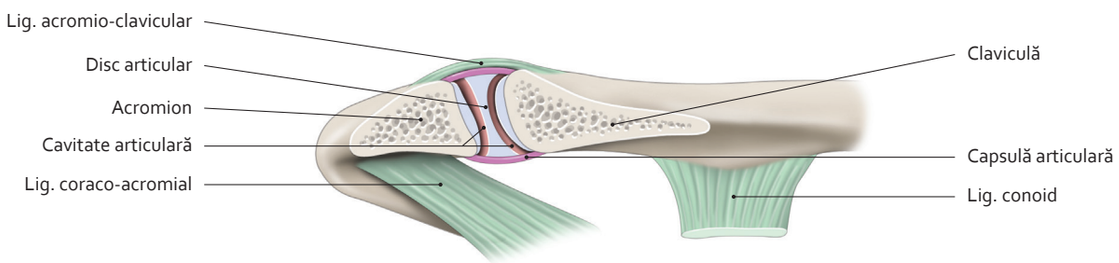

Articulație acromio-claviculară
(secțiune frontală – vedere anterioară)

3064 418-99.indd 428 28.07.2014 18:55:28

7.9 Articulația scapulo-humerală (1)

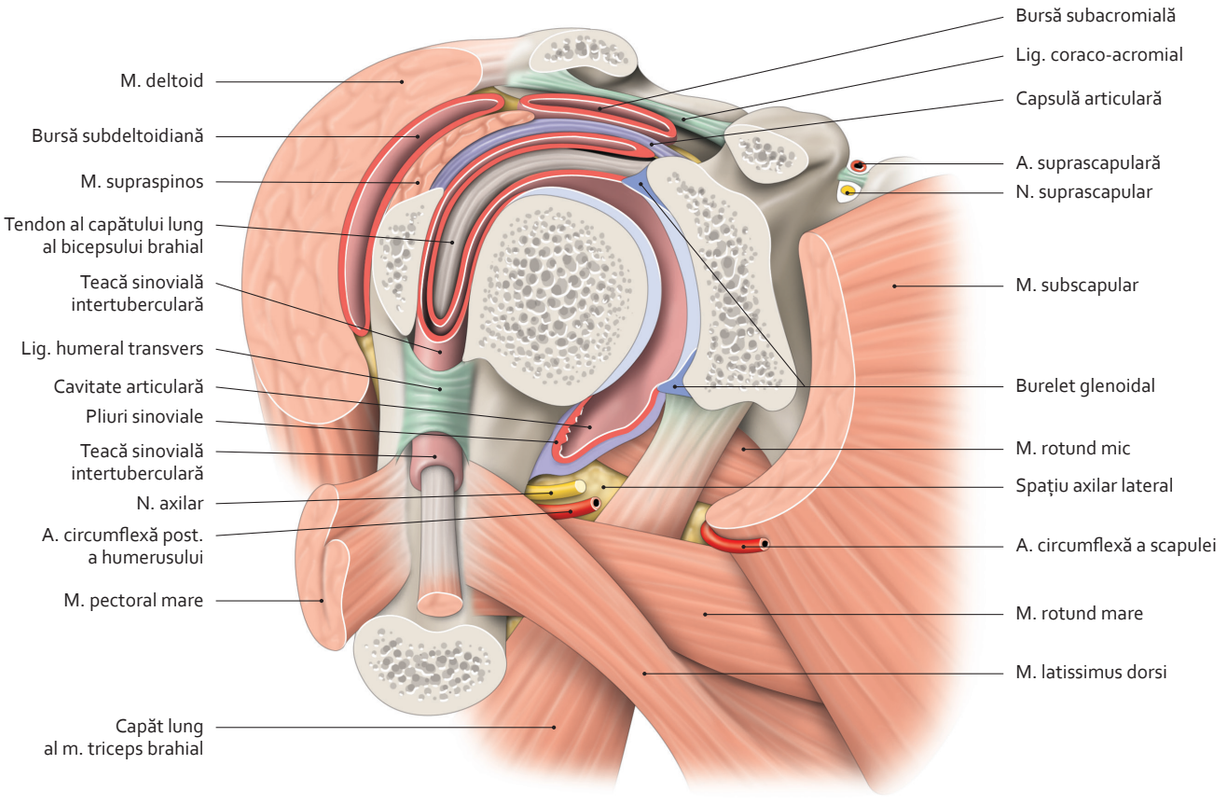

Raporturi ale articulației scapulo-humerale
(secțiune frontală schematică)

3064 418-99.indd 429 28.07.2014 18:55:29

7.10 Articulația scapulo-humerală (2)

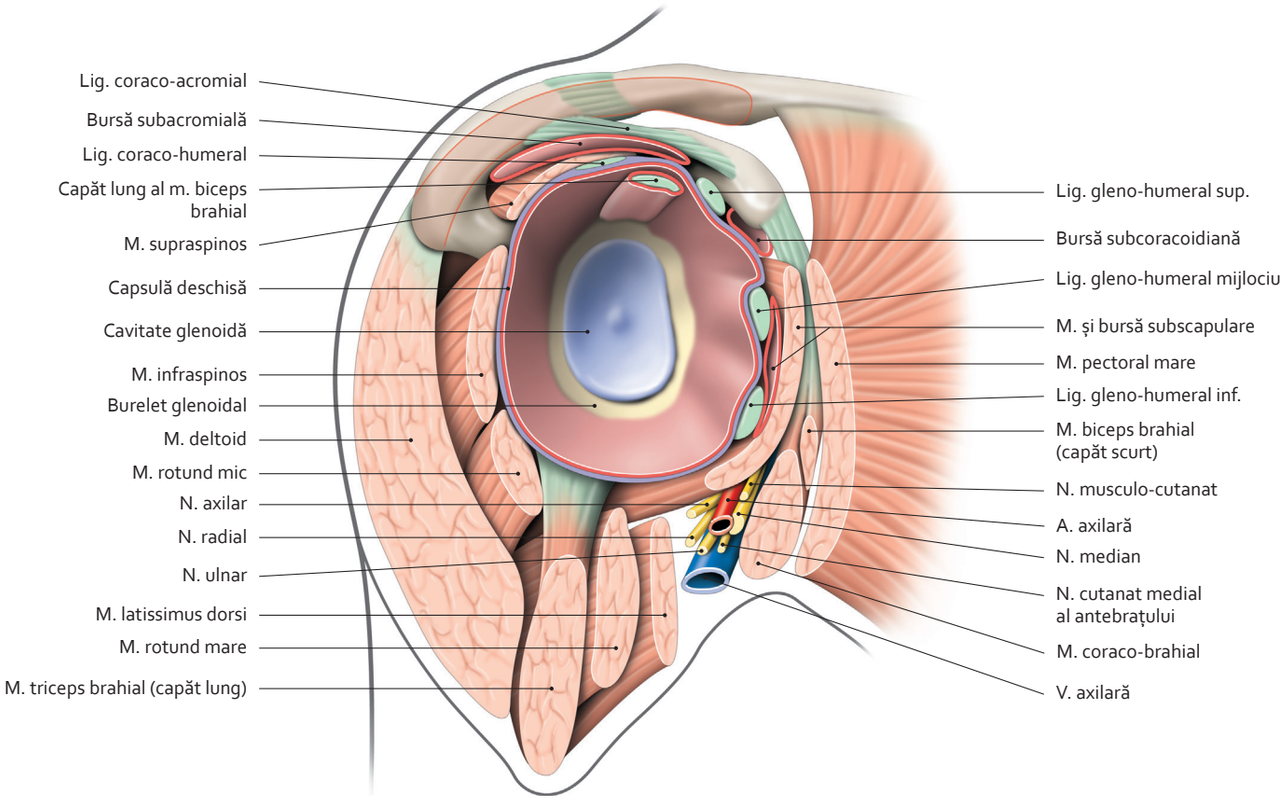

Raporturi ale cavității sinoviale a articulației scapulo-humerale
(vedere laterală a unei secțiuni sagitale, fără capul humeral)

3064 418-99.indd 430 28.07.2014 18:55:31

7.11 Articulația scapulo-humerală (3)

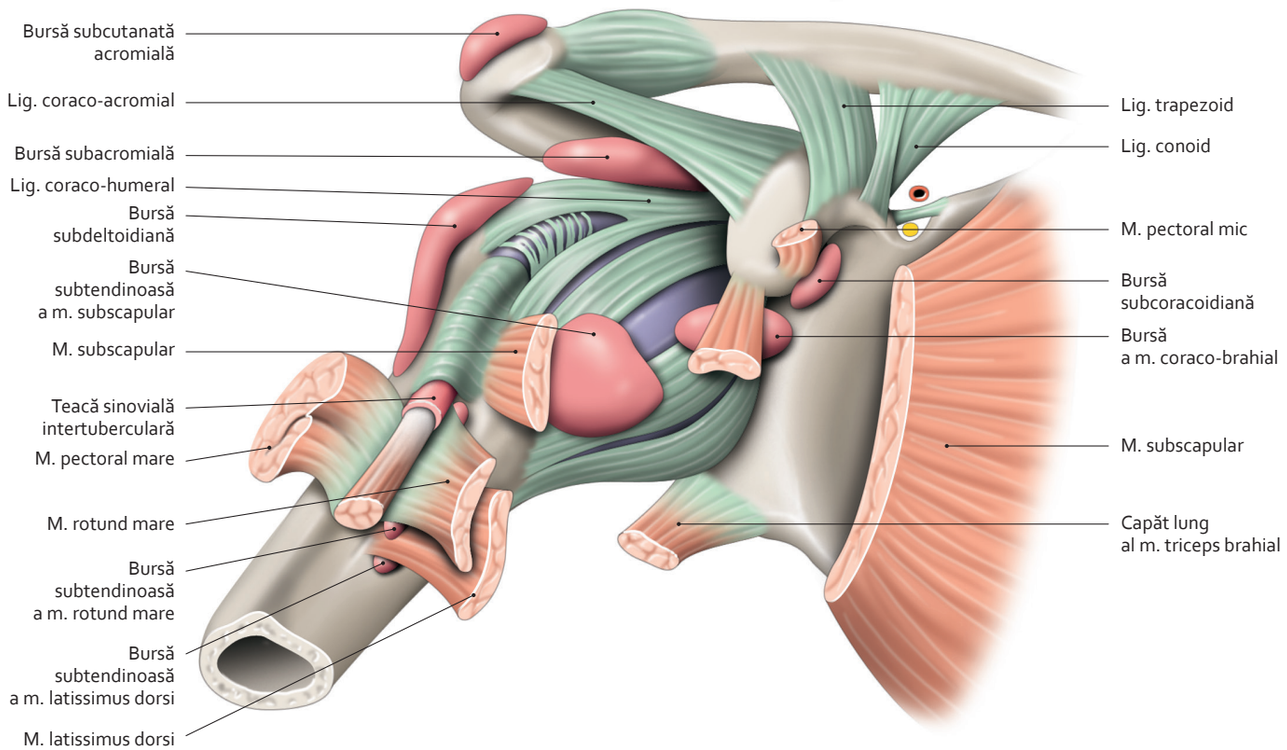

Ligamente și burse sinoviale ale articulației scapulo-humerale
(vedere anterioară)

3064 418-99.indd 431 28.07.2014 18:55:34

7.12 Articulația cotului (1)

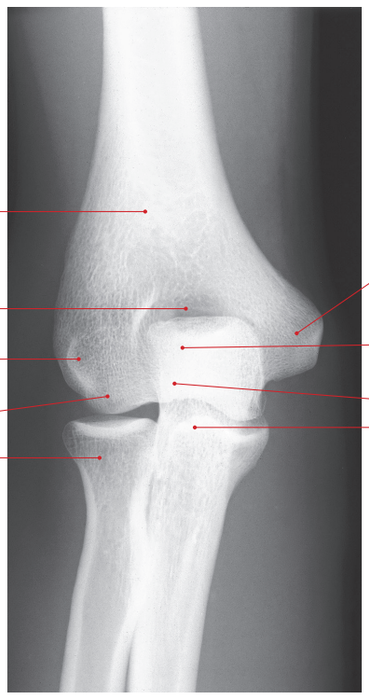

Clișeu de față (cot în extensie)

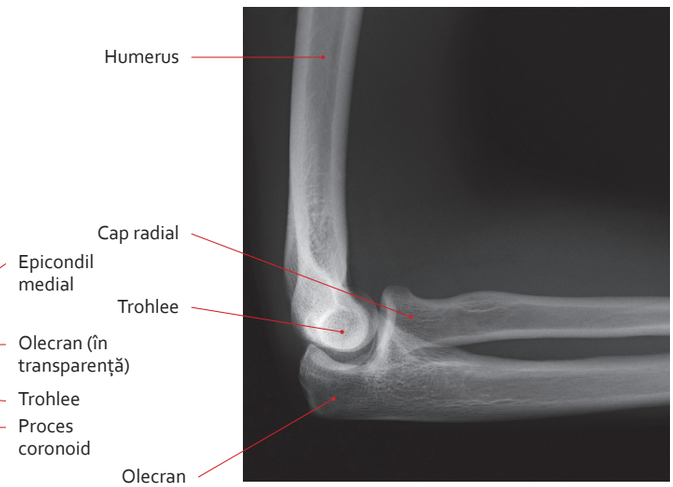

Clișeu de profil (cot flectat)

Articulație a cotului
(radiografii)

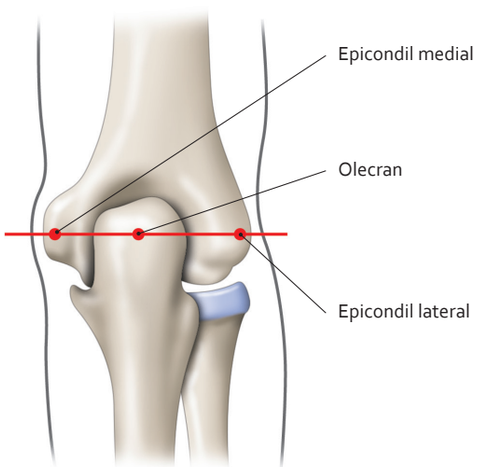

În extensie (vedere dorsală)

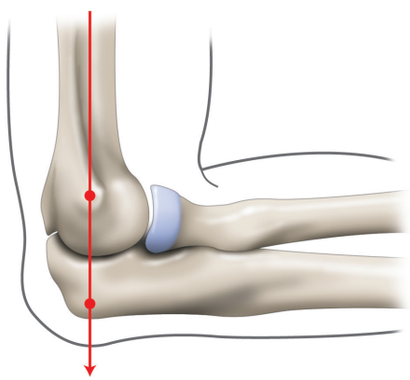

În flexie (vedere laterală)

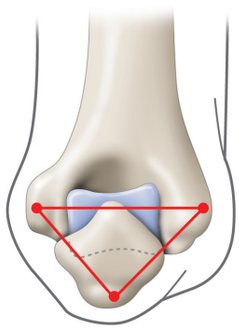

În flexie (vedere dorsală)

Repere anatomice ale cotului

3064 418-99.indd 432 28.07.2014 18:55:37

7.13 Articulația cotului (2)

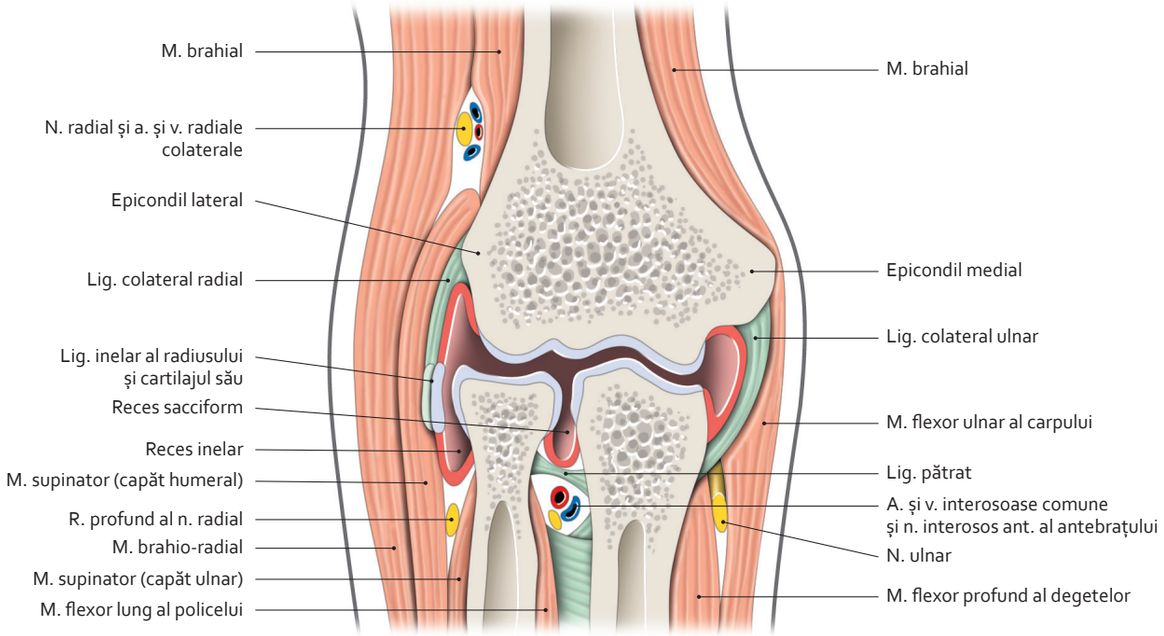

Cavitate sinovială a articulației cotului drept
(secțiune frontală – vedere anterioară)

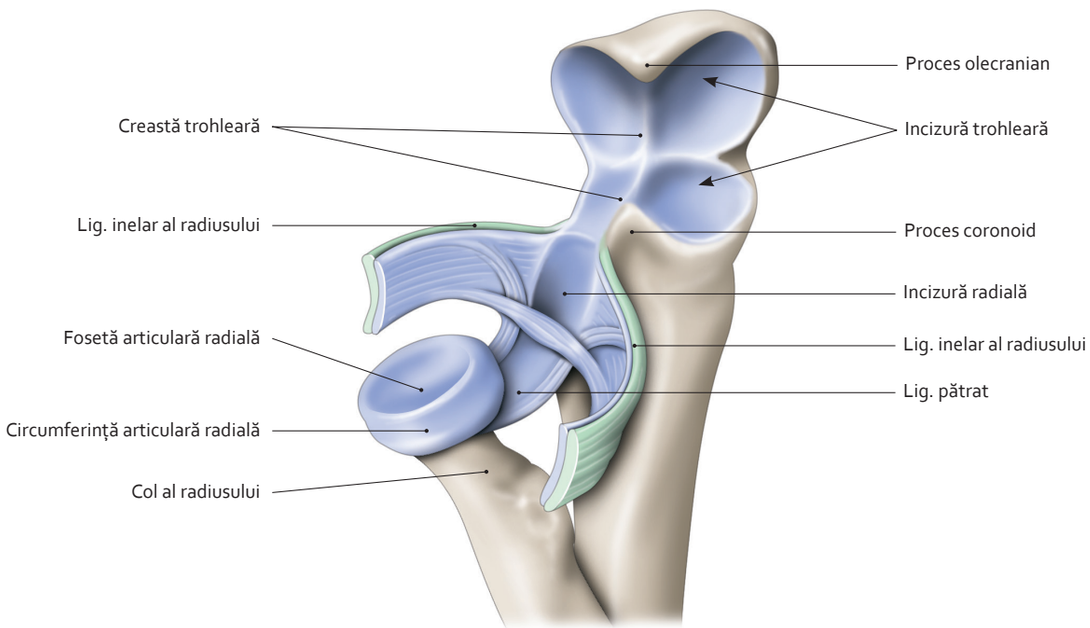

Suprafețe articulare ale articulației radio-ulnare proximale
(articulație deschisă cu îndepărtarea suprafețelor articulare – vedere antero-superioară)

7.14 Articulația cotului (3)

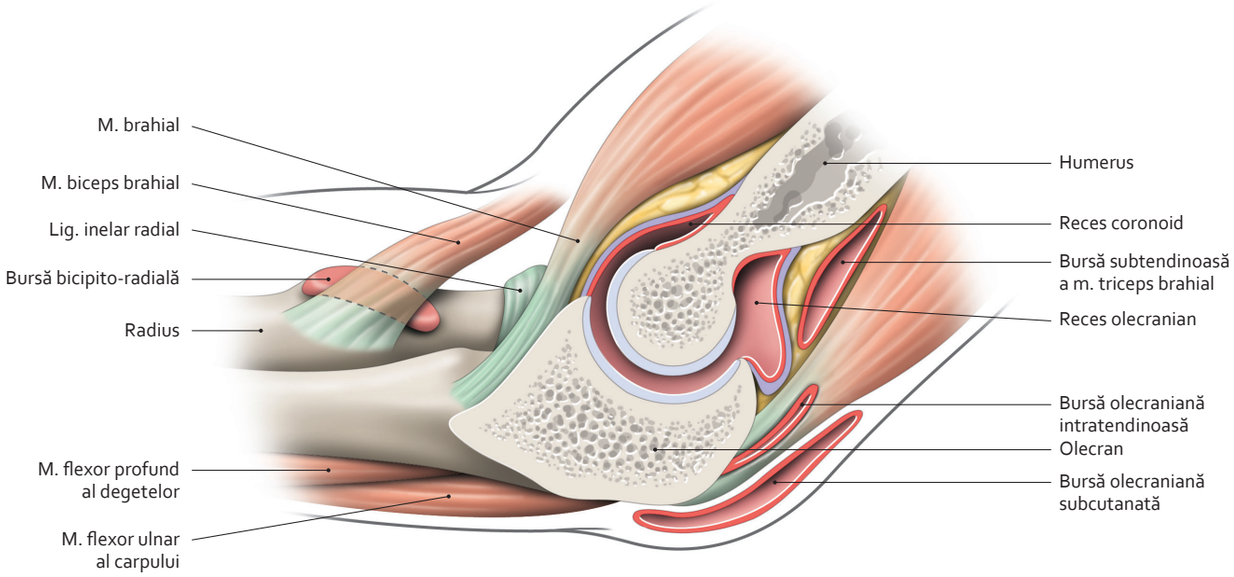

Cavitate și burse sinoviale ale cotului
(secțiune sagitală a articulației humero-ulnare)

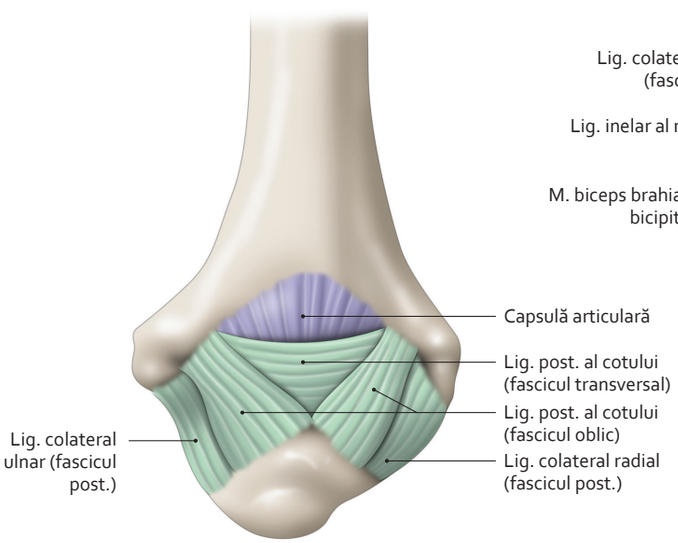

Ligamente ale cotului
(vedere posterioară, cot flectat)

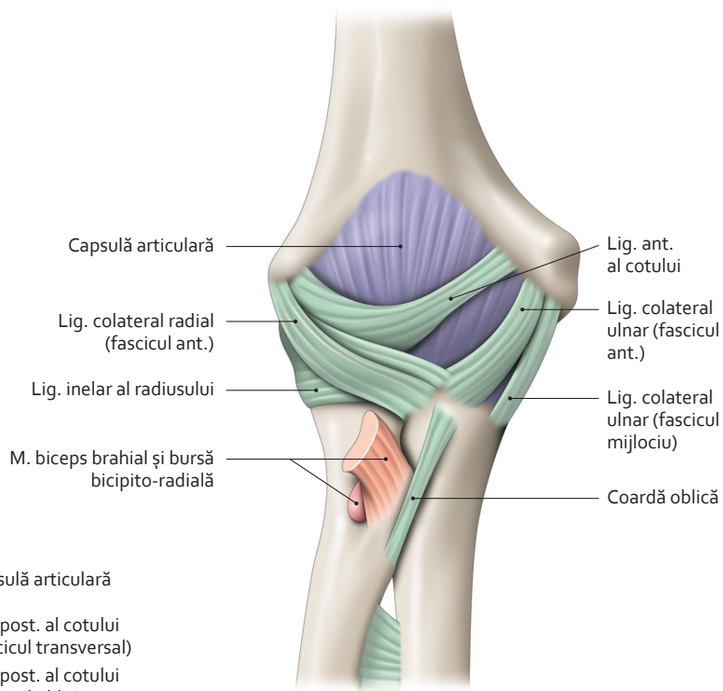

Ligamente ale cotului
(vedere anterioară, cot în extensie)

3064 418-99.indd 434 28.07.2014 18:55:42

7.15 Articulația cotului (4)

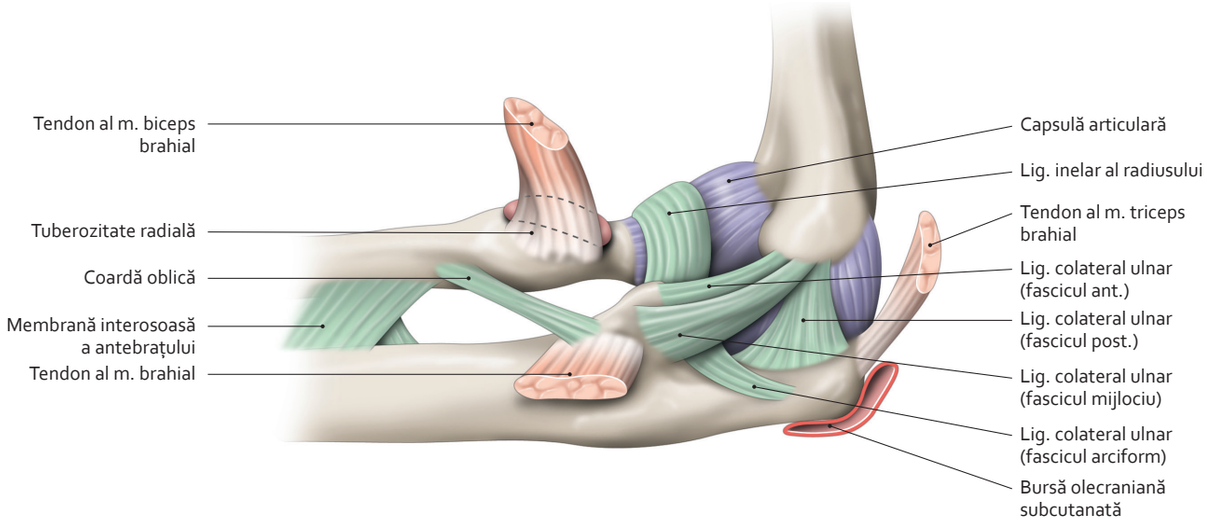

Ligamente ale cotului
(vedere medială)

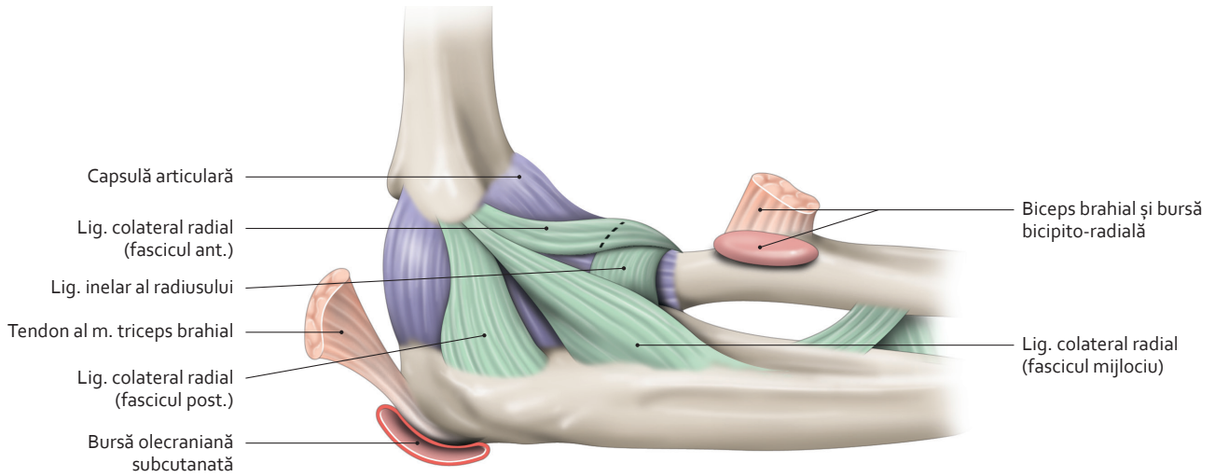

Ligamente ale cotului
(vedere laterală)

3064 418-99.indd 435 28.07.2014 18:55:46

7.16 Articulațiile antebrațului

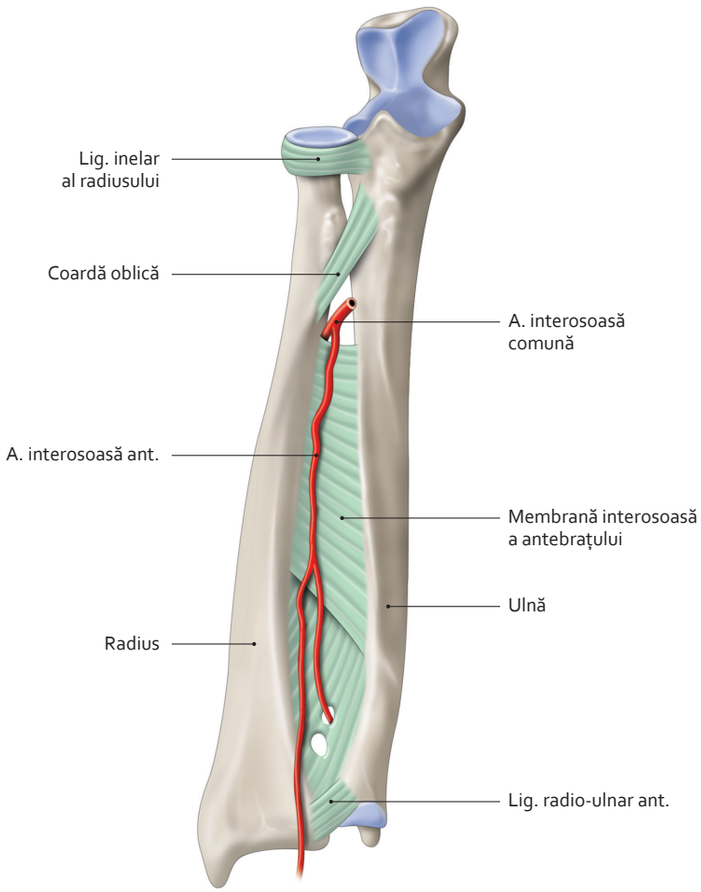

Articulații radio-ulnare
(vedere anterioară)

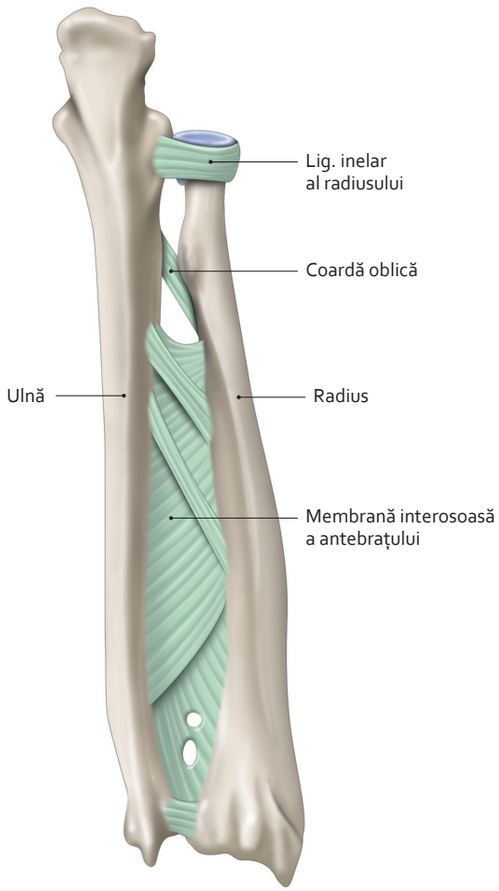

Articulații radio-ulnare
(vedere posterioară)

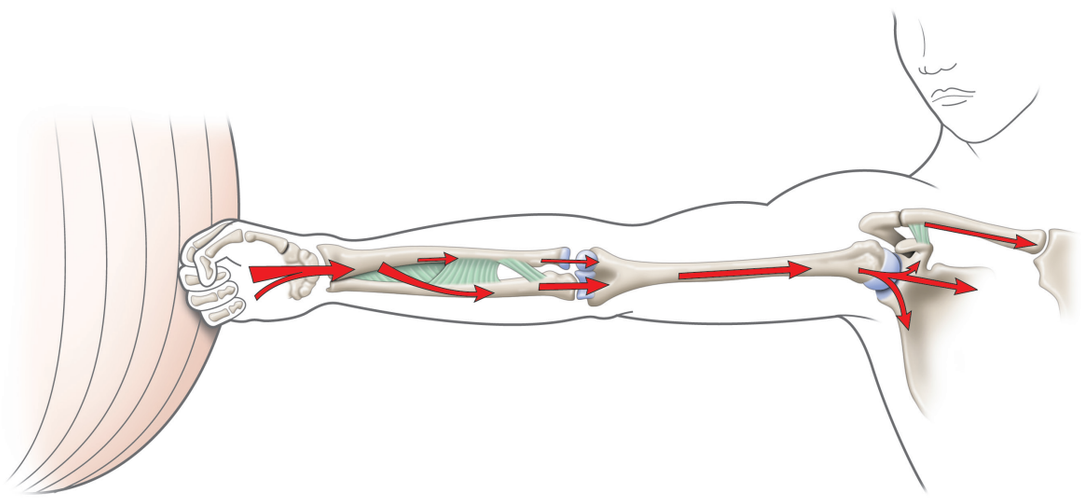

Rol al membranei interosoase a antebrațului.
Linie de forță a presiunilor suferite de carp și transmise centurii membrului superior

3064 418-99.indd 436 28.07.2014 18:55:48

7.17 Articulațiile mâinii (1)

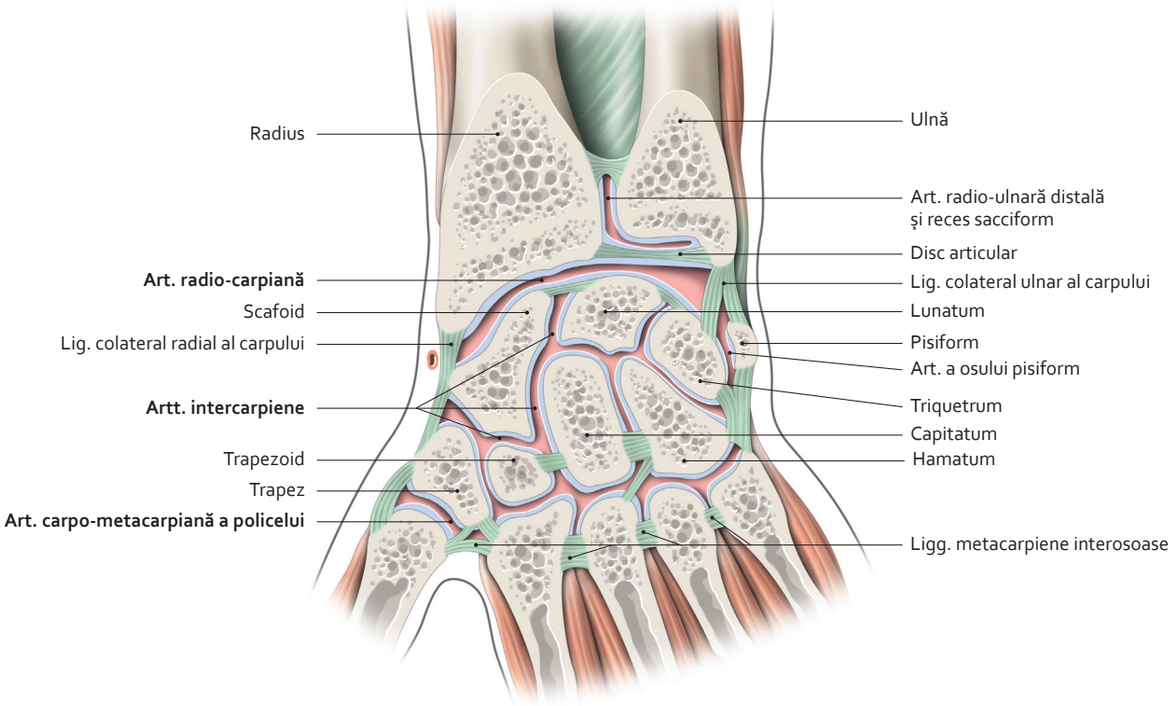

Articulații ale carpului
(secțiune frontală a articulației pumnului drept – vedere anterioară)

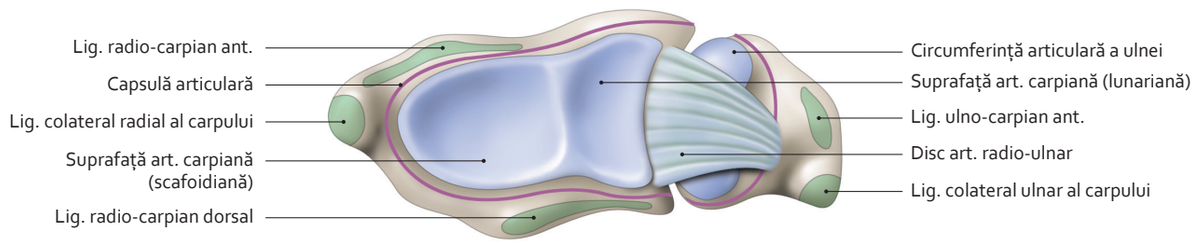

Suprafețe articulare radio-ulnare distale
(vedere inferioară)

Notă

Articulațiile mâinii, deosebit de numeroase și variate, asigură mâinii un grad de libertate remarcabil. Ele sunt:
- articulația radio-carpiană;
- articulațiile carpului (intercarpiene) care sunt: intercarpiene proximale, intercarpiene distale și medio-carpiană;
- articulațiile carpo-metacarpiene;
- articulațiile intermetacarpiene;
- articulațiile metacarpo-falangiene;
- articulațiile interfalangiene.

3064 418-99.indd 437 28.07.2014 18:55:52

7.18 Articulațiile mâinii (2)

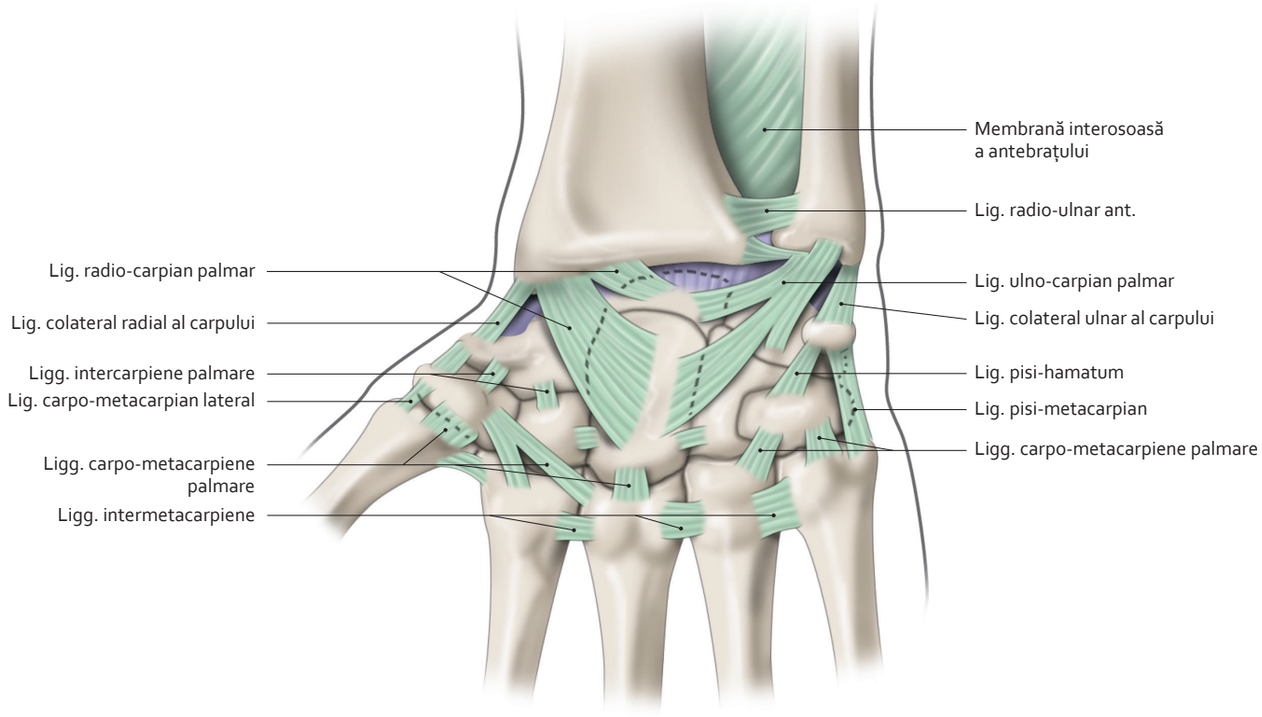

Ligamente ale carpului
(vedere anterioară)

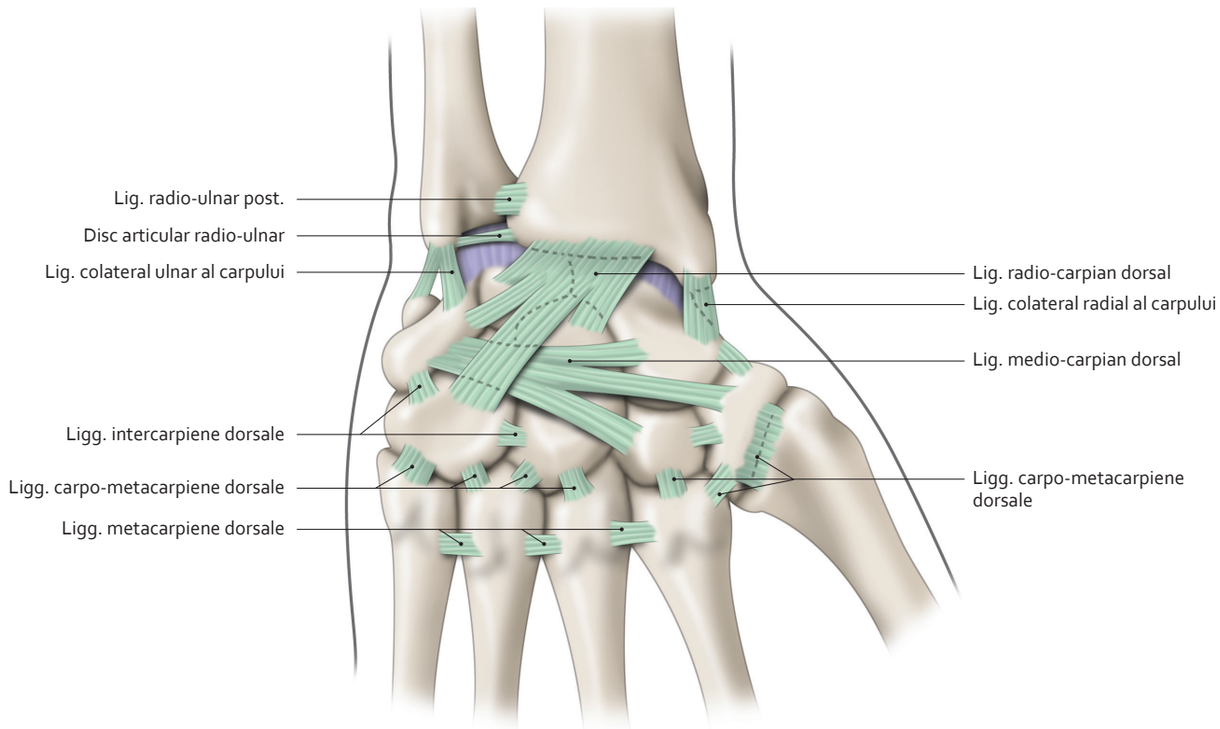

Ligamente ale carpului
(vedere dorsală)

3064 418-99.indd 438 28.07.2014 18:55:58

7.19 Articulațiile mâinii (3)

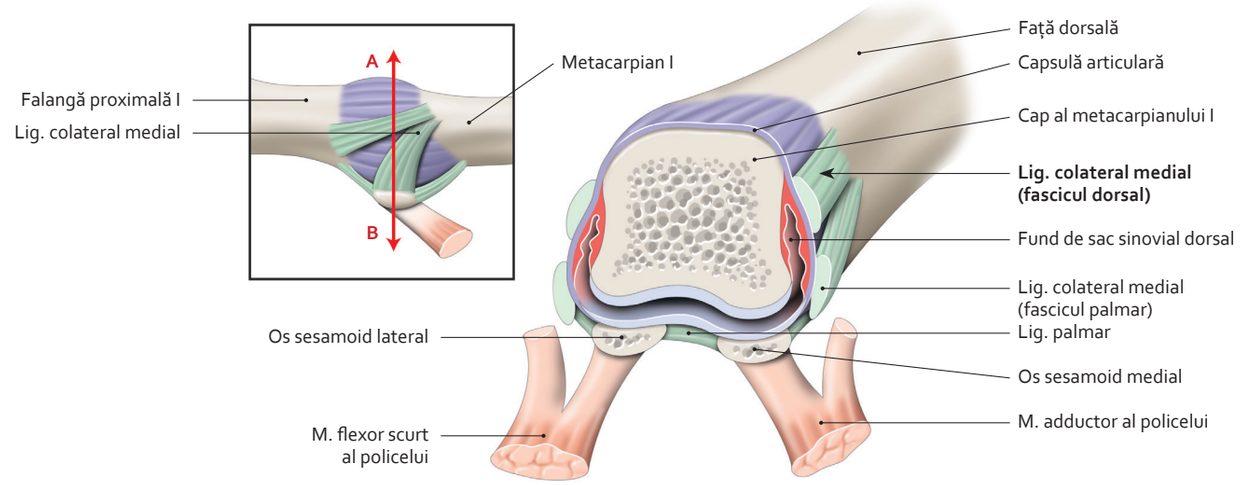

Articulație metacarpo-falangiană a policelui stâng
(secțiune transversală după AB – vedere anterioară)

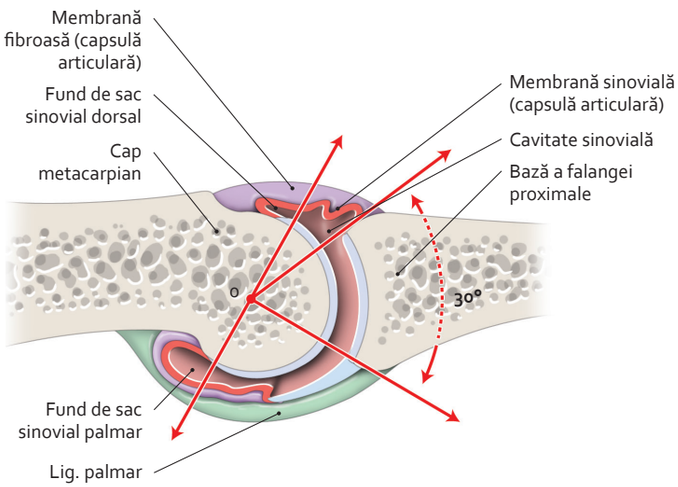

Articulație metacarpo-falangiană a degetelor II–V. Valoare angulară a suprafețelor articulare
(secțiune sagitală)

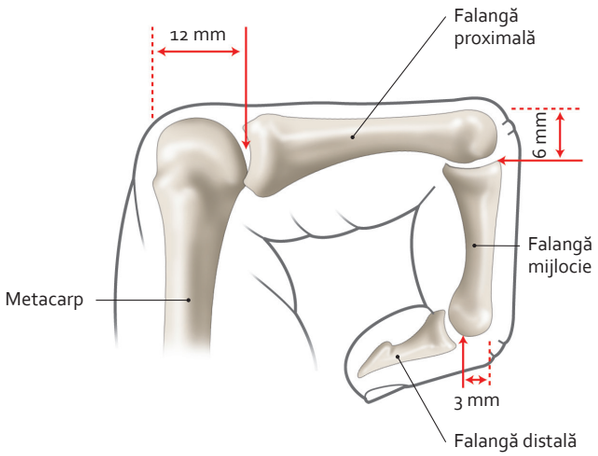

Situare a interliniilor articulare

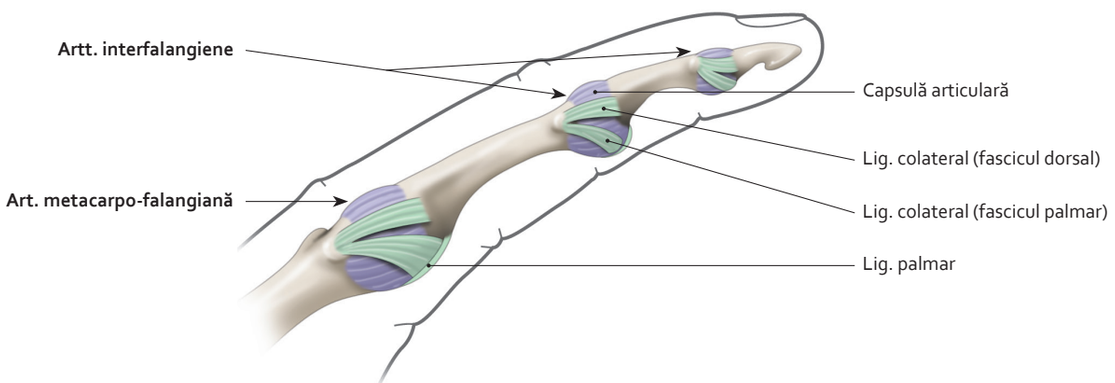

Articulații interfalangiene
(vedere laterală)

3064 418-99.indd 439 28.07.2014 18:56:05

7.20 Mușchii și fasciile axilare (1)

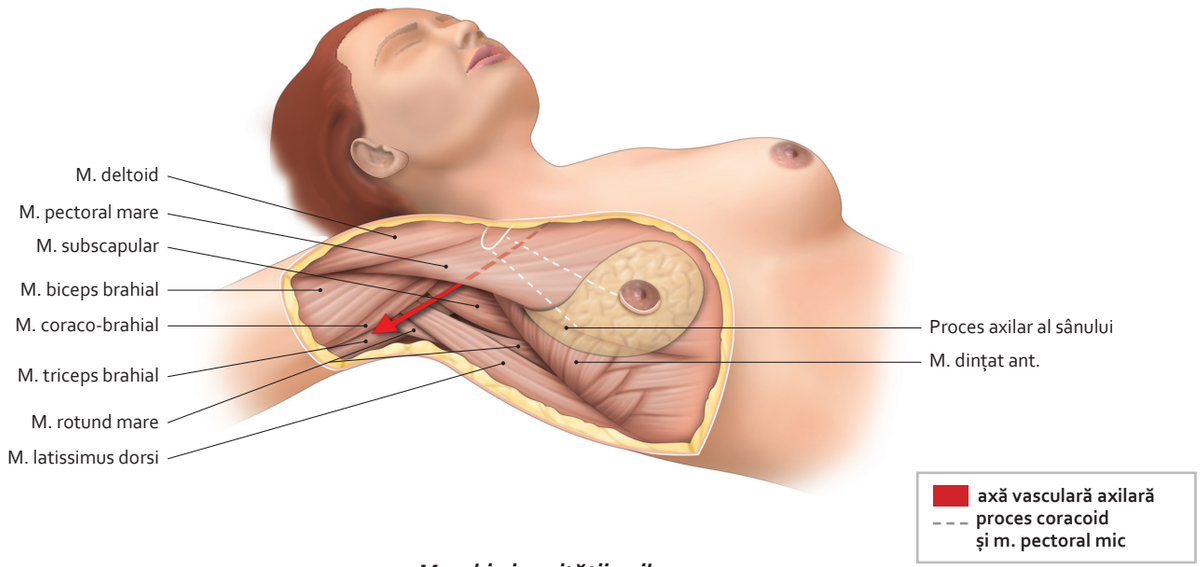

Mușchi ai cavității axilare
(poziție operatorie)

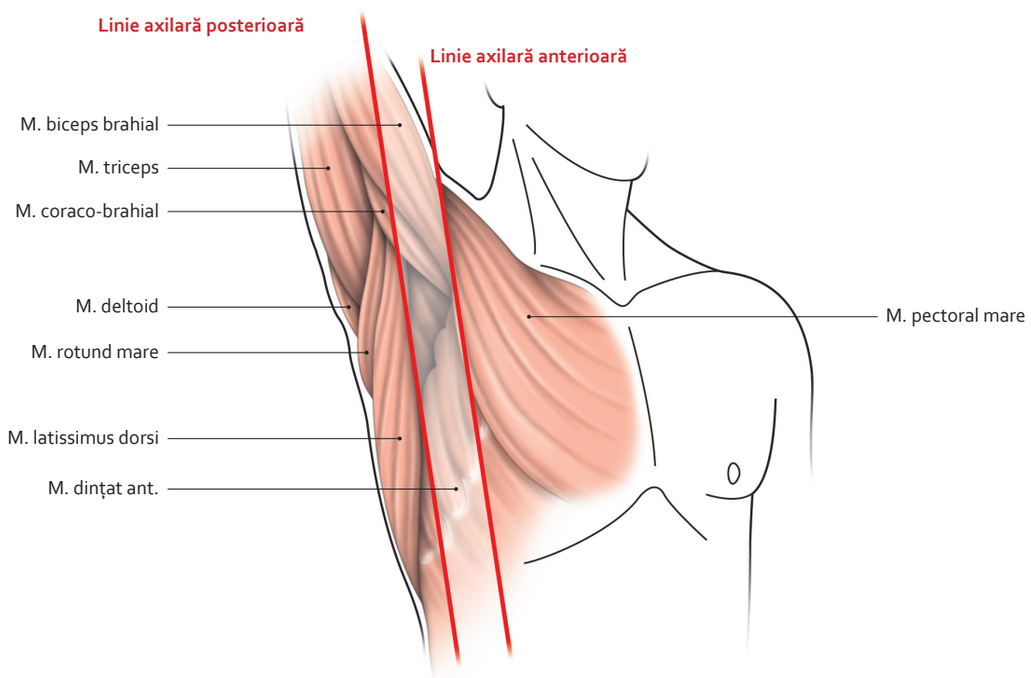

Limite externe ale cavității axilare
(braț în abducție)

3064 418-99.indd 440 28.07.2014 18:56:07

7.21 Mușchii și fasciile axilare (2)

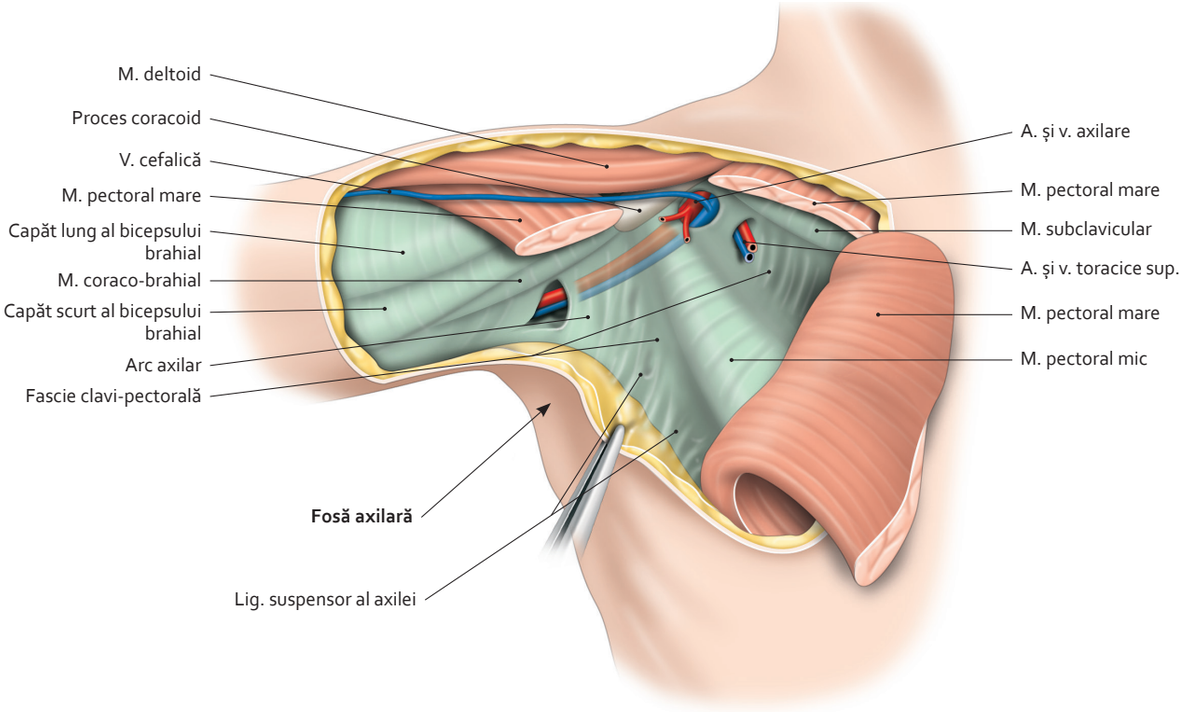

Perete anterior al cavității axilare
(vedere anterioară)

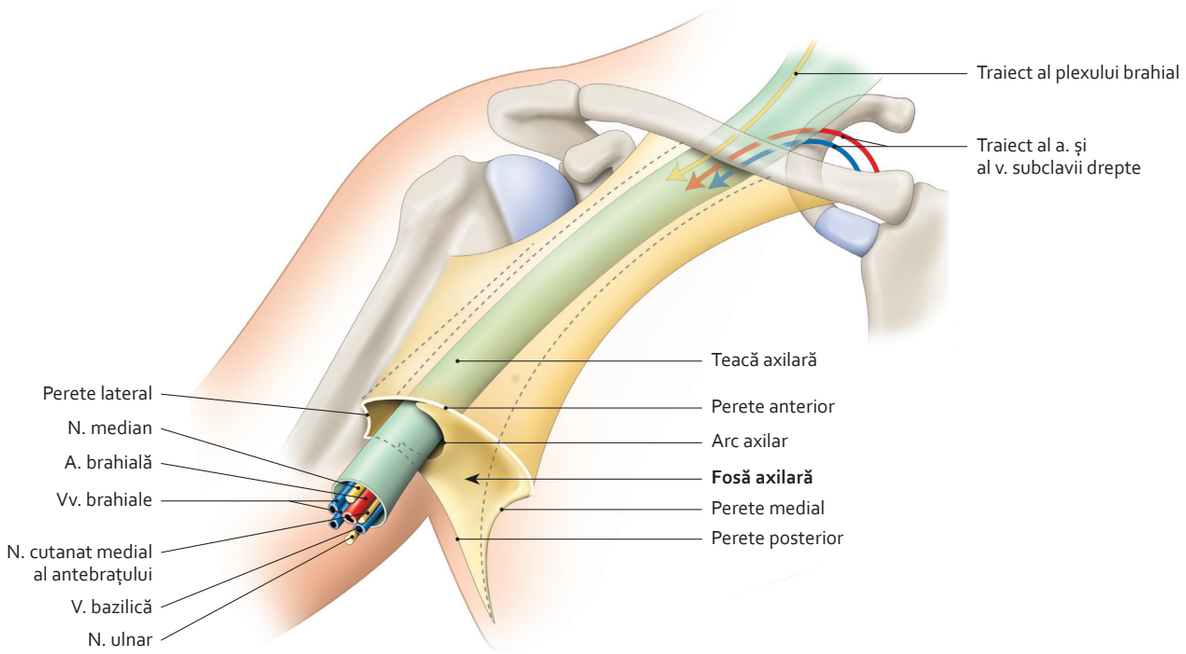

Pereți și conținut ale cavității axilare
(schematic)

7.22 Mușchii și fasciile axilare (3)

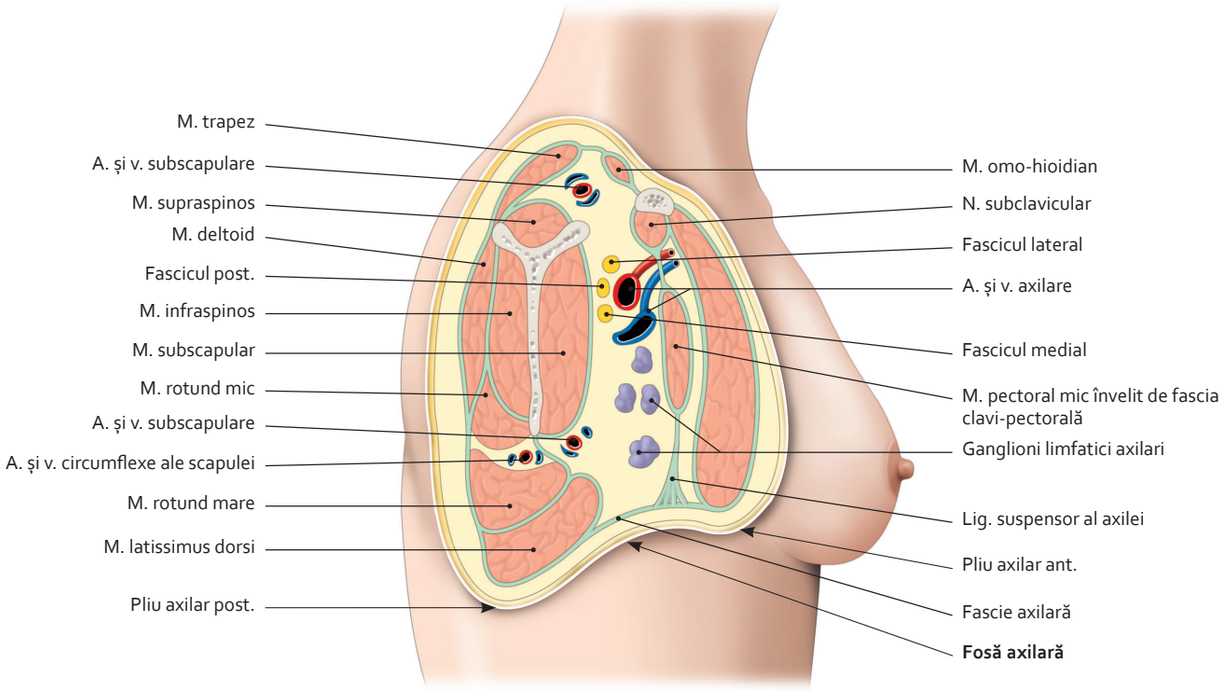

Mușchi și fascii ale cavității axilare drepte
(secțiune sagitală – vedere laterală)

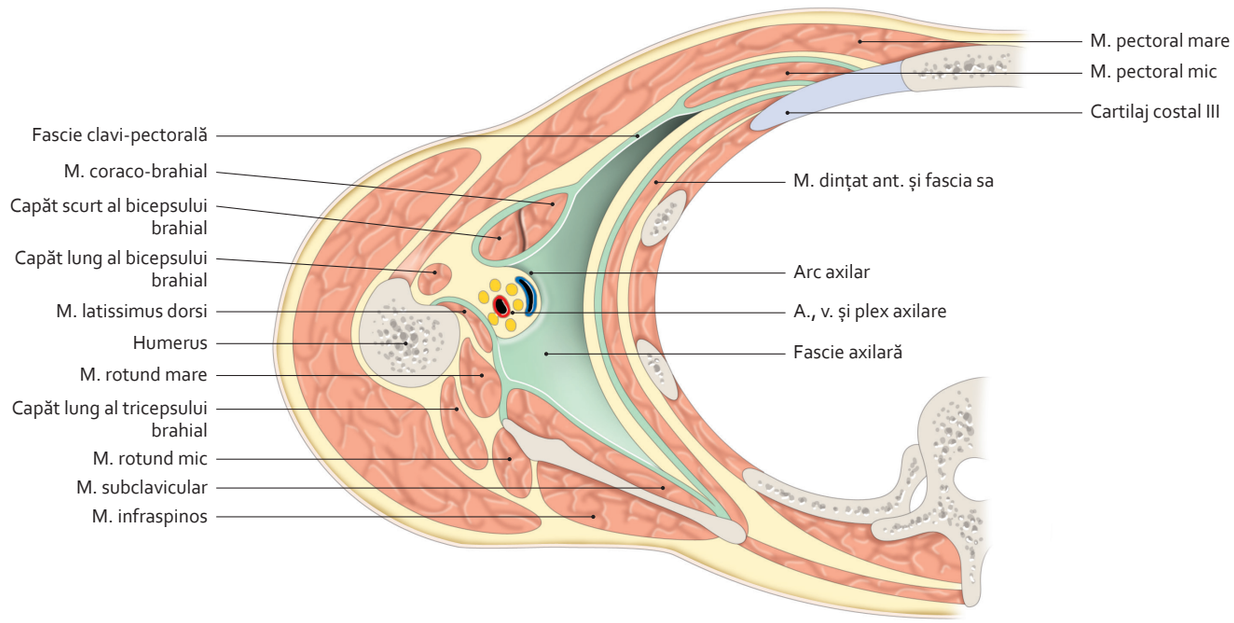

Perete inferior al cavității axilare
(secțiune transversală – vedere superioară)

7.23 Mușchii pectorali

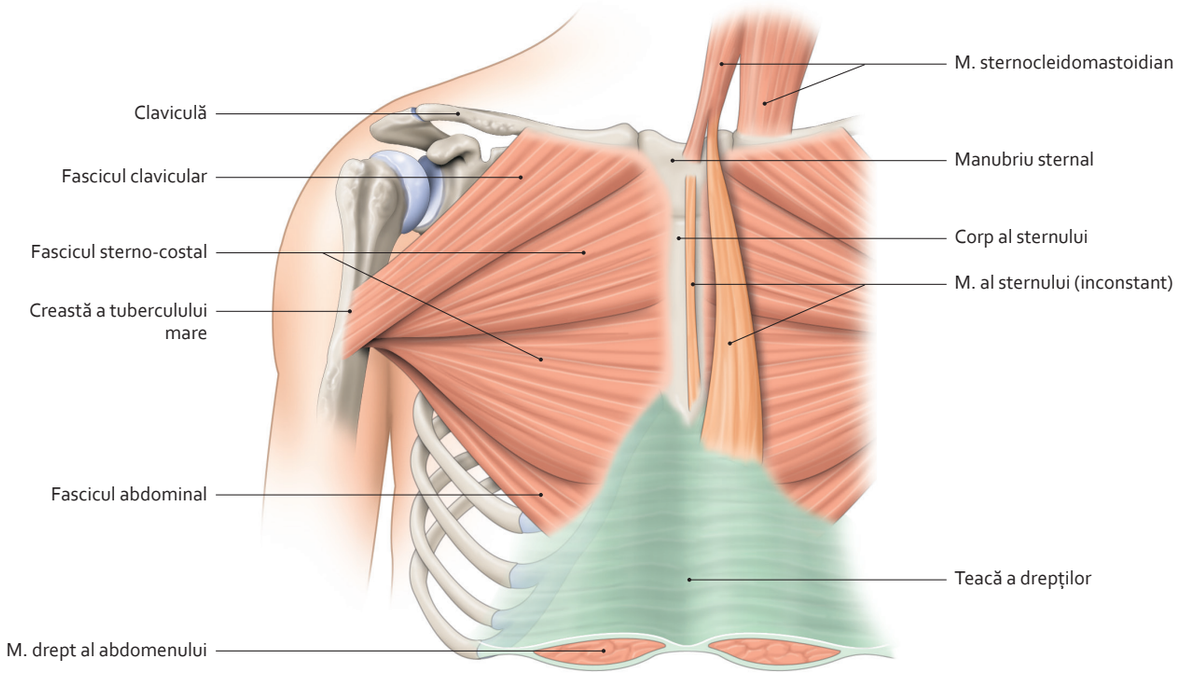

Mușchi pectoral mare

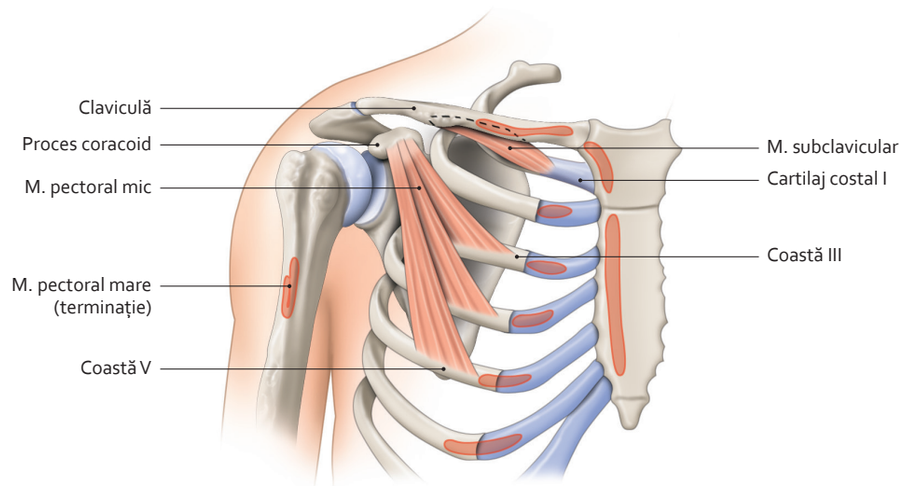

Mușchi pectoral mic și subclavicular – inserții ale mușchiului pectoral mare

Mușchi	Acțiune	Inervație
Pectoral mare	• Adducție și rotație medială a brațului • Împingere anterioară a umărului (fosa supraclaviculară se adâncește) • Elevator al trunchiului, dacă inserția humerală e fixă	Nervi pectorali lateral și medial: – capăt clavicular C_5, C6; – capete sterno-costal și abdominal (C6, C_7, C8, T_1)
Subclavicular	• Coborâtor al claviculei • Stabilizator al articulației sterno-claviculare	Nerv subclavicular (C_5, C6)
Pectoral mic	• Coboară umărul și scapula • Inspirator accesor	Nerv pectoral medial (C_5, C6, C_7)

3064 418-99.indd 443 28.07.2014 18:56:15

7.24 Mușchii deltoid și subscapular

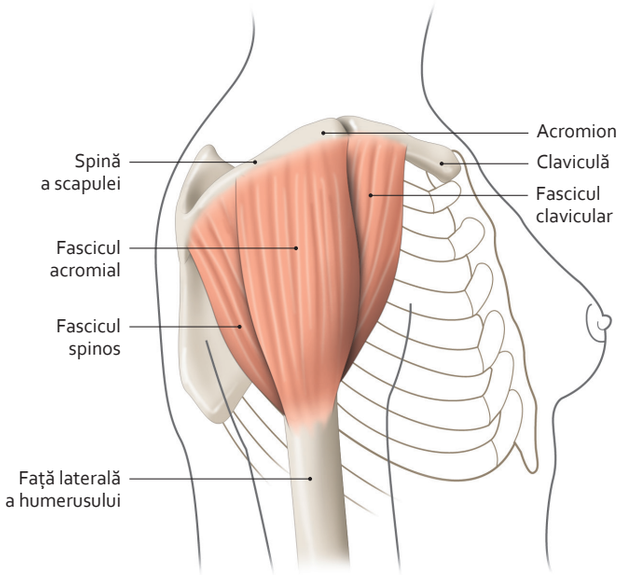

Mușchi deltoid – origine și inserție
(vedere laterală)

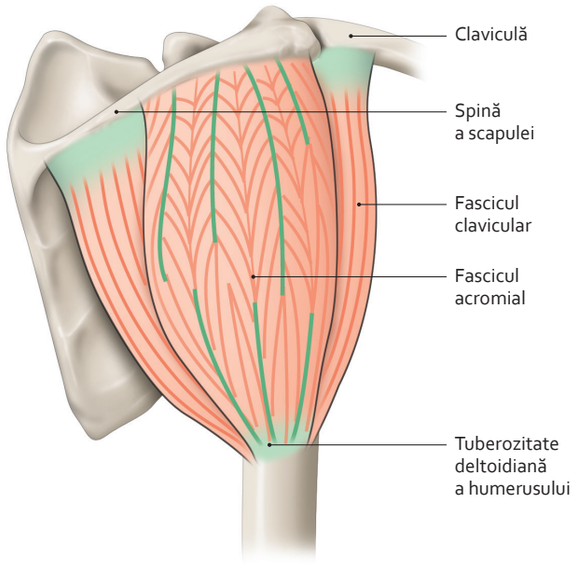

Alcătuire a mușchiului deltoid
(vedere laterală)

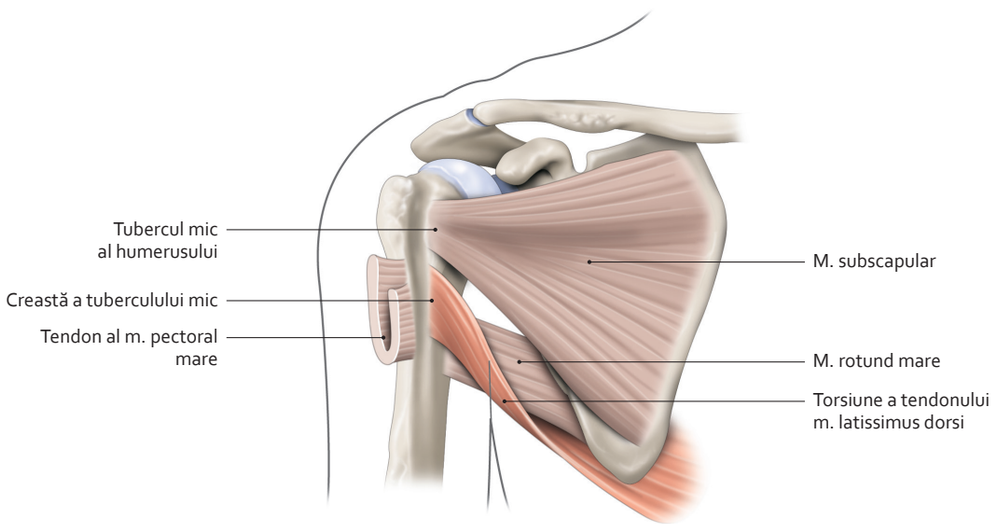

Mușchi subscapular
(vedere anterioară)

Mușchi	Acțiune	Inervație
Deltoid	• Abductor al brațului (fascicul acromial) • Flexor și rotator medial al brațului (fascicul clavicular) • Extensor și rotator lateral al brațului (fascicul spinos)	Nerv axilar (C_5, C6)
Subscapular	• Rotator medial și adductor al brațului	Nervi subscapulari superior și inferior (C_5, C6, C_7)

3064 418-99.indd 444 28.07.2014 18:56:17

7.25 Mușchii posteriori ai umărului

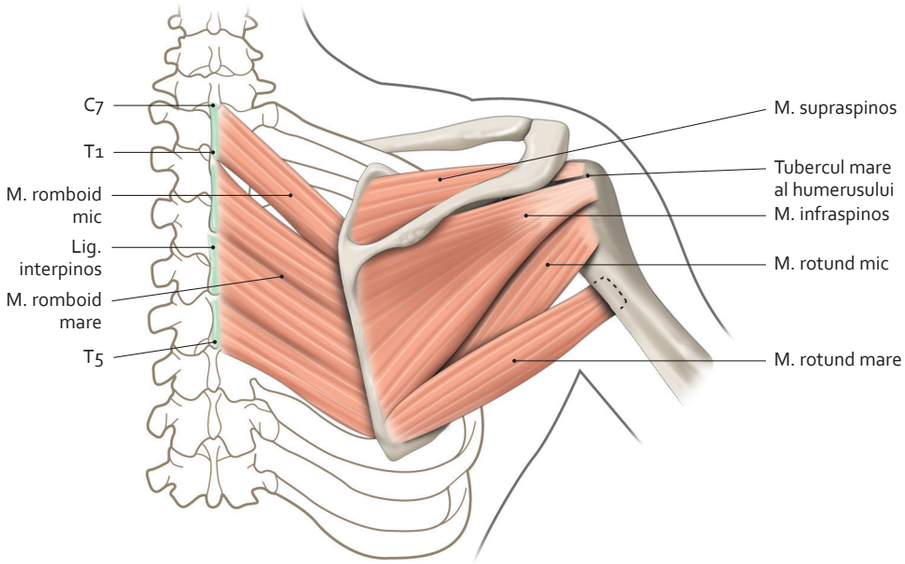

Mușchi ai umărului
(vedere posterioară)

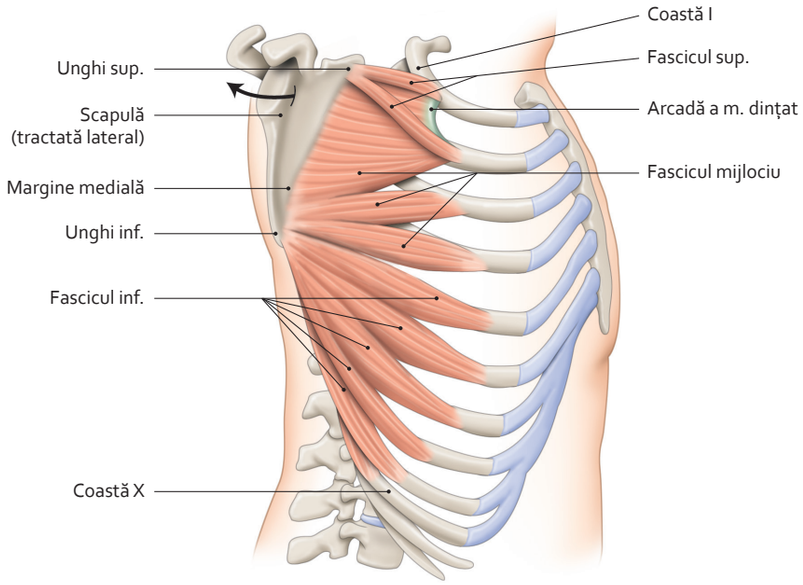

Mușchi dințat anterior
(vedere laterală cu translație laterală a scapulei)

Mușchi	Acțiune	Inervație
Supraspinos	• Abductor al brațului • Fixator al capului humeral în cavitatea glenoidă	Nerv suprascapular (C_5, C6)
Infraspinos	• Abductor și rotator lateral al brațului	
Rotund mare	• Adductor și rotator medial al brațului	Nerv subscapular (C_5, C6, C_7)
Rotund mic	• Rotator lateral și adductor al brațului	Nerv axilar (C_5, C6)
Dințat anterior	• Fixator al scapulei de torace • Abductor, coborâtor și rotator lateral al scapulei	Nerv toracic lung (C_5, C6, C_7)

3064 418-99.indd 445 28.07.2014 18:56:19

7.26 Mușchii anteriori ai brațului

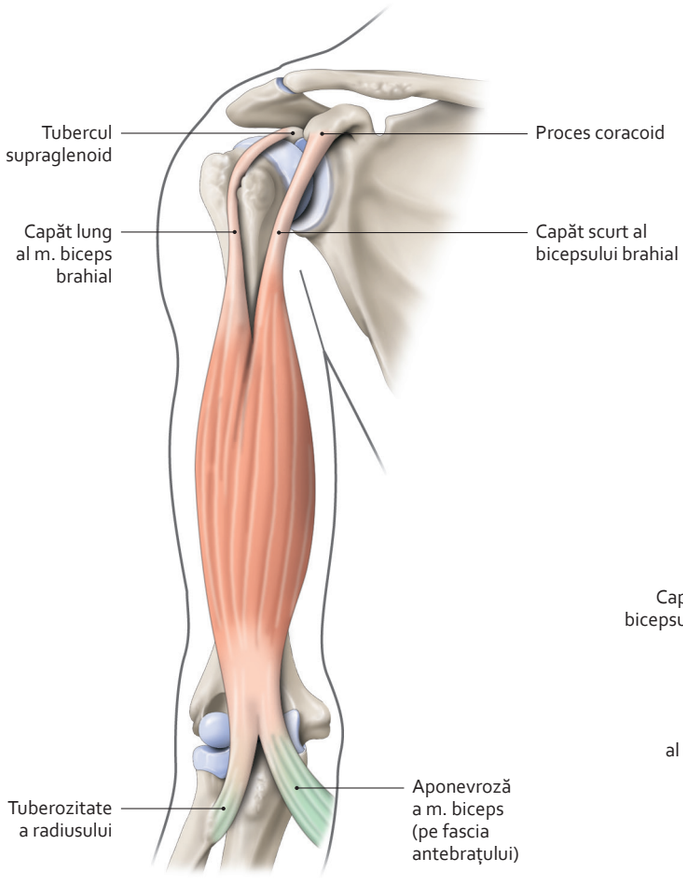

Mușchi biceps brahial
(vedere anterioară)

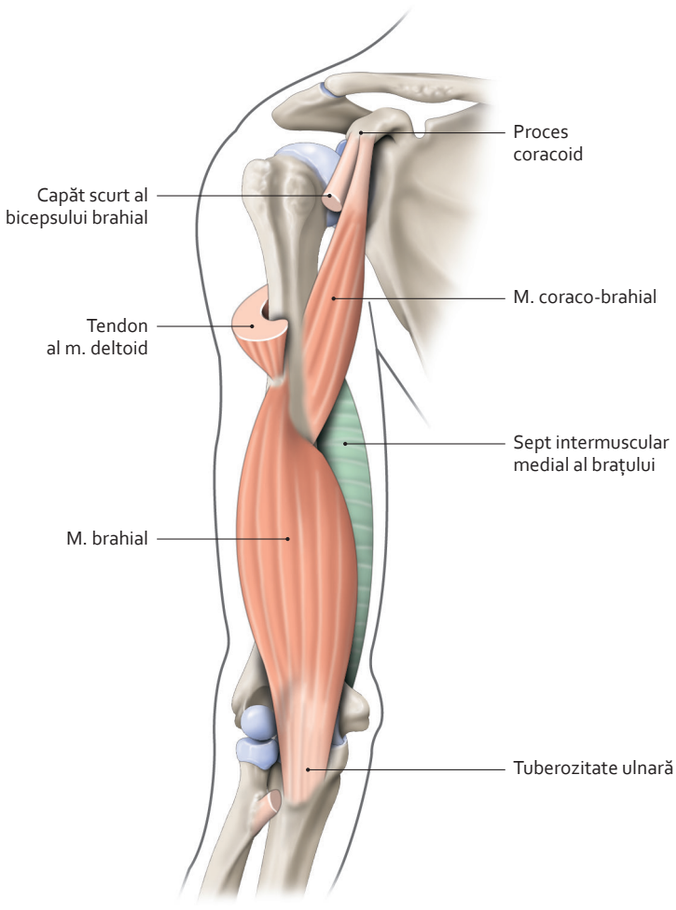

Mușchi brahial și coraco-brahial
(vedere anterioară)

Mușchi	Acțiune	Inervație
Coraco-brahial	• Flexor și adductor al brațului	Nerv musculo-cutanat (C_5, C_6, C_7)
Biceps brahial	• Flexor al antebrațului • Supinator dacă mâna este în pronație	Nerv musculo-cutanat (C_5, C_6)
Brahial	• Flexor al antebrațului	

3064 418-99.indd 446 28.07.2014 18:56:21

7.27 Mușchii posteriori ai brațului

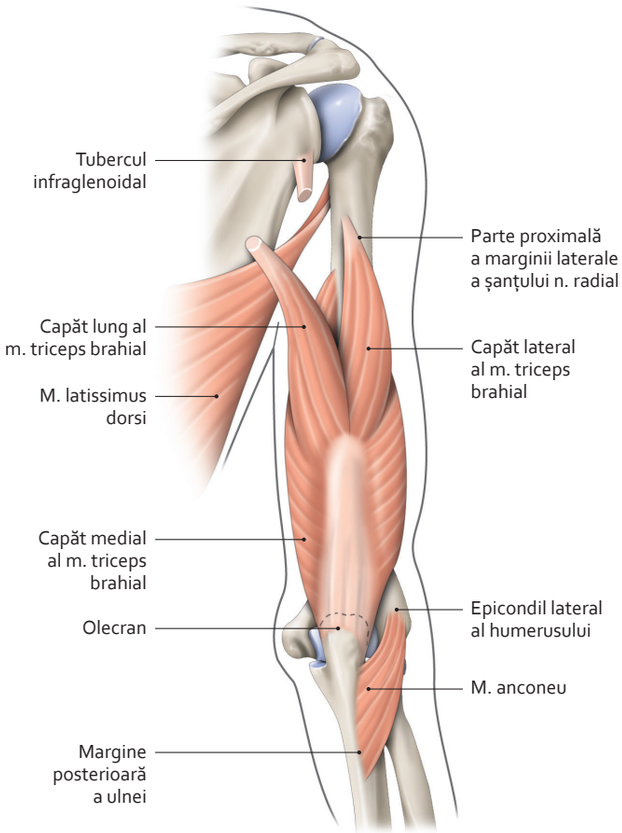

Mușchi triceps brahial și anconeu

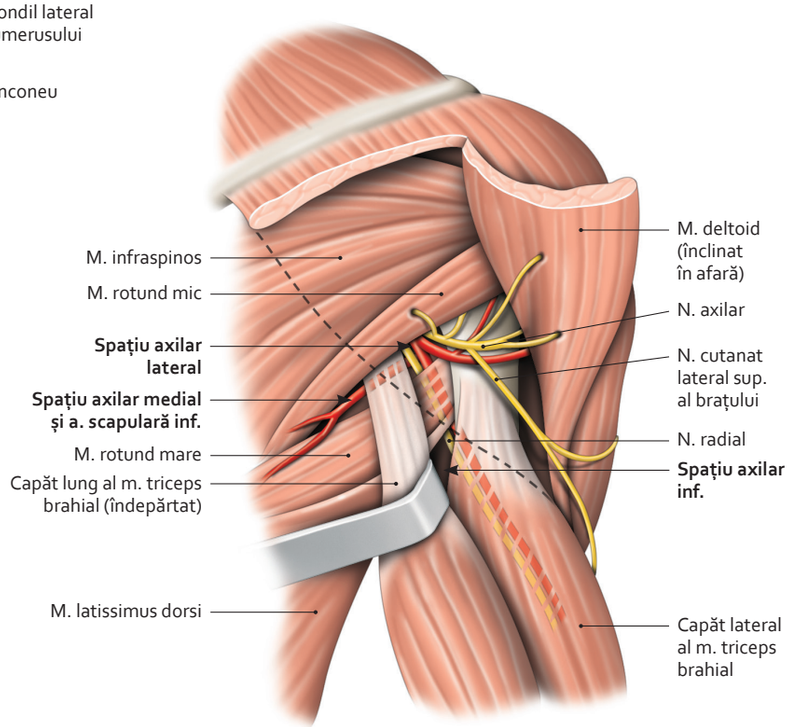

Spații axilare
(vedere posterioară)

Mușchi	Acțiune	Inervație
Triceps brahial	• Extensor al antebrațului	Nerv radial (C6, C7, C8)
Anconeu	• Extensor accesor al antebrațului	Nerv radial *via* capul medial al mușchiului triceps brahial (C7, C8)

3064 418-99.indd 447 28.07.2014 18:56:24

7.28 Mușchii anteriori ai antebrațului

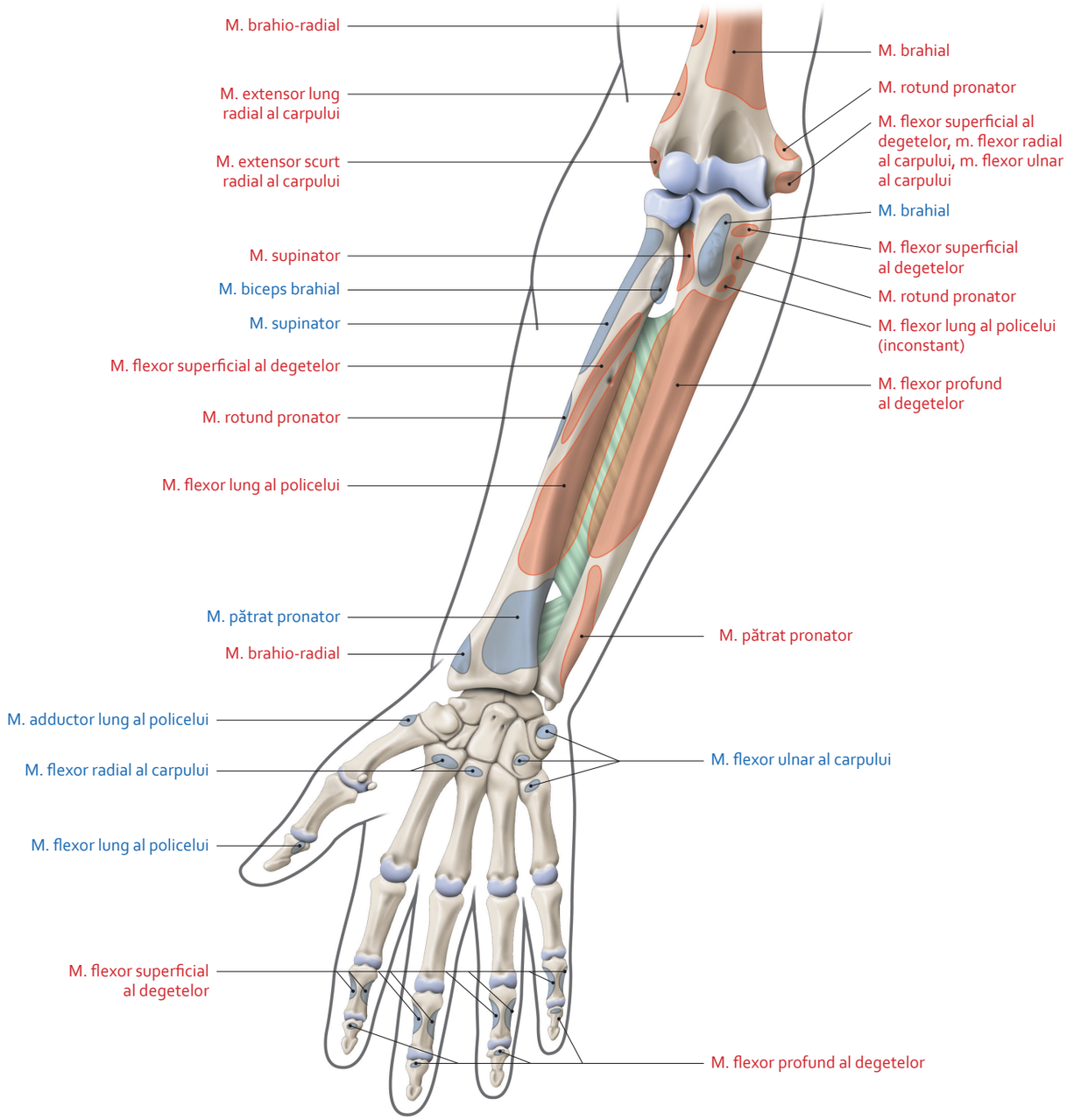

Inserții ale mușchilor anteriori ai antebrațului

origini
terminații

3064 418-99.indd 448 28.07.2014 18:56:27

7.29 Mușchii anteriori superficiali ai antebrațului

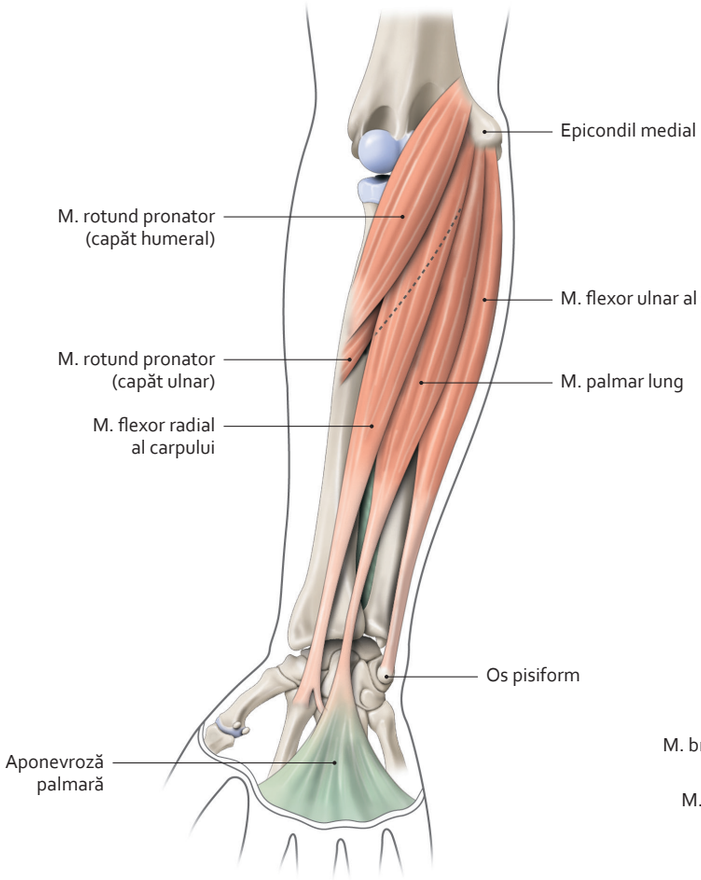

Mușchi superficiali ai antebrațului
(vedere anterioară)

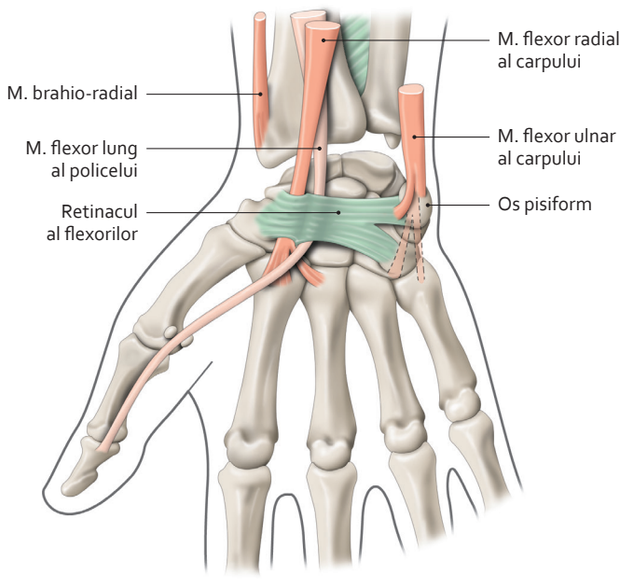

Terminații ale mușchilor anteriori superficiali ai antebrațului

Mușchi	Acțiune	Inervație
Rotund pronator	• Pronator al antebrațului	Nerv median (C6, C7)
Flexor radial al carpului	• Flexor al articulației pumnului • Abductor accesor al mâinii	
Palmar lung	• Tensor al aponevrozei palmare • Flexor al mâinii	Nerv median (C7, C8)

3064 418-99.indd 449 28.07.2014 18:56:30

7.30 Mușchii laterali superficiali ai antebrațului

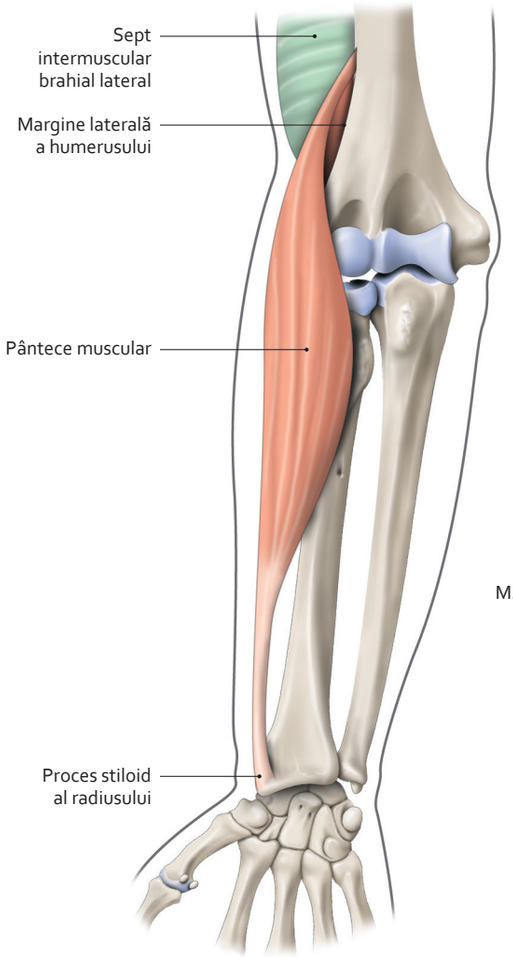

Mușchi brahio-radial
(vedere anterioară)

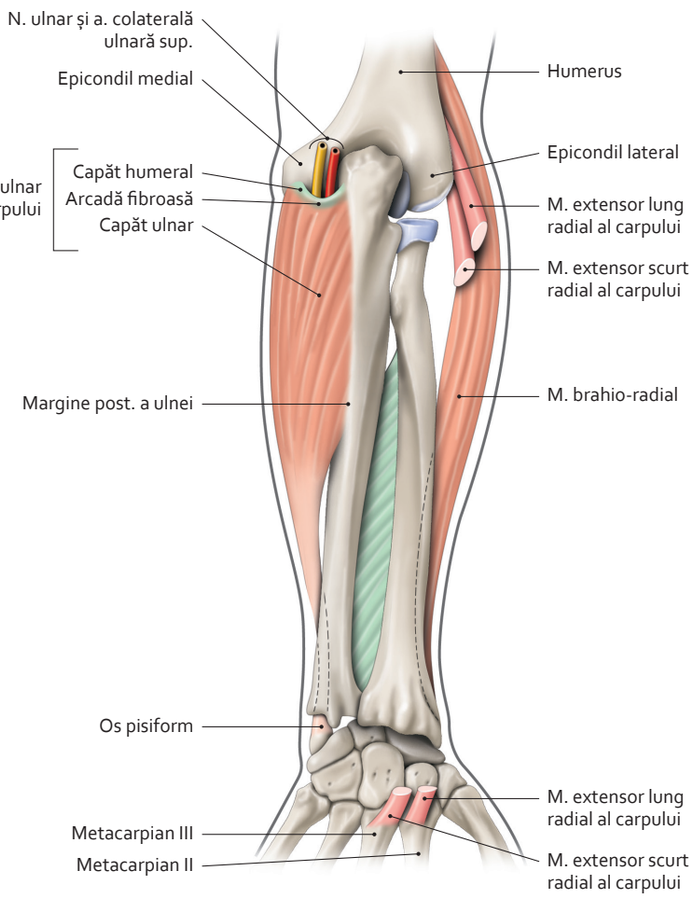

Mușchi ai marginilor laterală și medială ale antebrațului
(vedere posterioară)

Mușchi	Acțiune	Inervație
Brahio-radial	• Flexor al antebrațului în poziție funcțională (între pronație și supinație) • Supinator dacă mâna este în supinație forțată	Nerv radial (C_5, C_6)
Flexor ulnar al carpului	• Flexor și adductor al mâinii	Nerv ulnar (C_7, C_8, T_1)

3064 418-99.indd 450 28.07.2014 18:56:33

7.31 Mușchiul anterior intermediar al antebrațului

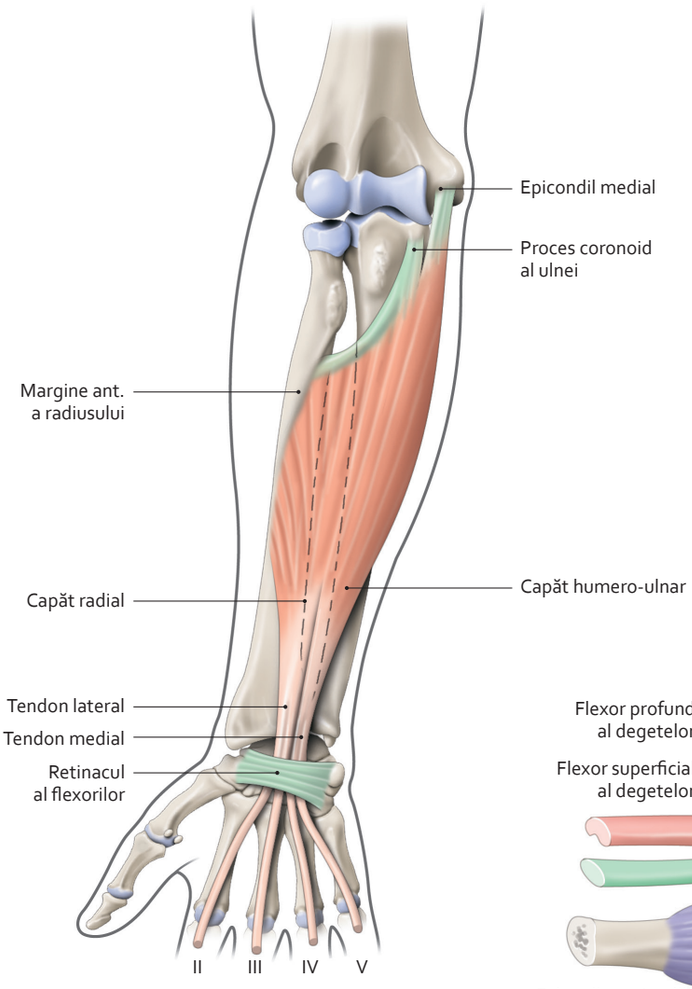

Mușchi flexor superficial al degetelor
(vedere anterioară)

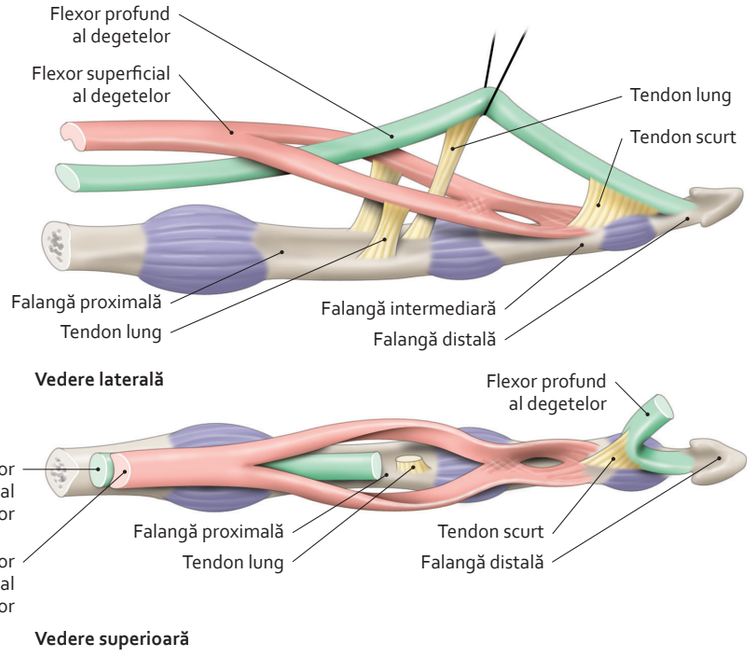

Tendoane ale mușchilor flexori superficial și profund ai degetelor

Mușchi	Acțiune	Inervație
Flexor superficial al degetelor	• Flexor al falangelor mijlocii ale degetelor II–V pe falangele proximale, apoi al acestora pe metacarpiene și al mâinii pe antebraț	Nerv median (C8, T1)

3064 418-99.indd 451 28.07.2014 18:56:35

7.32 Mușchii anteriori profunzi ai antebrațului (1)

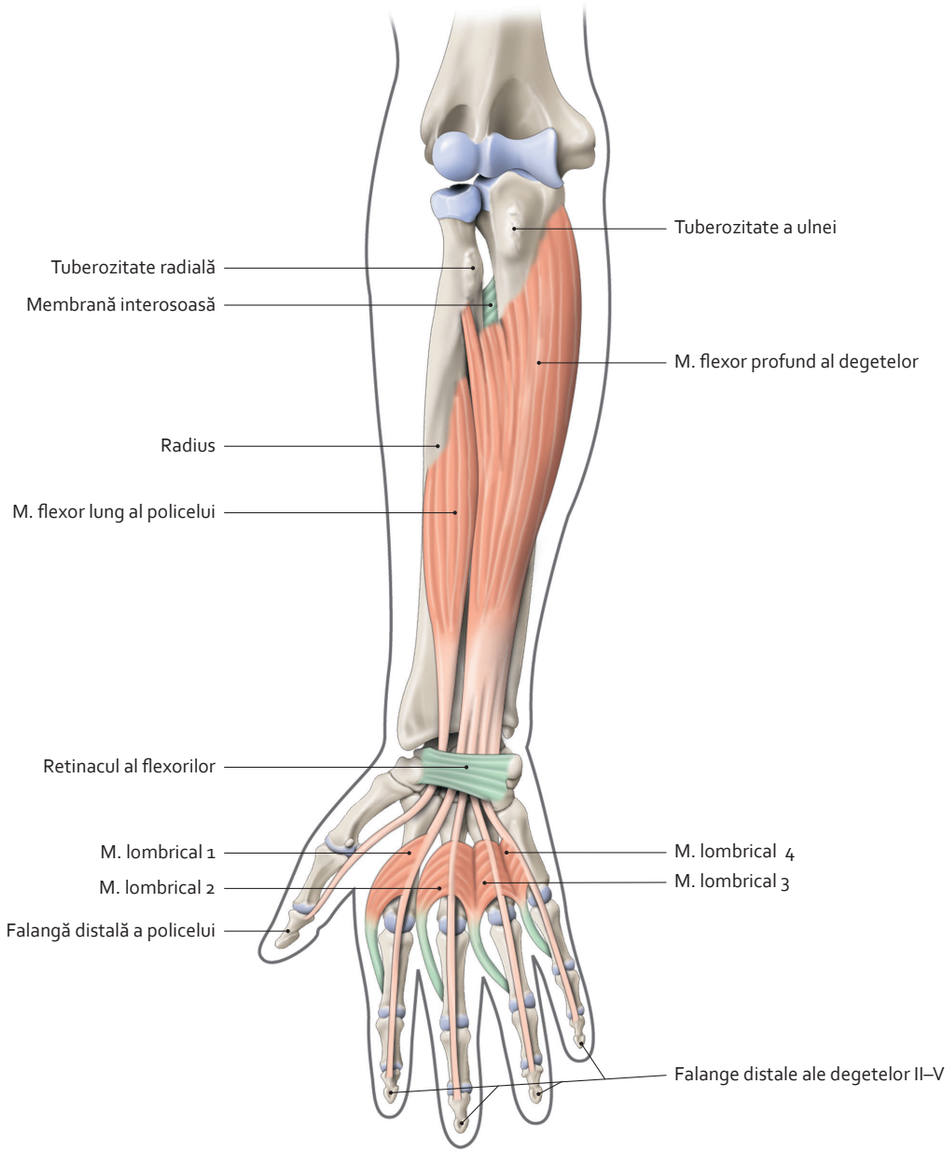

Mușchi profunzi ai lojei anterioare a antebrațului

Mușchi	Acțiune	Inervație
Flexor lung al policelui	• Flexor al falangei distale a policelui, apoi al falangei proximale	Nerv interosos anterior, ramură a nervului median (C_7, C8)
Flexor profund al degetelor	• Flexor al falangelor distale ale degetelor II–V, apoi al falangelor următoare, al metacarpienelor și al mâinii.	Jumătatea laterală: nerv median (C_7, C8) Jumătatea medială: nerv ulnar (C8, T_1)

3064 418-99.indd 452 28.07.2014 18:56:38

7·33 Mușchii anteriori profunzi ai antebrațului (2)

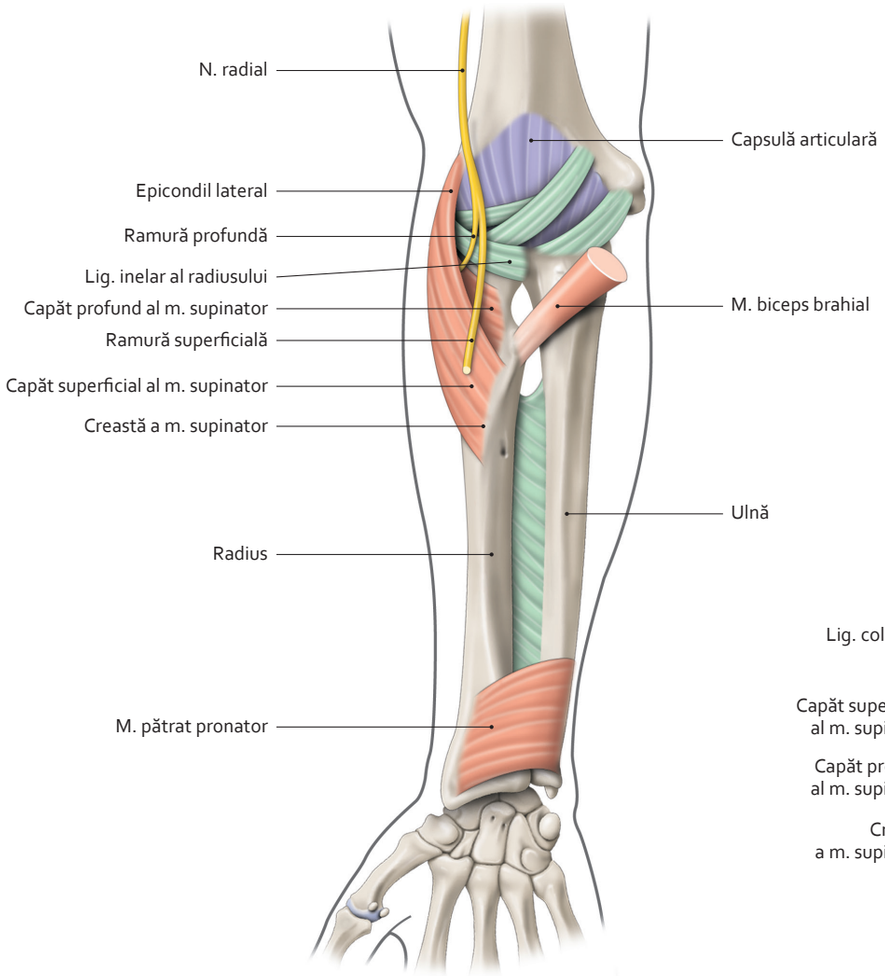

Mușchi supinator și pătrat pronator
(vedere anterioară)

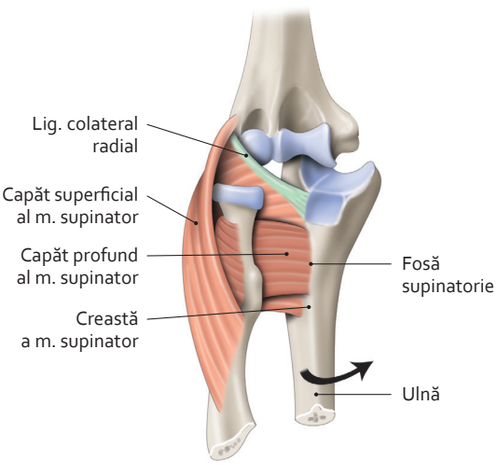

Mușchi supinator
(vedere antero-laterală; oasele sunt depărtate unele față de celelalte)

Mușchi	Acțiune	Inervație
Supinator	• Supinator al antebrațului	Nerv interosos posterior, ramură a nervului radial (C6, C7)
Pătrat pronator	• Pronator al antebrațului	Nerv interosos anterior, ramură a nervului median (C7, C8)

3064 418-99.indd 453 28.07.2014 18:56:40

7.34 Mușchii posteriori ai antebrațului

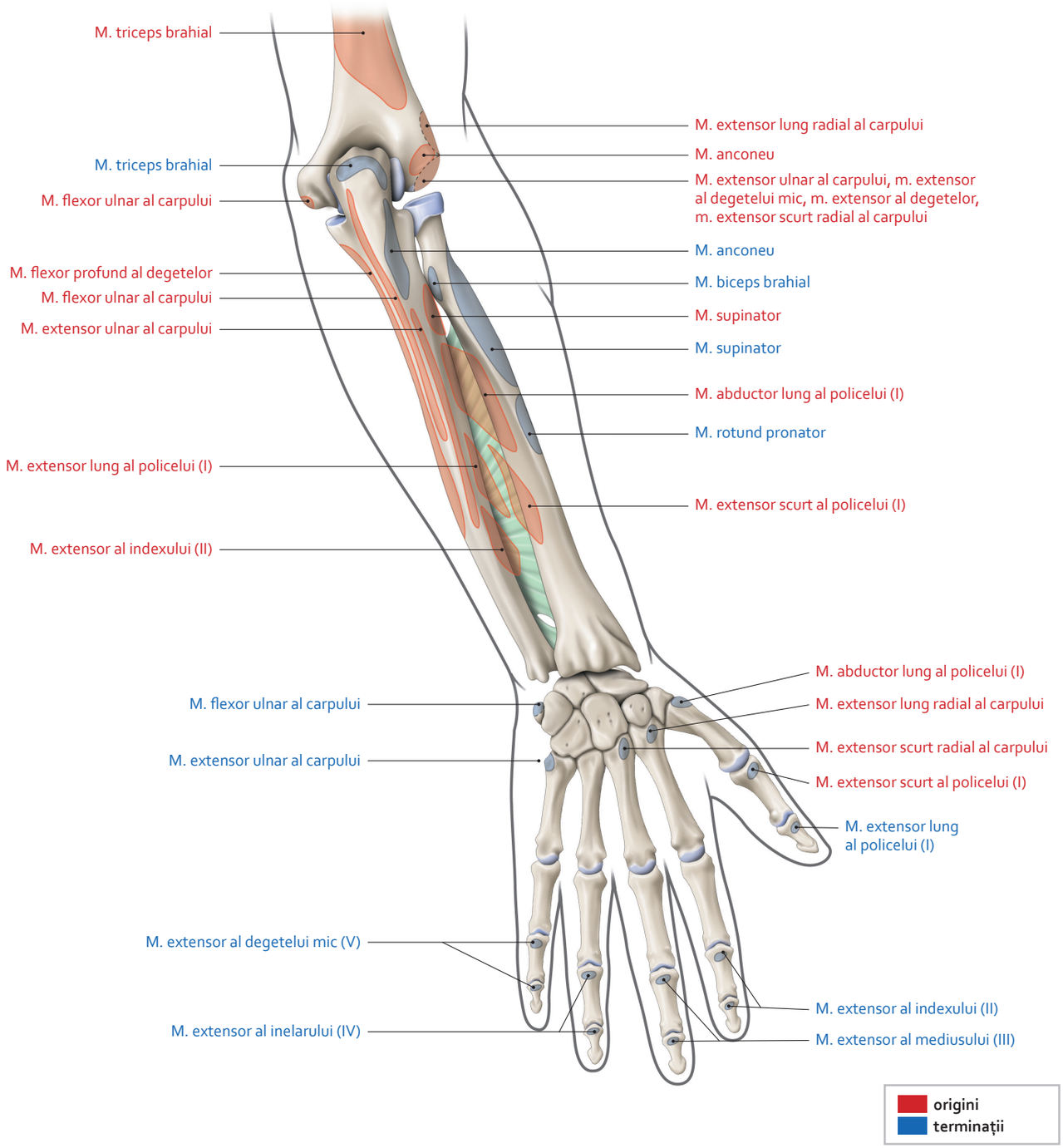

Inserții ale mușchilor posteriori ai antebrațului

3064 418-99.indd 454 28.07.2014 18:56:46

7·35 Mușchii posteriori superficiali ai antebrațului

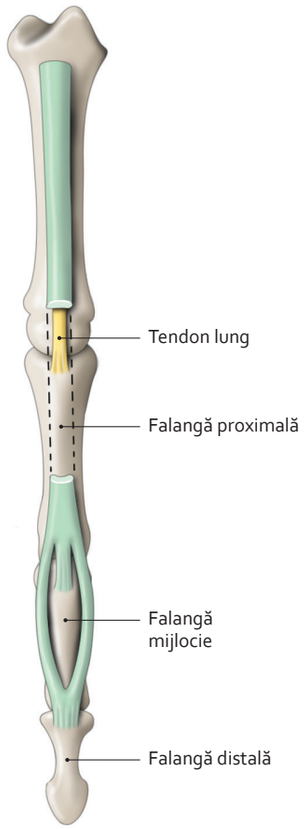

Terminație a unui tendon al mușchiului extensor al degetelor

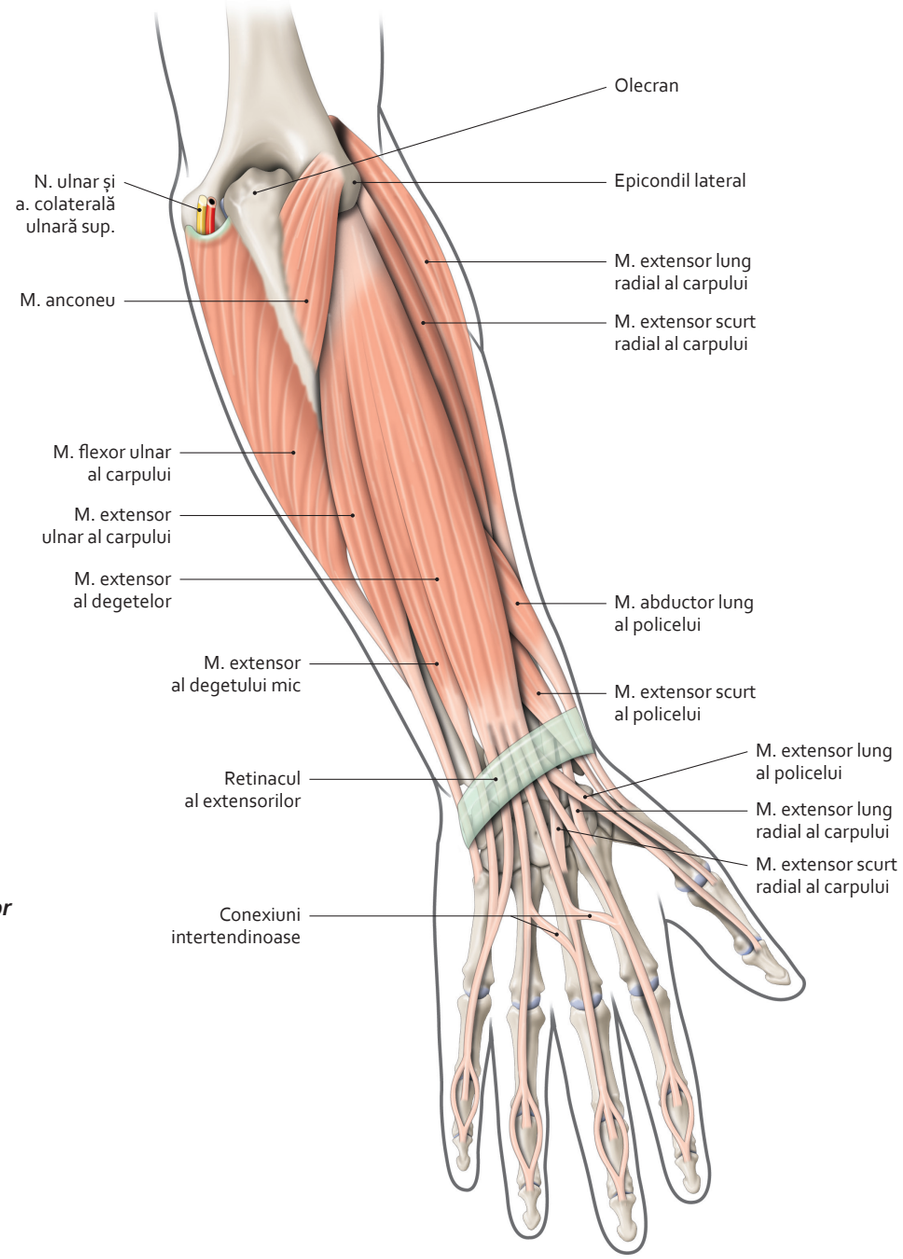

Mușchi superficiali ai lojei posterioare a antebrațului

Mușchi	Acțiune	Inervație
Extensor ulnar al carpului	• Extensor și adductor al mâinii	Ramură profundă a nervului radial (C_7, C8)
Extensor al degetelui mic	• Întărește, pentru degetul V, acțiunea mușchiului extensor al degetelor	Ramură profundă a nervului radial (C_7, C8)
Extensor al degetelor	• Extensor al falangelor distale și mijlocii ale degetelor II–V • Extensor al falangelor proximale ale degetelor II–V, în sinergie cu mușchii interosoși, pe metacarpiene, pe mână și pe antebraț.	Ramură profundă a nervului radial (C6, C_7, C8)

3064 418-99.indd 455 28.07.2014 18:56:50

7.36 Mușchii posteriori profunzi ai antebrațului

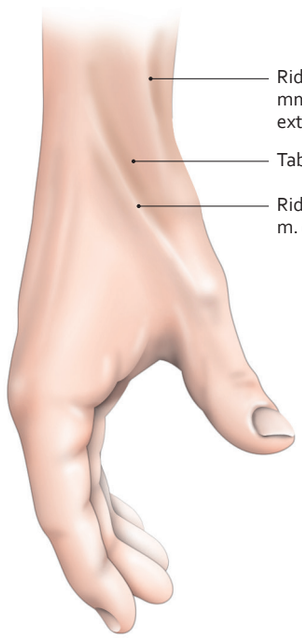

Relief al tendoanelor tabacherei anatomice
(vedere laterală a mâinii, cu policele în abducție)

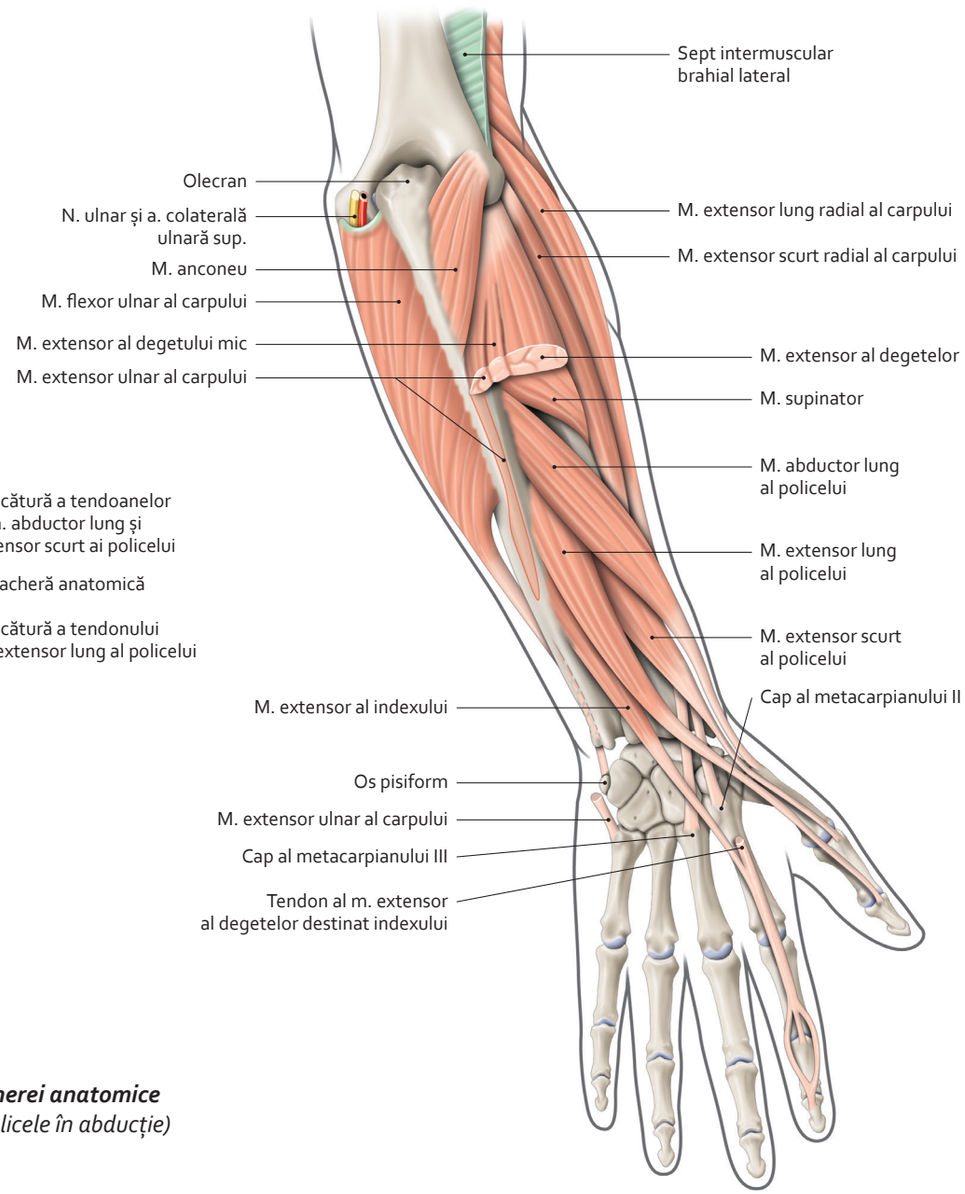

Mușchi profunzi ai lojei posterioare a antebrațului

Mușchi	Acțiune	Inervație
Extensor lung radial al carpului	• Extensor și abductor al mâinii	Nerv radial (C6, C7)
Extensor scurt radial al carpului	• Extensor și abductor al mâinii	Nerv radial (C7, C8)
Abductor lung a policelui	• Abductor și extensor al policelui • Abductor al mâinii	Nerv radial (C7, C8)
Extensor lung al policelui	• Extensori ai falangei distale a policelui, apoi ai acesteia pe primul metacarpian	Ramură profundă a nervului radial (C7, C8)
Extensor scurt al policelui		
Extensor al indexului	• Întărește, pentru index, acțiunea mușchiului extensor al degetelor	

3064 418-99.indd 456 28.07.2014 18:57:00

7-37 Inserțiile mușchilor mâinii

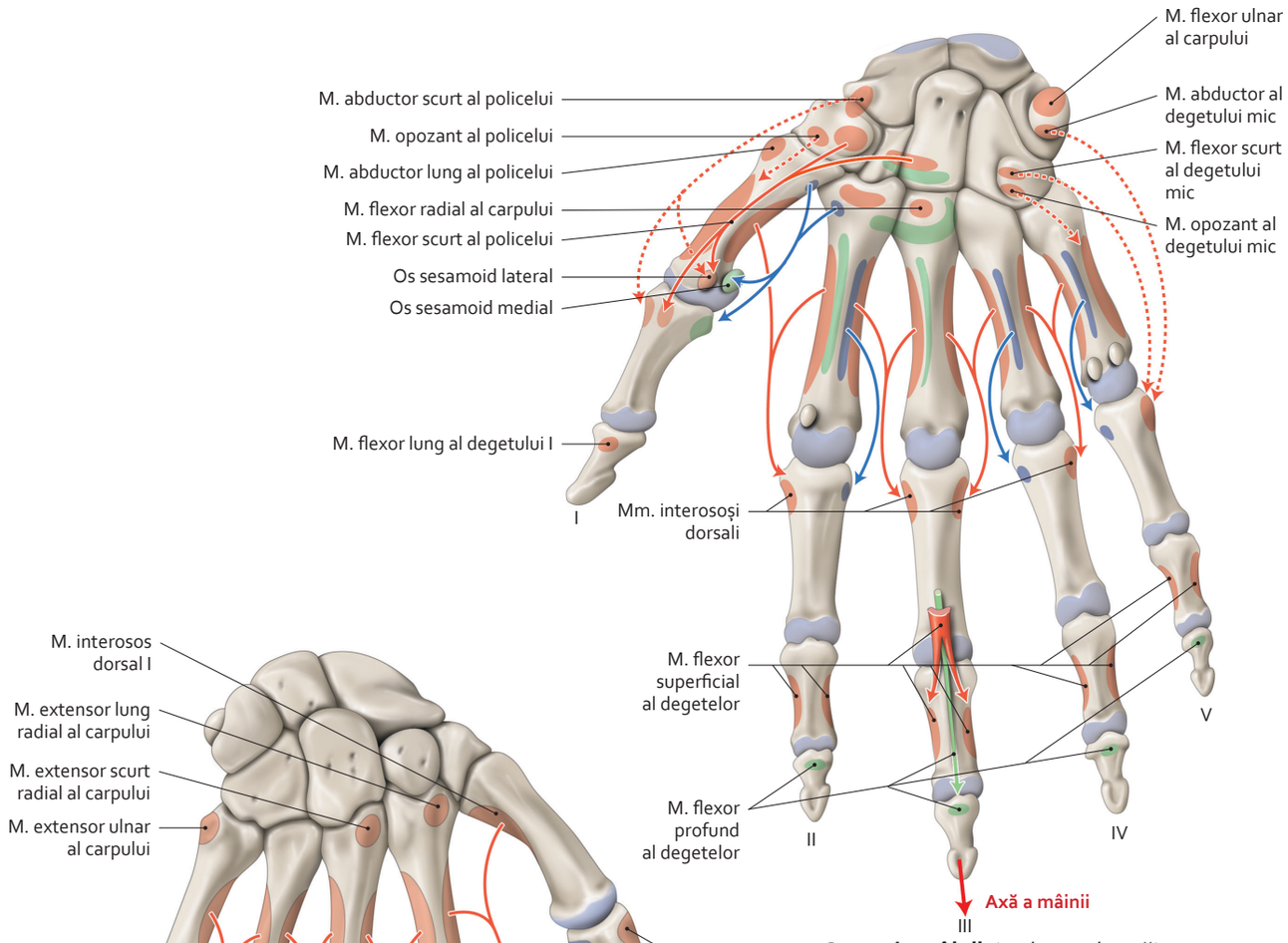

Oase ale mâinii *(vedere palmară)*

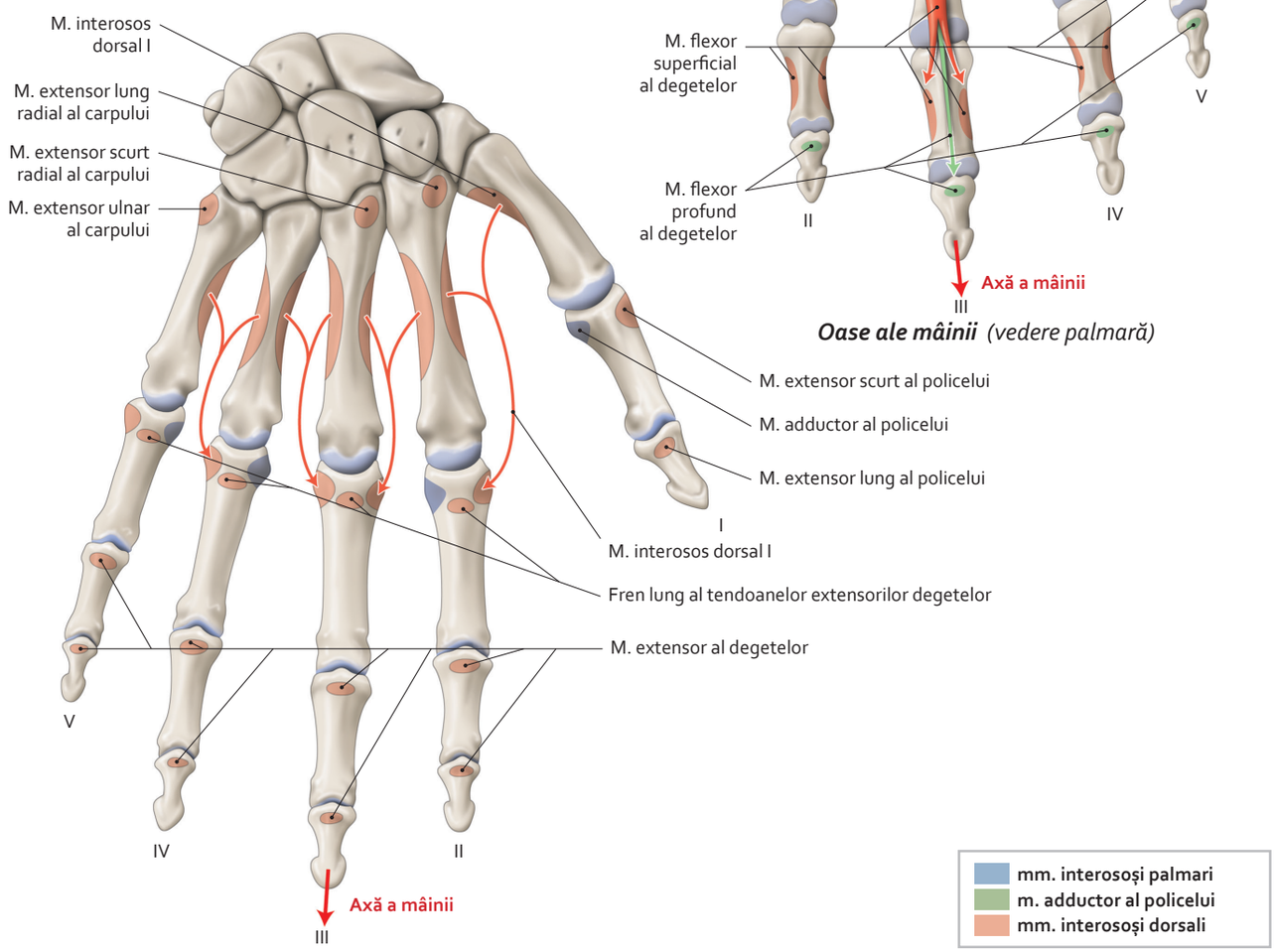

Oase ale mâinii *(vedere dorsală)*

3064 418-99.indd 457 28.07.2014 18:57:07

7.38 Canalul carpian și aponevroza palmară

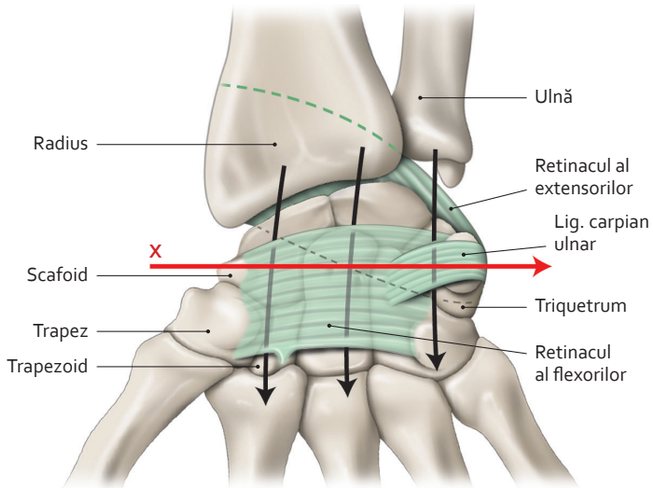

Vedere anterioară

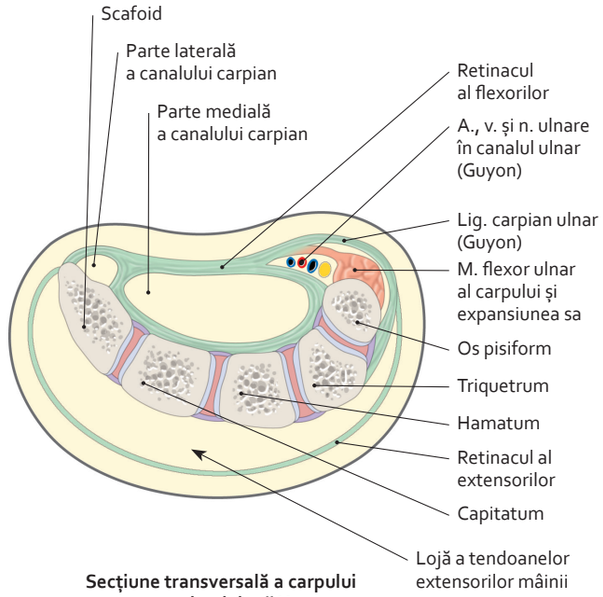

Secțiune transversală a carpului proximal după X

Canal carpian

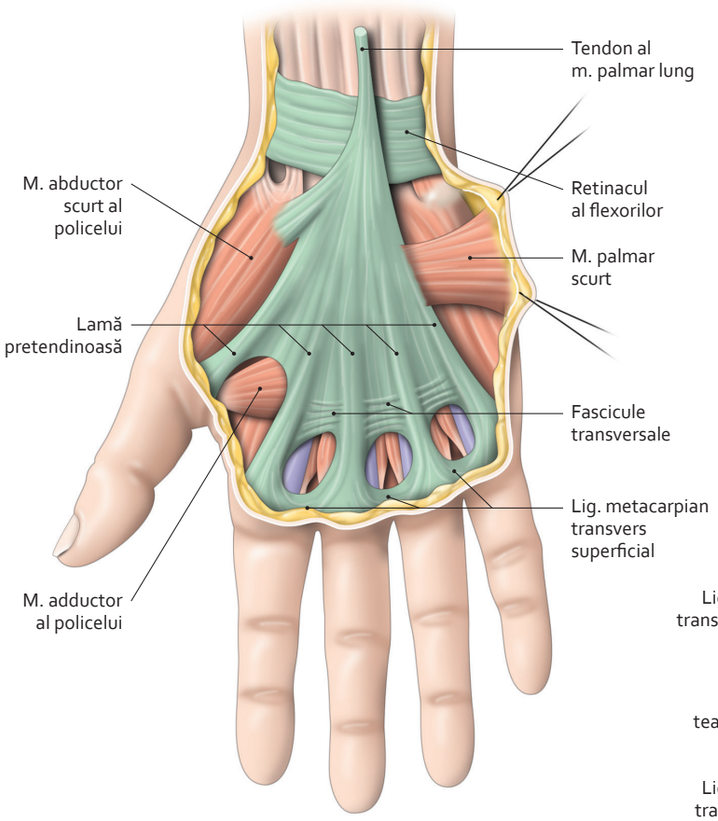

Aponevroză palmară

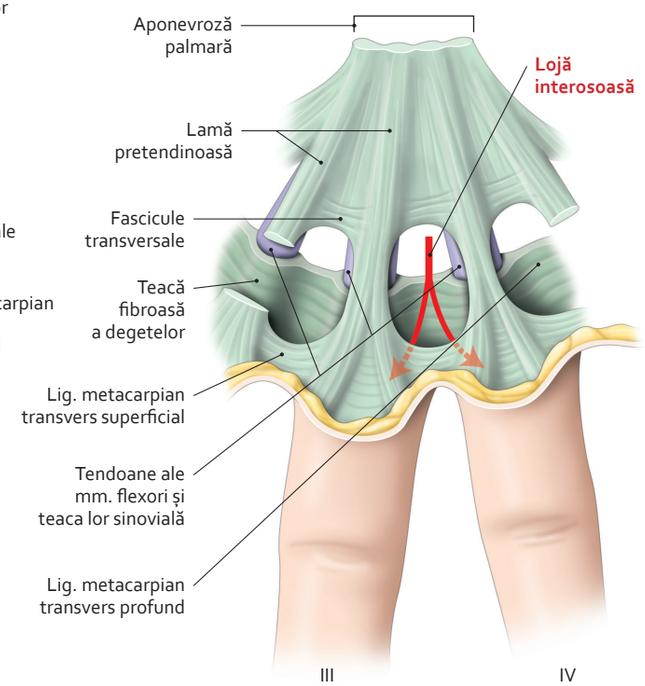

Alcătuire a aponevrozei palmare
(vedere palmară)

3064 418-99.indd 458 28.07.2014 18:57:15

7.39 Mușchii mâinii (1)

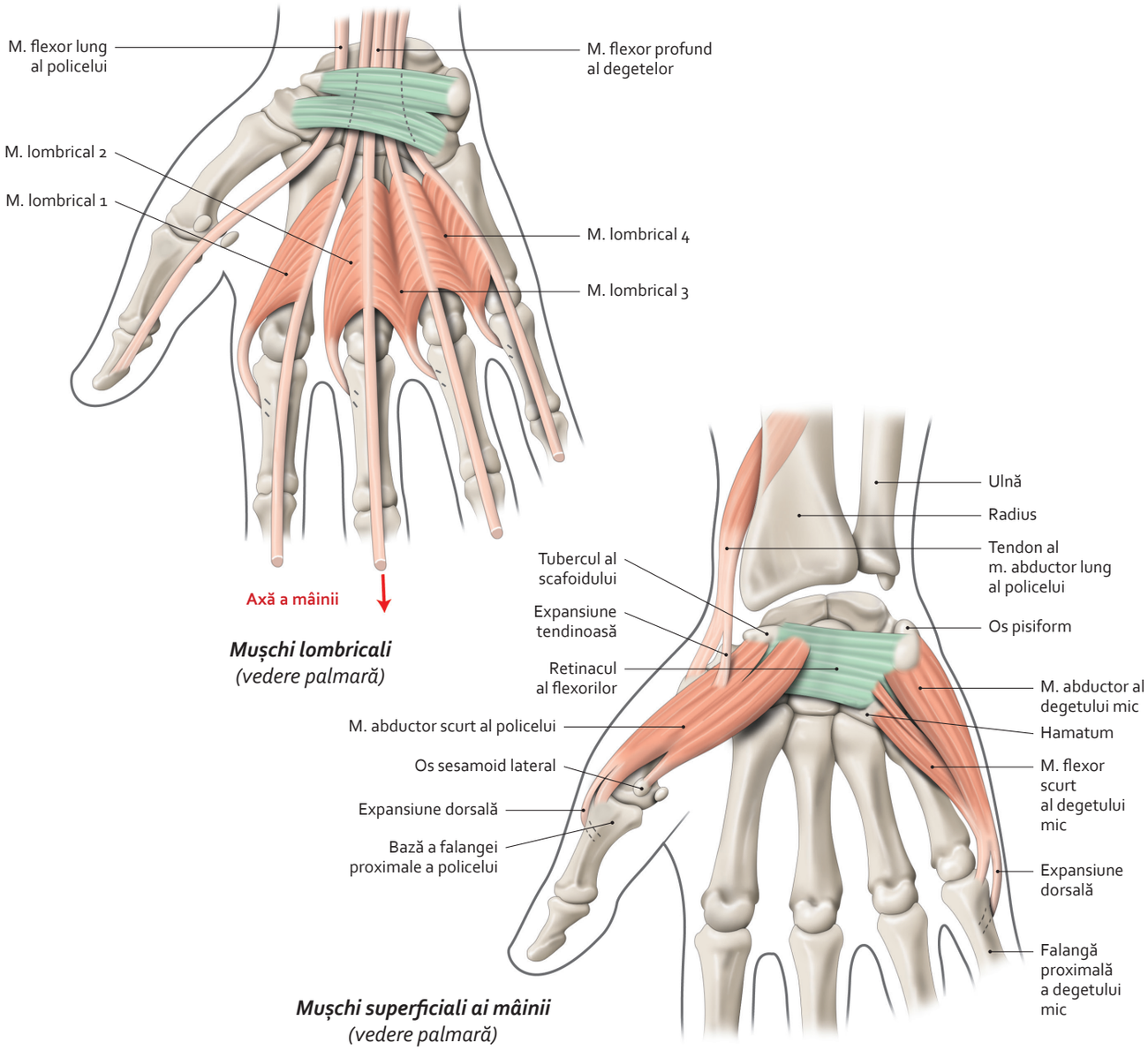

Mușchi	Acțiune	Inervație
Palmar scurt	• Întinde pielea eminenței hipotenare	Ramură superficială a nervului ulnar (C8, T1)
Abductor scurt al policelui	• Abductor, apoi rotator medial al policelui	Nerv median (C8, T1)
Abductor al degetului mic	• Abductor al degetului mic	Ramură profundă a nervului ulnar (C8, T1)
Flexor scurt al degetului mic	• Flexor al degetului mic	Ramură profundă a nervului ulnar (C8, T1)
Lombricali	• Flexor al falangei proximale a degetelor II–V • Extensor al falangelor mijlocii și distale ale degetelor II–V	Lombricali 1 și 2: nerv median (ramuri digitale) (C7, C8) Lombricali 3 și 4: nerv ulnar (ramură profundă) (C8, T1)

3064 418-99.indd 459 28.07.2014 18:57:20

7.40 Mușchii mâinii (2)

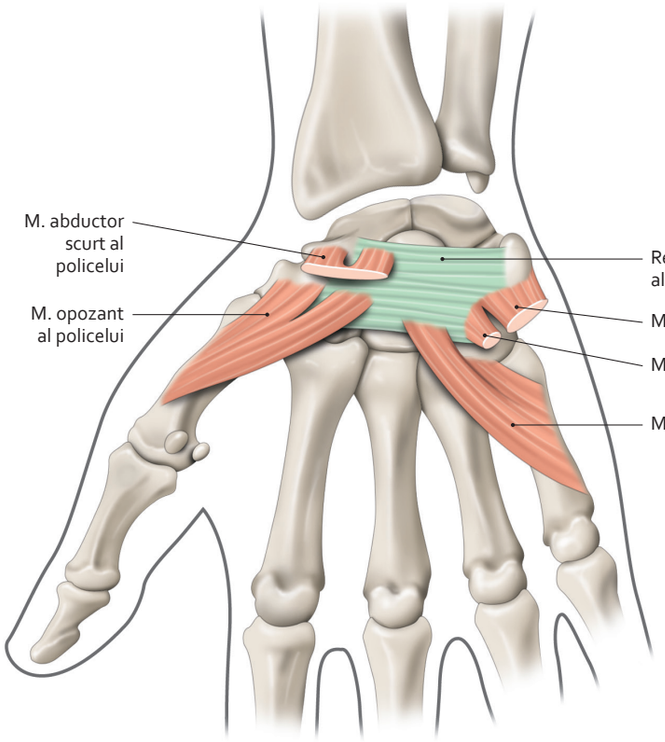

Mușchi opozant al policelui și opozant al degetului mic
(vedere palmară)

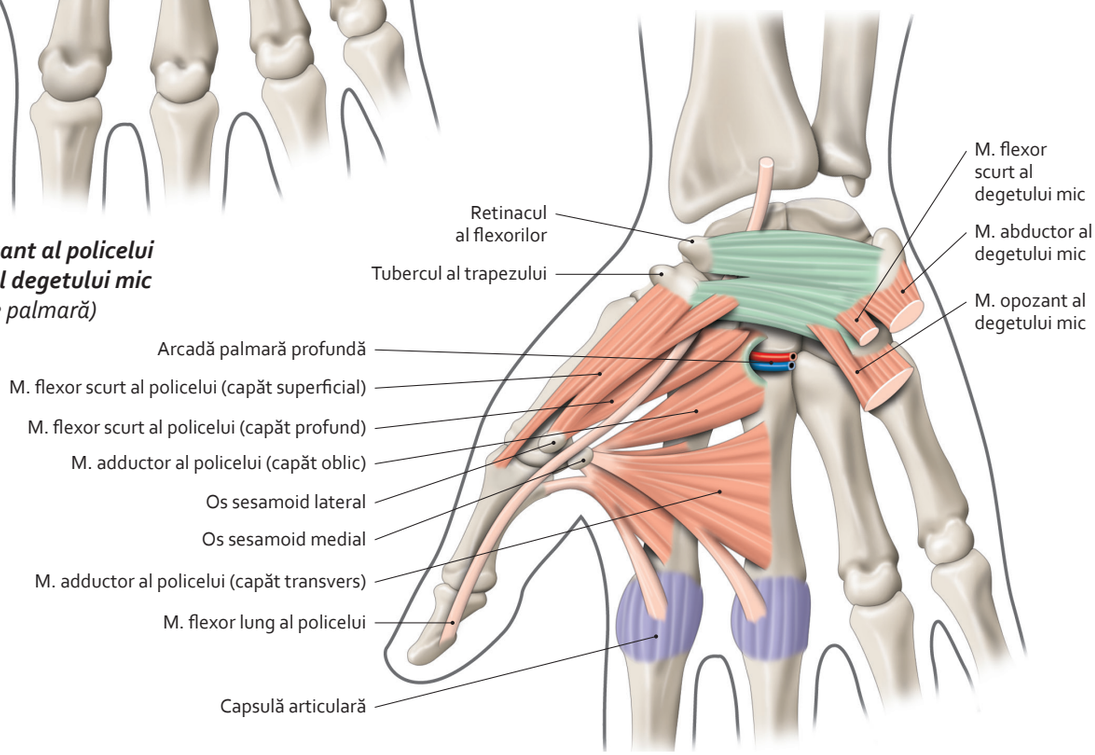

Mușchi al eminenței tenare
(vedere palmară)

Mușchi	Acțiune	Inervație
Opozant al policelui	• Flexor și rotator medial al policelui (opoziție față de celelalte degete)	Nerv median (C8, T1)
Flexor scurt al policelui	• Flexor al falangei proximale a policelui	Capăt superficial: nerv median (C7, C8) Capăt profund: nerv ulnar (C8, T1)
Adductor al policelui	• Adductor al primului metacarpian	Ramură profundă a nervului ulnar (C8, T1)
Opozant al degetului mic	• Flexor al degetului mic	Ramură profundă a nervului ulnar (C8, T1)

3064 418-99.indd 460 28.07.2014 18:57:28

7.41 Mușchii mâinii (3)

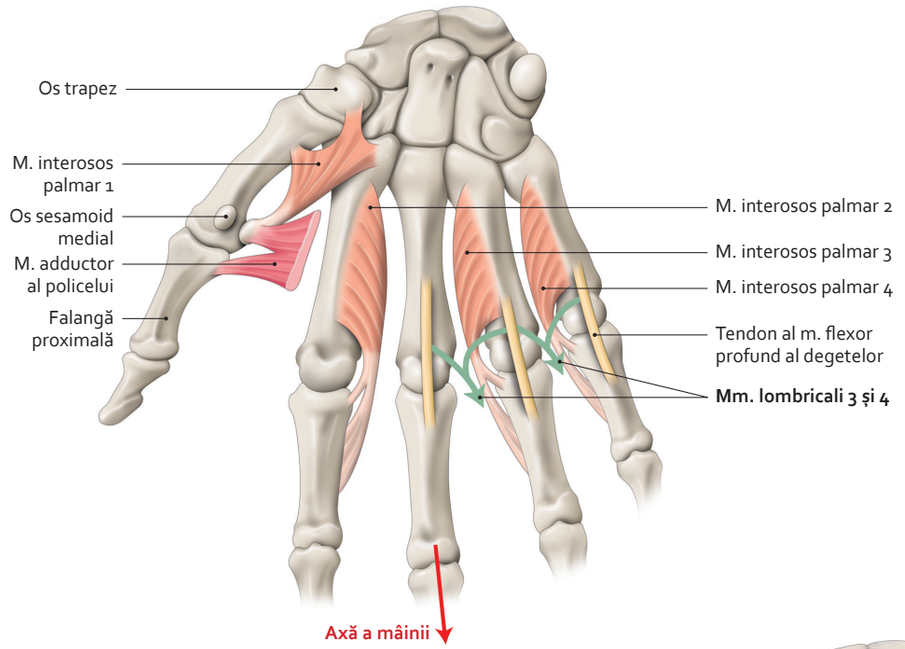

Mușchi interosoși palmari
(vedere palmară)

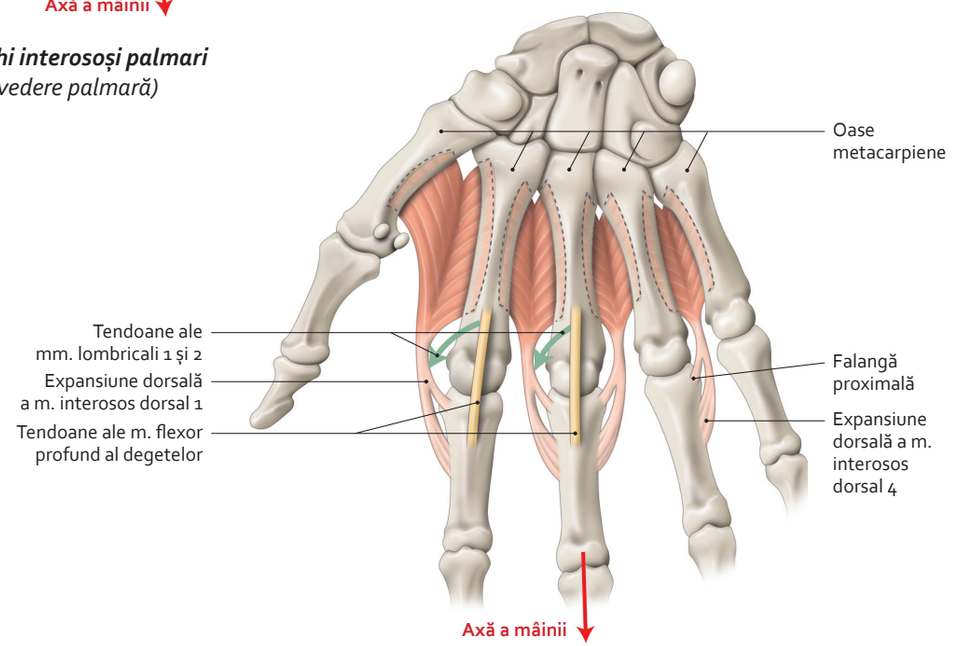

Mușchi interosoși dorsali ai mâinii
(vedere palmară)

Mușchi	Acțiune proprie	Acțiune comună	Inervație
Interosoși palmari	• Adductori ai degetelor (apropie degetele)	• Flexori ai falangei proximale a degetelor II–V • Extensori ai falangelor mijlocii și distale	Ramură profundă a nervului ulnar (C8, T1)
Interosoși dorsali	• Abductori ai degetelor (depărtează degetele)		

3064 418-99.indd 461 28.07.2014 18:57:32

7.42 Aponevrozele degetelor mâinii

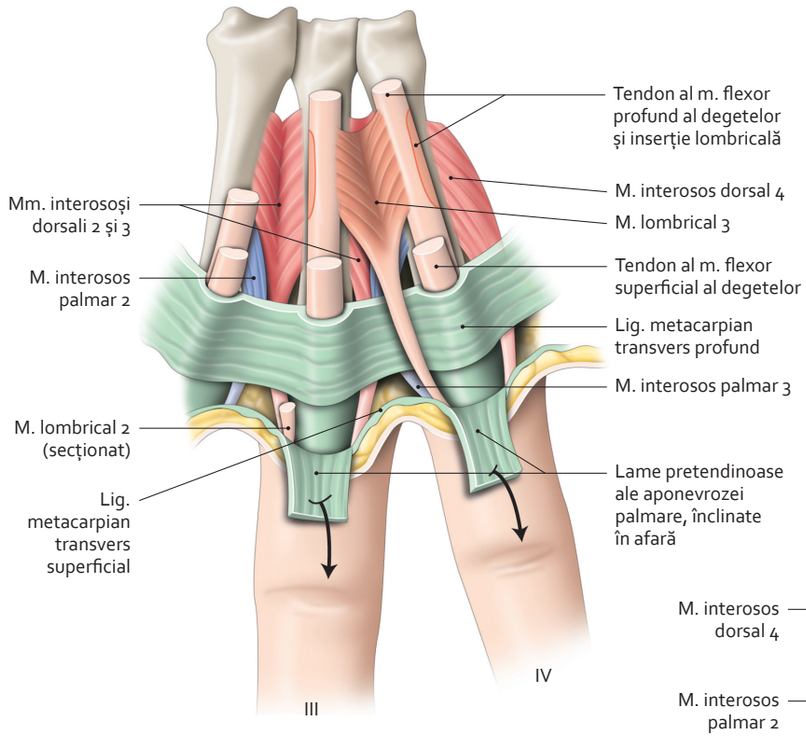

Ligamente metacarpiene transverse profunde la nivelul degetelor III și IV
(vedere palmară)

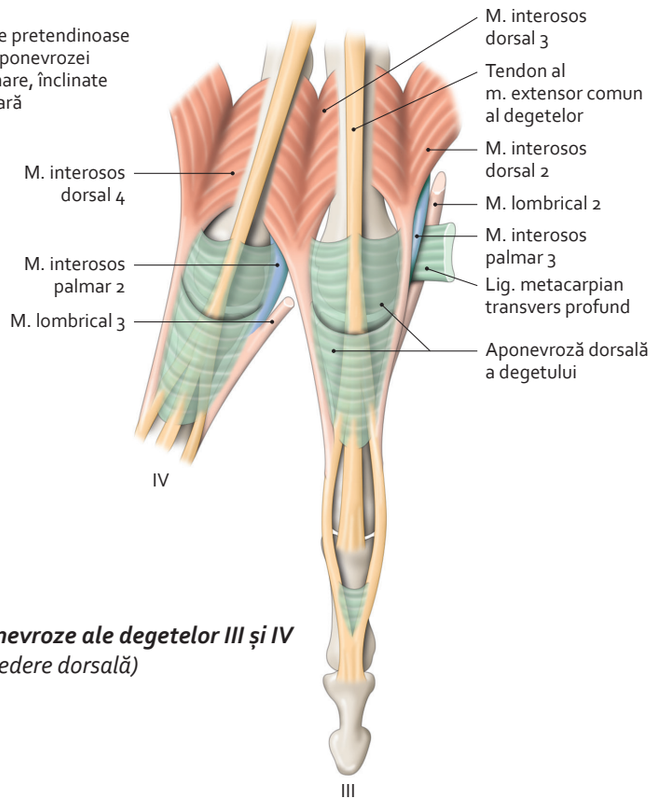

Tendoane și aponevroze ale degetelor III și IV
(vedere dorsală)

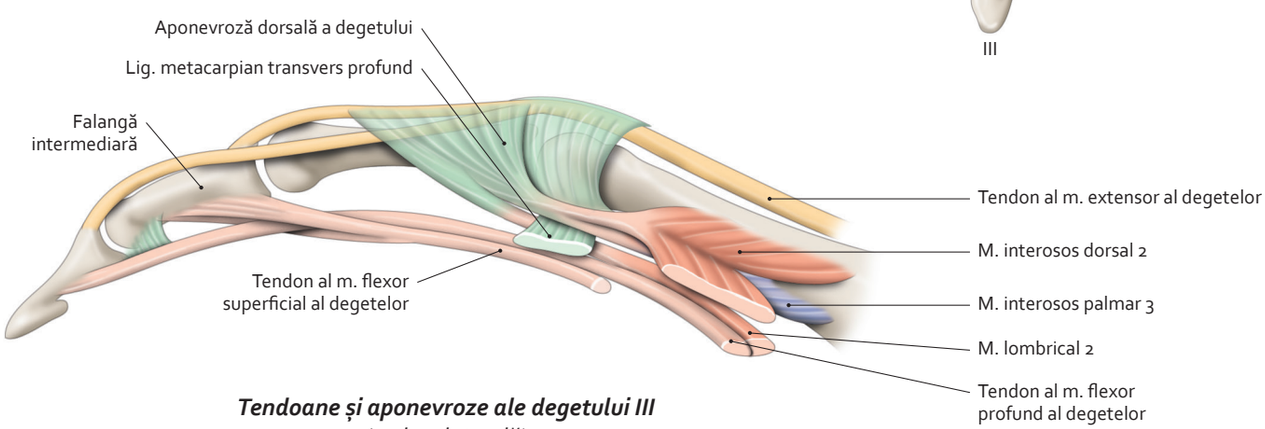

Tendoane și aponevroze ale degetului III
(vedere laterală)

3064 418-99.indd 462 28.07.2014 18:57:36

7.43 Tecile sinoviale ale mâinii (1)

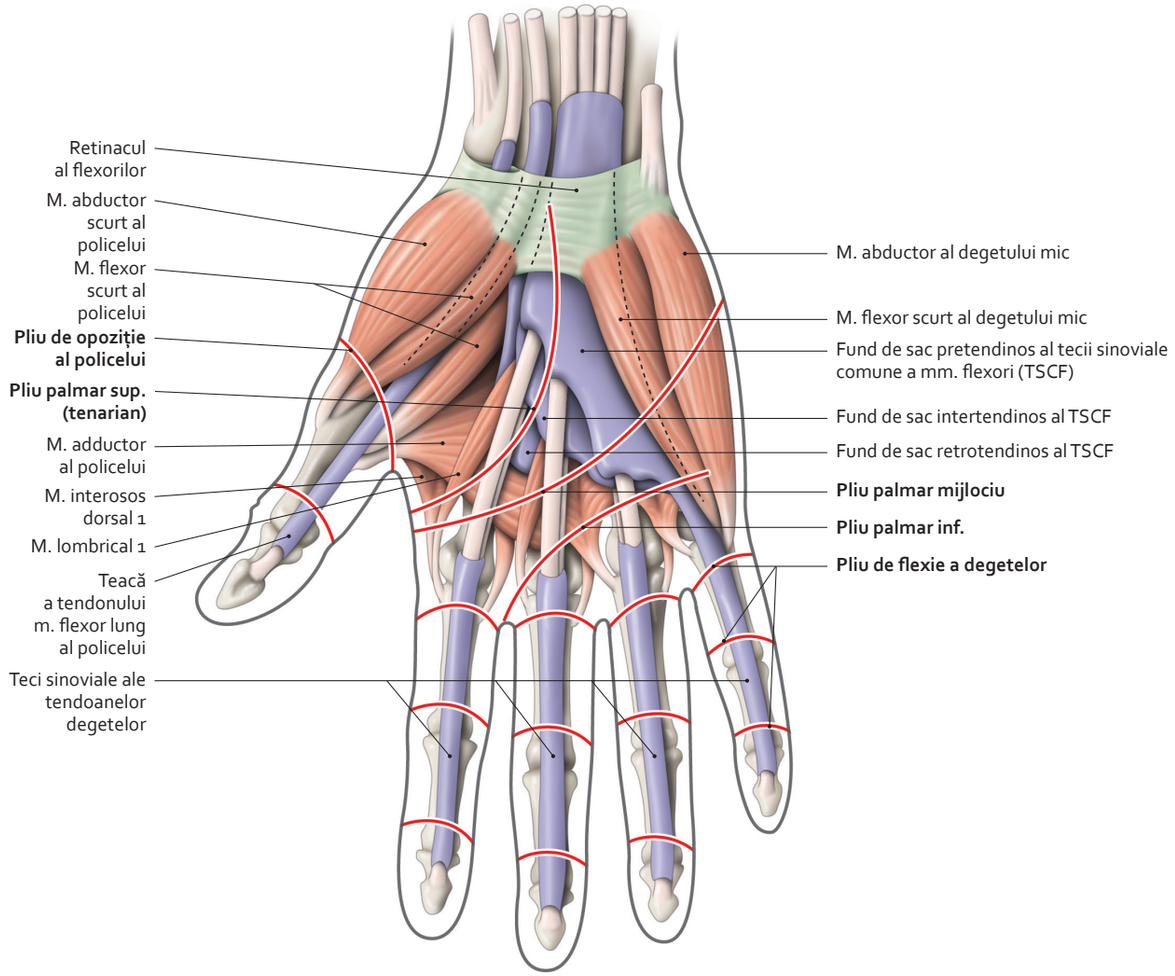

Teci sinoviale palmare – anatomie de suprafață

Notă

Infecția tecilor sinoviale palmare este o supurație gravă care poate compromite funcția degetelor mâinii.
Pe lângă semnele generale, e însoțită local de edem, de dureri intense și de o poziție ireductibilă, în flexie, a degetelor.

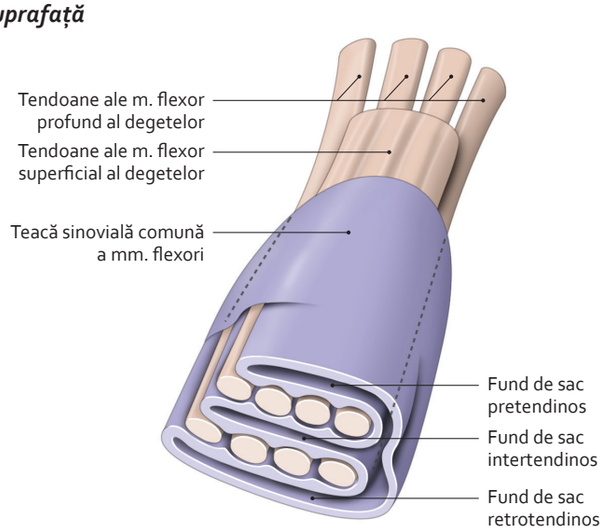

Teacă sinovială comună a mușchilor flexori ai degetelor
(secțiune transversală a părții proximale)

3064 418-99.indd 463 28.07.2014 18:57:42

7.44 Tecile sinoviale ale mâinii (2)

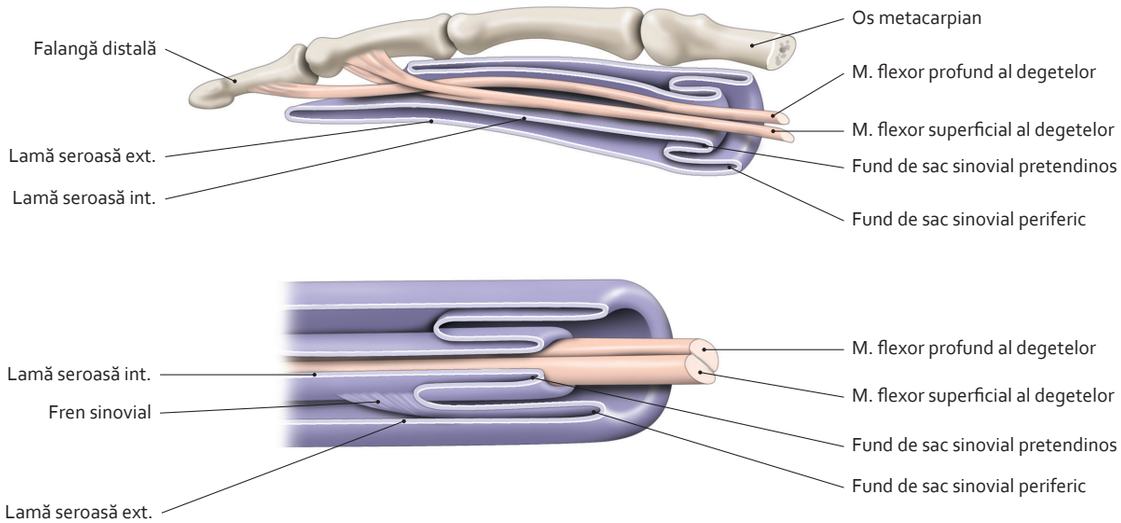

Teacă sinovială a tendoanelor degetelor

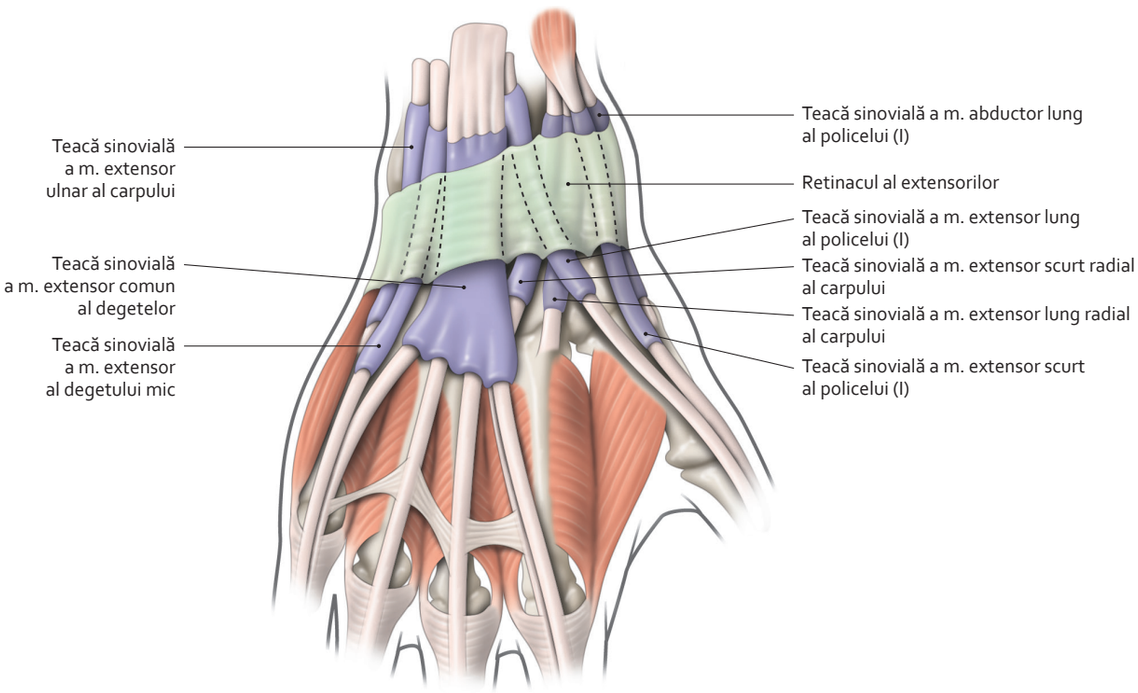

Teci sinoviale dorsale ale mâinii

3064 418-99.indd 464 28.07.2014 18:57:51

7.45 Artera axilară

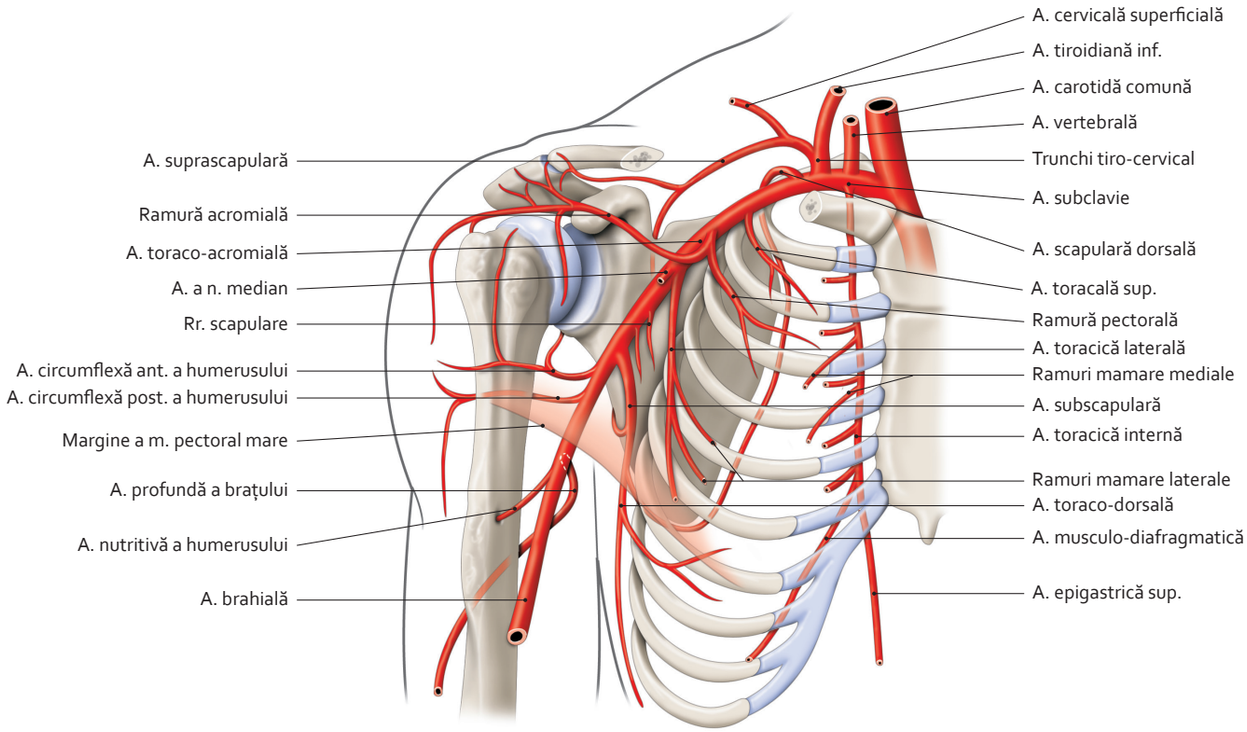

Arteră axilară – ramuri colaterale
(vedere anterioară)

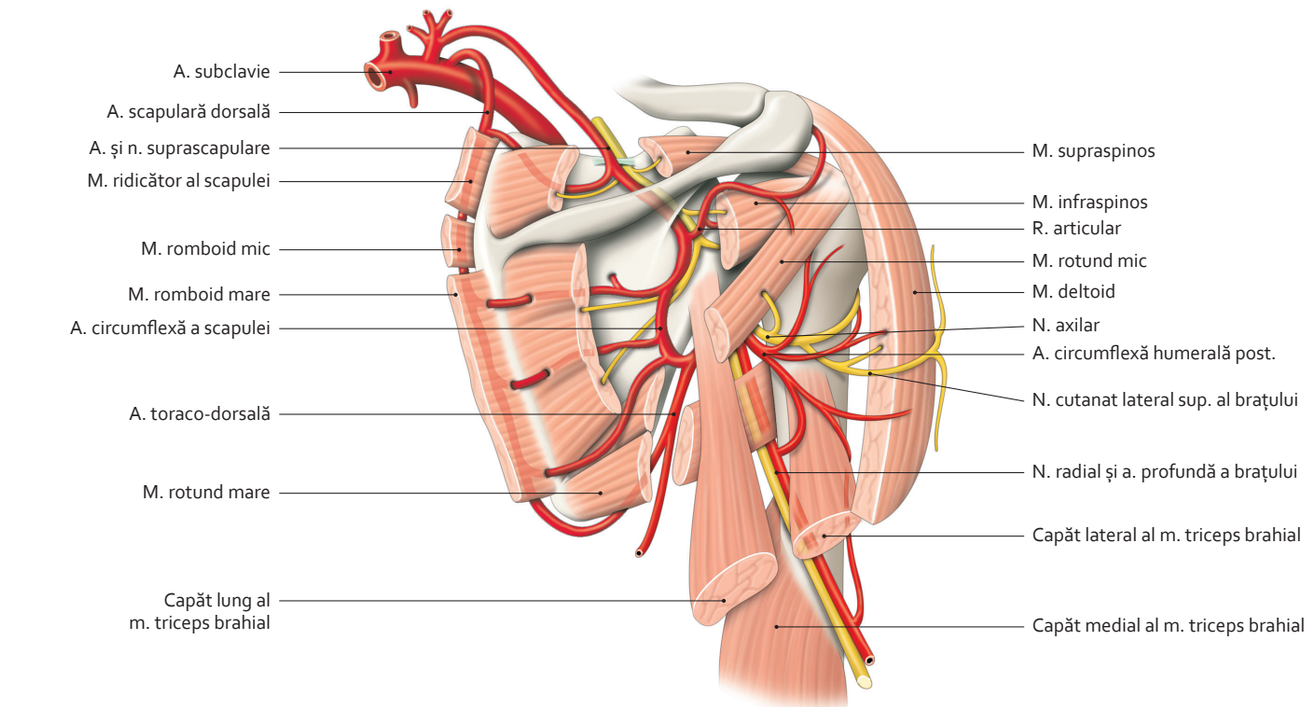

Anastomoze scapulare
(vedere posterioară)

3064 418-99.indd 465 28.07.2014 18:57:55

7.46 Artera brahială

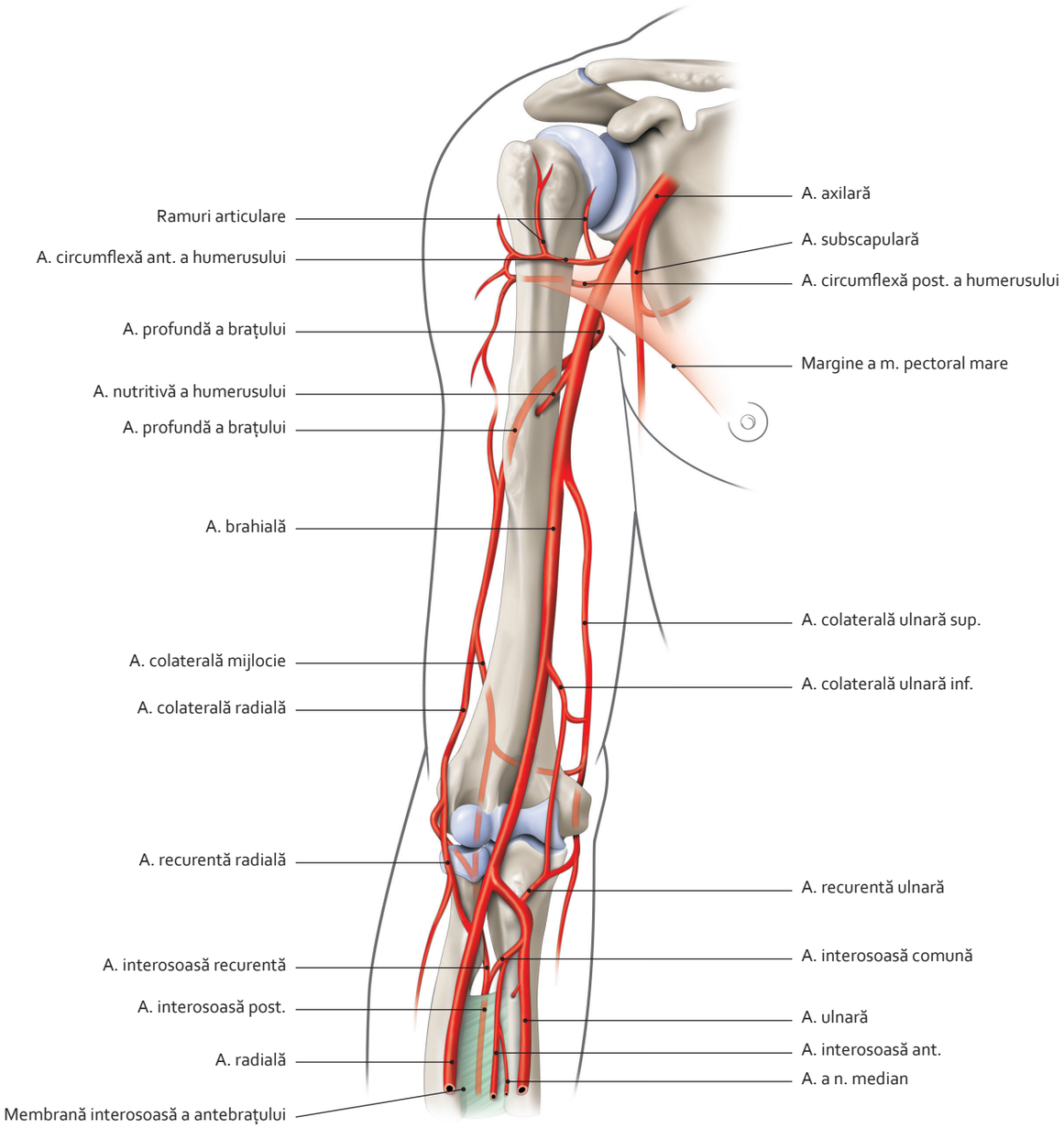

3064 418-99.indd 466 28.07.2014 18:58:00

7.47 Arterele radială și ulnară

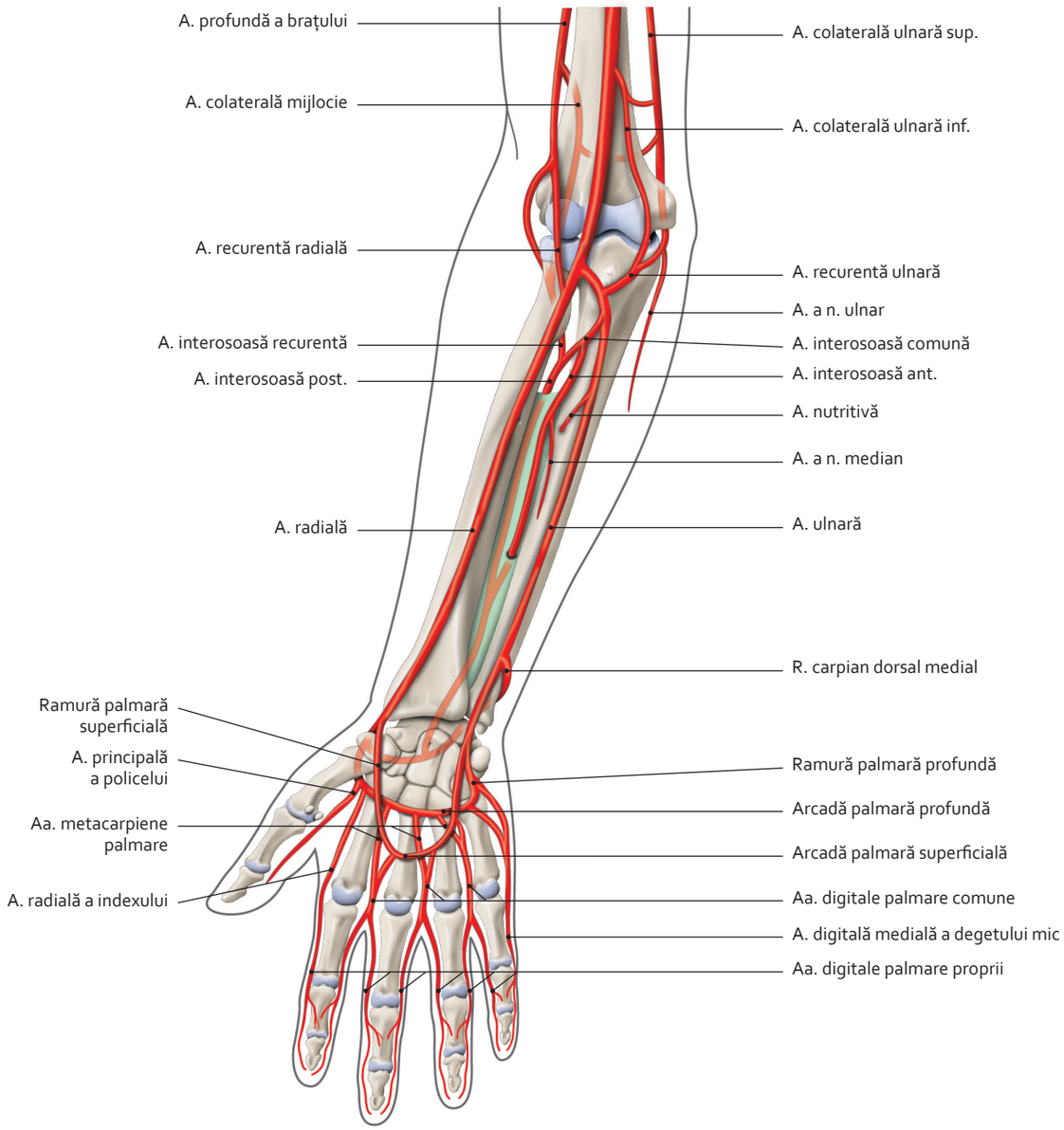

Artere principale ale antebrațului și mâinii
(vedere anterioară)

3064 418-99.indd 467 28.07.2014 18:58:04

7.48 Arterele palmei

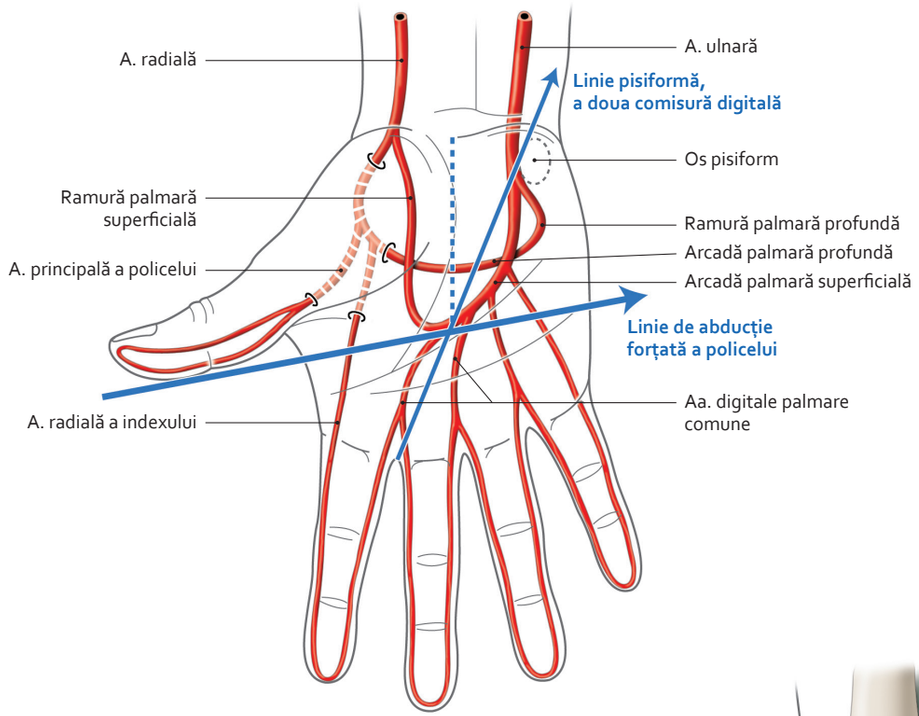

Alcătuire și anatomie a suprafeței arcadelor palmare

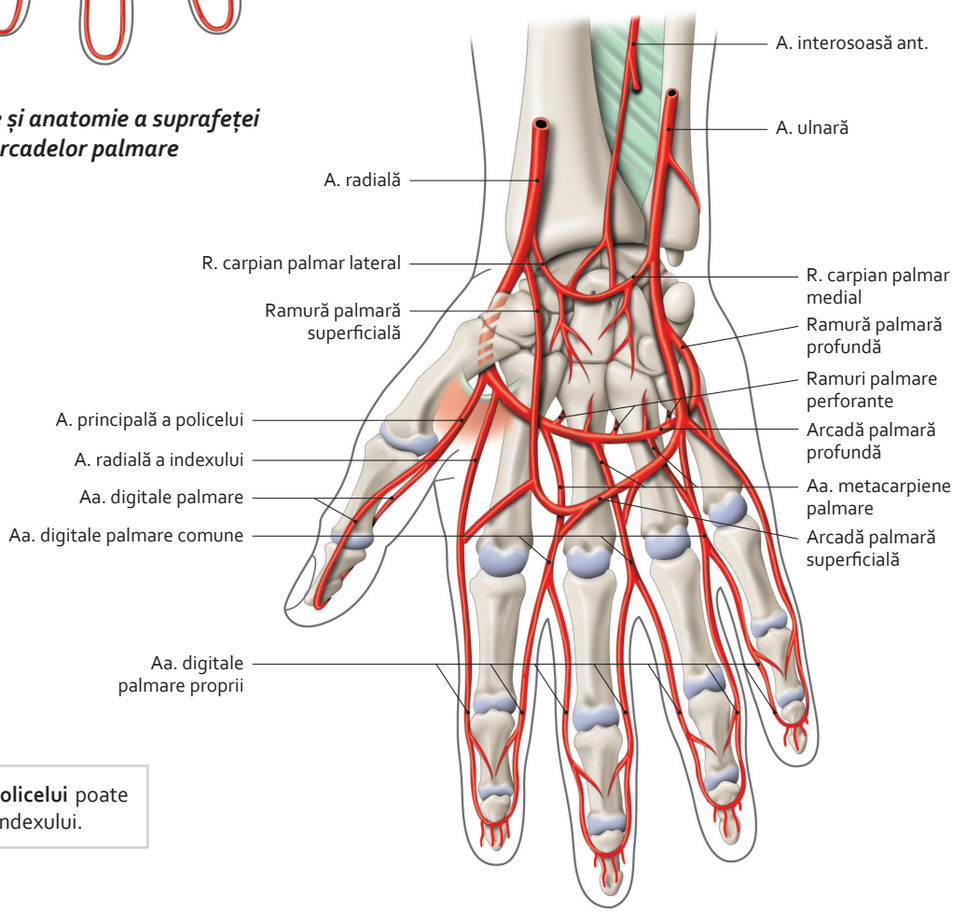

Ramuri ale arcadelor palmare
(vedere palmară)

Notă

Variantă: **artera principală a policelui** poate lua naștere din artera radială a indexului.

3064 418-99.indd 468 28.07.2014 18:58:15

7.49 Arterele dorsului mâinii și ale degetelor

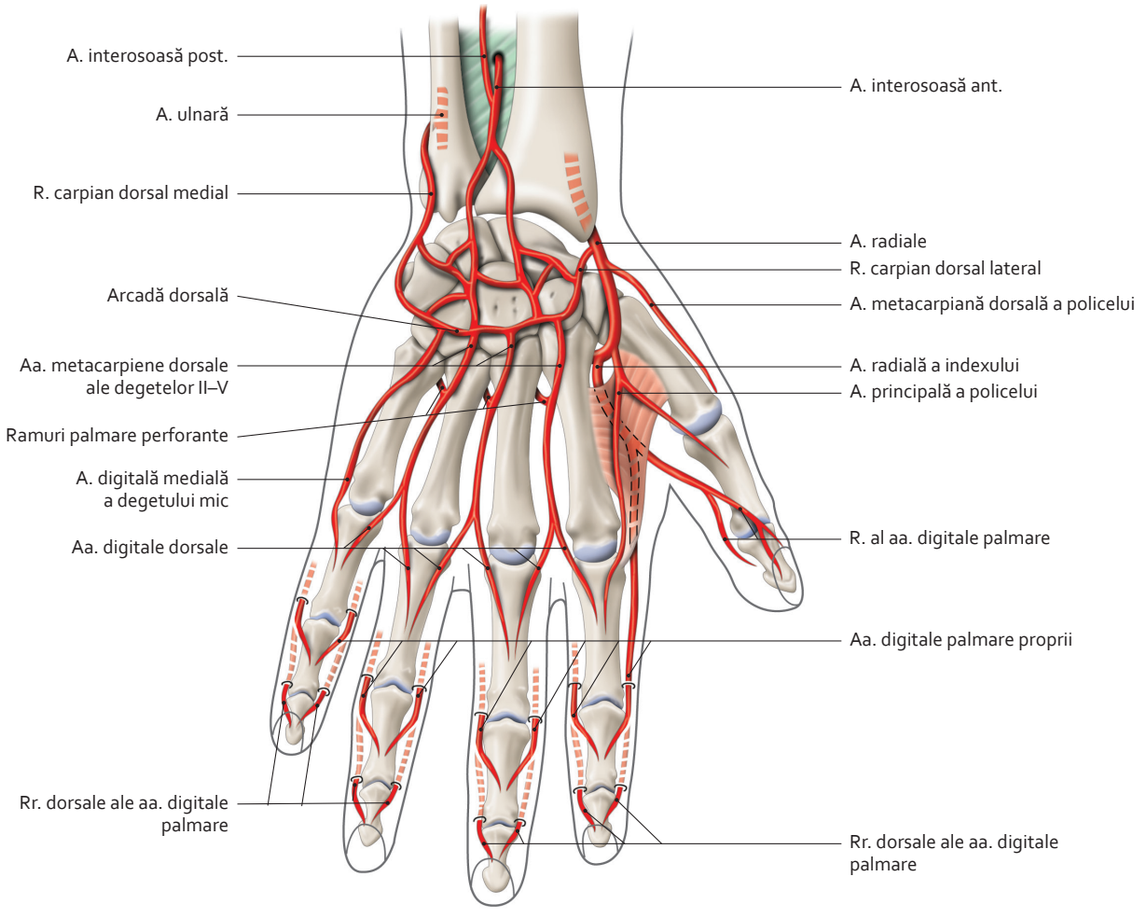

Artere ale dorsului mâinii

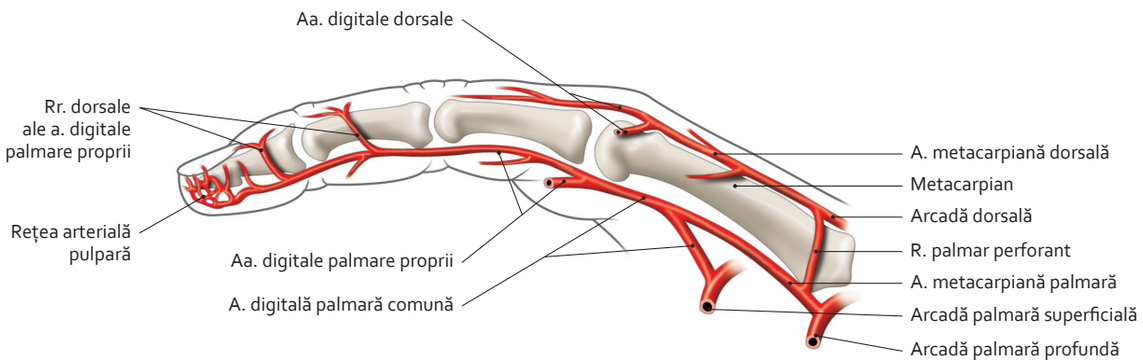

Artere ale degetelor
(vedere laterală)

3064 418-99.indd 469 28.07.2014 18:58:25

7.50 Venele superficiale ale membrului superior (1)

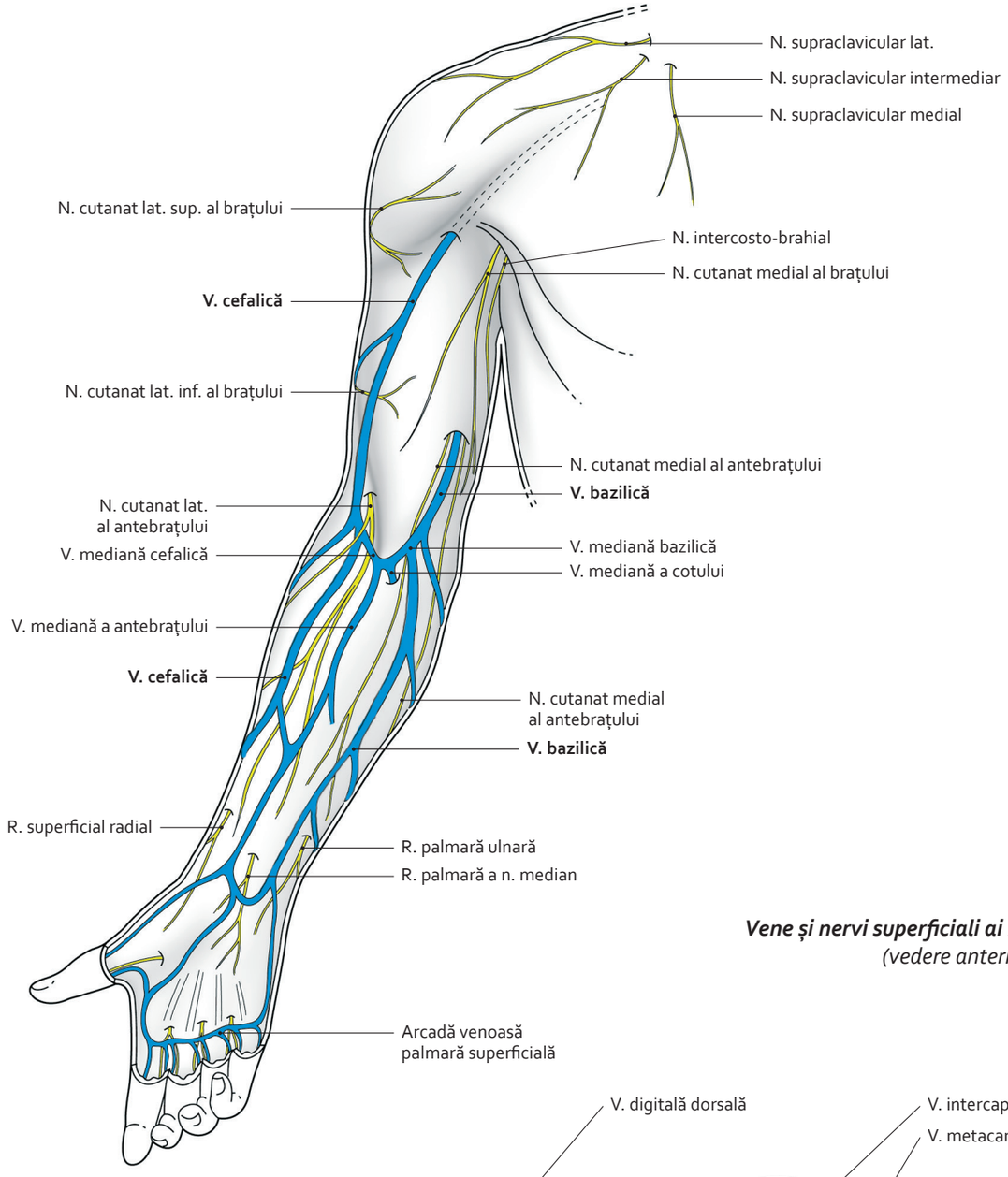

Vene și nervi superficiali ai membrului superior
(vedere anterioară)

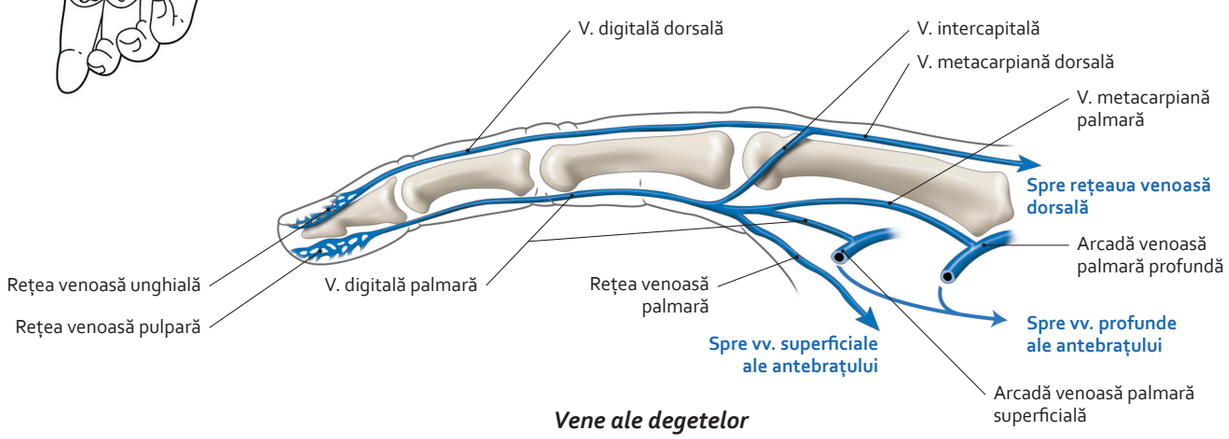

Vene ale degetelor
(vedere laterală schematică)

3064 418-99.indd 470 28.07.2014 18:58:30

7.51 Venele superficiale ale membrului superior (2)

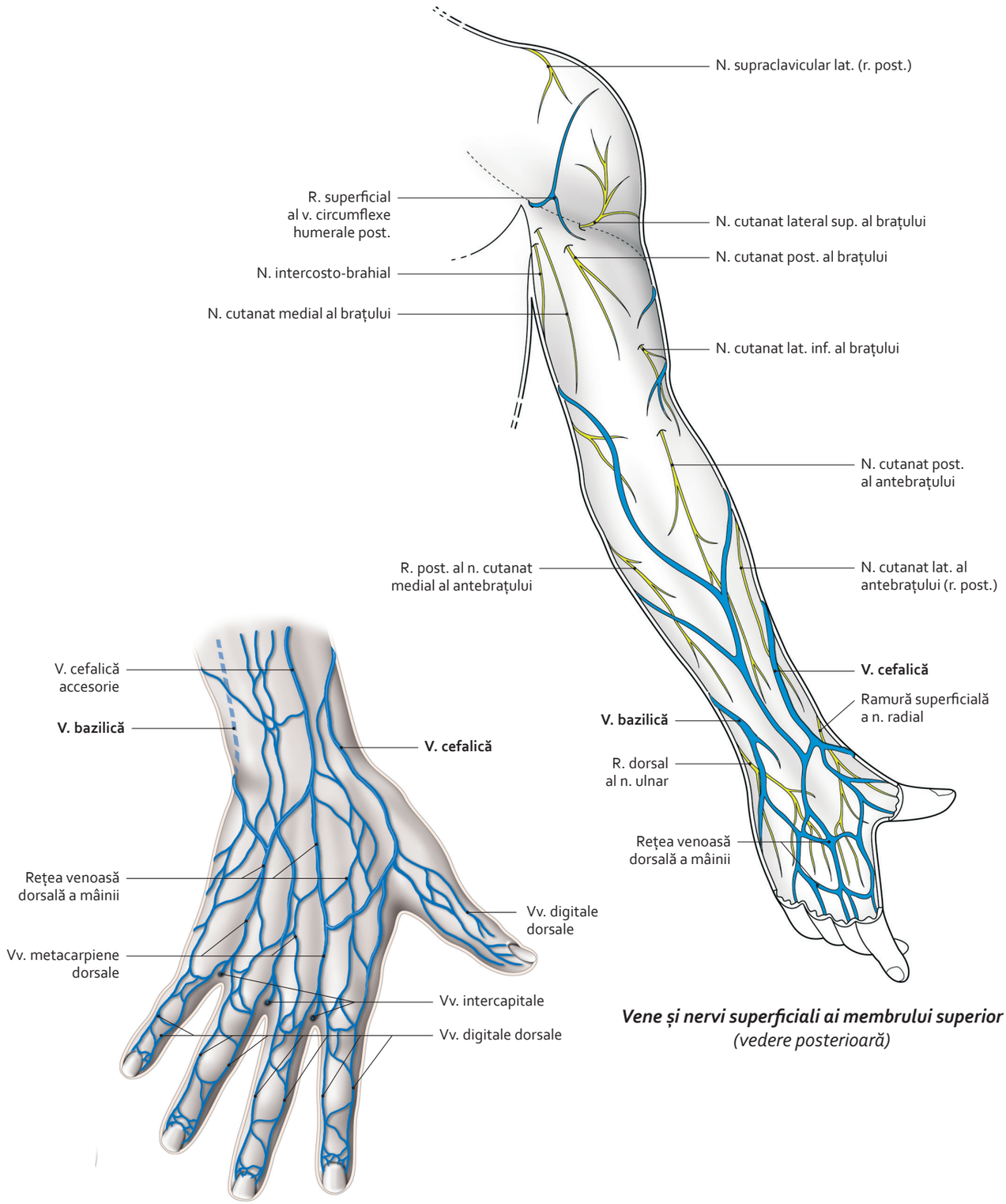

Vene și nervi superficiali ai membrului superior
(vedere posterioară)

Vene superficiale ale dorsului mâinii

3064 418-99.indd 471 28.07.2014 18:58:34

7.52 Limfaticele membrului superior

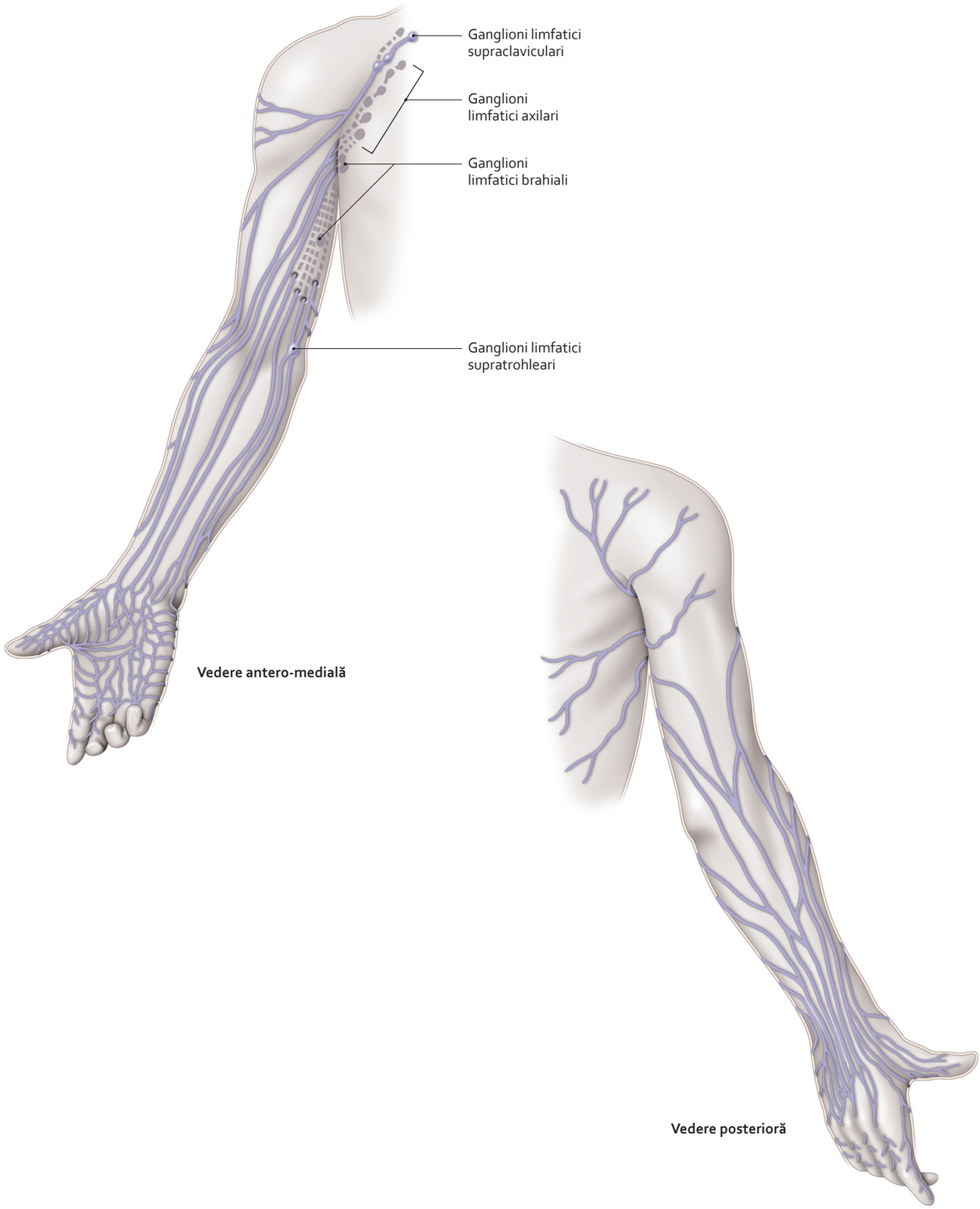

Drenaj limfatic superficial al membrului superior

3064 418-99.indd 472 28.07.2014 18:58:38

7·53 Plexul brahial (1)

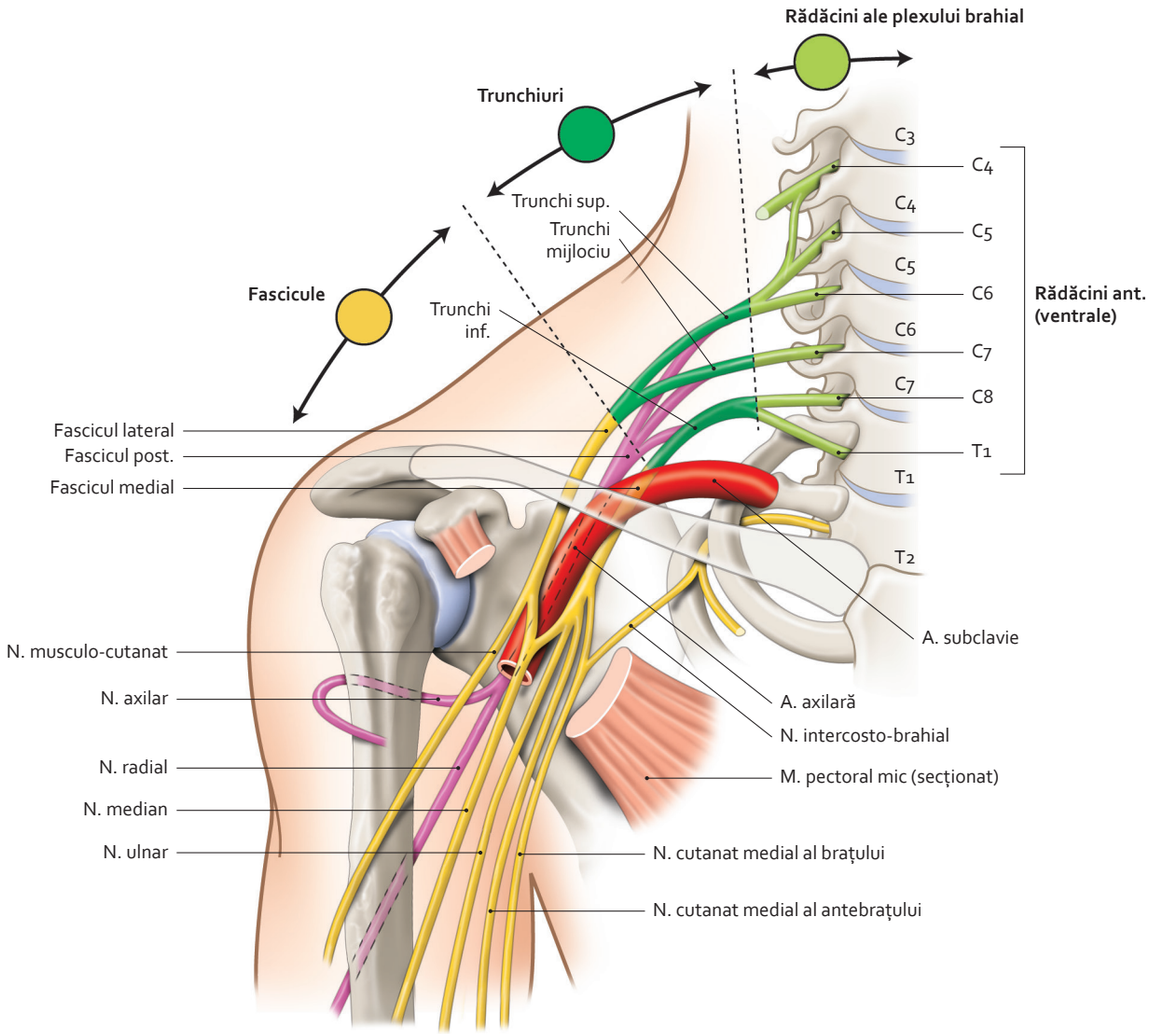

Alcătuire și ramuri terminale ale plexului brahial
(vedere anterioară)

3064 418-99.indd 473 28.07.2014 18:58:42

7.54 Plexul brahial (2)

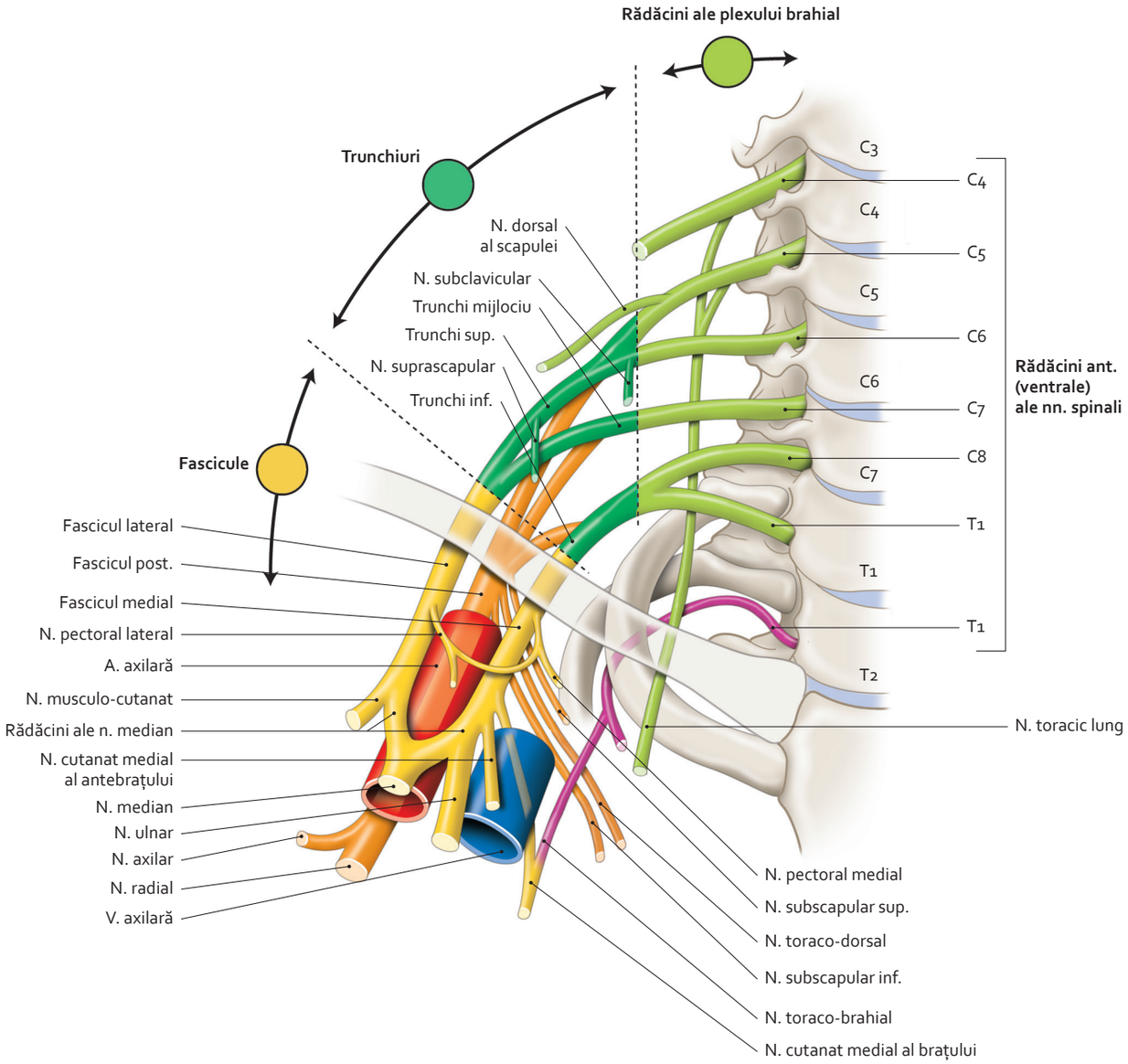

Alcătuire și ramuri colaterale ale plexului brahial
(vedere anterioară)

3064 418-99.indd 474 28.07.2014 18:58:46

7.55 Nervii cutanați ai membrului superior

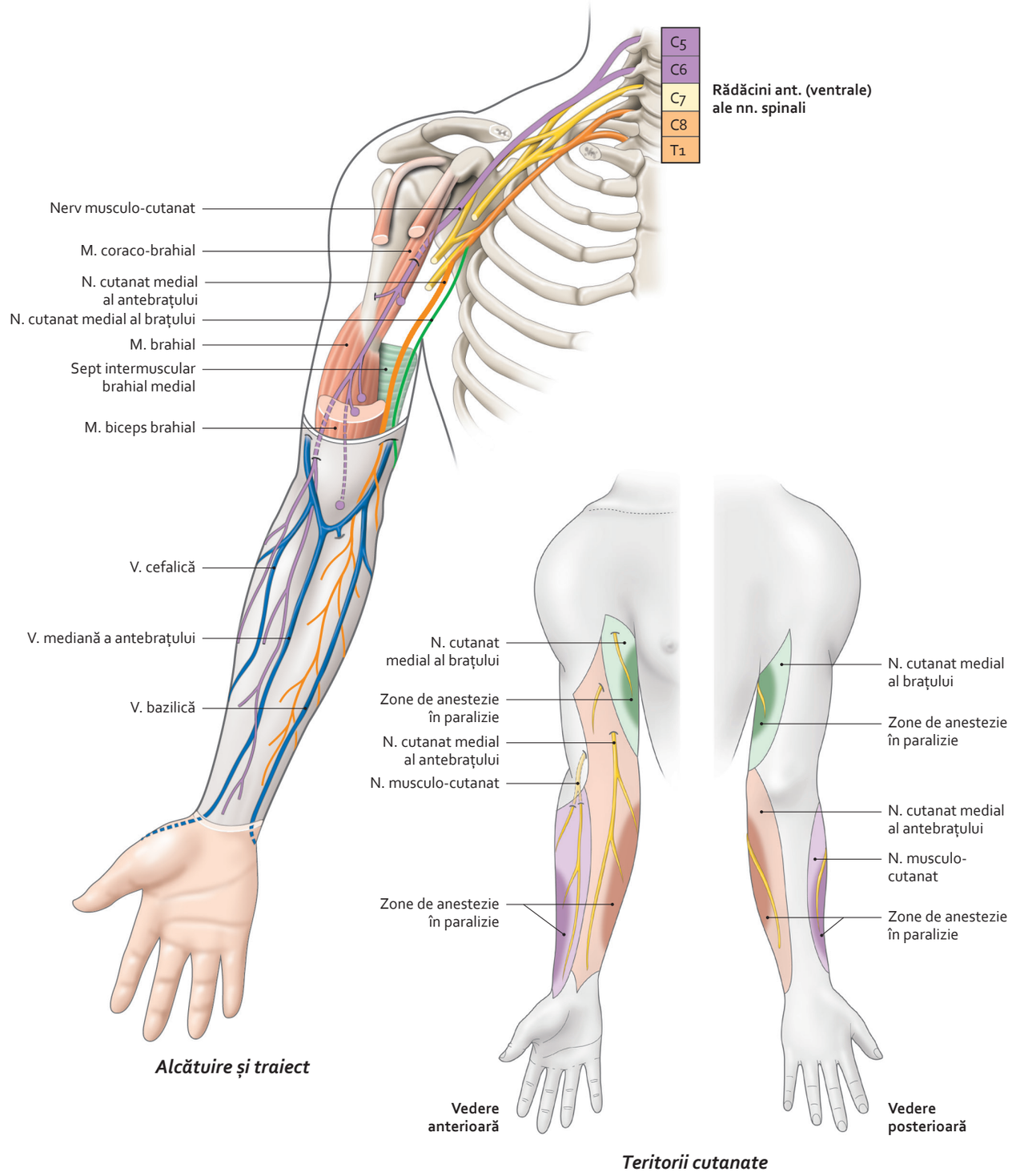

Nervi musculo-cutanat, cutanat medial al antebrațului și cutanat medial al brațului

7.56 Nervul ulnar (1)

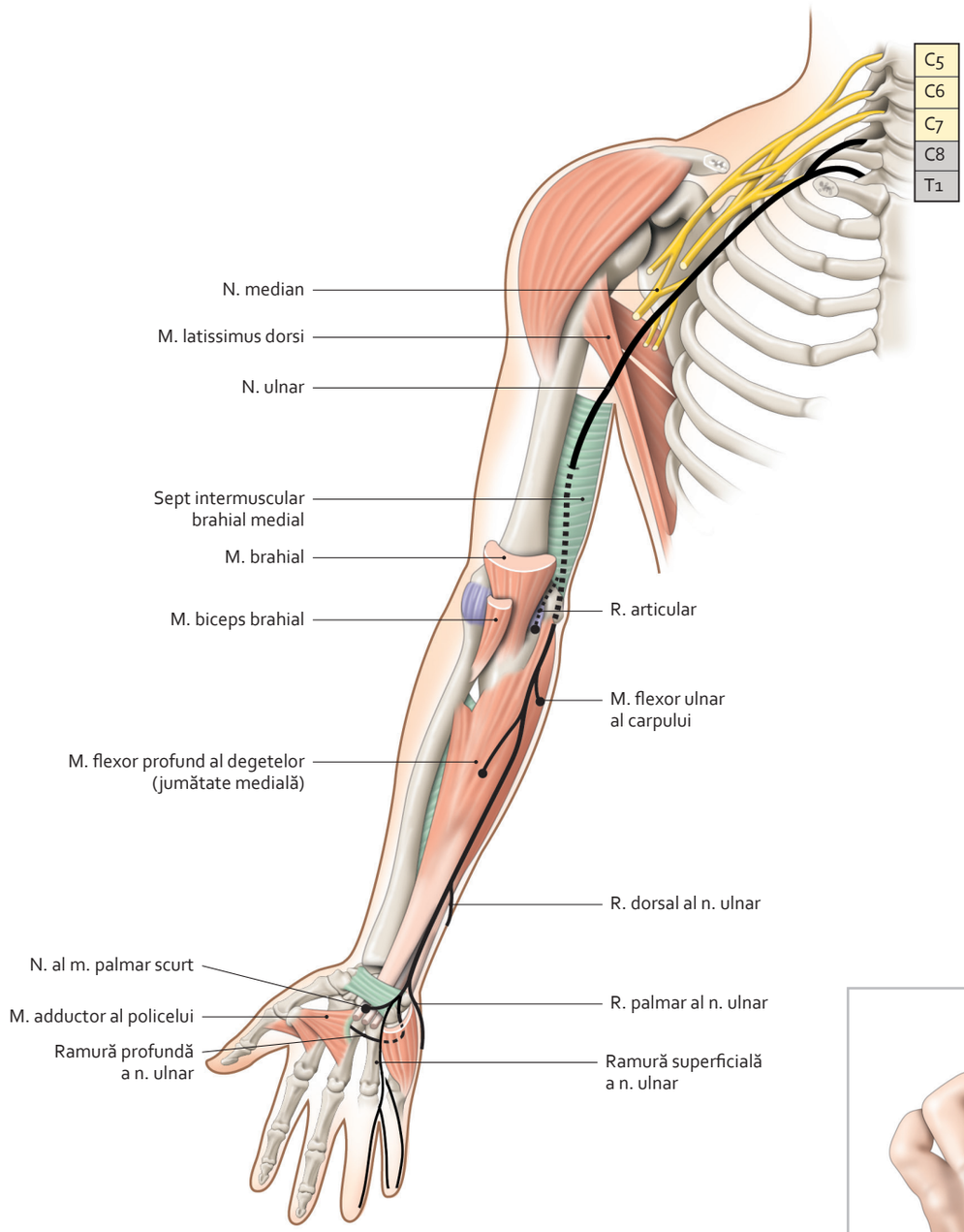

Nerv ulnar – alcătuire, traiect și ramuri colaterale

Paralizie flască a nervului ulnar

3064 418-99.indd 476 28.07.2014 18:58:57

7·57 Nervul ulnar (2)

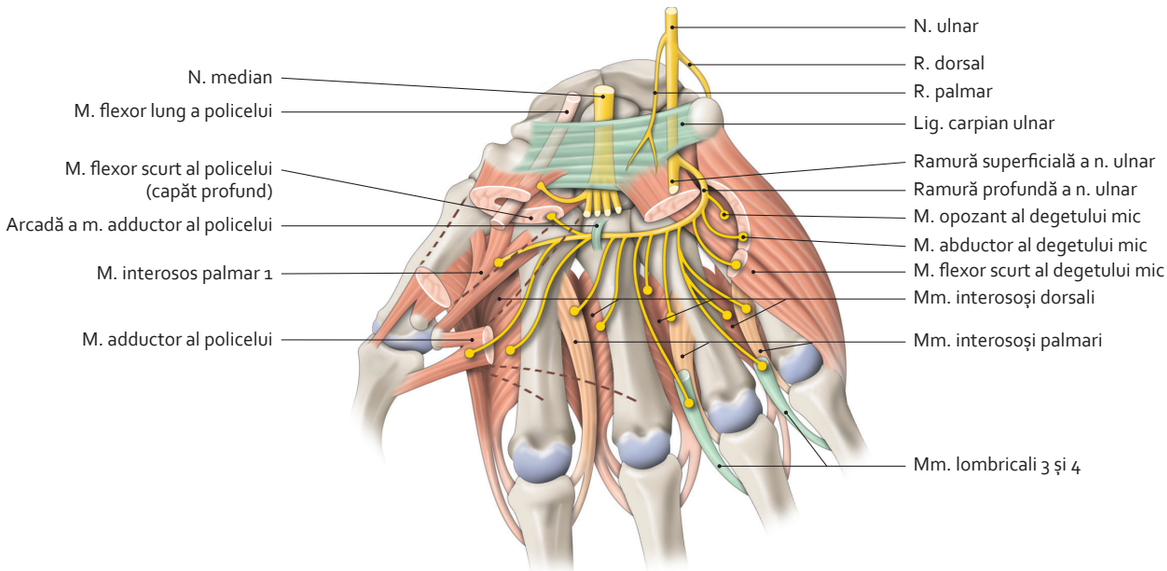

Ramură profundă a nervului ulnar și ramurile sale colaterale

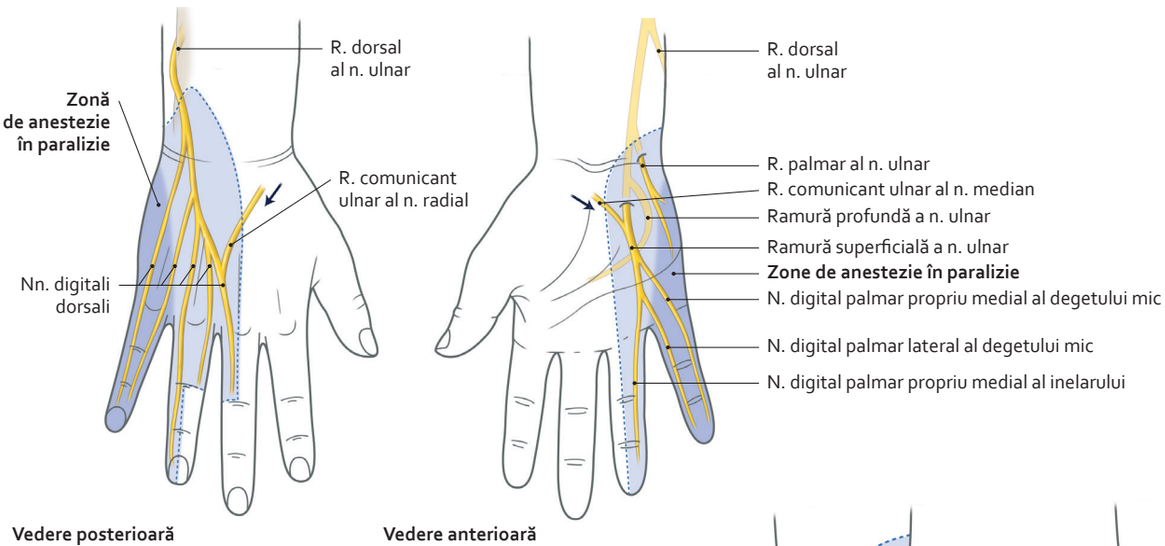

Teritorii senzitive ale nervului ulnar

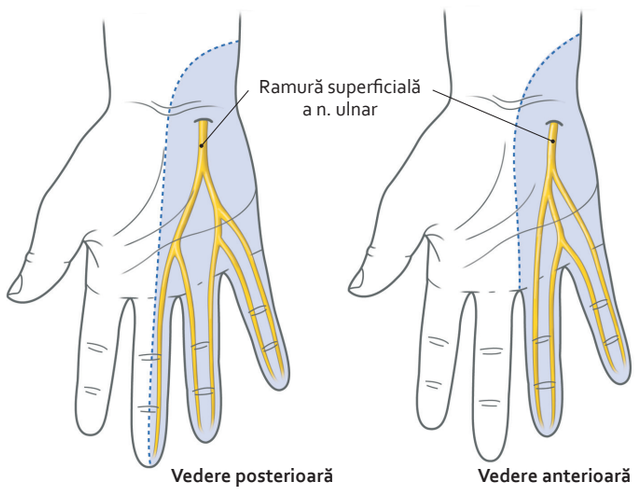

Variații palmare ale nervului ulnar

3064 418-99.indd 477 28.07.2014 18:59:06

7.58 Nervul median (1)

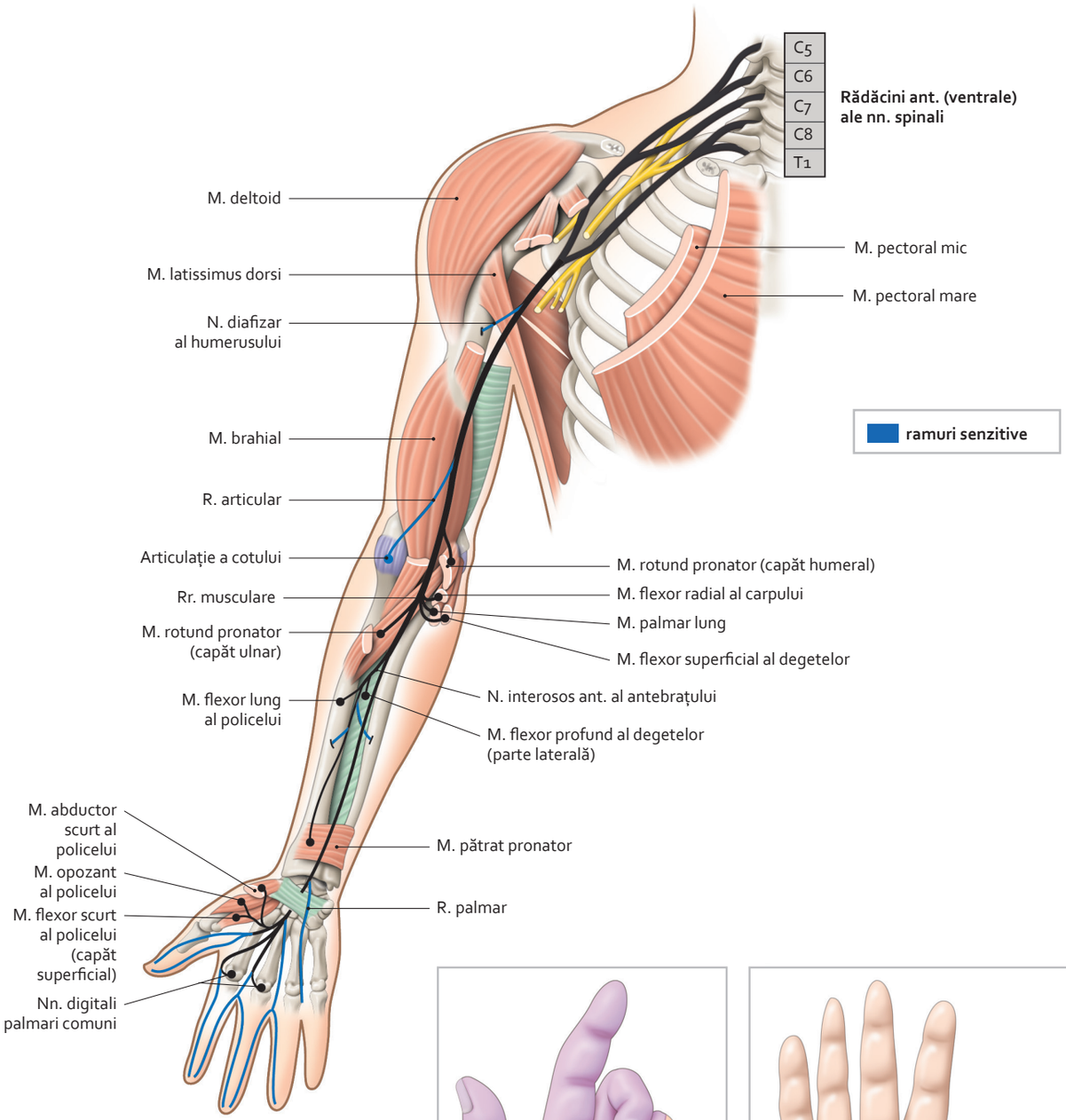

Nerv median – alcătuire, traiect și ramuri
(vedere anterioară)

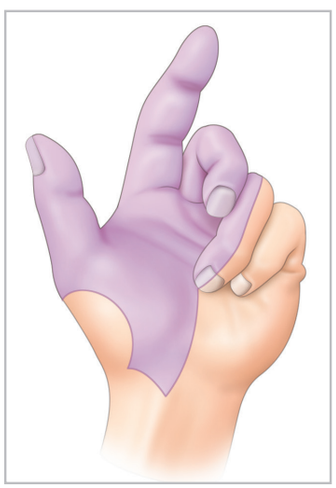

Aspect al mâinii după paralizie flască a nervului median

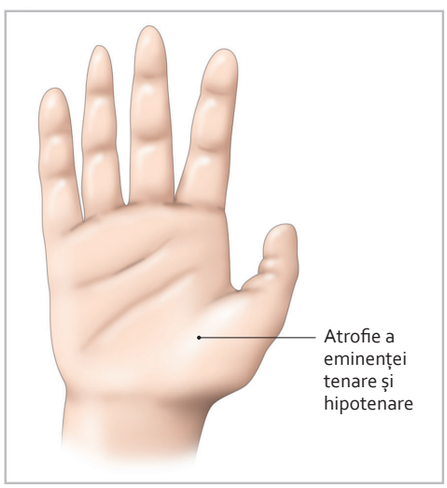

Aspect al mâinii prin leziune a nervilor median și ulnar

3064 418-99.indd 478 28.07.2014 18:59:11

7·59 Nervul median (2)

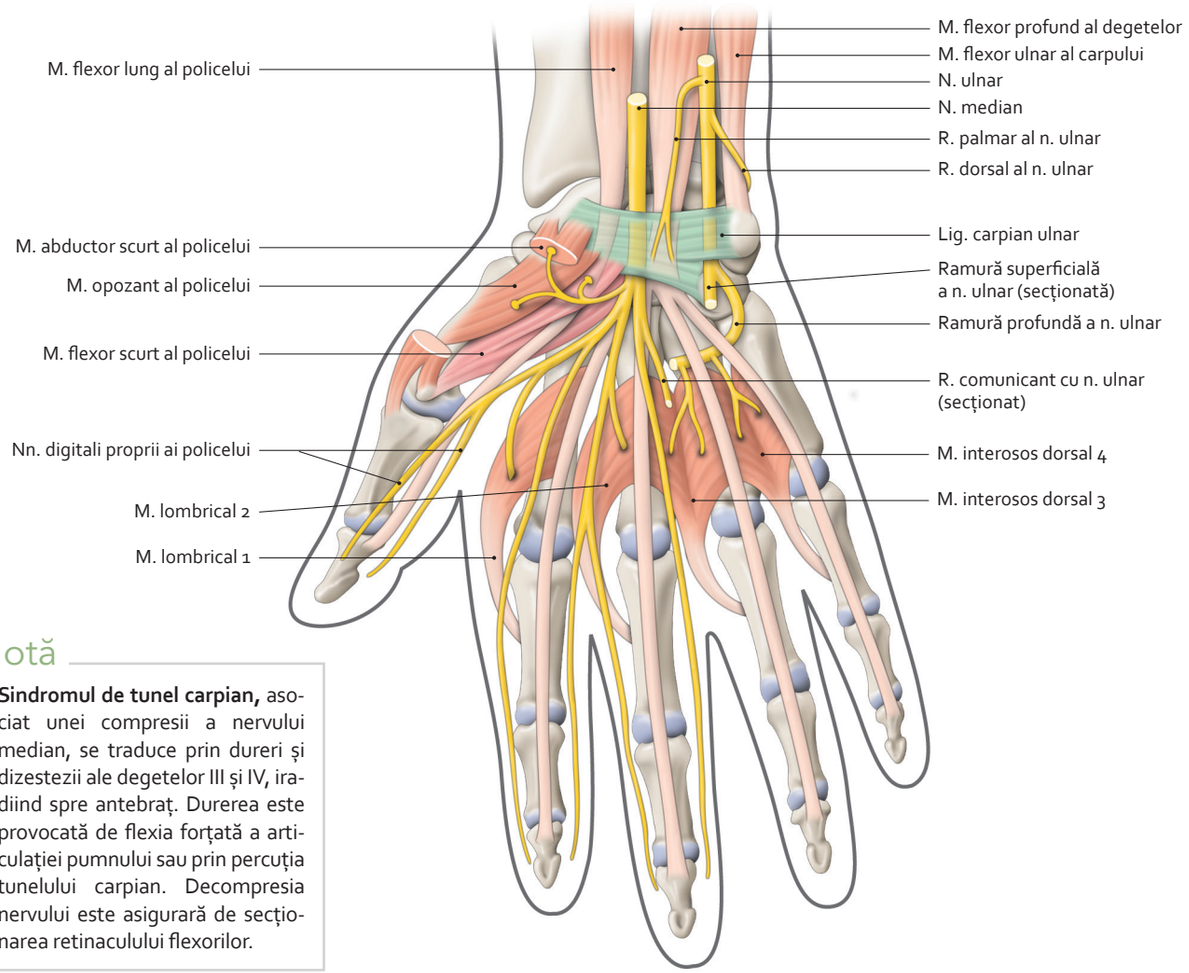

Notă

Sindromul de tunel carpian, asociat unei compresii a nervului median, se traduce prin dureri și dizestezii ale degetelor III și IV, iradiind spre antebraț. Durerea este provocată de flexia forțată a articulației pumnului sau prin percuția tunelului carpian. Decompresia nervului este asigurară de secționarea retinaculului flexorilor.

Ramuri ale nervului median la nivelul mâinii
(vedere palmară)

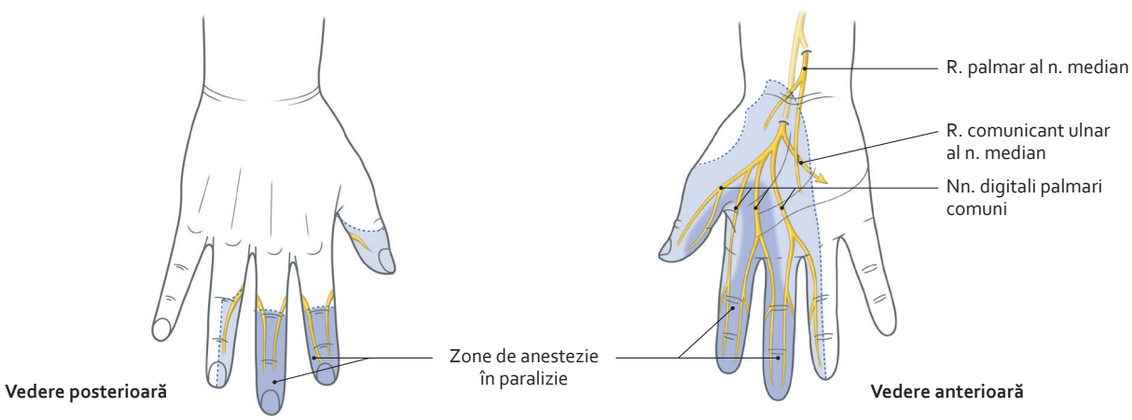

Teritorii senzoriale ale nervului median

3064 418-99.indd 479 28.07.2014 18:59:15

7.60 Nervul radial (1)

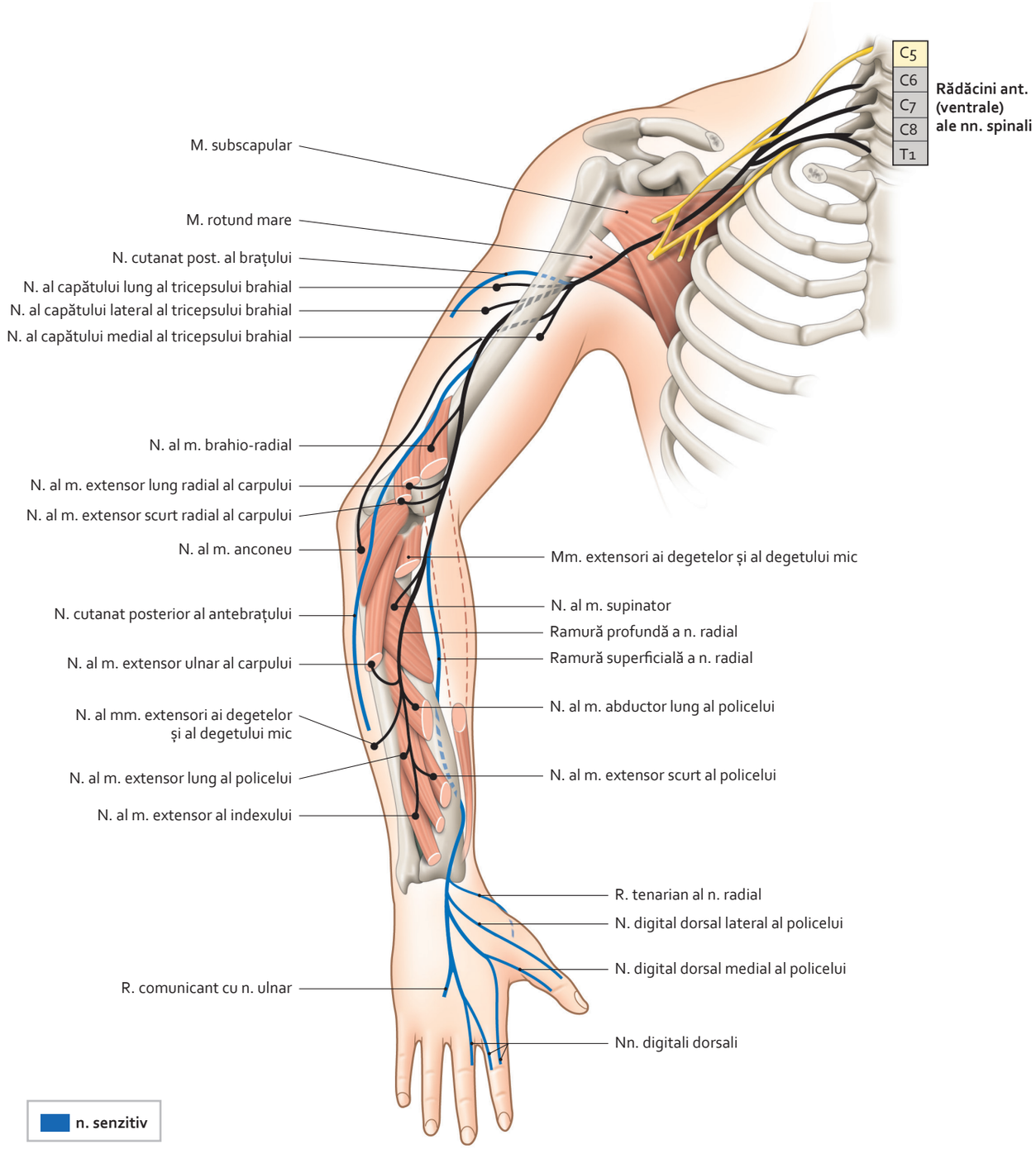

Nerv radial – alcătuire, traiect și ramuri
(antebraț și mână în pronație)

3064 418-99.indd 480 28.07.2014 18:59:20

7.61 Nervul radial (2)

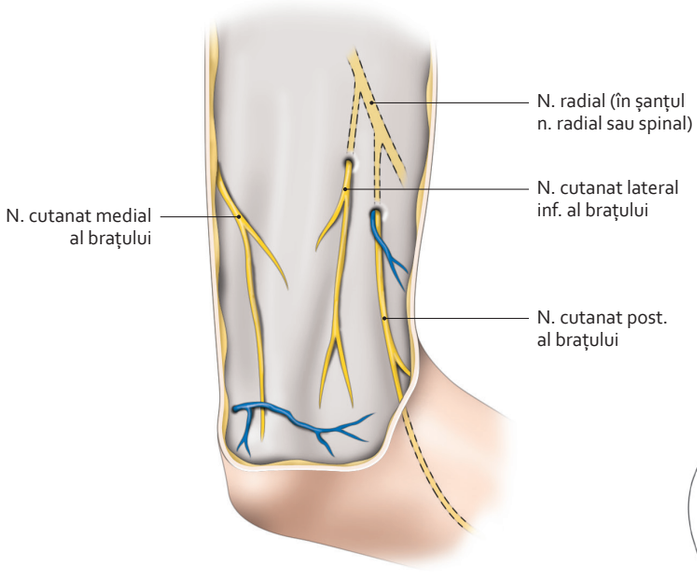

Nervi superficiali ai brațului – vedere dorso-laterală a brațului

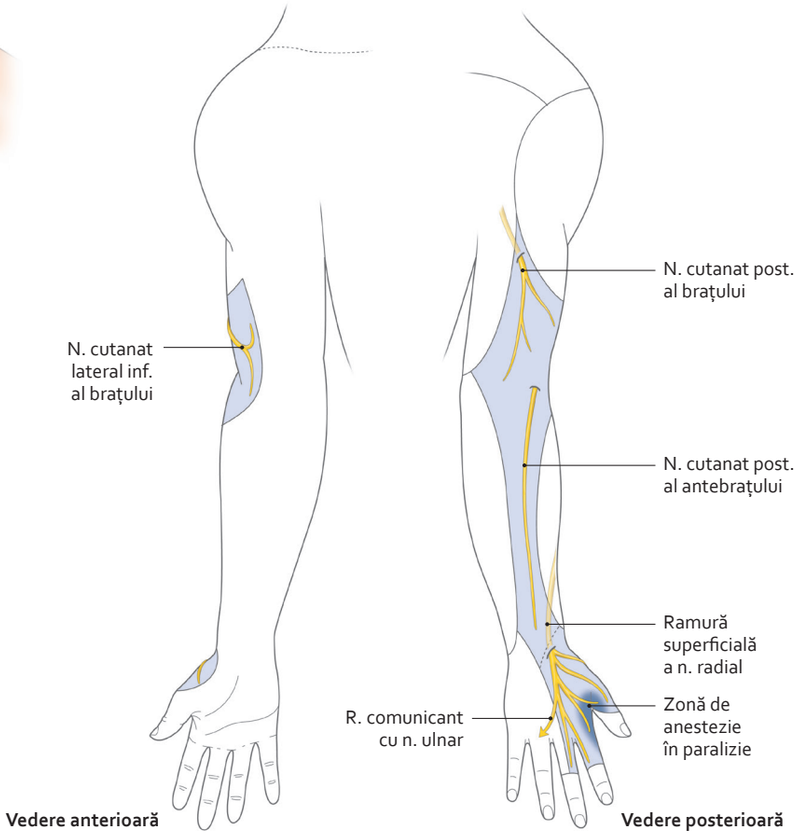

Teritorii senzitive ale nervului median

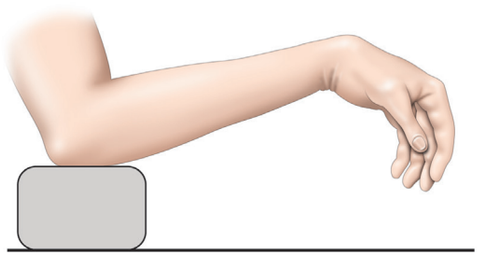

Paralizie flască radială. Mână în „gât de lebădă"

3064 418-99.indd 481 28.07.2014 18:59:25

7.62 Nervul axilar

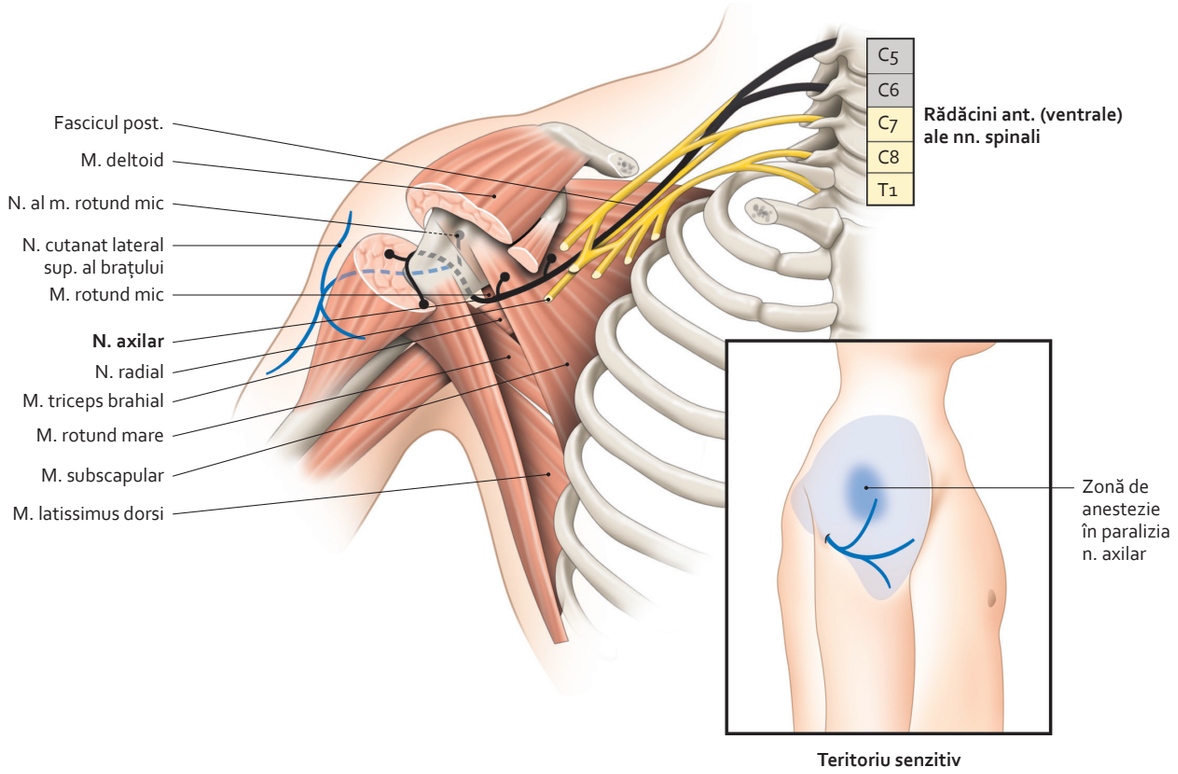

Nerv axilar și ramurile sale
(vedere anterioară)

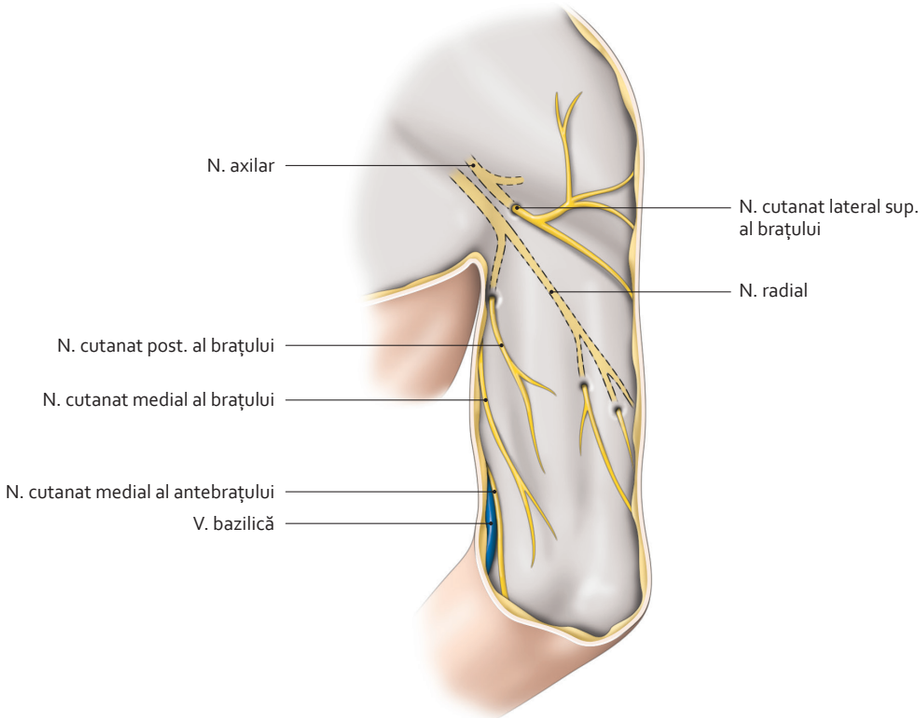

Nervi superficiali ai brațului
(vedere dorso-medială)

7.63 Teritoriile senzitive cutanate ale membrului superior

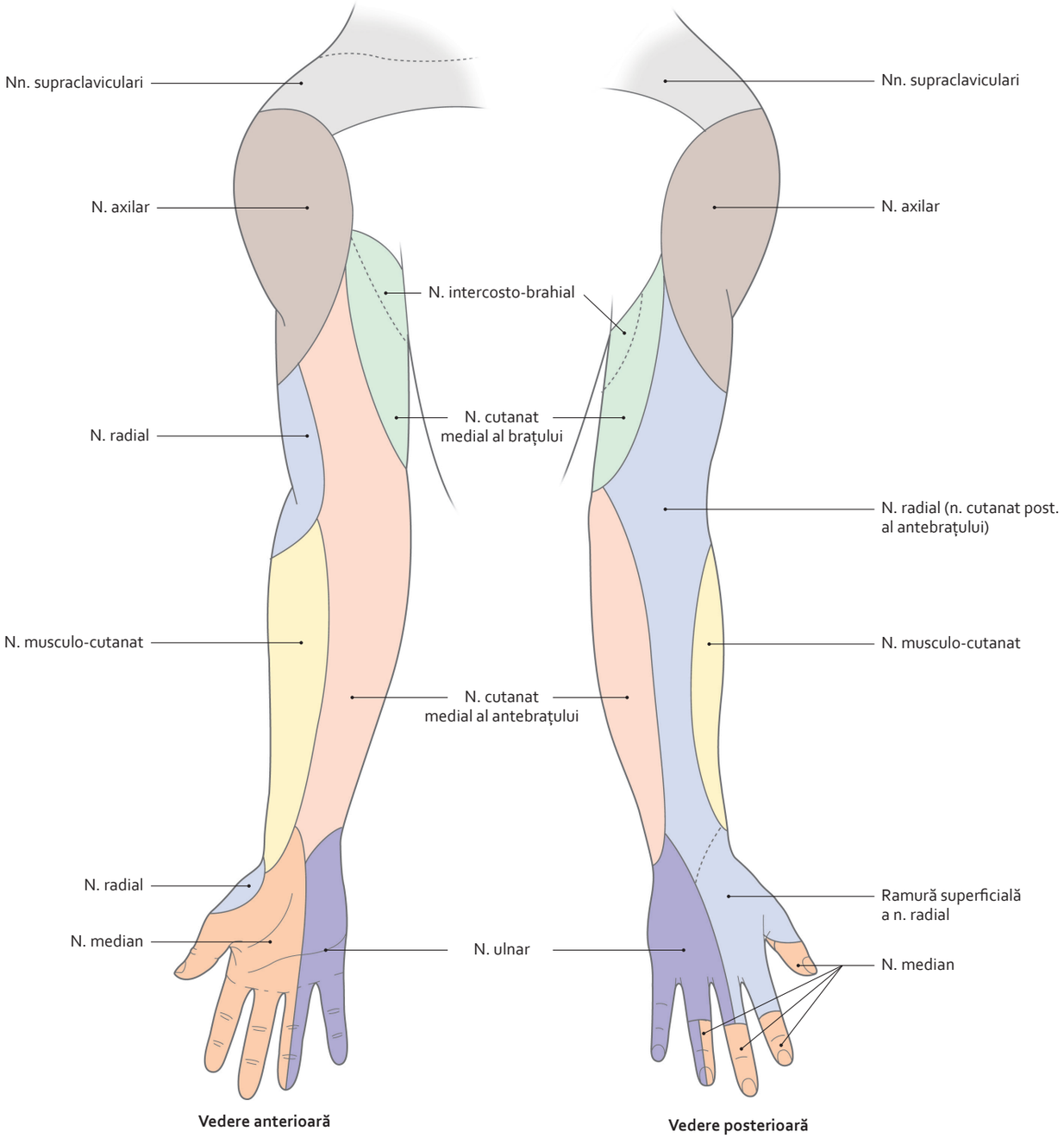

3064 418-99.indd 483 28.07.2014 18:59:33

7.64 Limitele regiunilor membrului superior

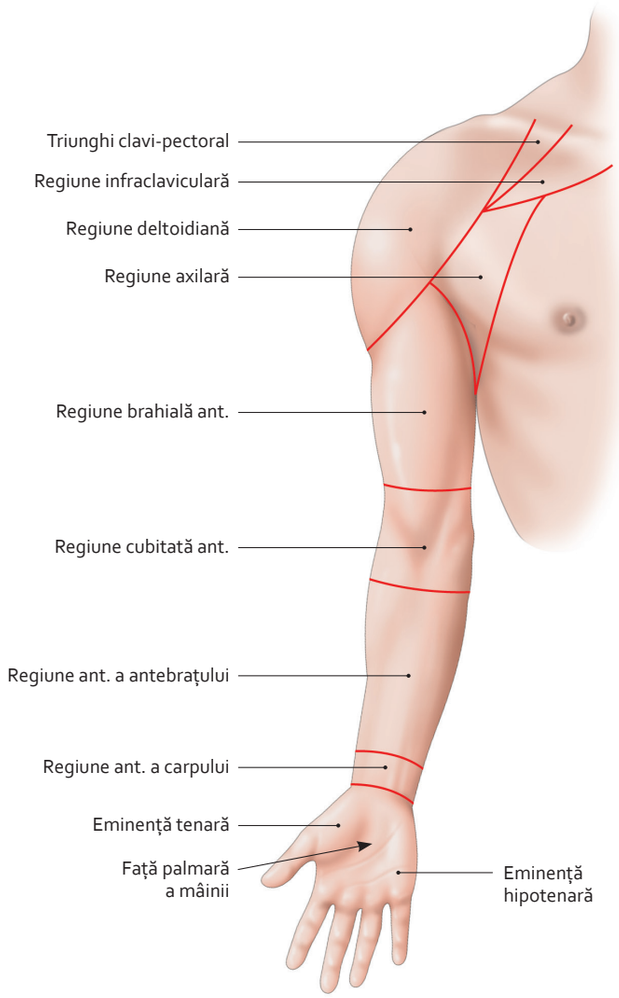

Regiuni anterioare ale membrului superior

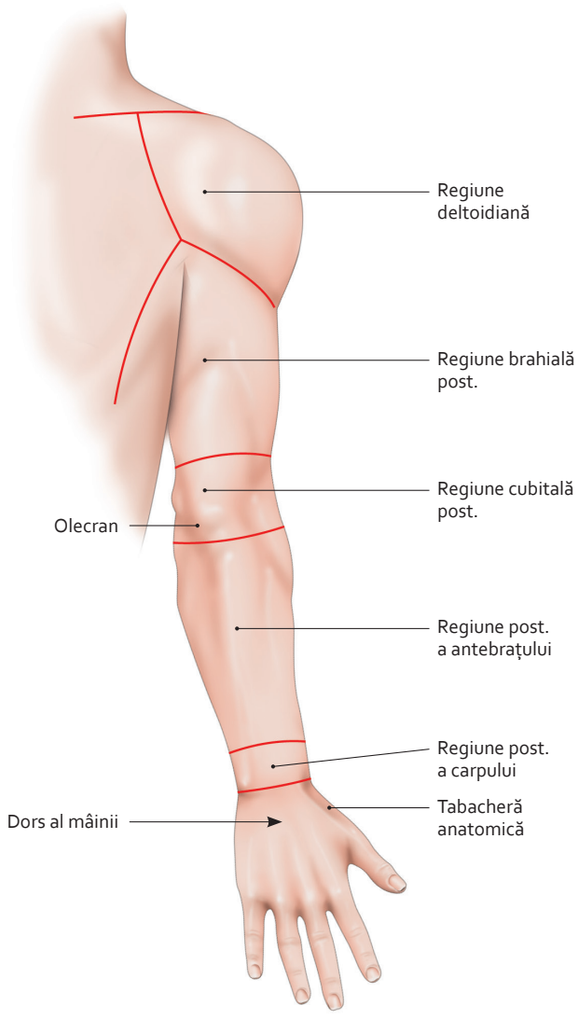

Regiuni posterioare ale membrului superior

3064 418-99.indd 484 28.07.2014 18:59:37

7.65 Regiunea axilară

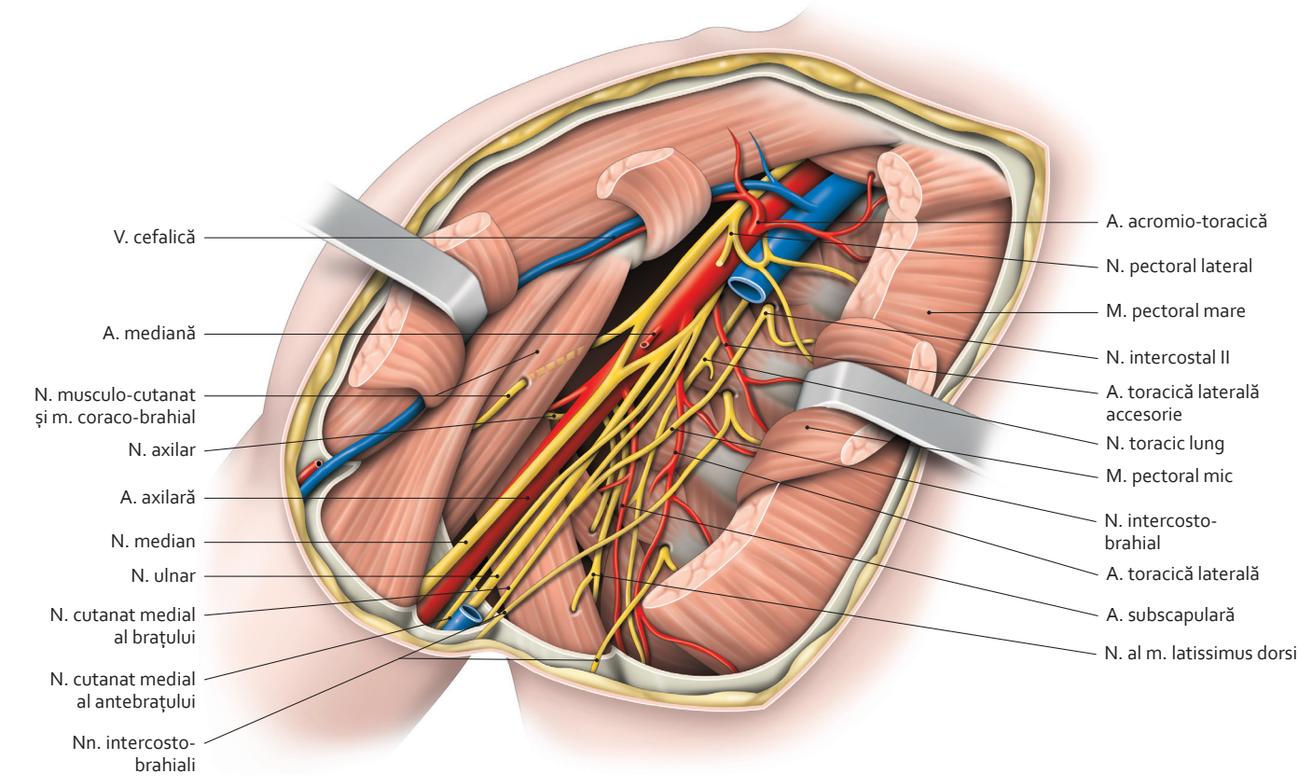

Artere și nervi ai cavității axilare

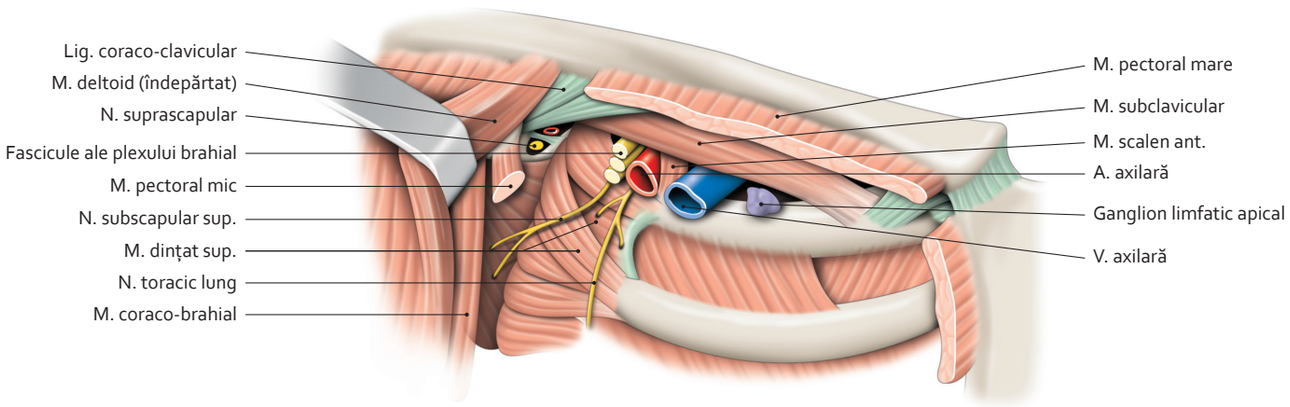

Apex al cavității axilare

3064 418-99.indd 485 28.07.2014 18:59:44

7.66 Regiunea brahială anterioară

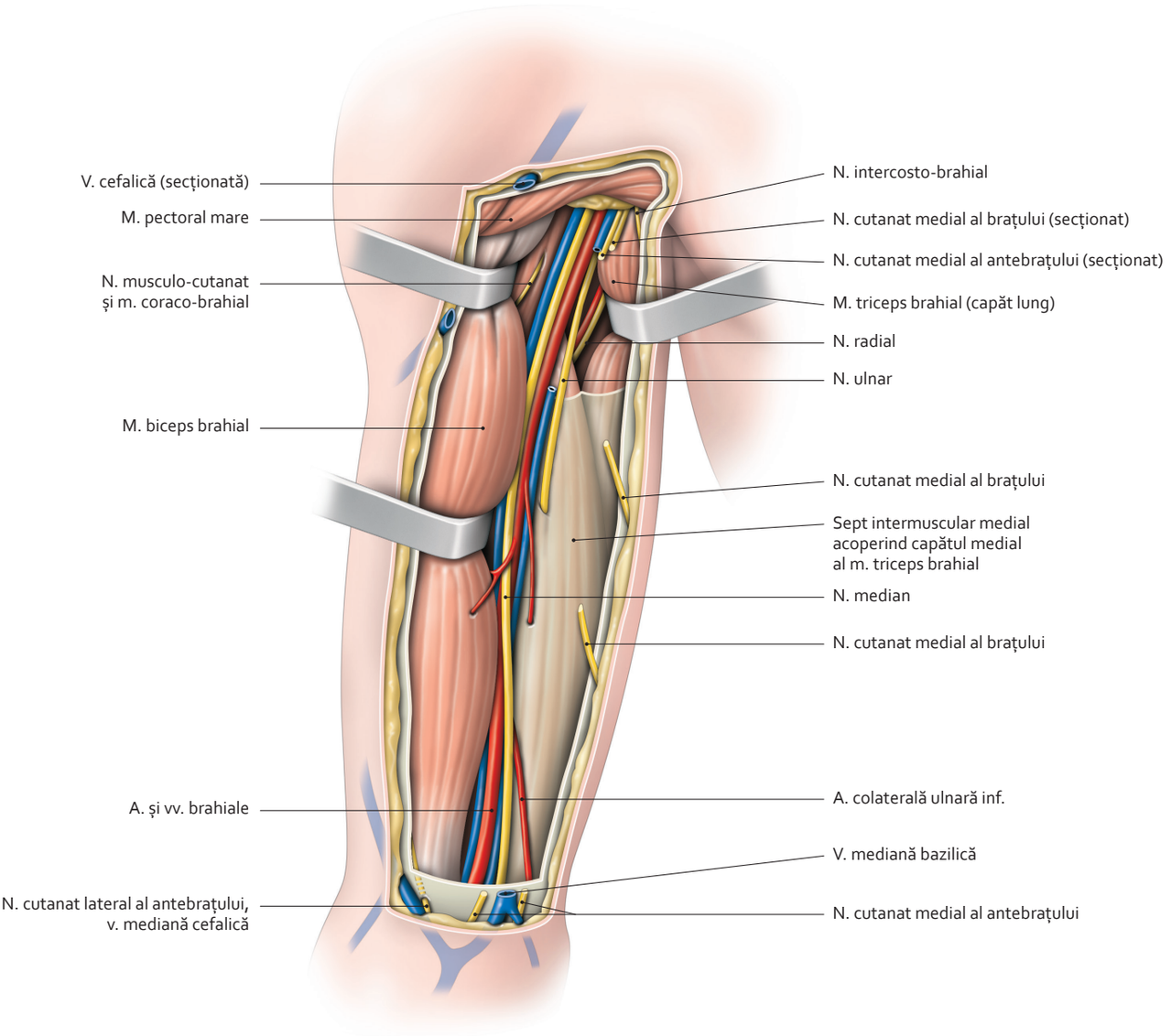

3064 418-99.indd 486 28.07.2014 18:59:48

7.67 Regiunile brahială și axilară posterioare

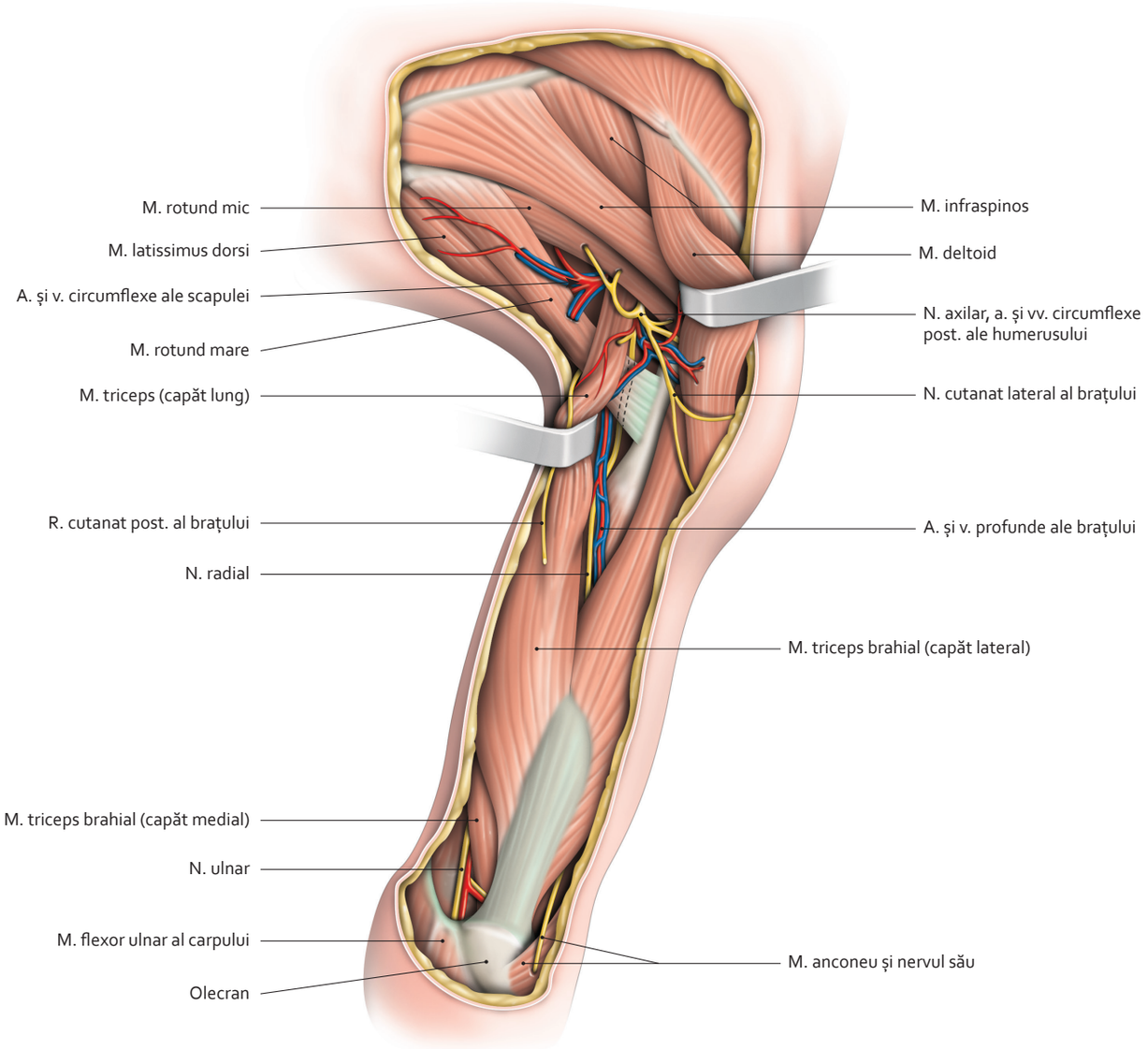

3064 418-99.indd 487 28.07.2014 18:59:52

7.68 Secțiuni transversale ale umărului și brațului

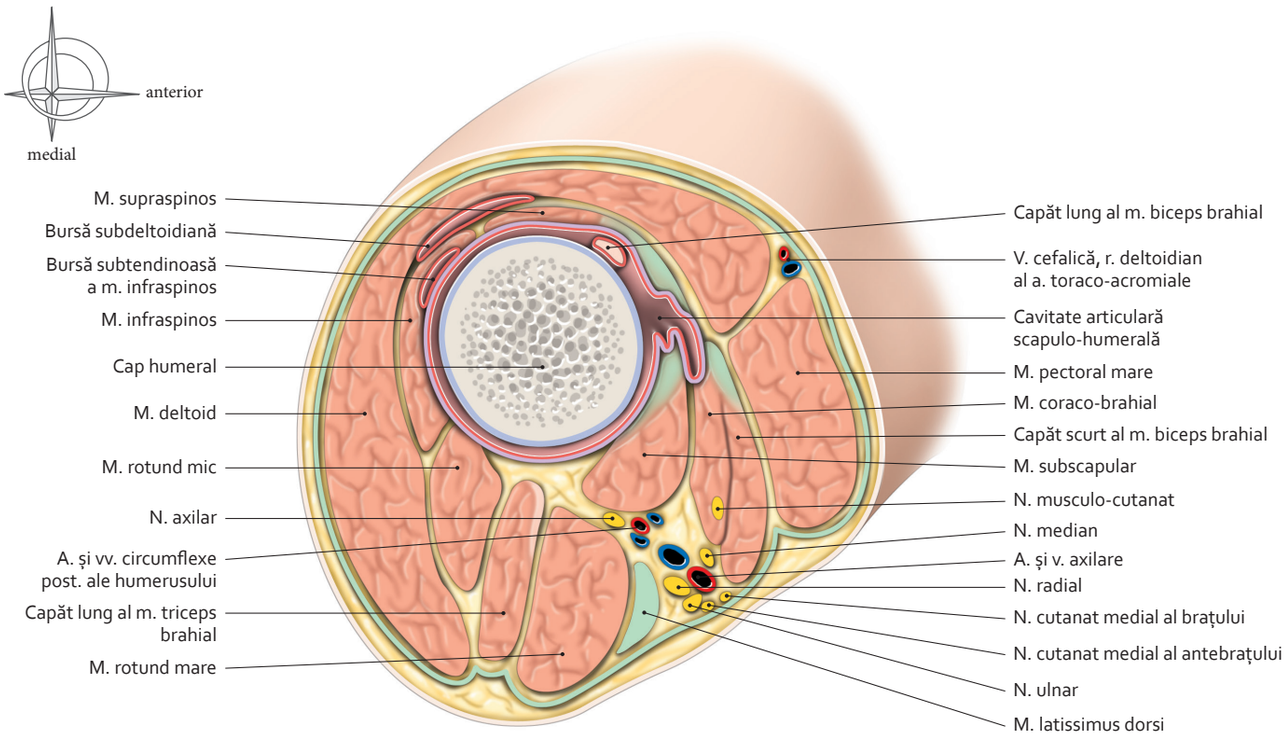

Secțiune a umărului – nivel 1
(vedere inferioară)

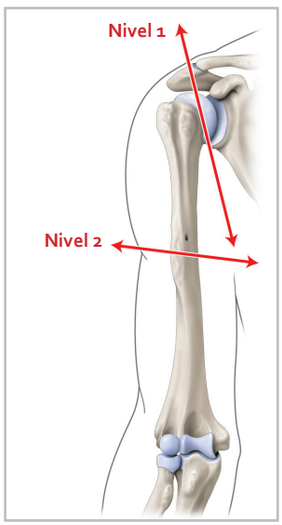

Niveluri ale secțiunilor

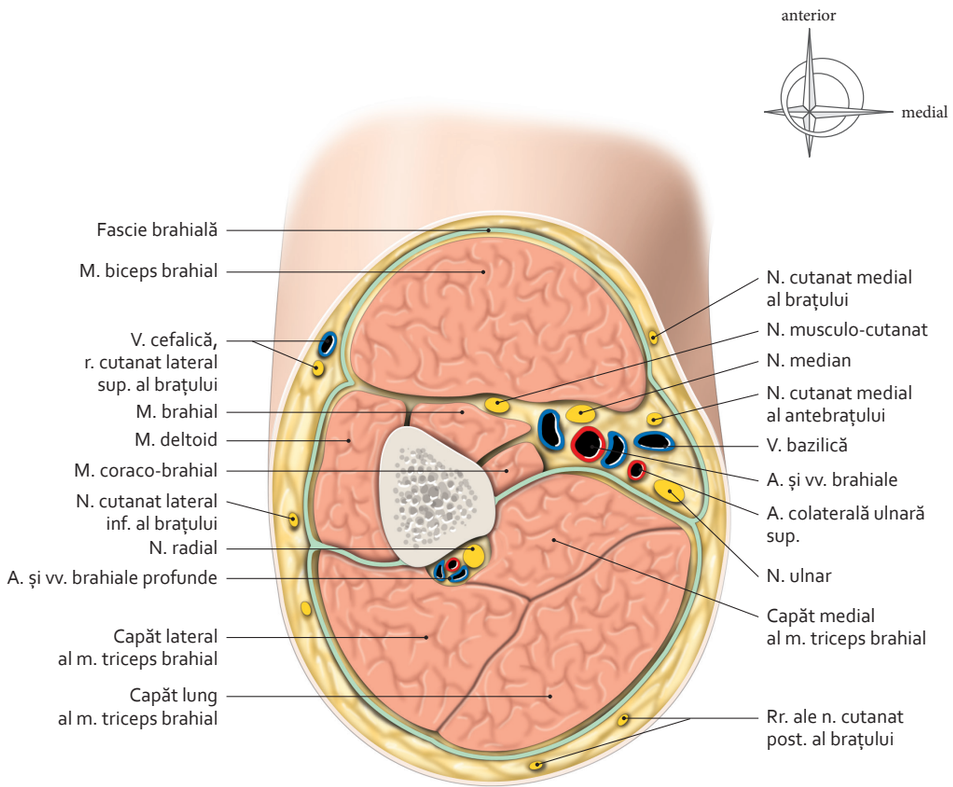

Secțiune a treimii proximale a brațului – nivel 2
(vedere inferioară)

3064 418-99.indd 488 28.07.2014 19:00:20

7.69 Secțiuni transversale ale brațului și cotului

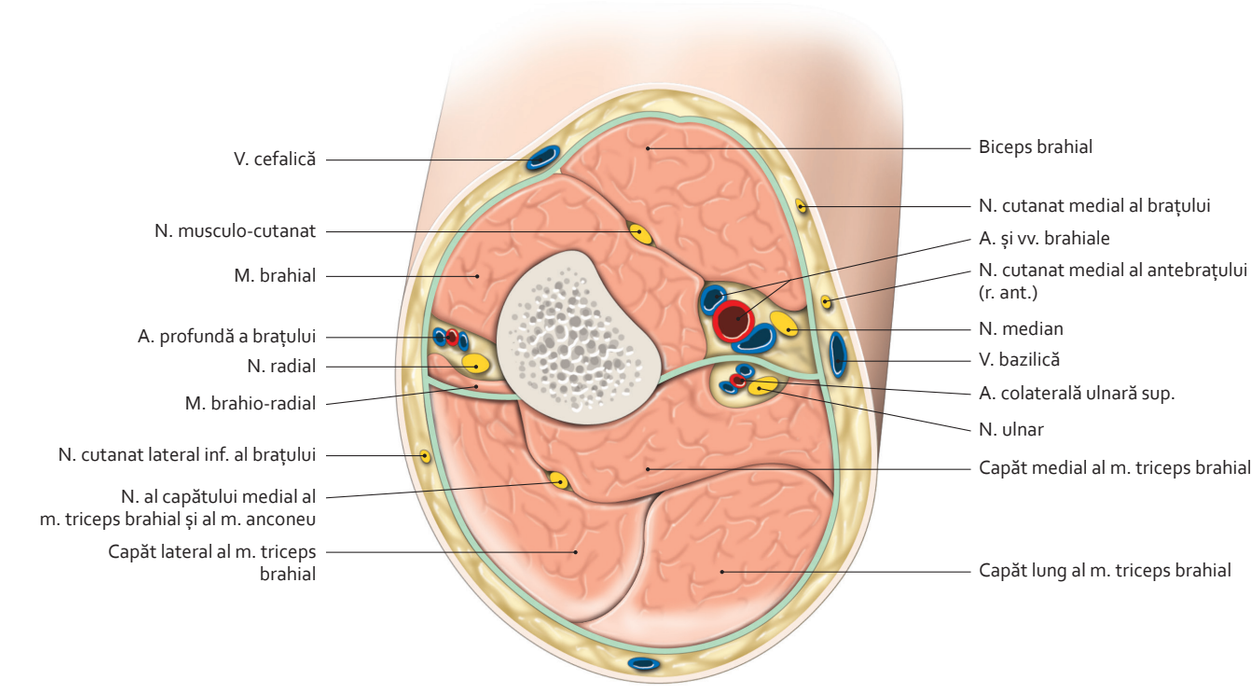

Secțiune a treimii distale a brațului – nivel 3
(vedere inferioară)

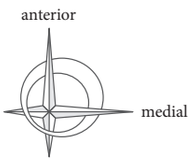

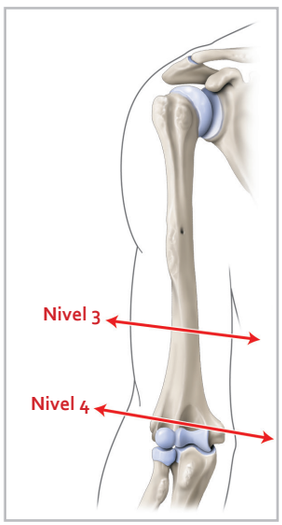

Niveluri ale secțiunilor

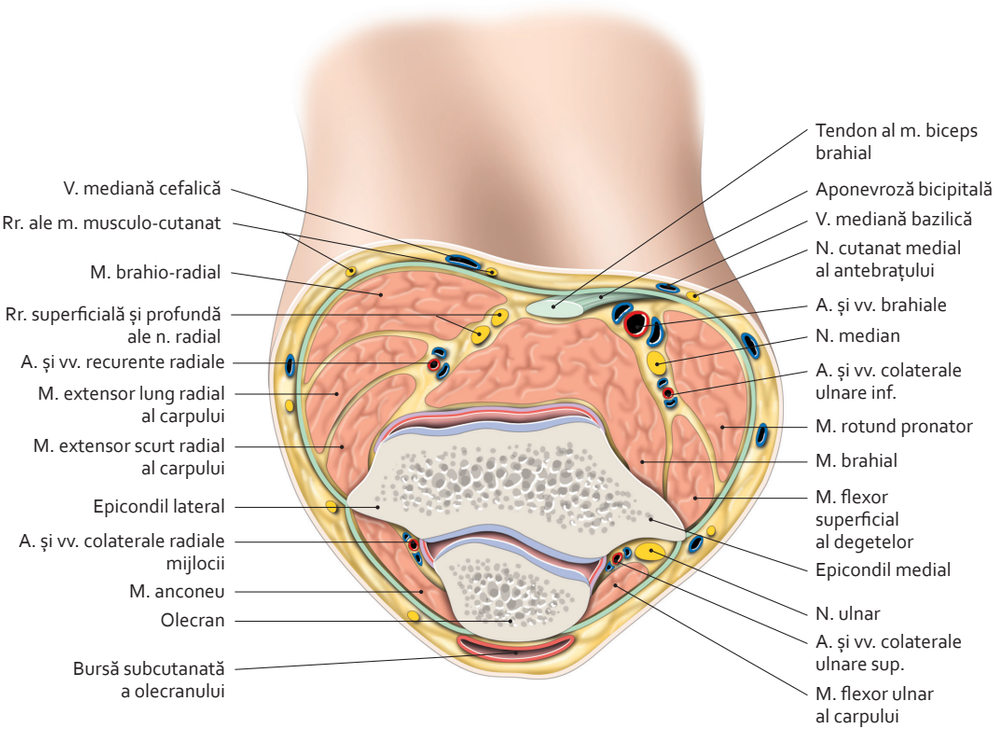

Secțiune a cotului – nivel 4
(vedere inferioară)

3064 418-99.indd 489 28.07.2014 19:00:29

7.70 Regiunile antebrațului (1)

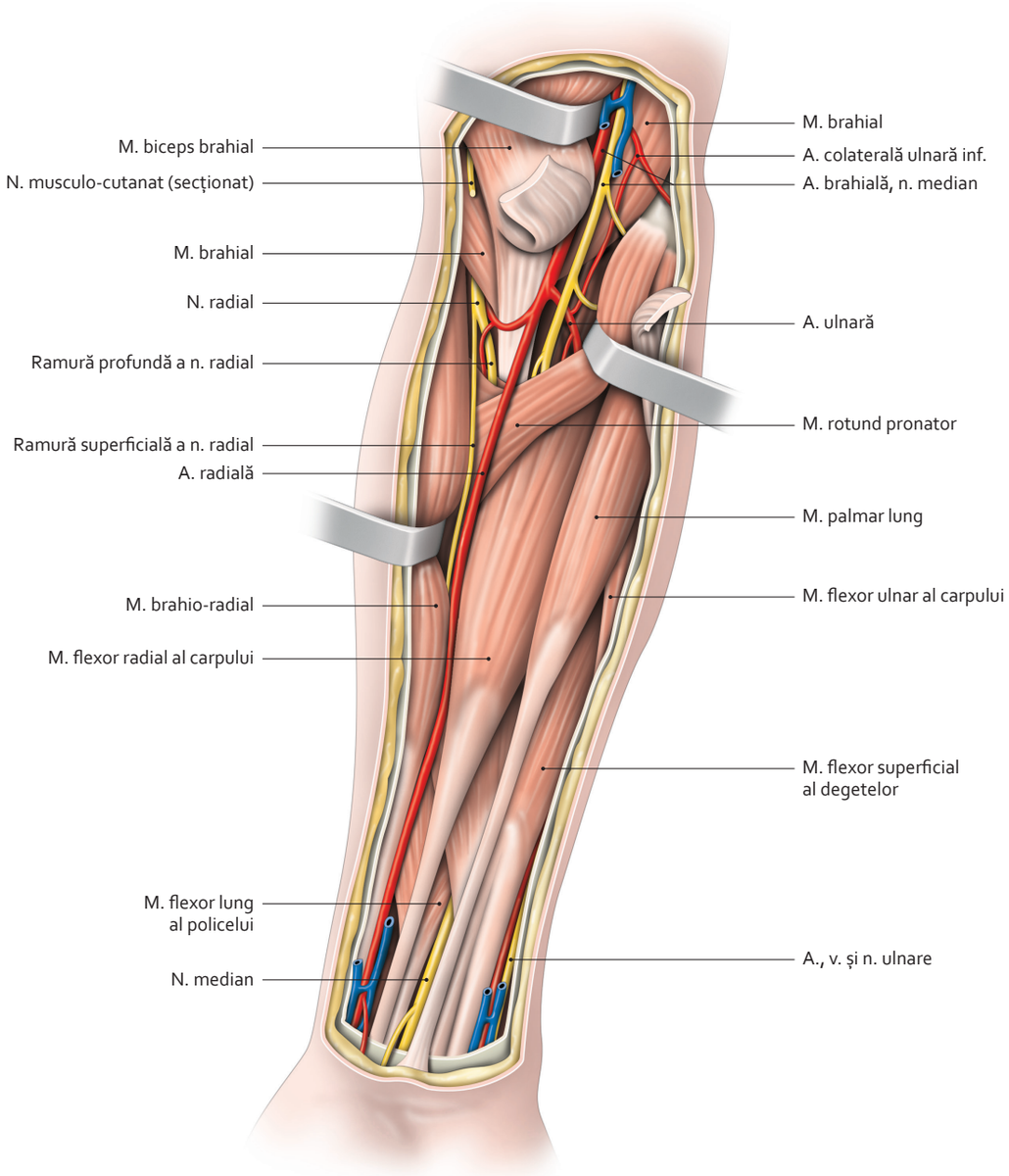

Regiune anterioară superficială a antebrațului

3064 418-99.indd 490 28.07.2014 19:00:34

7.71 Regiunile antebrațului (2)

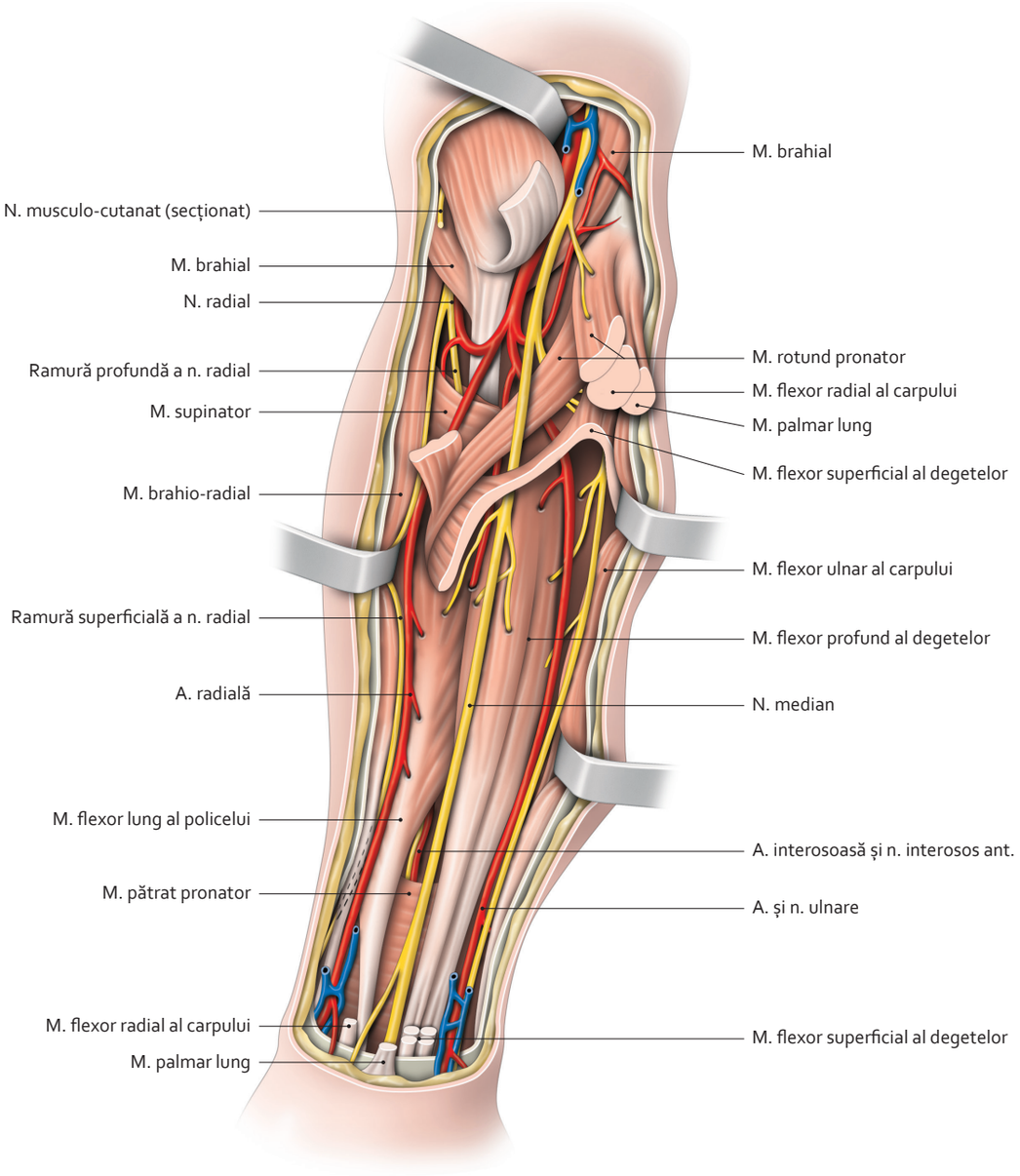

Regiune anterioară profundă a antebrațului

3064 418-99.indd 491 28.07.2014 19:00:39

7.72 Regiunile antebrațului (3)

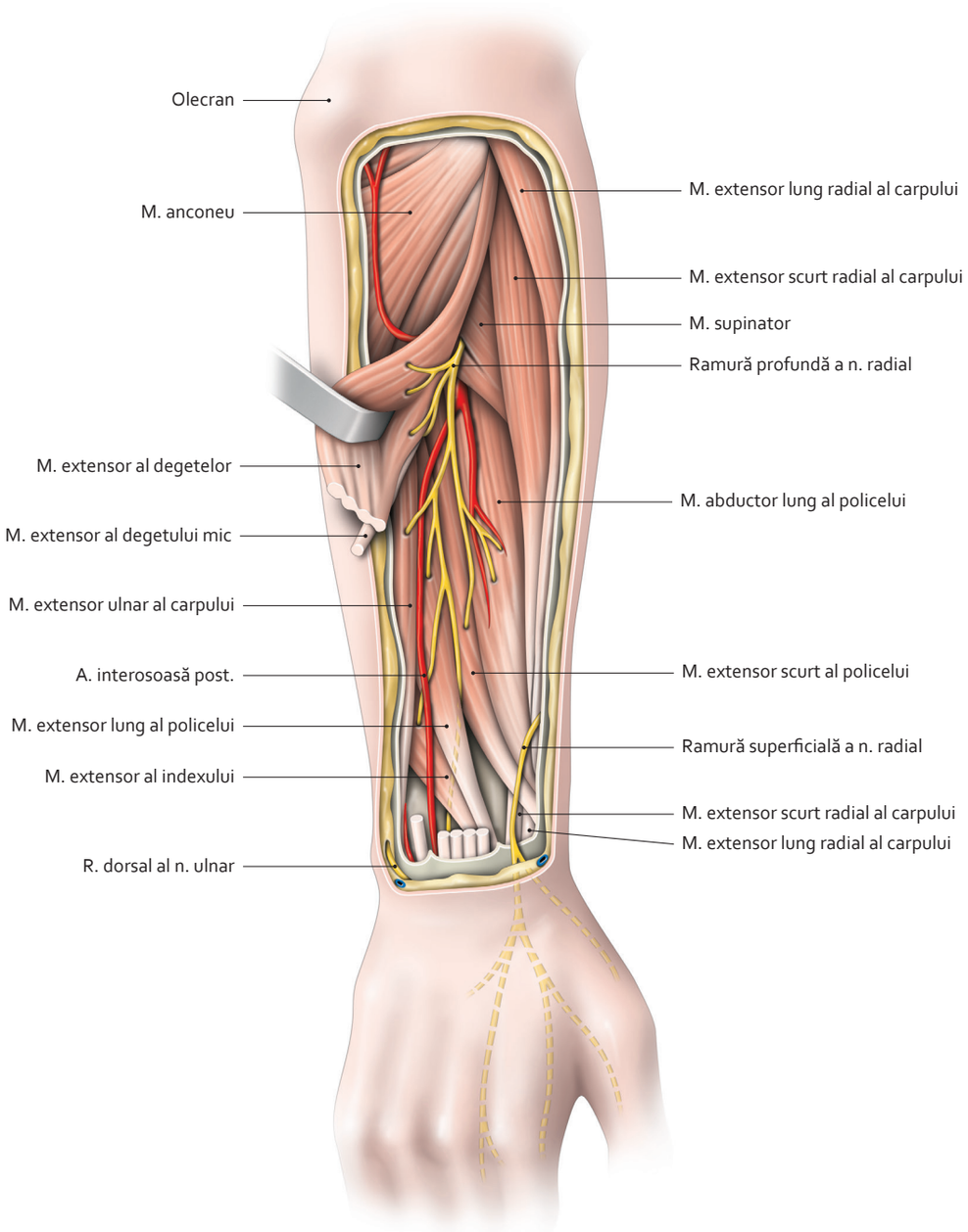

Regiune posterioară a antebrațului

3064 418-99.indd 492 28.07.2014 19:00:45

7.73 Secțiuni transversale ale antebrațului

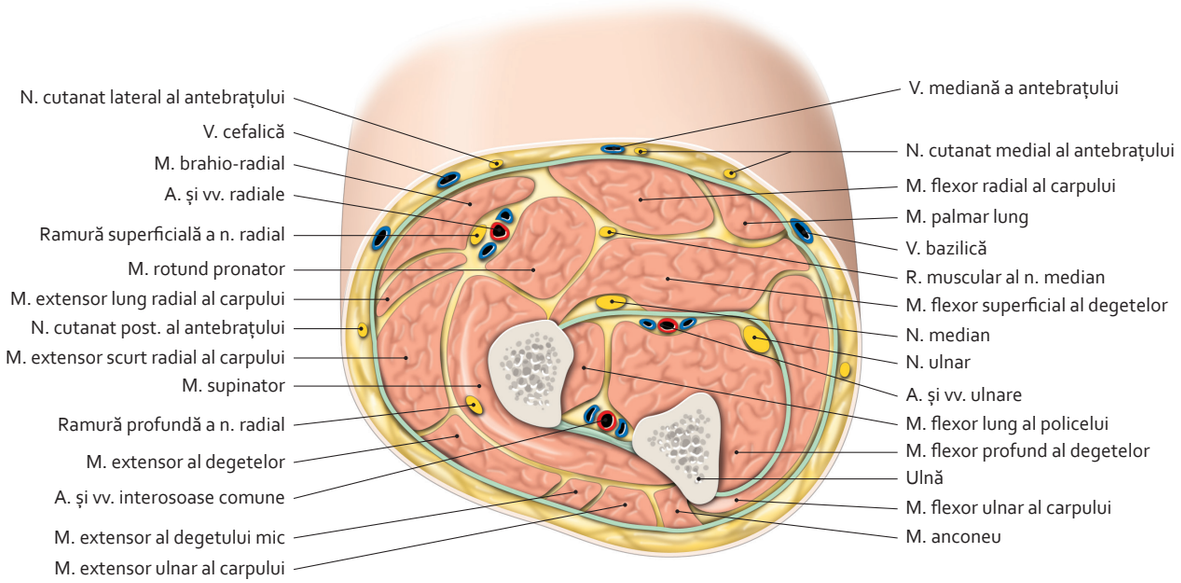

Secțiune a treimii proximale a antebrațului – nivel 1
(vedere inferioară)

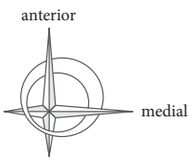

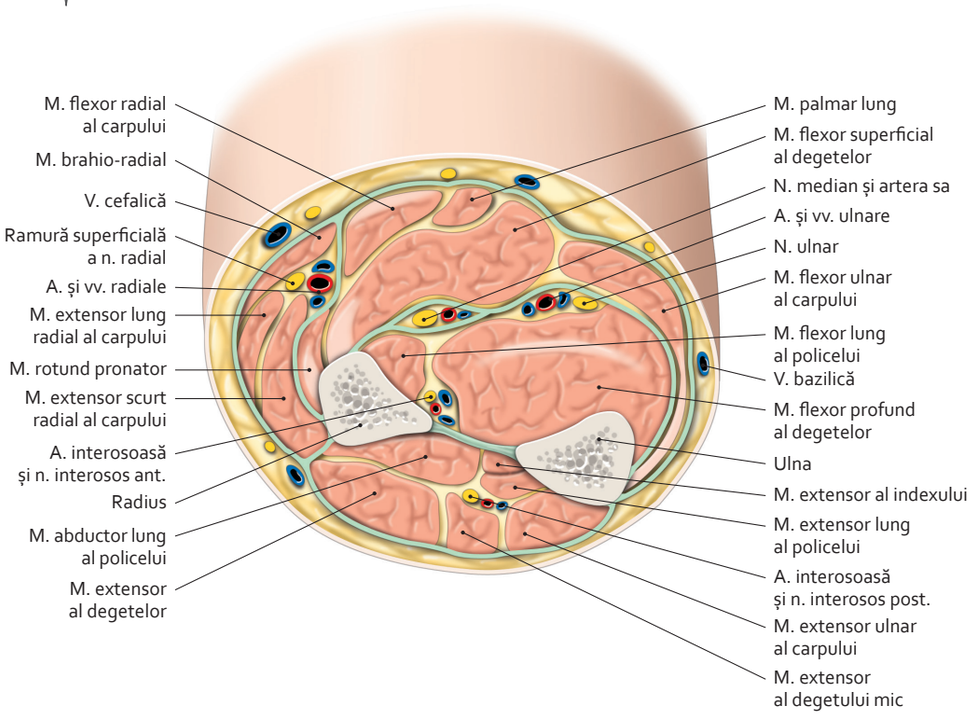

Secțiune a treimii distale a antebrațului – nivel 2
(vedere inferioară)

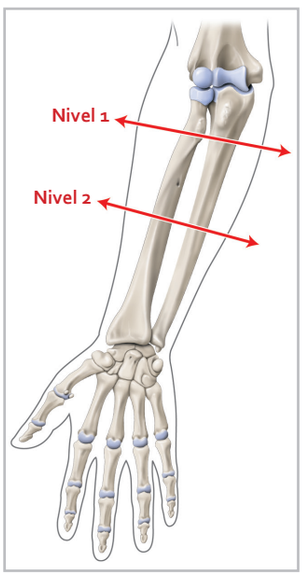

Niveluri ale secțiunilor

3064 418-99.indd 493 28.07.2014 19:00:51

7.74 Secțiuni transversale ale antebrațului și articulației pumnului

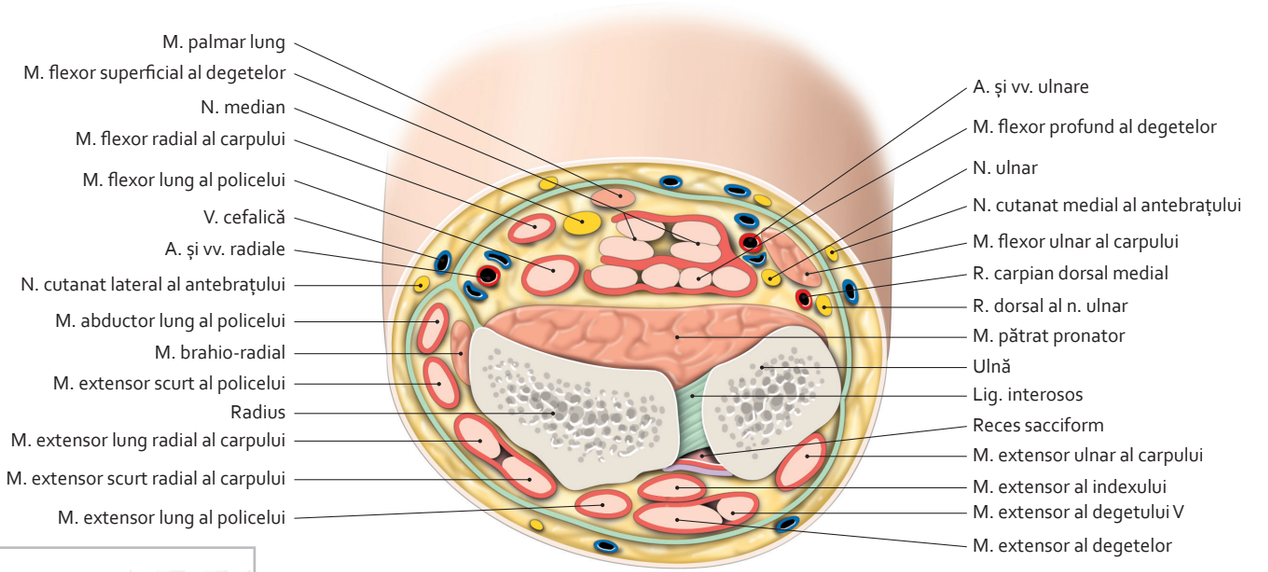

Secțiune a extremității distale a antebrațului – nivel 1, vedere inferioară

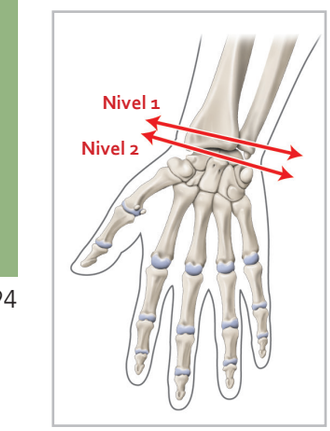

Niveluri ale secțiunilor

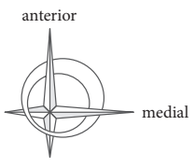

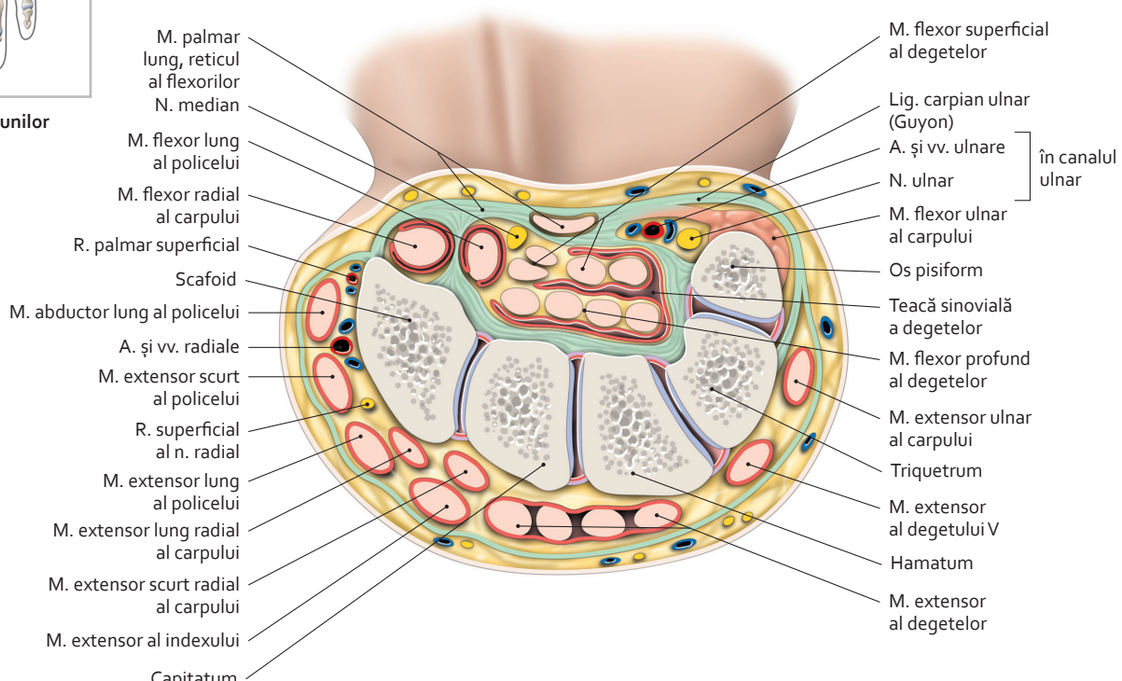

Secțiune a părții proximale a carpului – nivel 2, vedere inferioară

3064 418-99.indd 494 28.07.2014 19:00:57

7.75 Regiunea palmară (1)

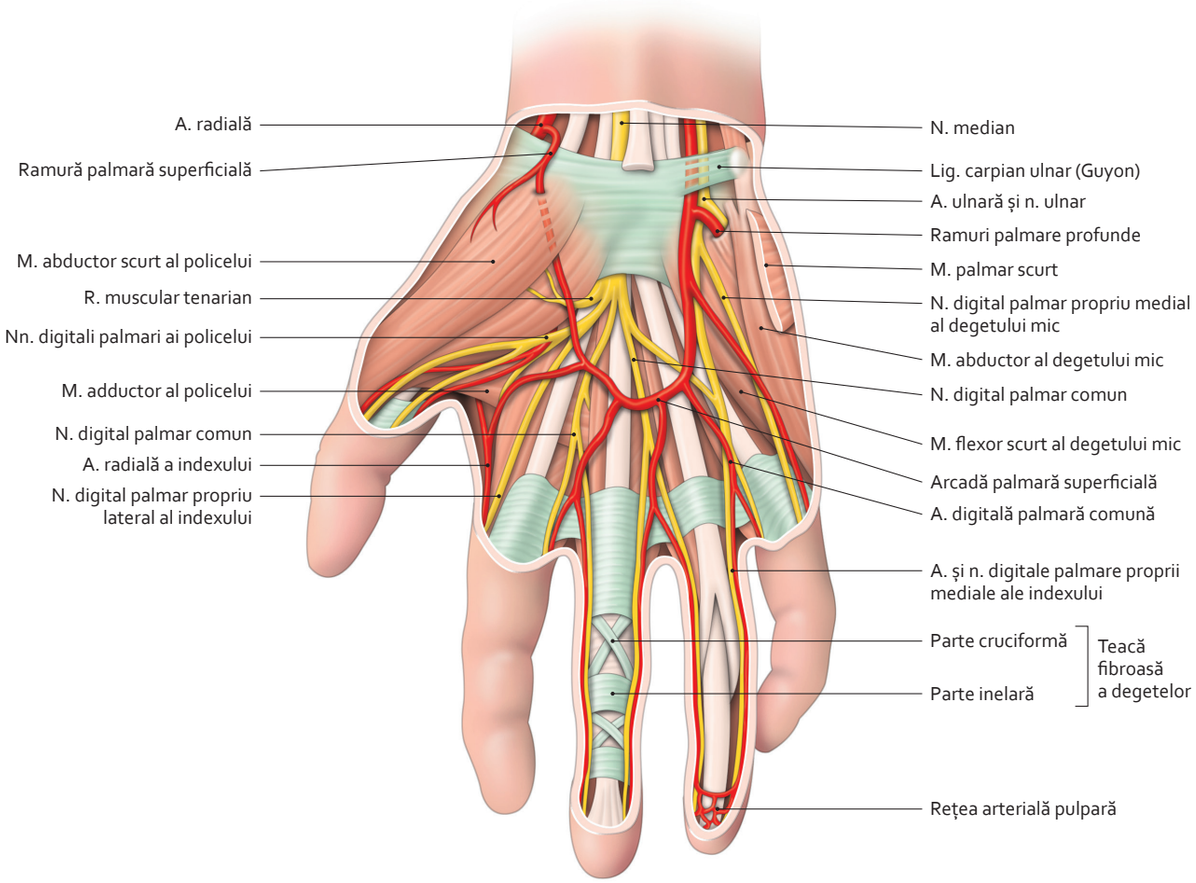

Regiune palmară superficială
(plan mijlociu al palmei)

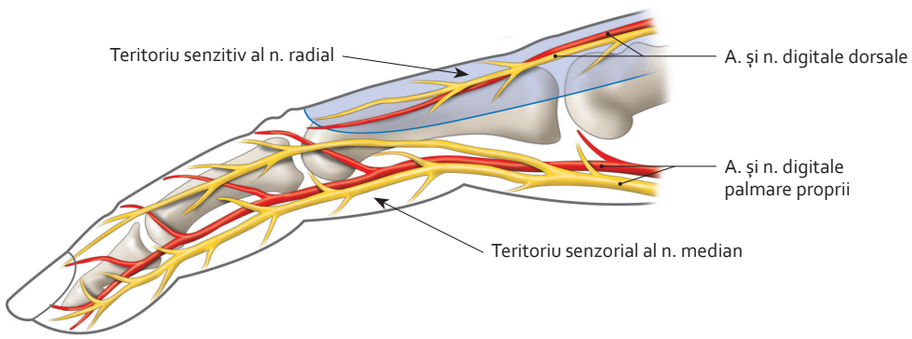

Artere și nervi digitali ai indexului
(vedere laterală)

3064 418-99.indd 495 28.07.2014 19:01:03

7.76 Regiunea palmară (2)

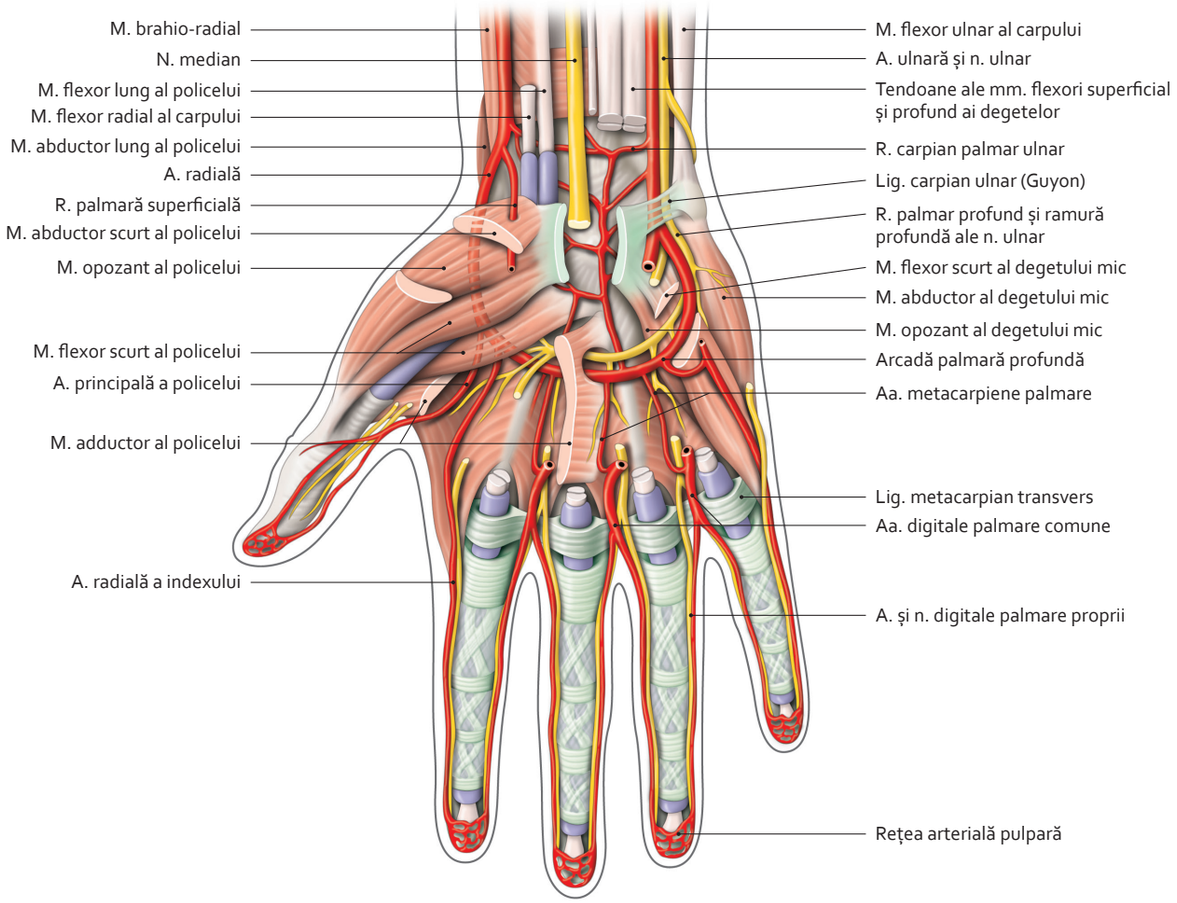

Regiune palmară profundă

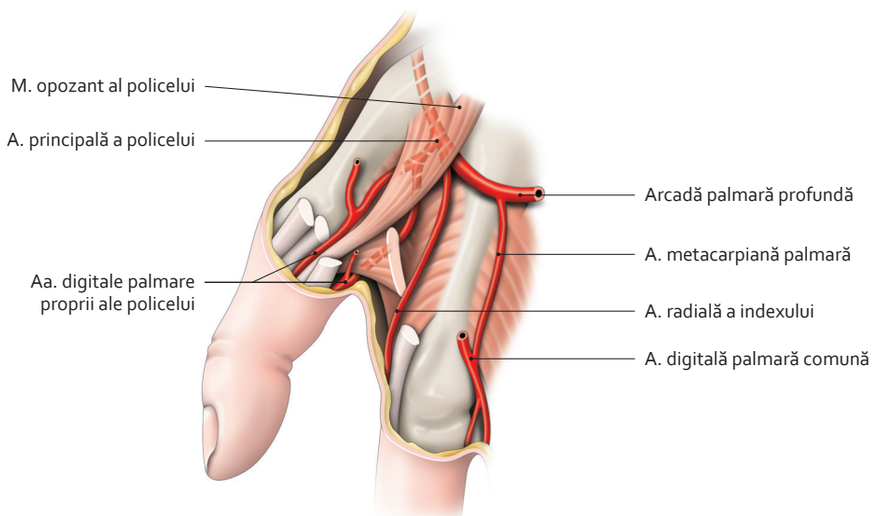

Arteră principală a policelui (variantă)
(vedere palmară)

3064 418-99.indd 496 28.07.2014 19:01:09

7.77 Regiunea dorsală a mâinii

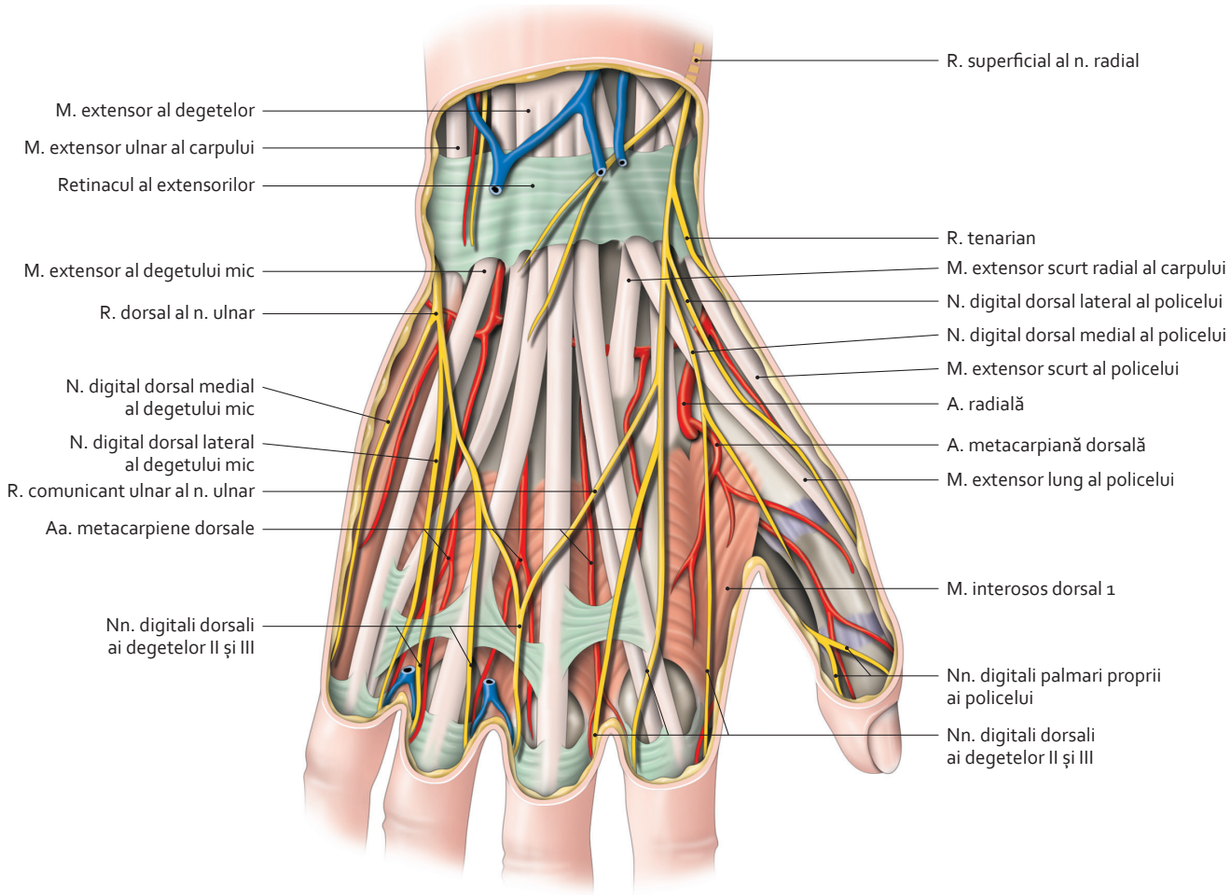

Dors al mâinii drepte
(plan superficial)

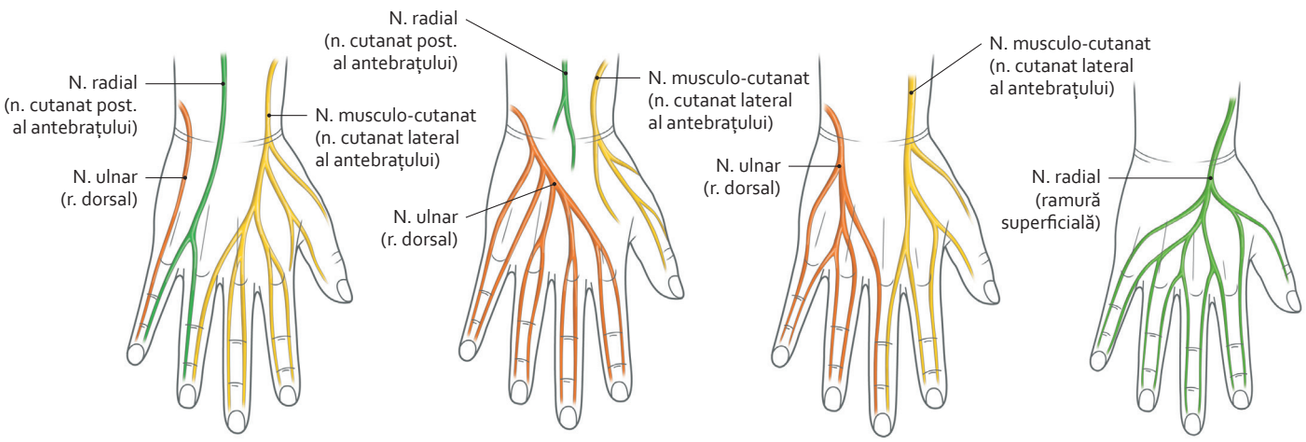

Variante ale nervilor dorsului mâinii

3064 418-99.indd 497 28.07.2014 19:01:16

7.78 Secțiuni transversale ale mâinii

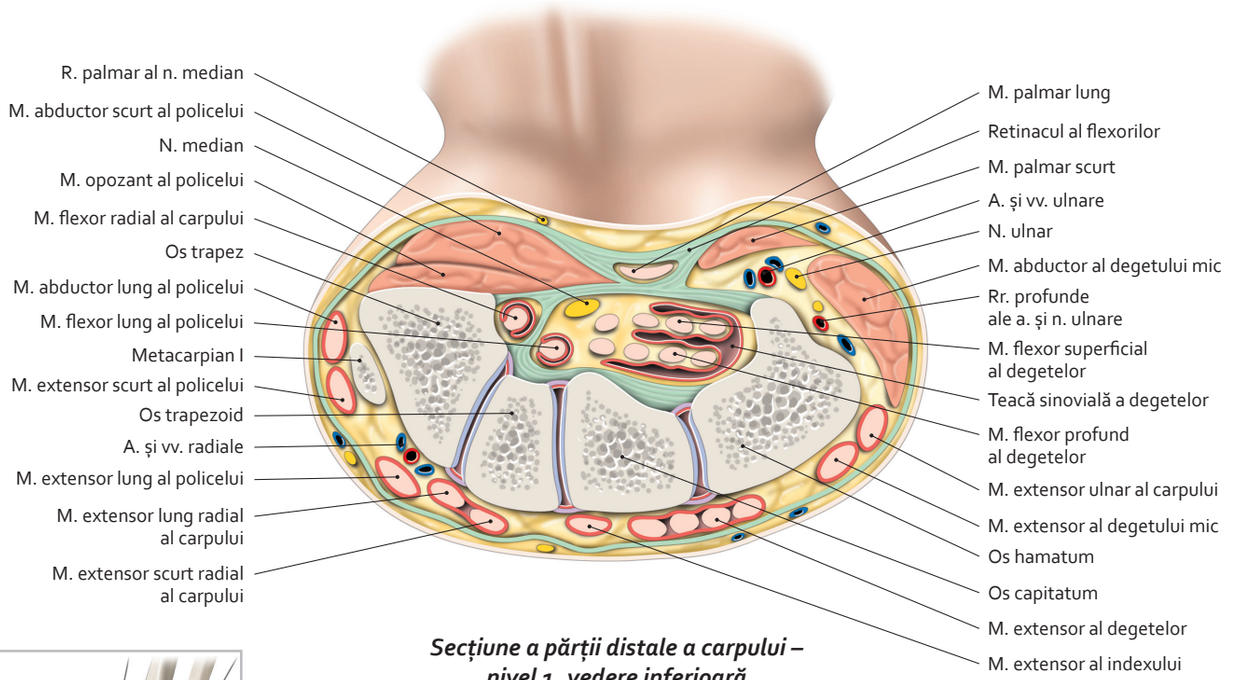

Secțiune a părții distale a carpului – nivel 1, vedere inferioară

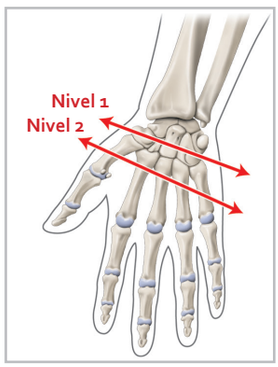

Niveluri ale secțiunilor

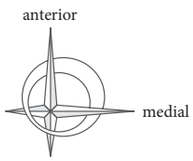

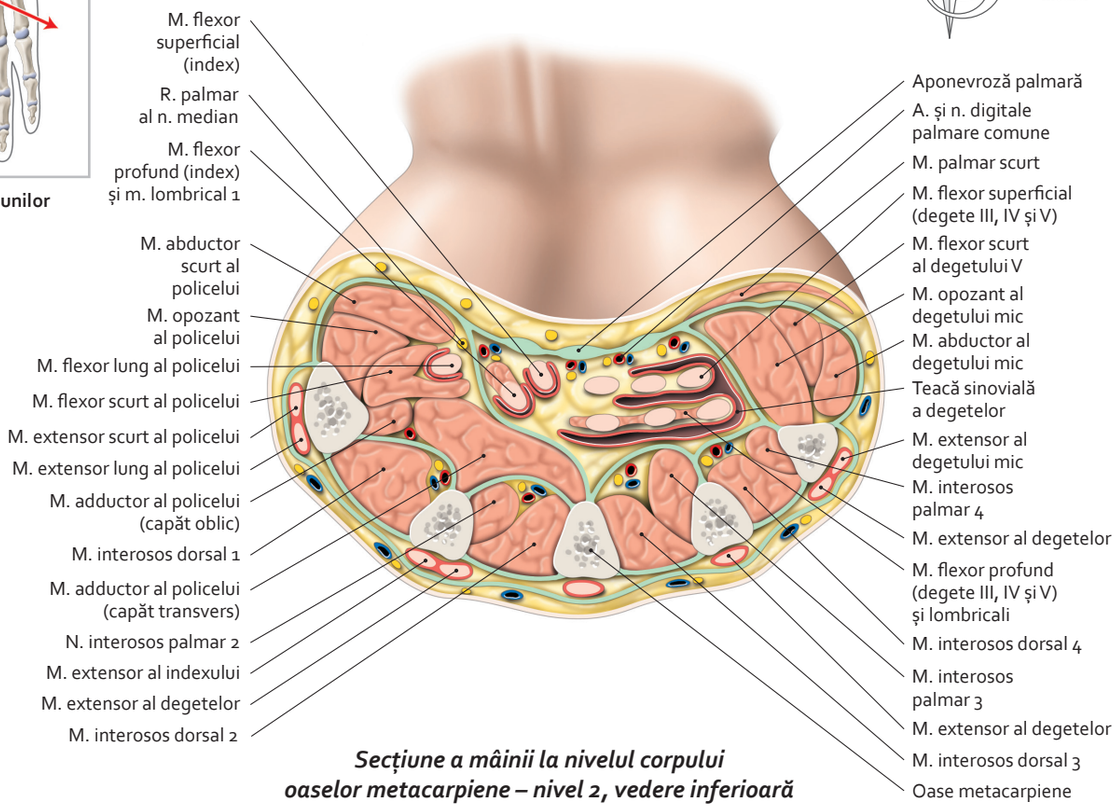

Secțiune a mâinii la nivelul corpului oaselor metacarpiene – nivel 2, vedere inferioară

3064 418-99.indd 498 28.07.2014 19:01:23

7.79 Secțiuni transversale ale degetului

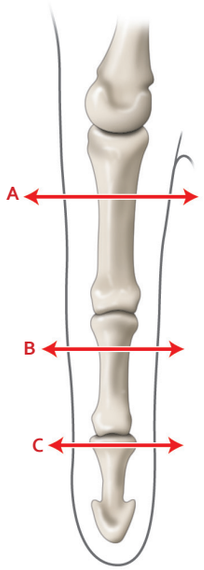

Nivel al secțiunilor degetului
(vedere palmară)

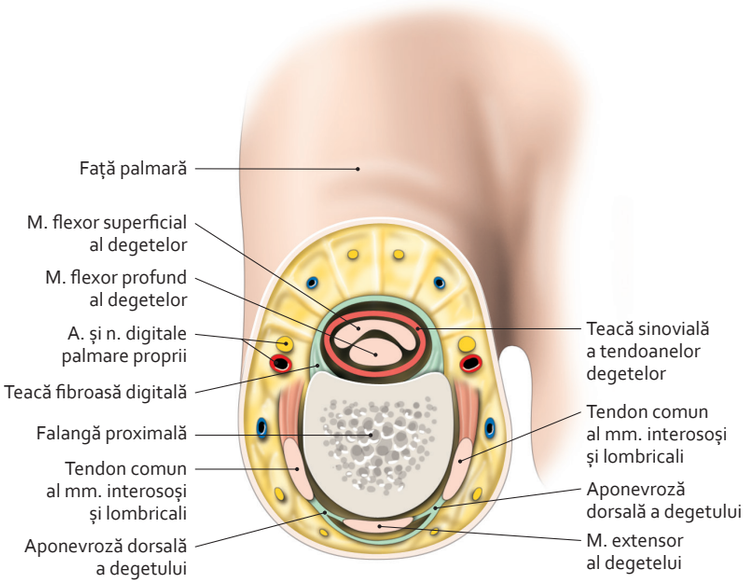

Secțiune la nivel A – parte superioară a corpului falangei proximale
(vedere inferioară)

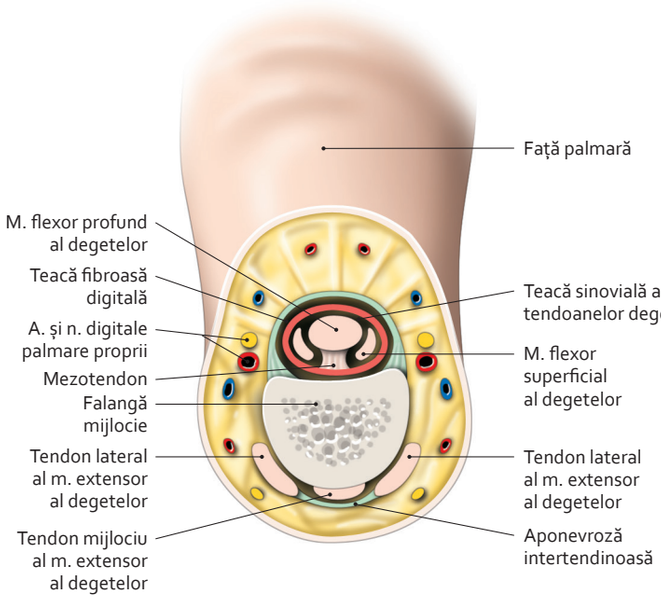

Secțiune la nivel B – corp al falangei mijlocii
(vedere inferioară)

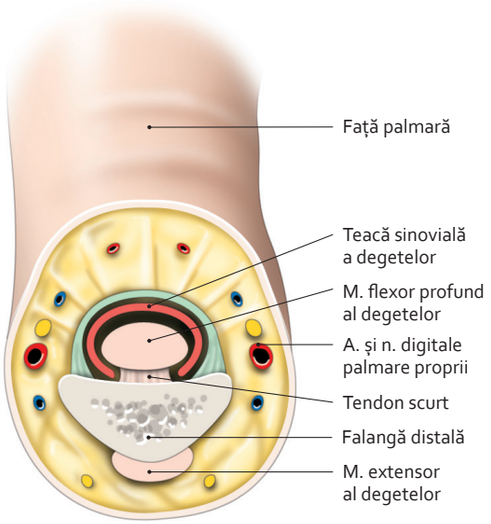

Secțiune la nivel C – cap al falangei distale
(vedere inferioară)

3064 418-99.indd 499 28.07.2014 19:01:29

3064 500-87.indd 500 28.07.2014 19:06:15

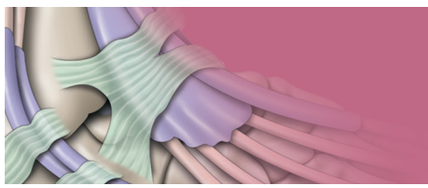

Membrul inferior (sau pelvin)

8

OASELE MEMBRULUI INFERIOR

8.1. **Osul coxal (1)** . . . 503
8.2. **Osul coxal (2)** . . . 504
8.3. **Osul coxal (3)** . . . 505
8.4. **Osul coxal (4)** . . . 506
8.5. **Femurul (1)** . . . 507
8.6. **Femurul (2)** . . . 508
8.7. **Patela (rotula)** . . . 509
8.8. **Tibia** . . . 510
8.9. **Peroneul (fibula)** . . . 511
8.10. **Oasele piciorului (1)** . . . 512
8.11. **Oasele piciorului (2)** . . . 513

ARTICULAȚIILE MEMBRULUI INFERIOR

8.12. **Articulația șoldului sau coxo-femurală (1)** . . . 514
8.13. **Articulația șoldului sau coxo-femurală (2)** . . . 515
8.14. **Articulația șoldului sau coxo-femurală (3)** . . . 516
8.15. **Articulația genunchiului (1)** . . . 517
8.16. **Articulația genunchiului (2)** . . . 518
8.17. **Articulația genunchiului (3)** . . . 519
8.18. **Articulația genunchiului (4)** . . . 520
8.19. **Articulațiile gambei** . . . 521
8.20. **Articulațiile piciorului (1)** . . . 522
8.21. **Articulațiile piciorului (2)** . . . 523
8.22. **Articulațiile piciorului (3)** . . . 524
8.23. **Articulațiile piciorului (4)** . . . 525
8.24. **Articulațiile piciorului (5)** . . . 526
8.25. **Bolțile de sprijin ale piciorului** . . . 527

MUȘCHII MEMBRULUI INFERIOR

8.26. **Mușchii centurii pelvine** . . . 528
8.27. **Mușchii anteriori ai centurii pelvine** . . . 529
8.28. **Mușchii posteriori ai centurii pelvine (1)** . . . 530
8.29. **Mușchii posteriori ai centurii pelvine (2)** . . . 531
8.30. **Mușchii și fasciile laterale ale centurii pelvine** . . . 532
8.31. **Mușchii profunzi ai centurii pelvine** . . . 533
8.32. **Mușchii anteriori ai coapsei** . . . 534
8.33. **Mușchii mediali ai coapsei (1)** . . . 535
8.34. **Mușchii mediali ai coapsei (2)** . . . 536
8.35. **Mușchii posteriori ai coapsei** . . . 537
8.36. **Mușchii anteriori și laterali ai gambei (1)** . . . 538

3064 500-87.indd 501 28.07.2014 19:06:16

8.37. Mușchii anteriori și laterali ai gambei (2) . . . 539
8.38. Mușchii anteriori și laterali ai gambei (3) . . . 540
8.39. Mușchii posteriori ai gambei . . . 541
8.40. Mușchii posteriori superficiali ai gambei (1) . . . 542
8.41. Mușchii posteriori superficiali ai gambei (2) . . . 543
8.42. Mușchii posteriori profunzi ai gambei (1) . . . 544
8.43. Mușchii posteriori profunzi ai gambei (2) . . . 545
8.44. Retinaculele și tecile sinoviale ale piciorului . . . 546
8.45. Mușchii dorsului piciorului (1) . . . 547
8.46. Mușchii dorsului piciorului (2) . . . 548
8.47. Aponevroza și mușchii plantei piciorului . . . 549
8.48. Aponevroza și mușchii superficiali ai plantei piciorului . . . 550
8.49. Mușchii profunzi ai plantei piciorului (1) . . . 551
8.50. Mușchii profunzi ai plantei piciorului (2) . . . 552

VASELE MEMBRULUI INFERIOR

8.51. Arterele coapsei (1) . . . 553
8.52. Arterele coapsei (2) . . . 554
8.53. Arterele coapsei (3) . . . 555
8.54. Arterele genunchiului . . . 556
8.55. Arterele gambei . . . 557
8.56. Arterele piciorului (1) . . . 558
8.57. Arterele piciorului (2) . . . 559
8.58. Venele superficiale ale membrului inferior (1) . . . 560
8.59. Venele superficiale ale membrului inferior (2) . . . 561
8.60. Limfaticele superficiale ale membrului inferior . . . 562

NERVII MEMBRULUI INFERIOR

8.61. Plexul lombar (1) . . . 563
8.62. Plexul lombar (2) . . . 564
8.63. Plexul lombar (3) . . . 565
8.64. Nervul femural (1) . . . 566
8.65. Nervul femural (2) . . . 567
8.66. Nervul obturator . . . 568
8.67. Plexul sacrat și rușinos . . . 569
8.68. Nervul cutanat posterior al coapsei . . . 570
8.69. Nervul sciatic . . . 571
8.70. Nervii tibial și peronier (fibular) comun . . . 572
8.71. Nervii tibial și plantari . . . 573
8.72. Teritoriile senzitive cutanate ale membrului inferior . . . 574

REGIUNILE MEMBRULUI INFERIOR

8.73. Limitele regiunilor superficiale ale membrului inferior . . . 575
8.74. Regiunea fesieră . . . 576
8.75. Regiunile femurale . . . 577
8.76. Regiunea posterioară a genunchiului . . . 578
8.77. Secțiuni transversale ale coapsei . . . 579
8.78. Secțiuni transversale ale coapsei și genunchiului . . . 580
8.79. Regiunile gambei (1) . . . 581
8.80. Regiunile gambei (2) . . . 582
8.81. Secțiuni transversale ale gambei . . . 583
8.82. Regiunile piciorului (1) . . . 584
8.83. Regiunile piciorului (2) . . . 585
8.84. Secțiuni transversale ale gleznei și piciorului . . . 586

3064 500-87.indd 502 28.07.2014 19:06:16

8.1 Osul coxal (1)

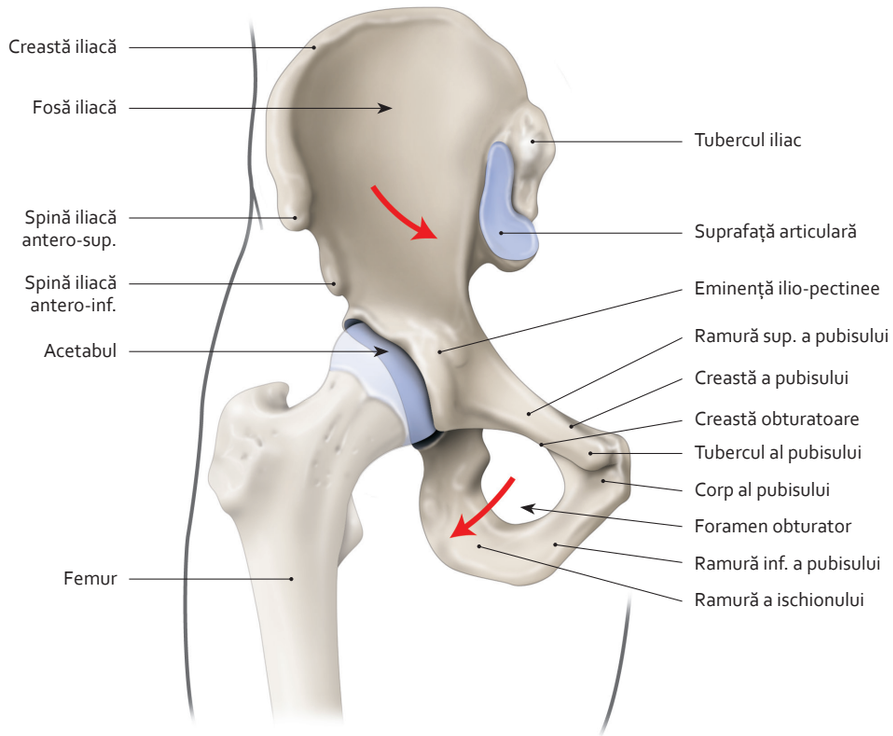

Os coxal
(vedere anterioară)

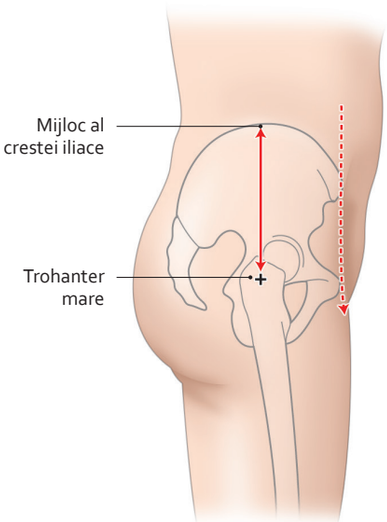

Anatomie a suprafeței coapsei
(vedere laterală)

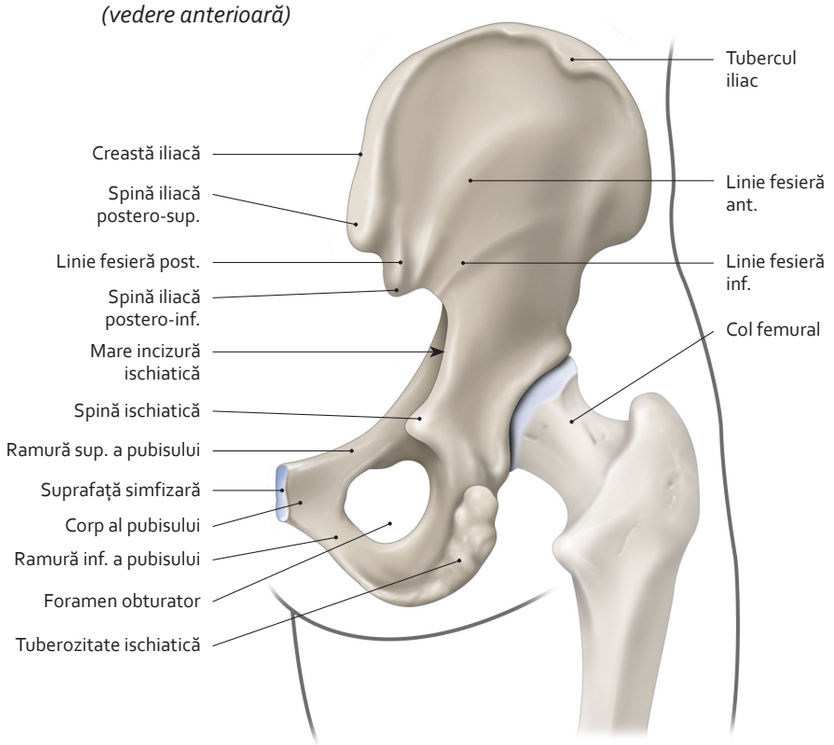

Os coxal
(vedere posterioară)

3064 500-87.indd 503 28.07.2014 19:06:17

8.2 Osul coxal (2)

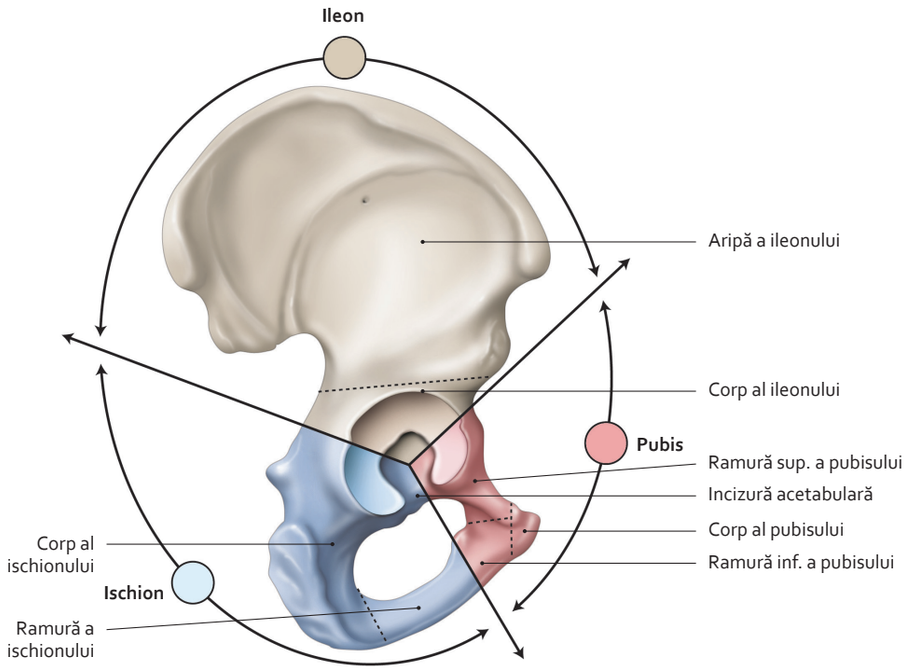

Părți ale osului coxal
(vedere externă)

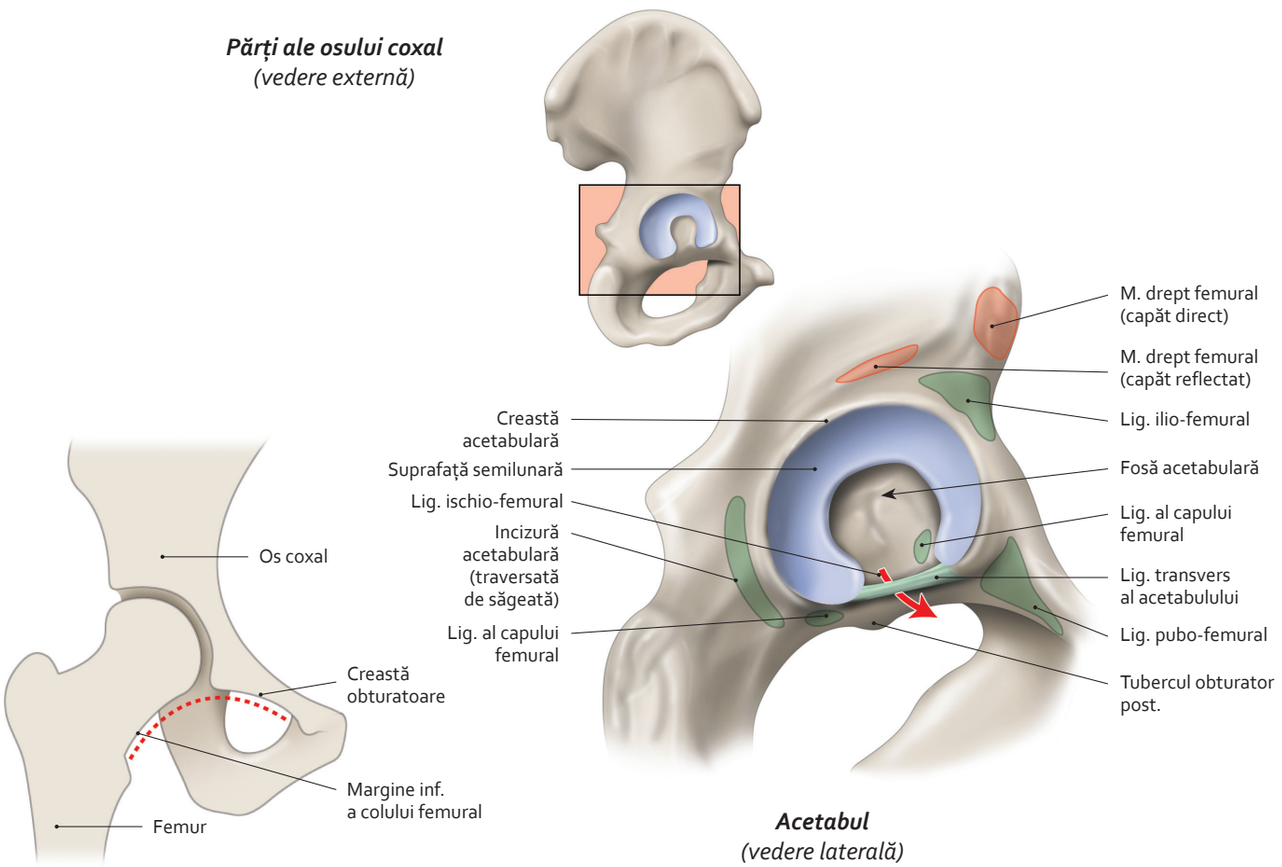

Acetabul
(vedere laterală)

Linie întreruptă roșie – linia lui Shenton

3064 500-87.indd 504 28.07.2014 19:06:19

8.3 Osul coxal (3)

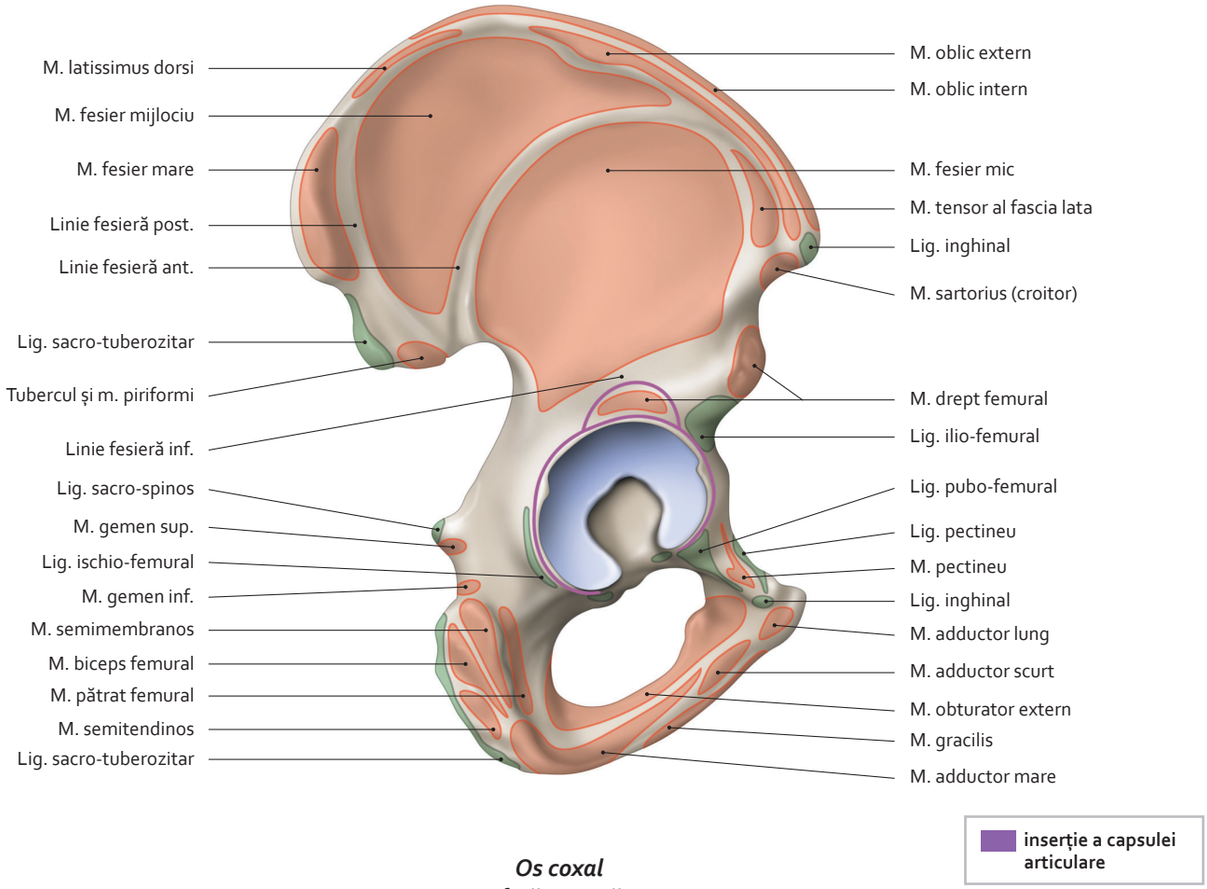

Os coxal
(față externă)

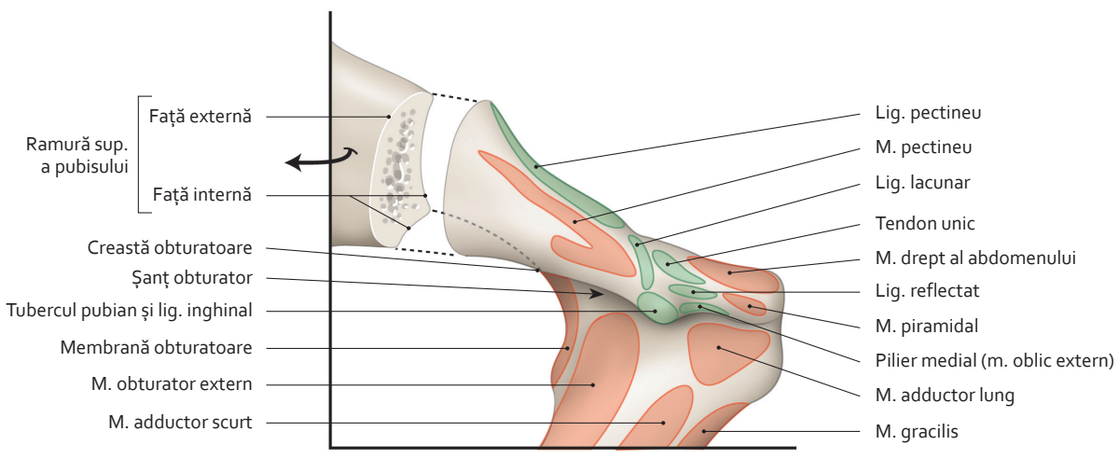

Pubis
(față externă)

3064 500-87.indd 505 28.07.2014 19:06:19

8.4 Osul coxal (4)

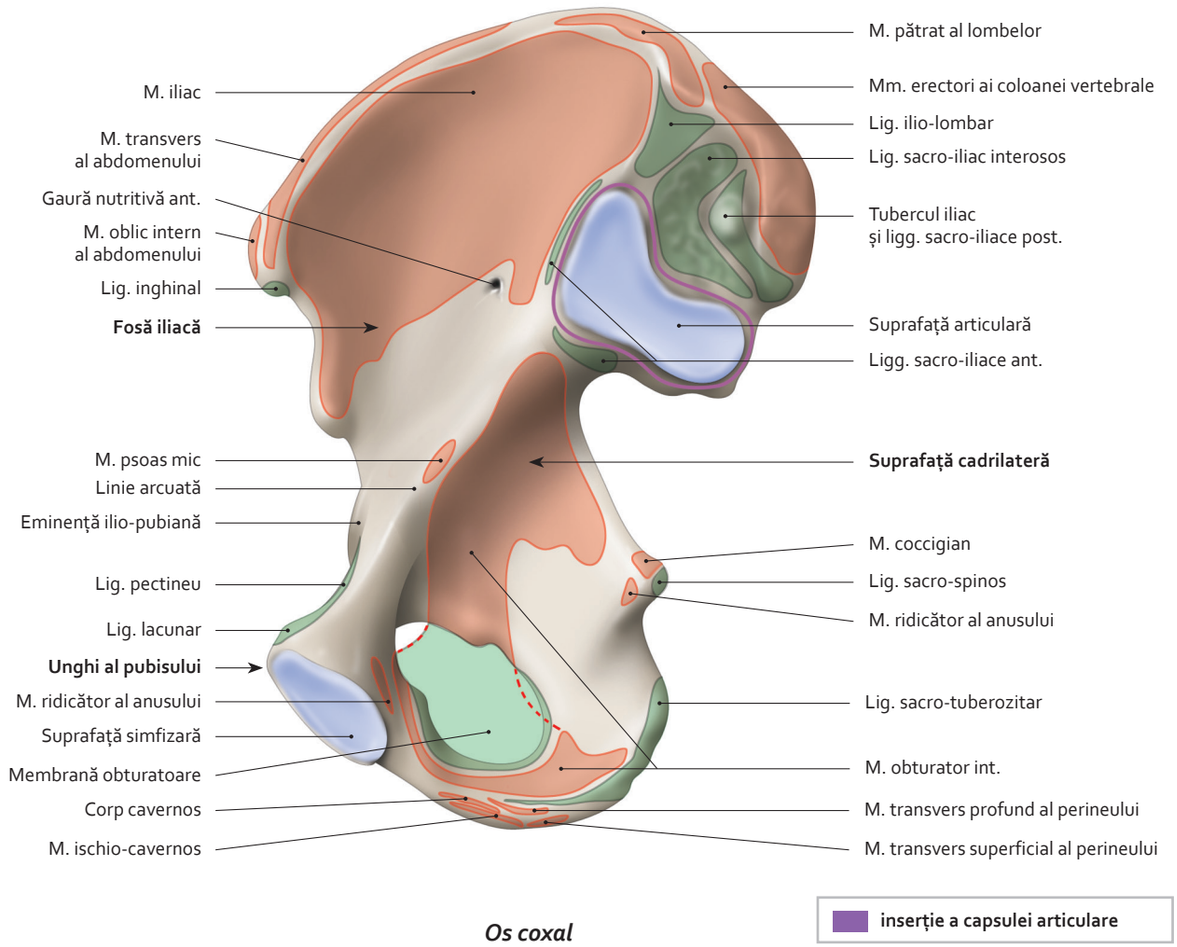

Os coxal
(față internă)

3064 500-87.indd 506 28.07.2014 19:06:20

8.5 Femurul (1)

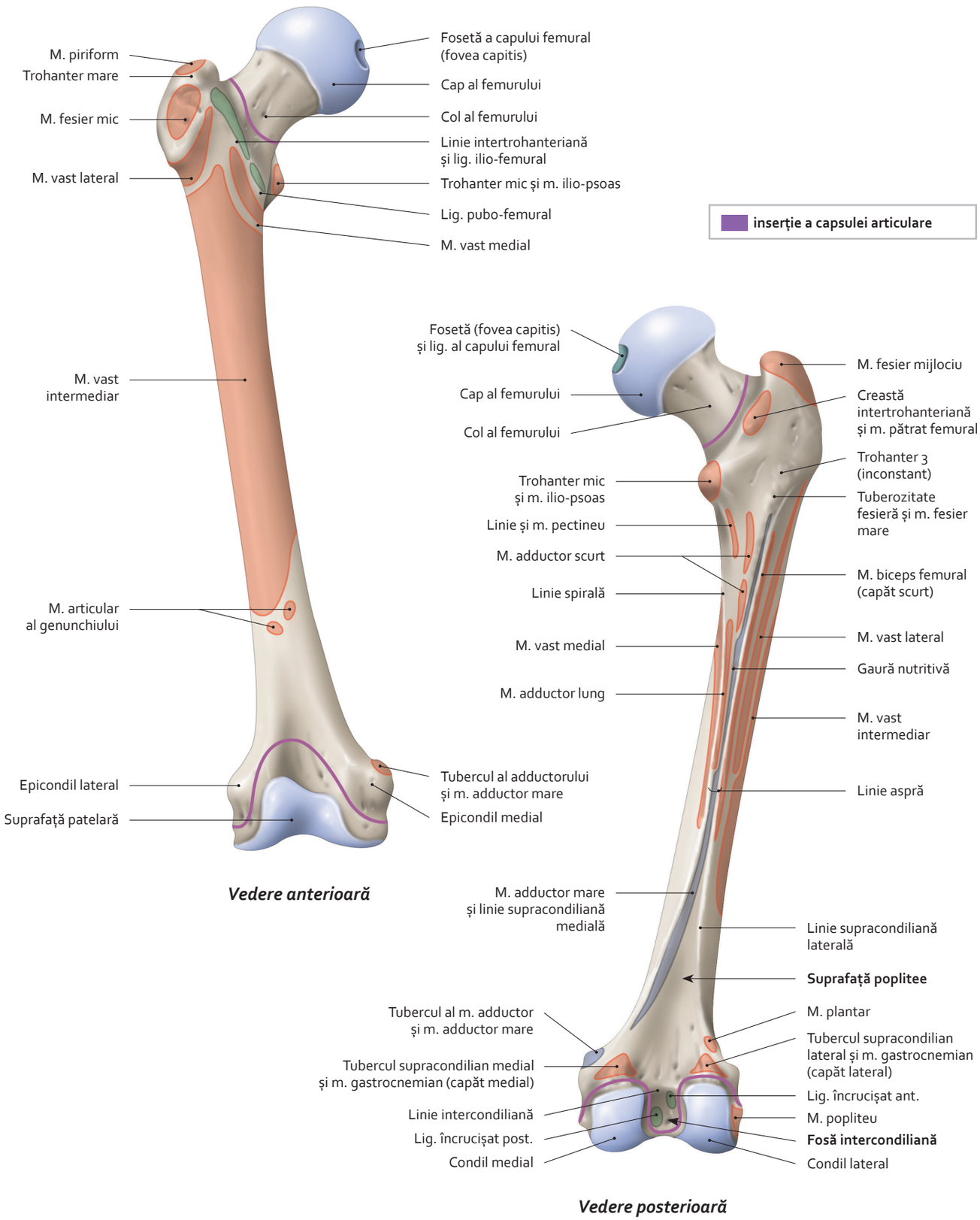

Vedere anterioară

Vedere posterioară

3064 500-87.indd 507 28.07.2014 19:06:21

8.6 Femurul (2)

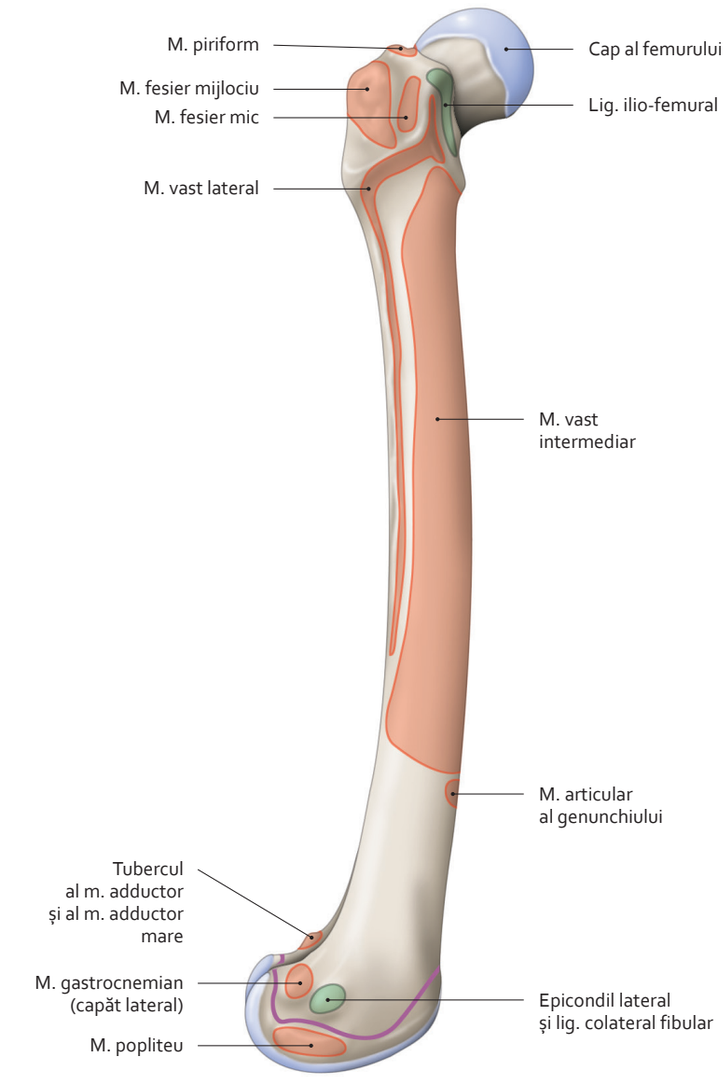

Vedere laterală

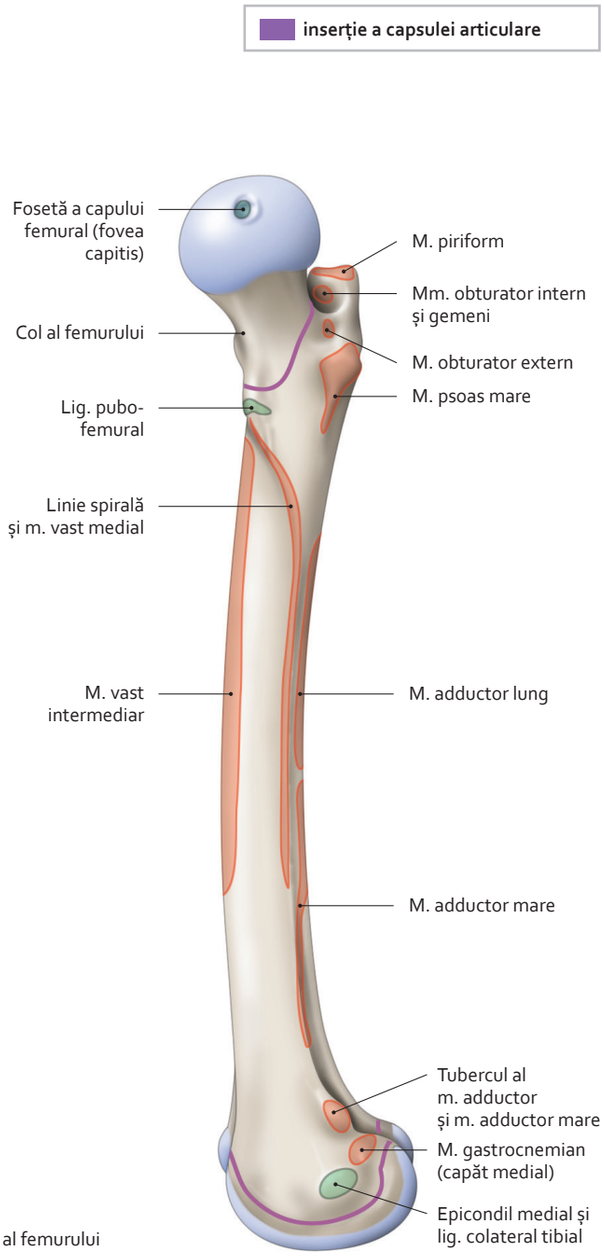

Vedere medială

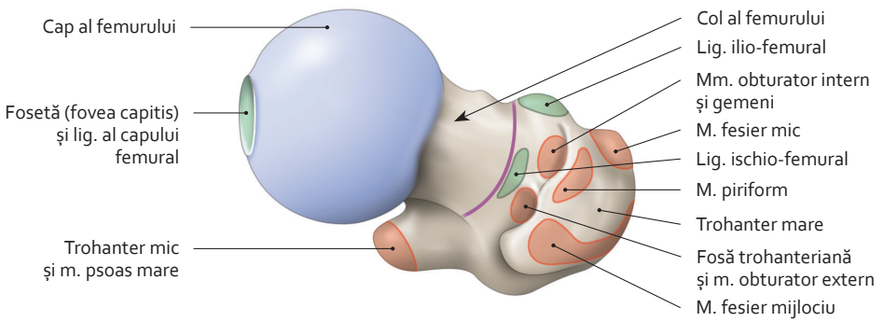

Epifiză proximală a femurului
(vedere superioară)

3064 500-87.indd 508 28.07.2014 19:06:23

8.7 Patela (rotula)

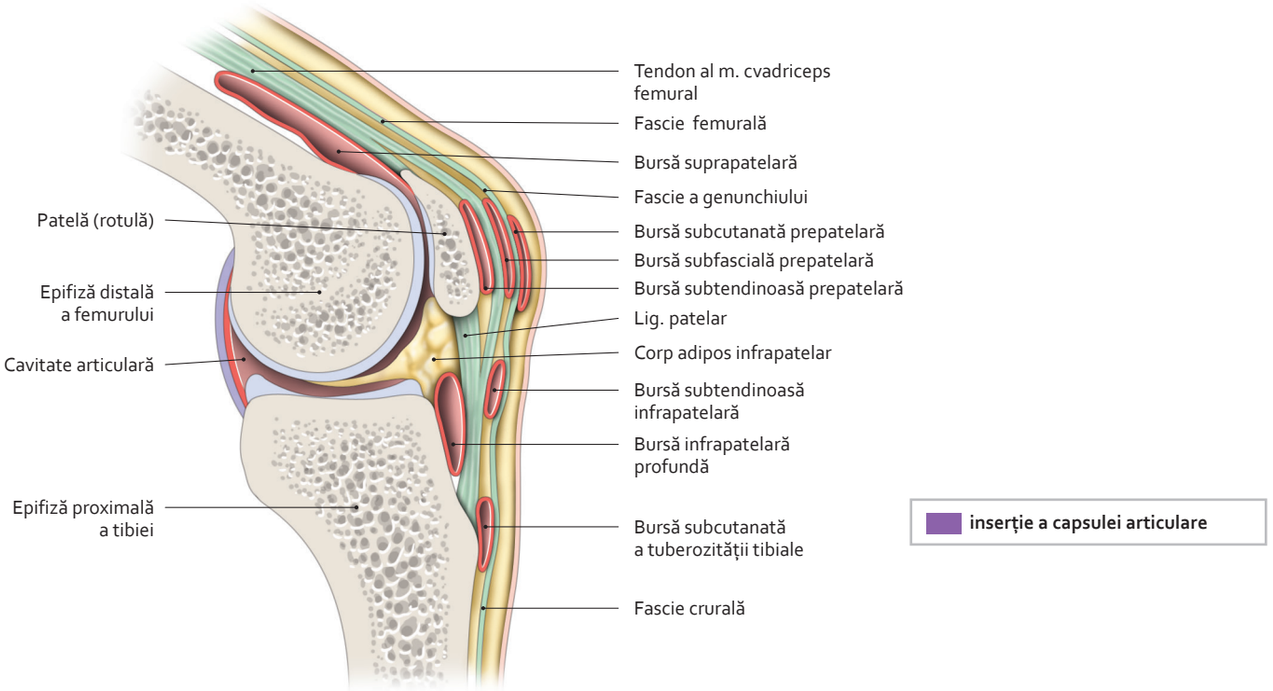

Patelă și burse sinoviale ale genunchiului
(secțiune sagitală schematică)

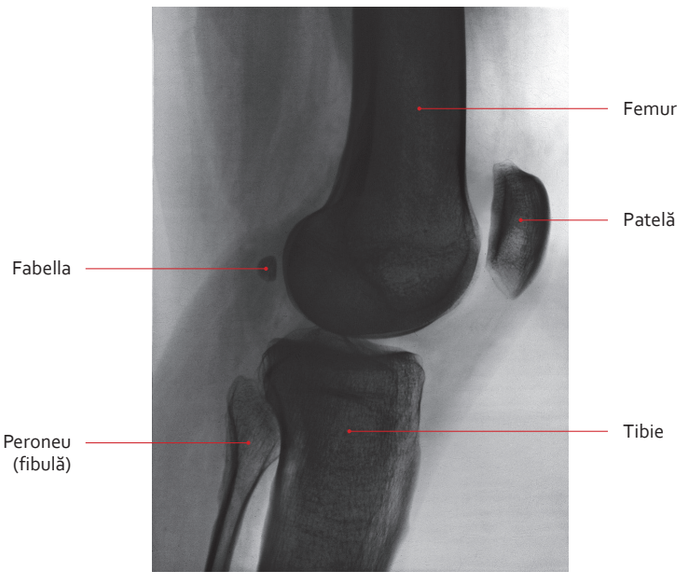

Radiografie a genunchiului
(clișeu lateral)

Notă

Fabella laterală este un os sesamoid inclus în ligamentul popliteu oblic.
Fabella medială, inconstantă, este situată pe capătul medial al mușchiului gastrocnemian.

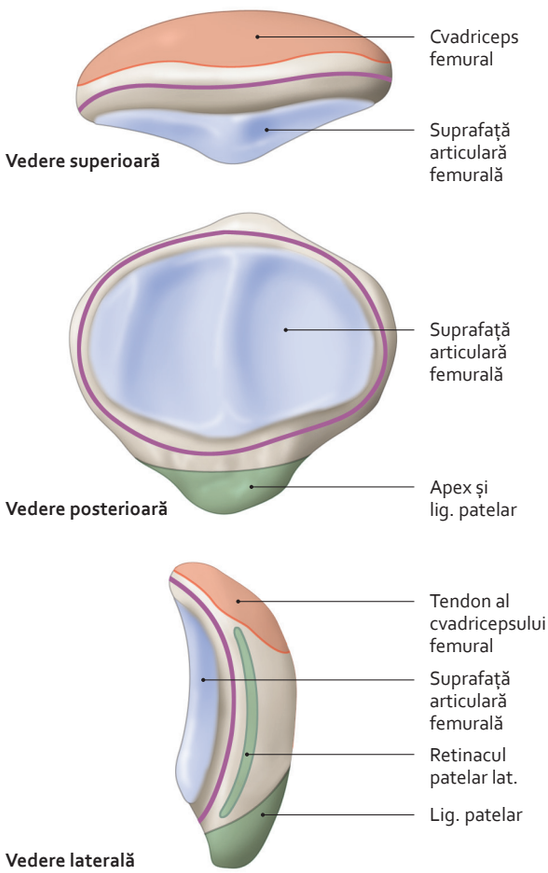

Patelă (rotulă)

3064 500-87.indd 509 28.07.2014 19:06:25

8.8 Tibia

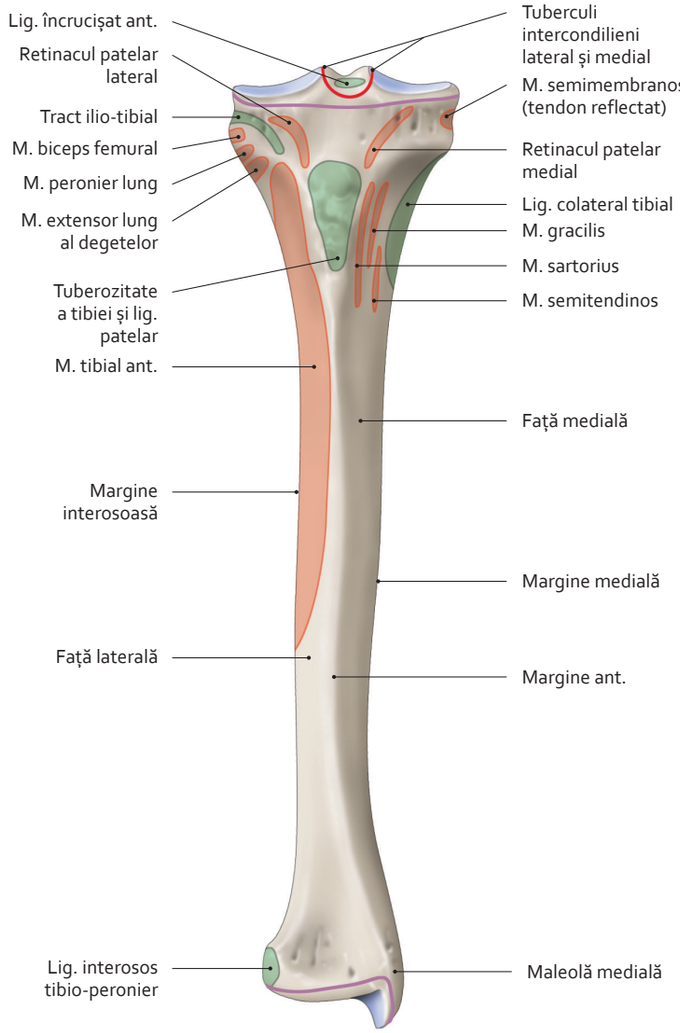

Vedere anterioară

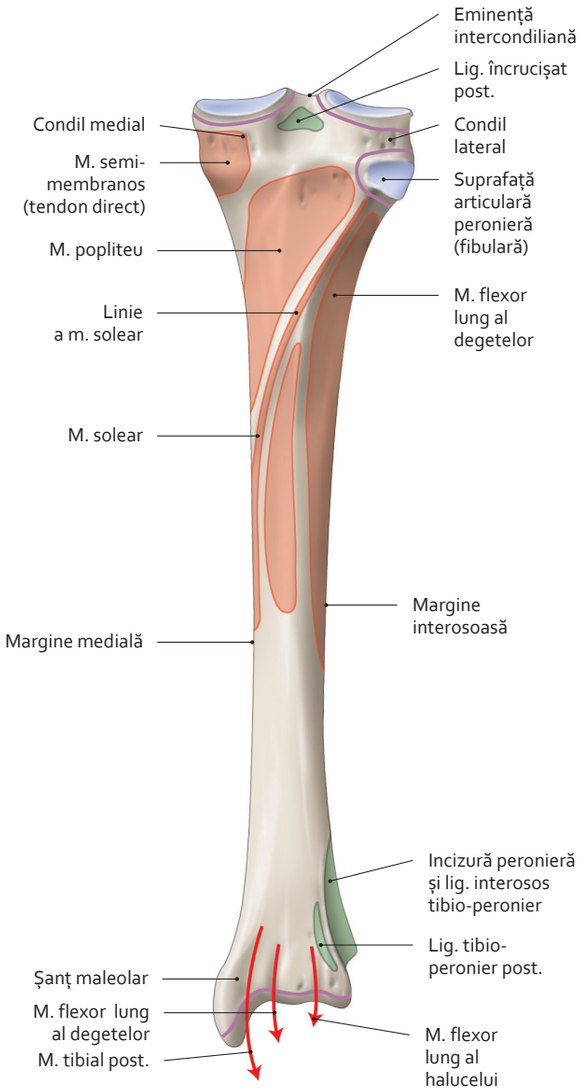

Vedere posterioară

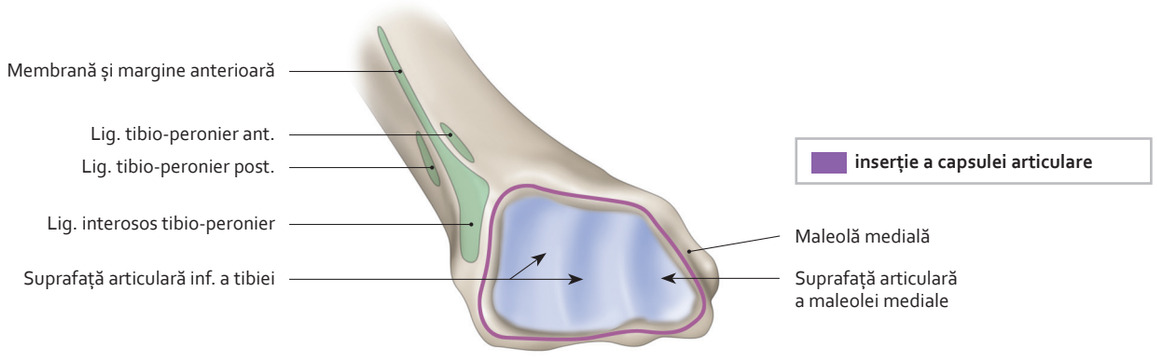

Epifiză distală
(vedere infero-medială)

3064 500-87.indd 510 28.07.2014 19:06:26

8.9 Peroneul (fibula)

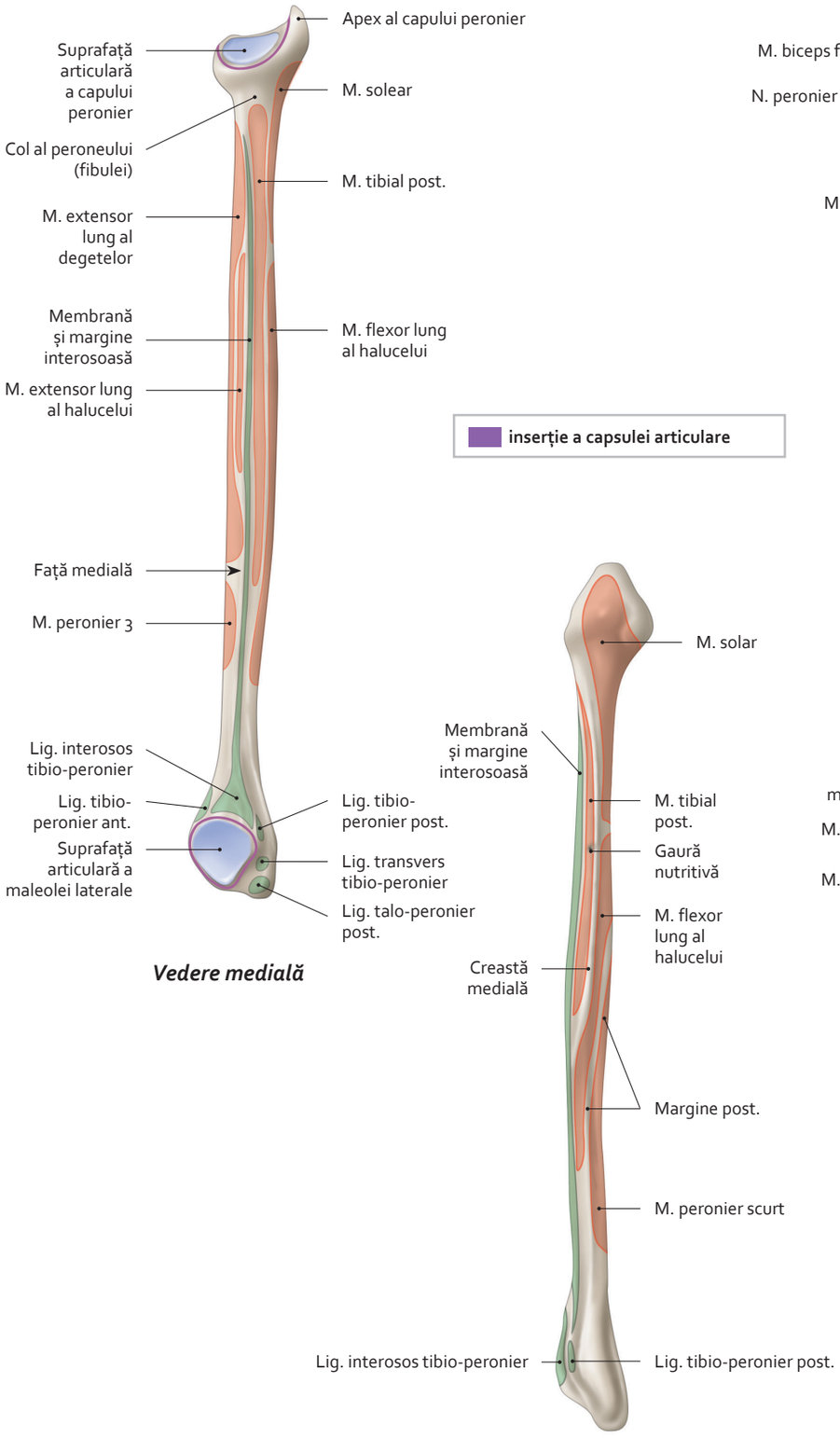

3064 500-87.indd 511 28.07.2014 19:06:28

8.10 Oasele piciorului (1)

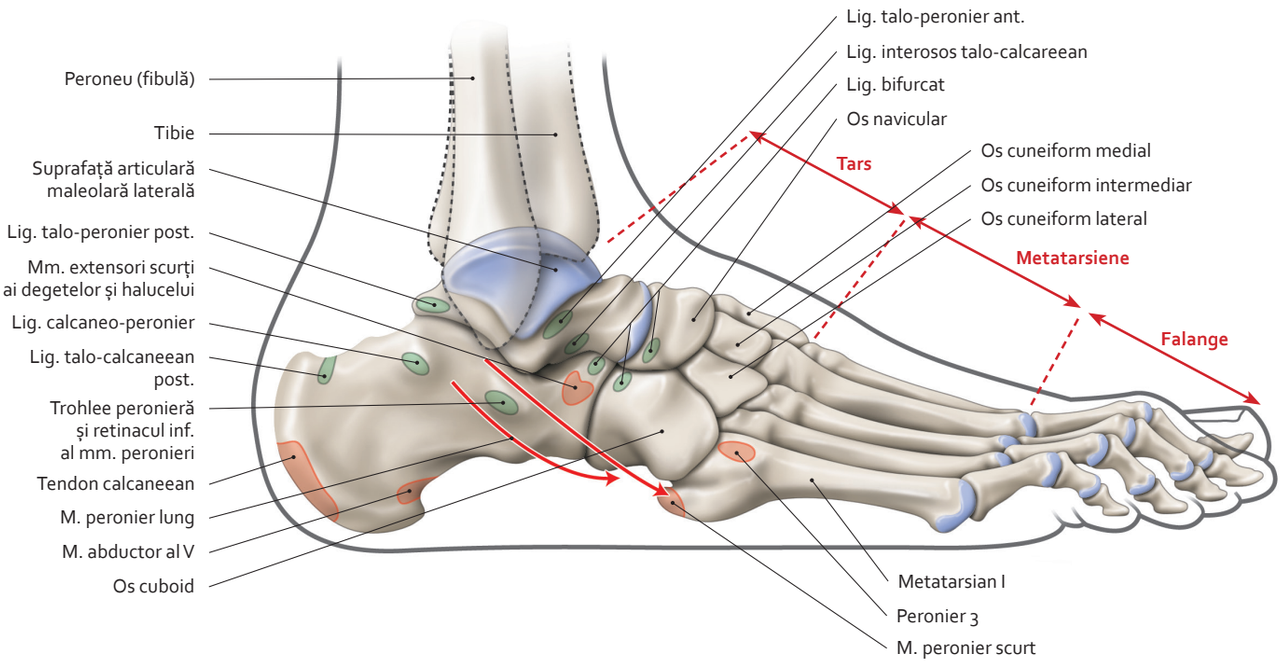

Vedere laterală a piciorului

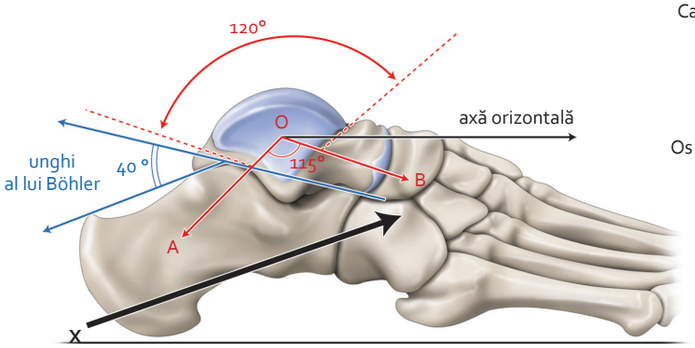

Axe ale talusului și calcaneului
(vedere laterală)

OA = axă a corpului talusului
OB = axă a colului talusului
AOB = unghi de înclinare a talusului
X = axe ale calcaneului

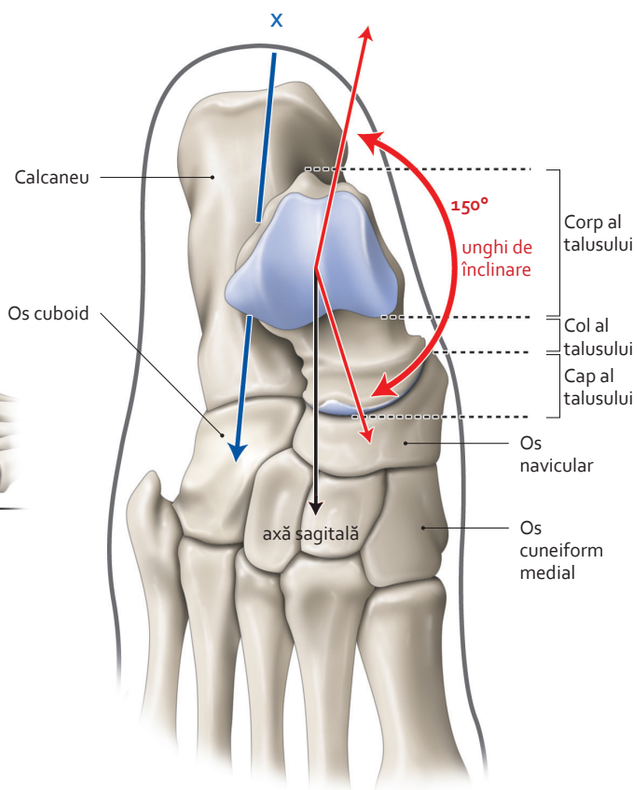

Axe ale talusului și calcaneului
(vedere superioară)

3064 500-87.indd 512 28.07.2014 19:06:30

8.11 Oasele piciorului (2)

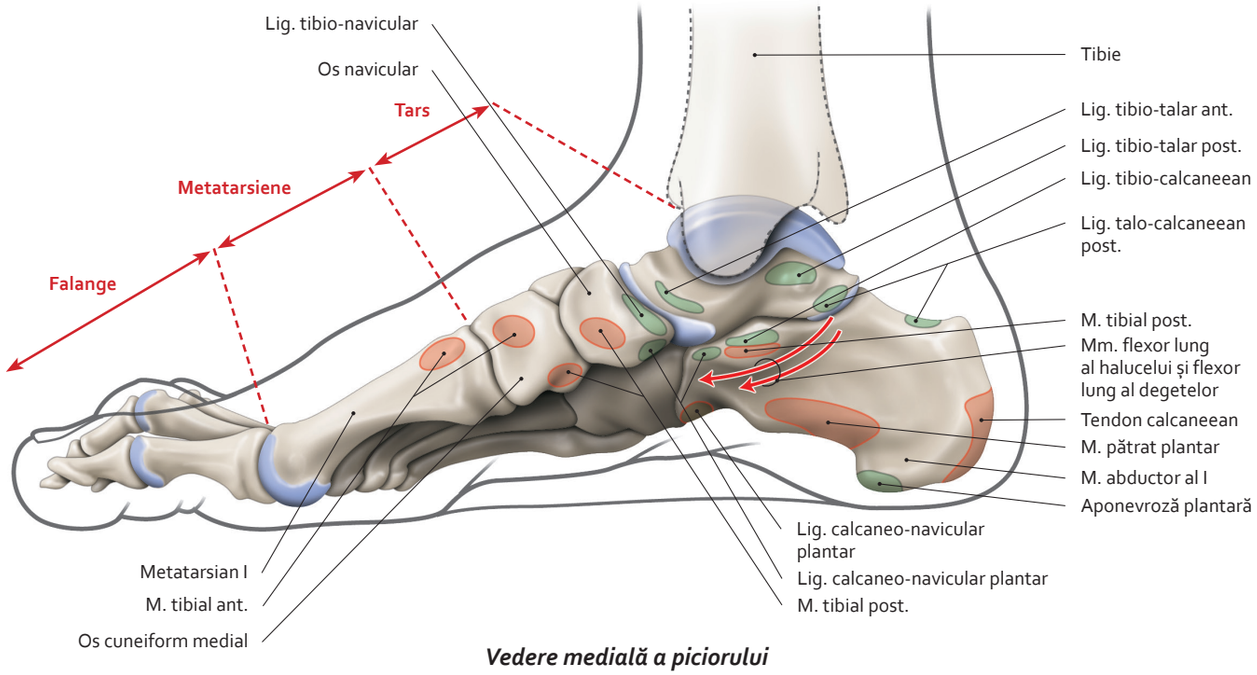

Vedere medială a piciorului

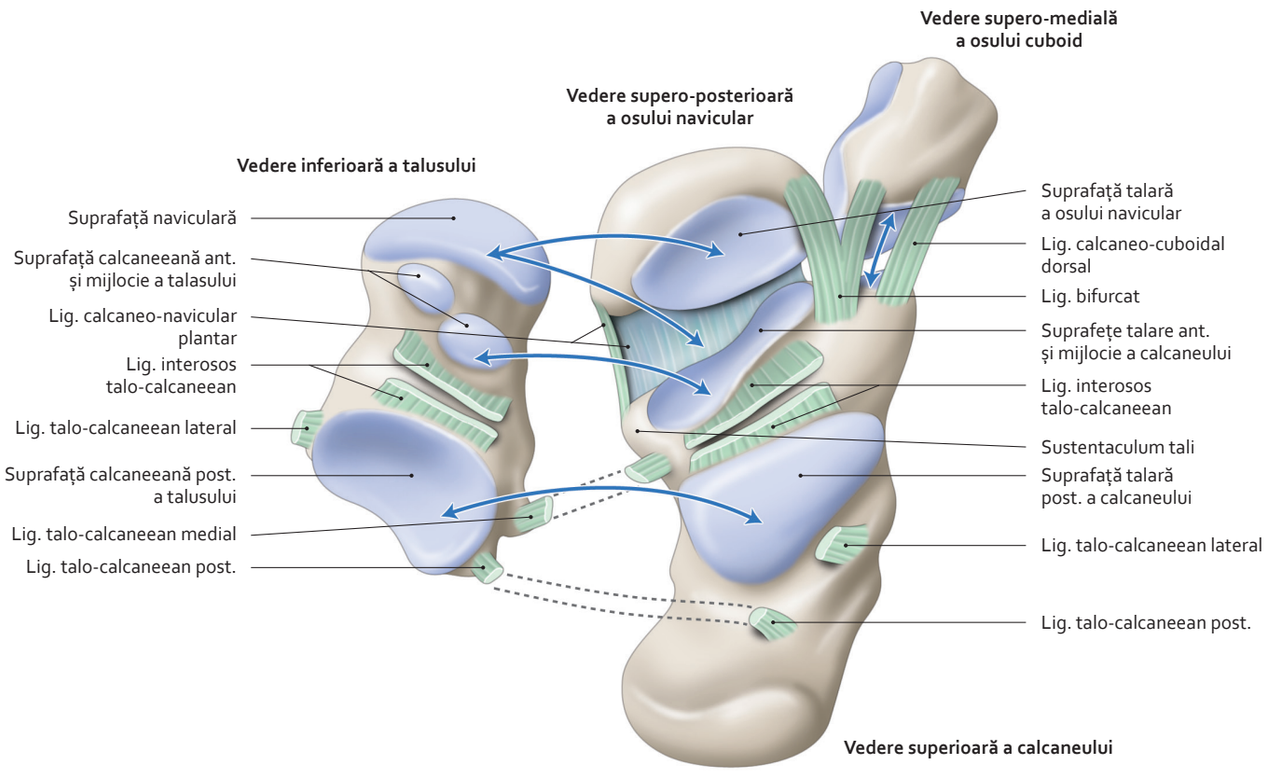

Articulații subtalară și transversă a tarsului, dezarticulate
(săgeți: corespondențe ale suprafețelor articulare)

3064 500-87.indd 513 28.07.2014 19:06:32

8.12 Articulația șoldului sau coxo-femurală (1)

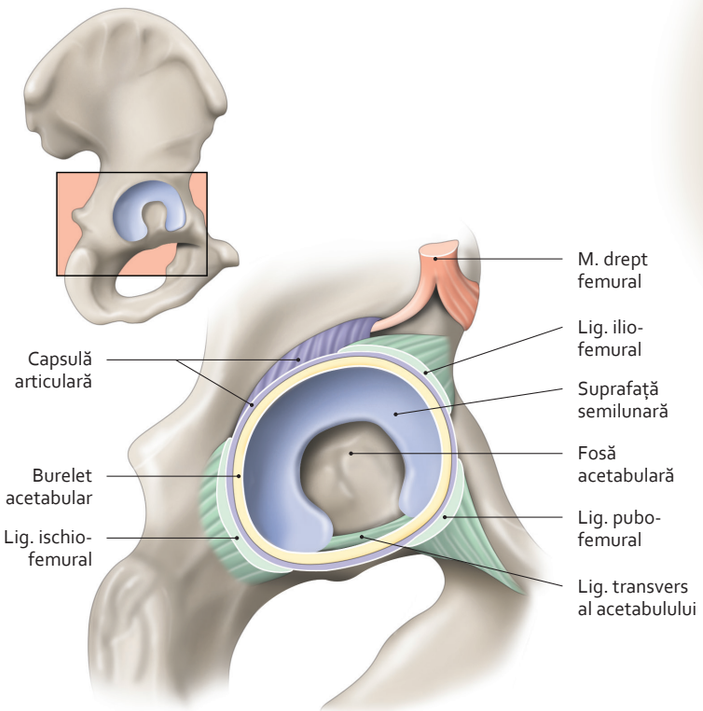

Acetabul
(vedere externă)

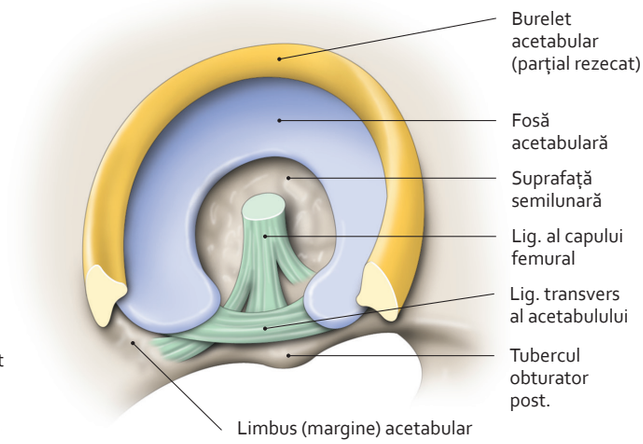

Burelet acetabular
(vedere externă)

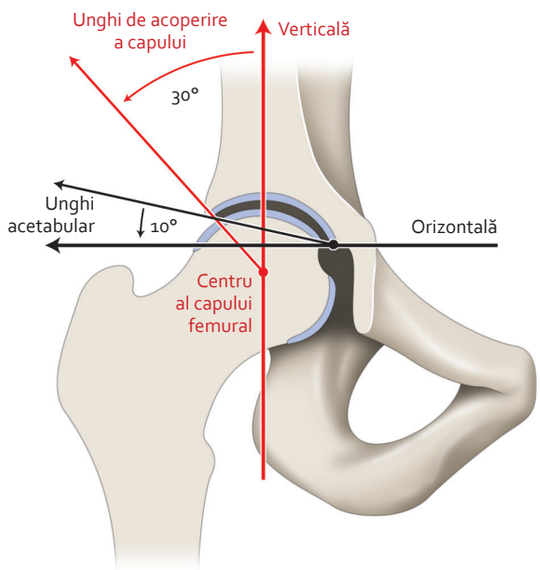

Profunzime a acetabulului
(congruență a suprafețelor articulare)

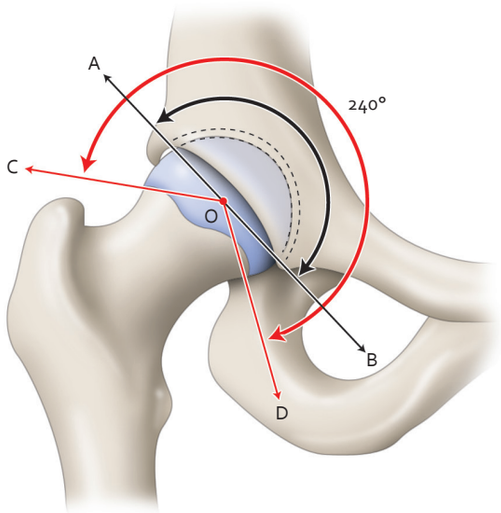

Valori angulare ale acetabulului (AOB) și ale capului femural (COD)

3064 500-87.indd 514 28.07.2014 19:06:34

8.13 Articulația șoldului sau coxo-femurală (2)

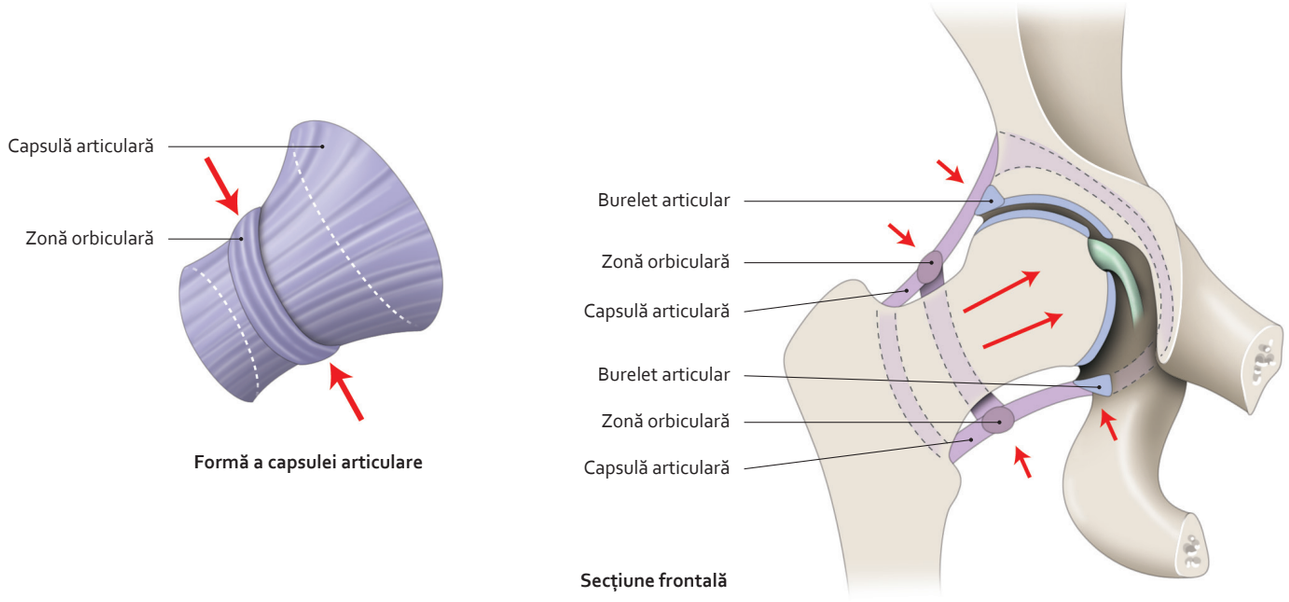

Fixare a capului femural

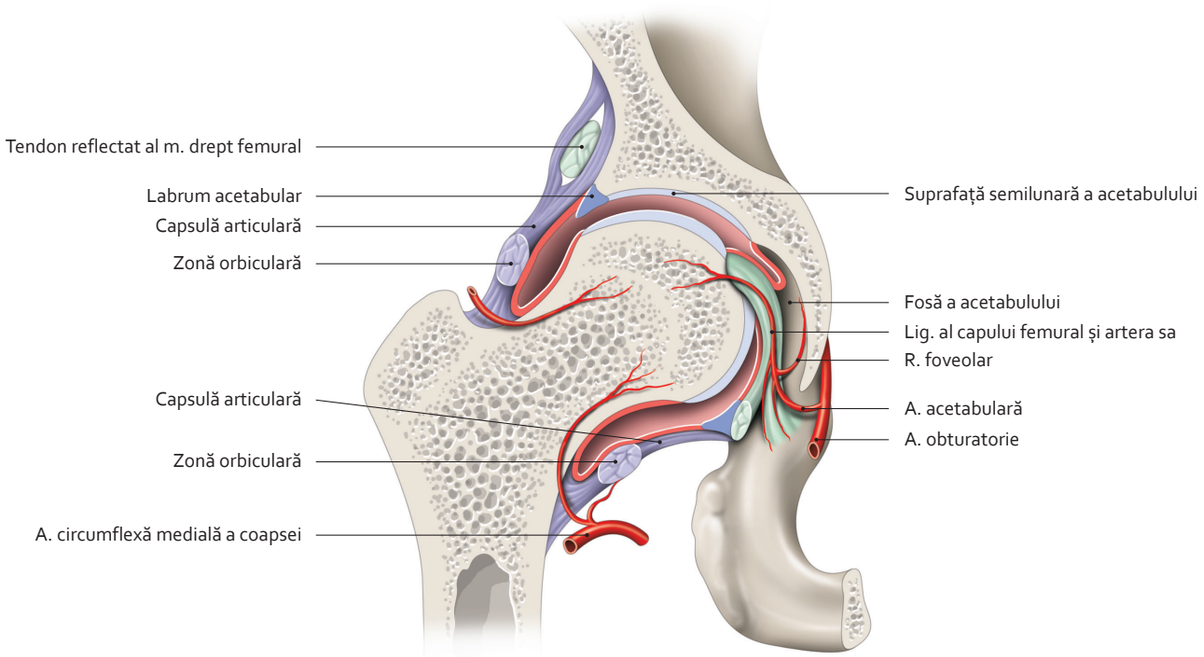

Articulație coxo-femurală
(secțiune frontală)

8.14 Articulația șoldului sau coxo-femurală (3)

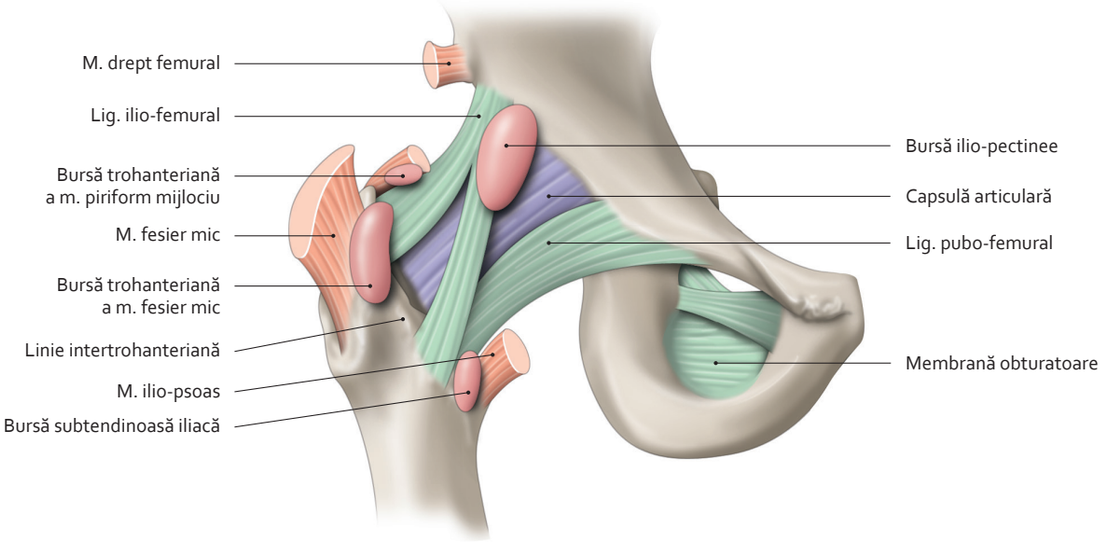

Burse ale articulației coxo-femurale
(vedere anterioară)

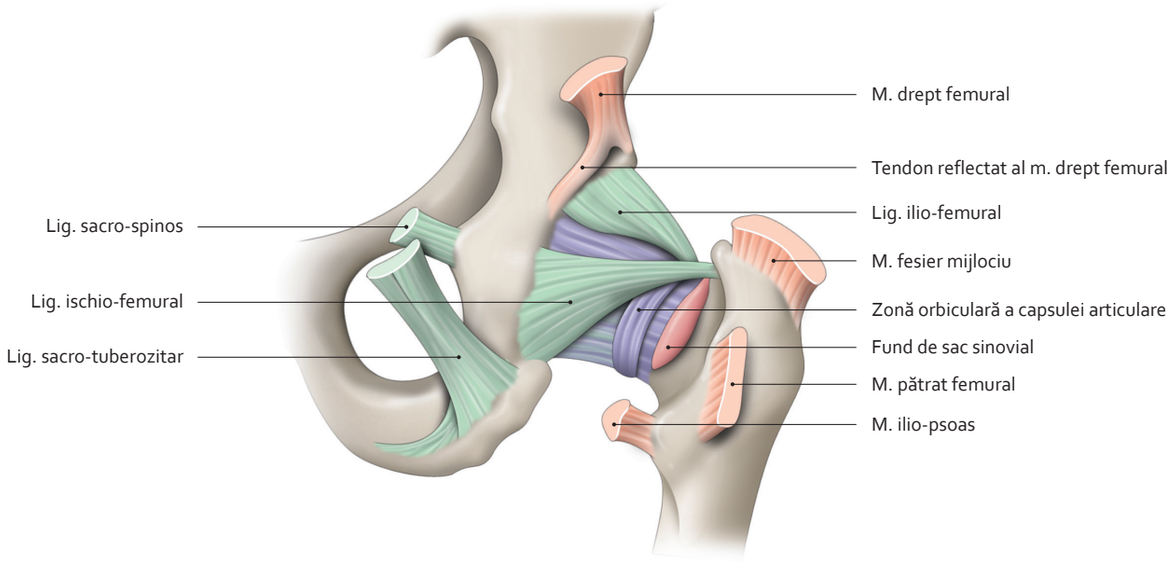

Articulație coxo-femurală
(vedere posterioară)

3064 500-87.indd 516 28.07.2014 19:06:36

8.15 Articulația genunchiului (1)

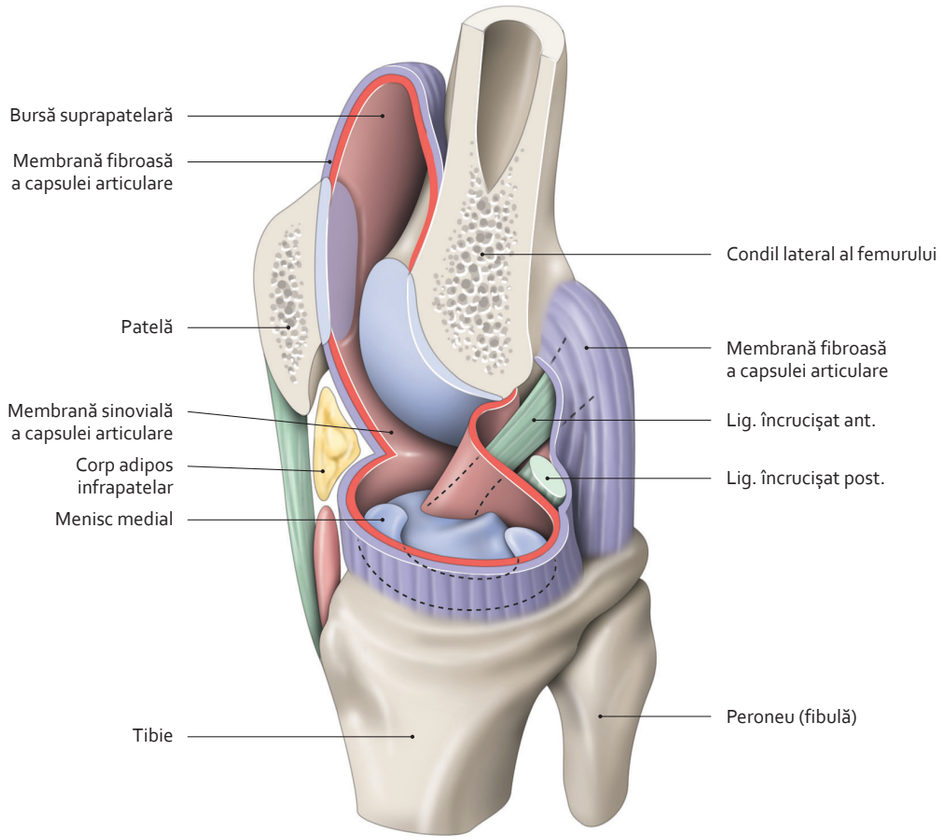

Articulație a genunchiului – aspect schematic al capsulei articulare
(rezecție a condilului medial și a patelei)

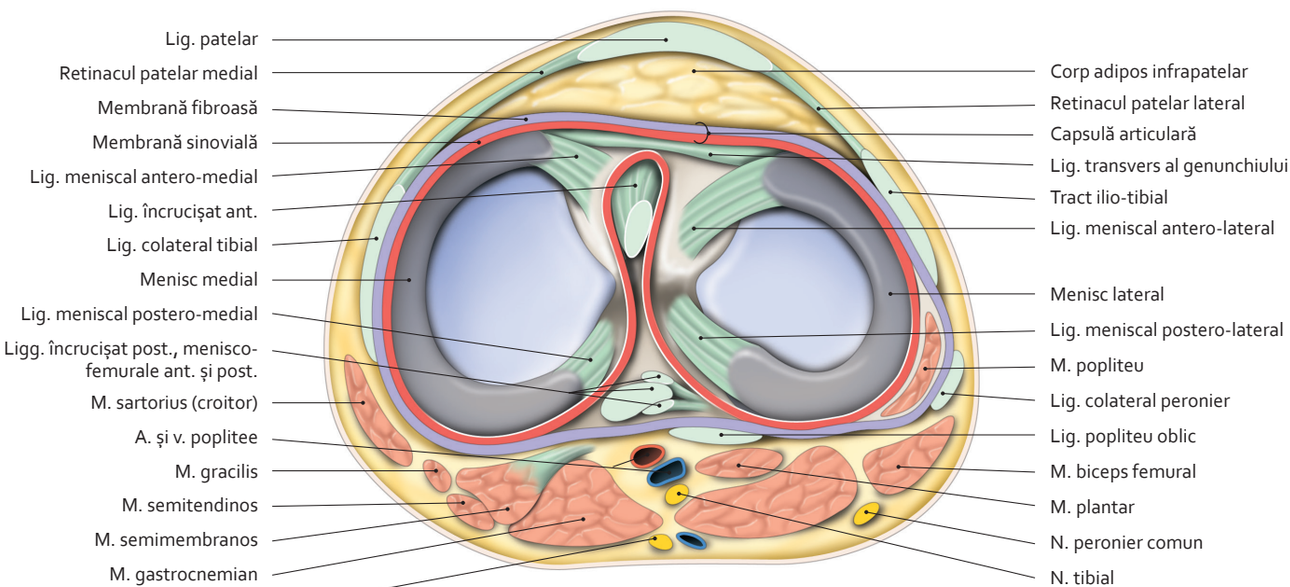

Meniscuri și ligamente ale genunchiului – secțiune transversală a genunchiului
(vedere superioară)

3064 500-87.indd 517 28.07.2014 19:06:38

8.16 Articulația genunchiului (2)

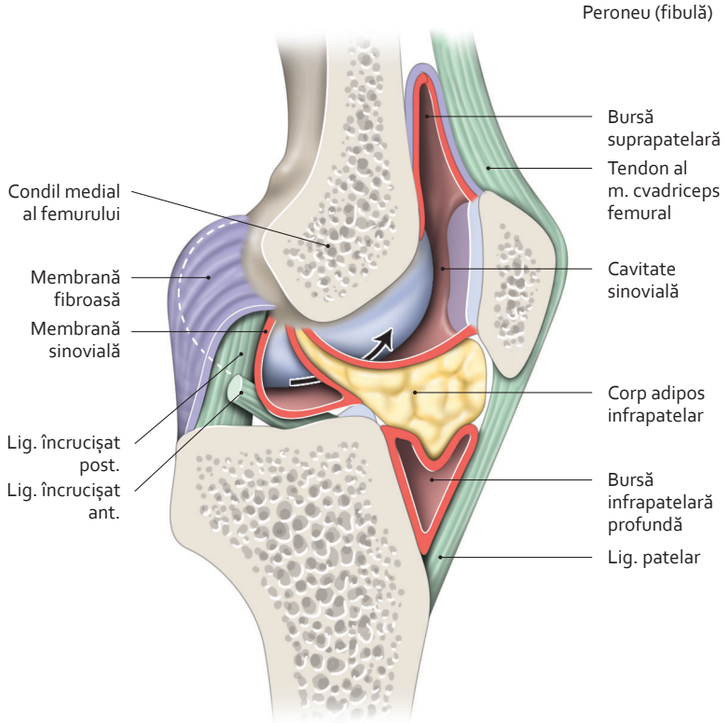

Cavitate articulară medială a genunchiului
(secțiune sagitală – vedere laterală)

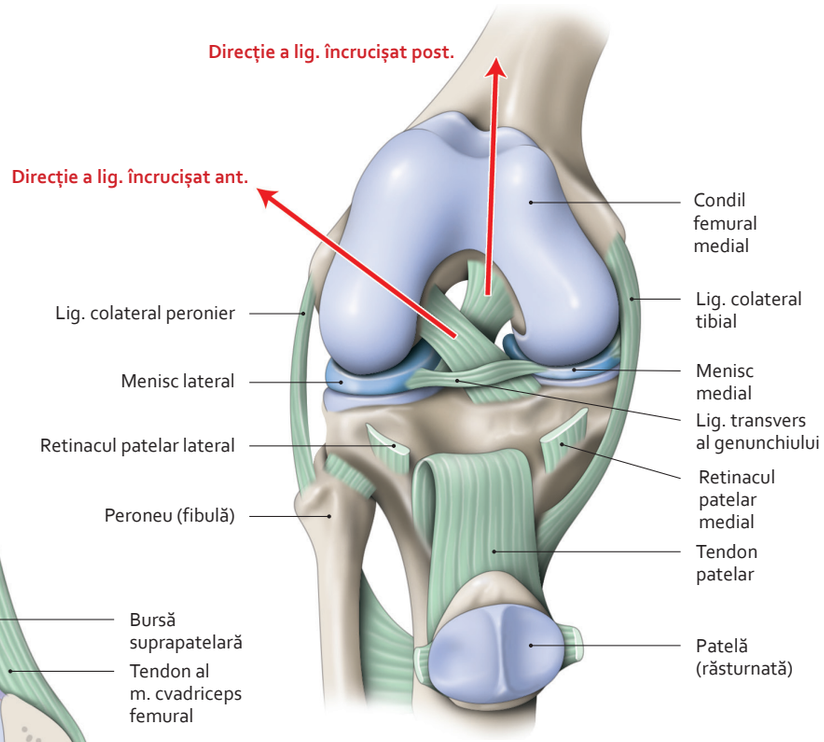

Ligamente încrucișate ale genunchiului
(genunchi deschis, vedere anterioară)

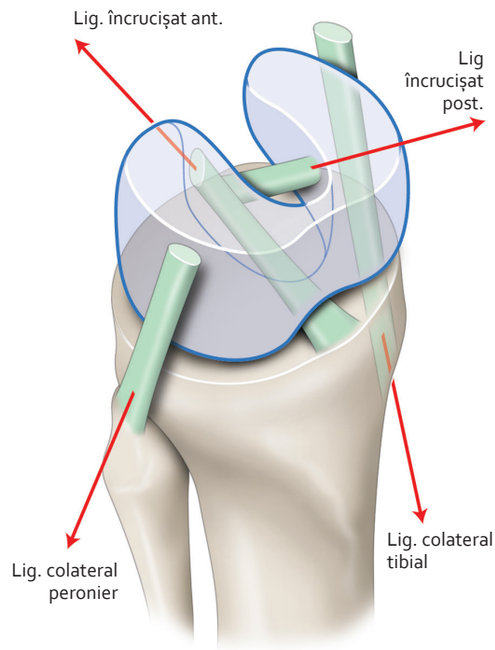

Direcție a ligamentelor încrucișate
și a ligamentelor colaterale peronier și tibial
(vedere laterală și oblică)

3064 500-87.indd 518 28.07.2014 19:06:40

8.17 Articulația genunchiului (3)

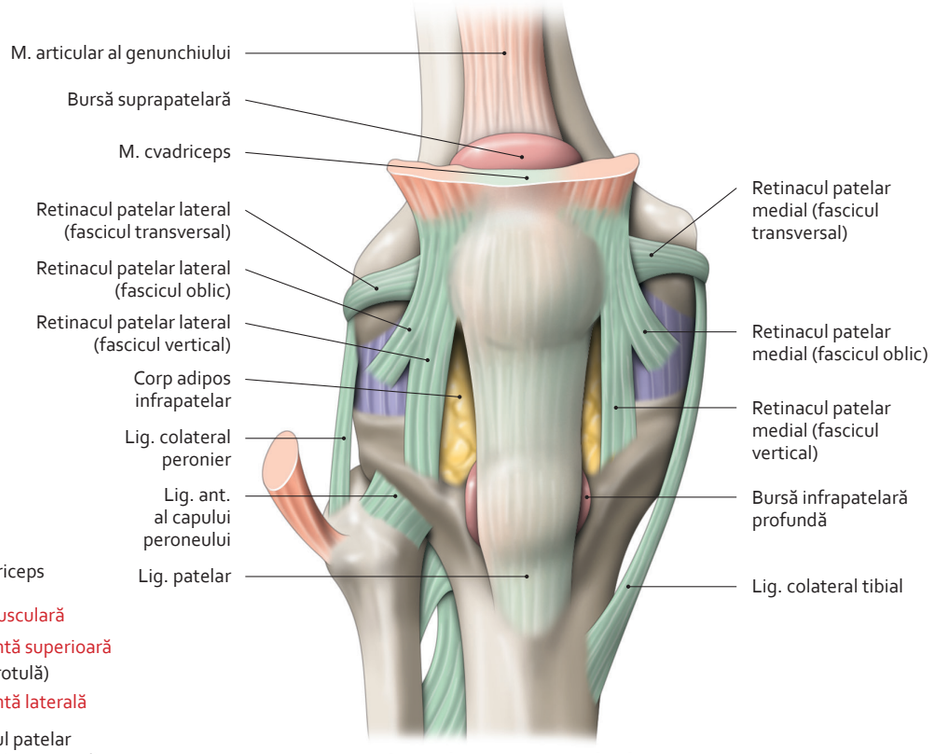

Articulație a genunchiului
(vedere anterioară)

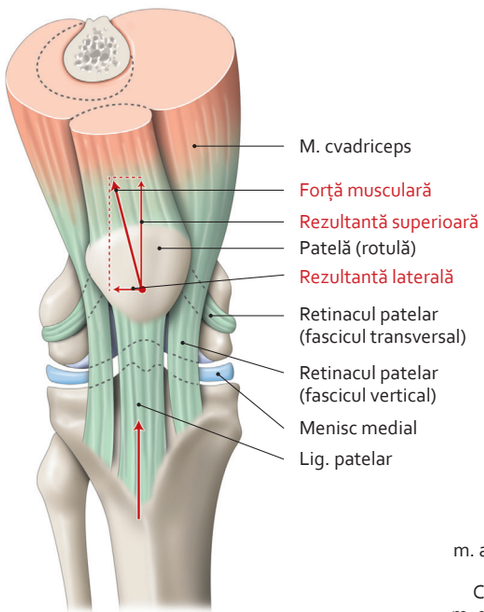

Direcție a tendonului cvadricepsului

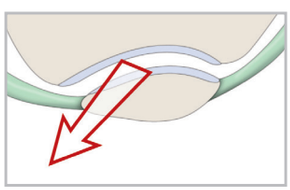

Deplasare laterală a patelei (rotulei) în timpul flexiei

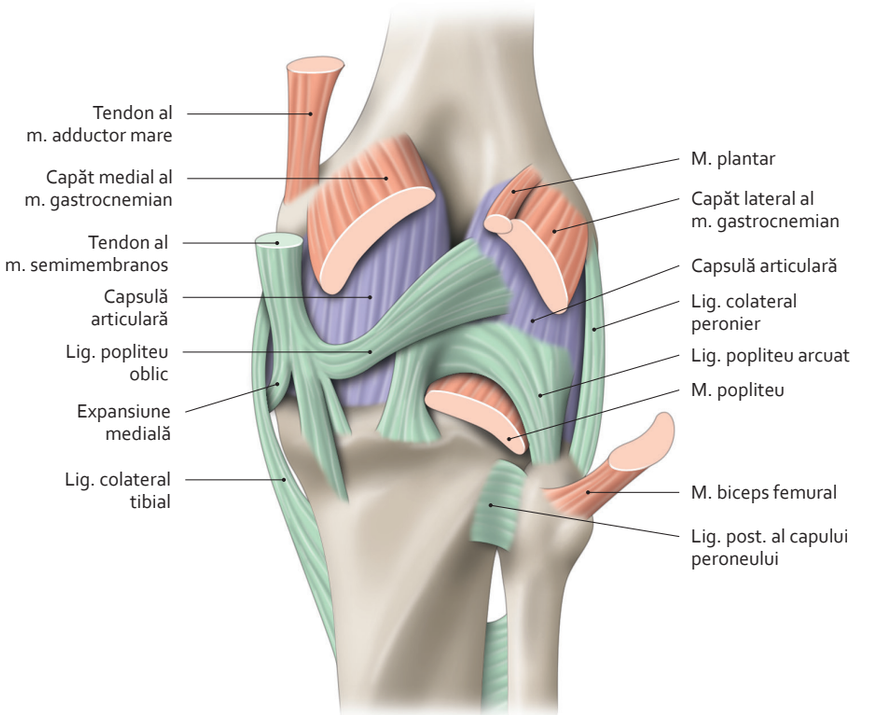

Articulație a genunchiului
(vedere posterioară)

3064 500-87.indd 519 28.07.2014 19:06:43

8.18 Articulația genunchiului (4)

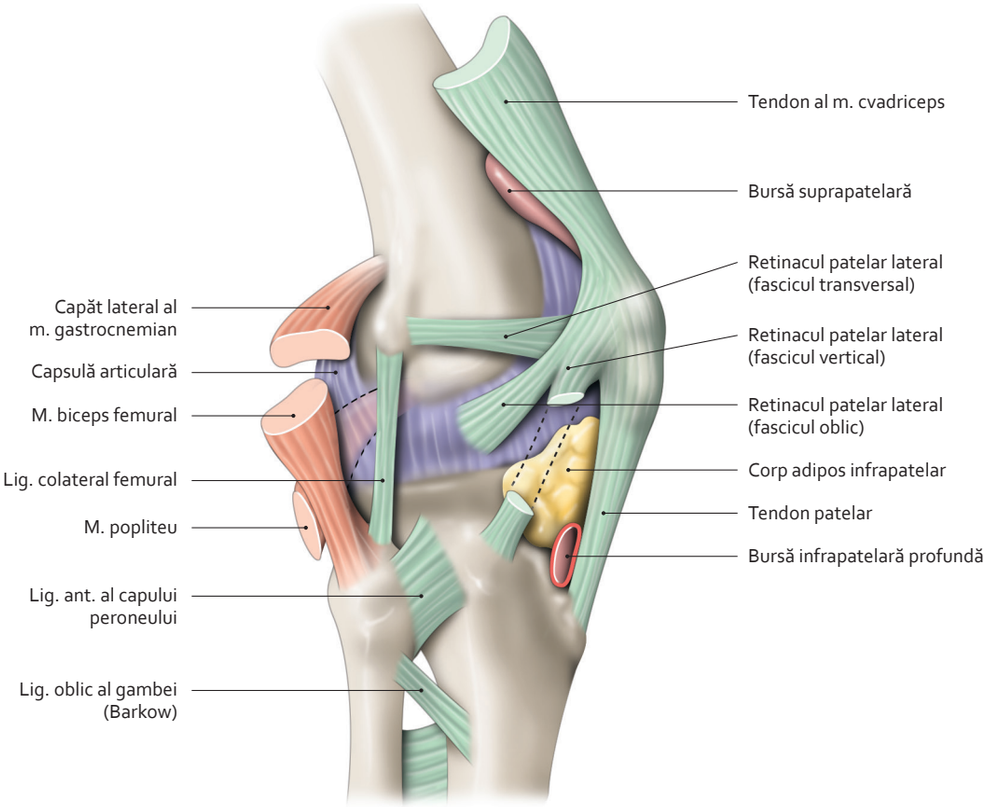

Articulație a genunchiului
(vedere laterală)

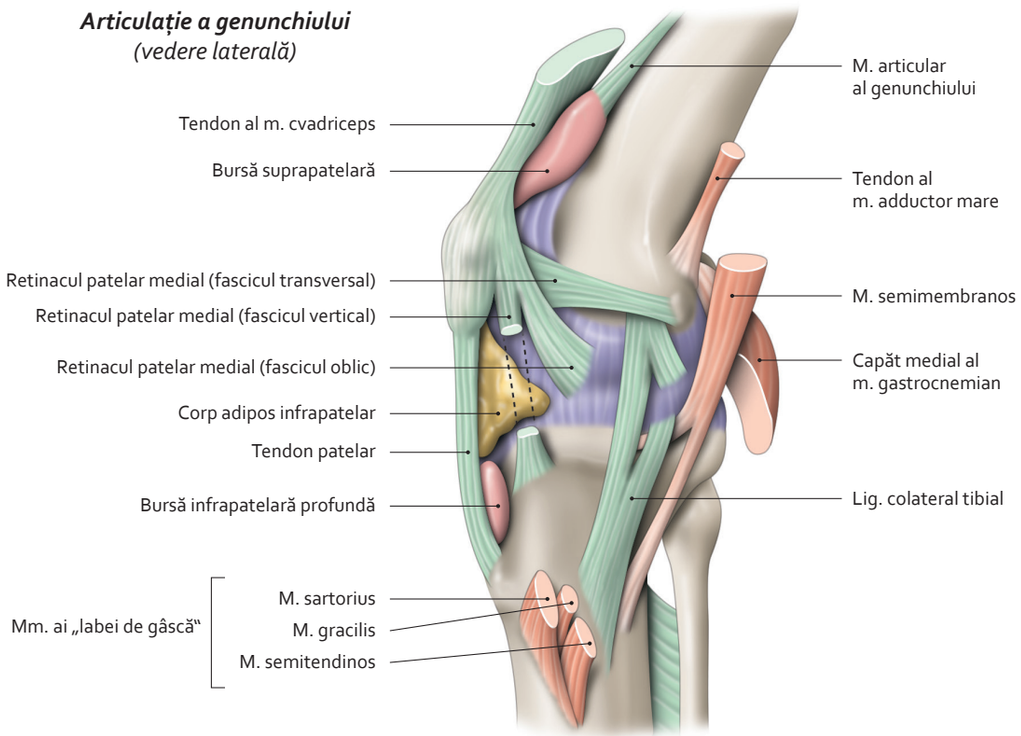

Articulație a genunchiului
(vedere medială)

3064 500-87.indd 520 28.07.2014 19:06:45

8.19 Articulațiile gambei

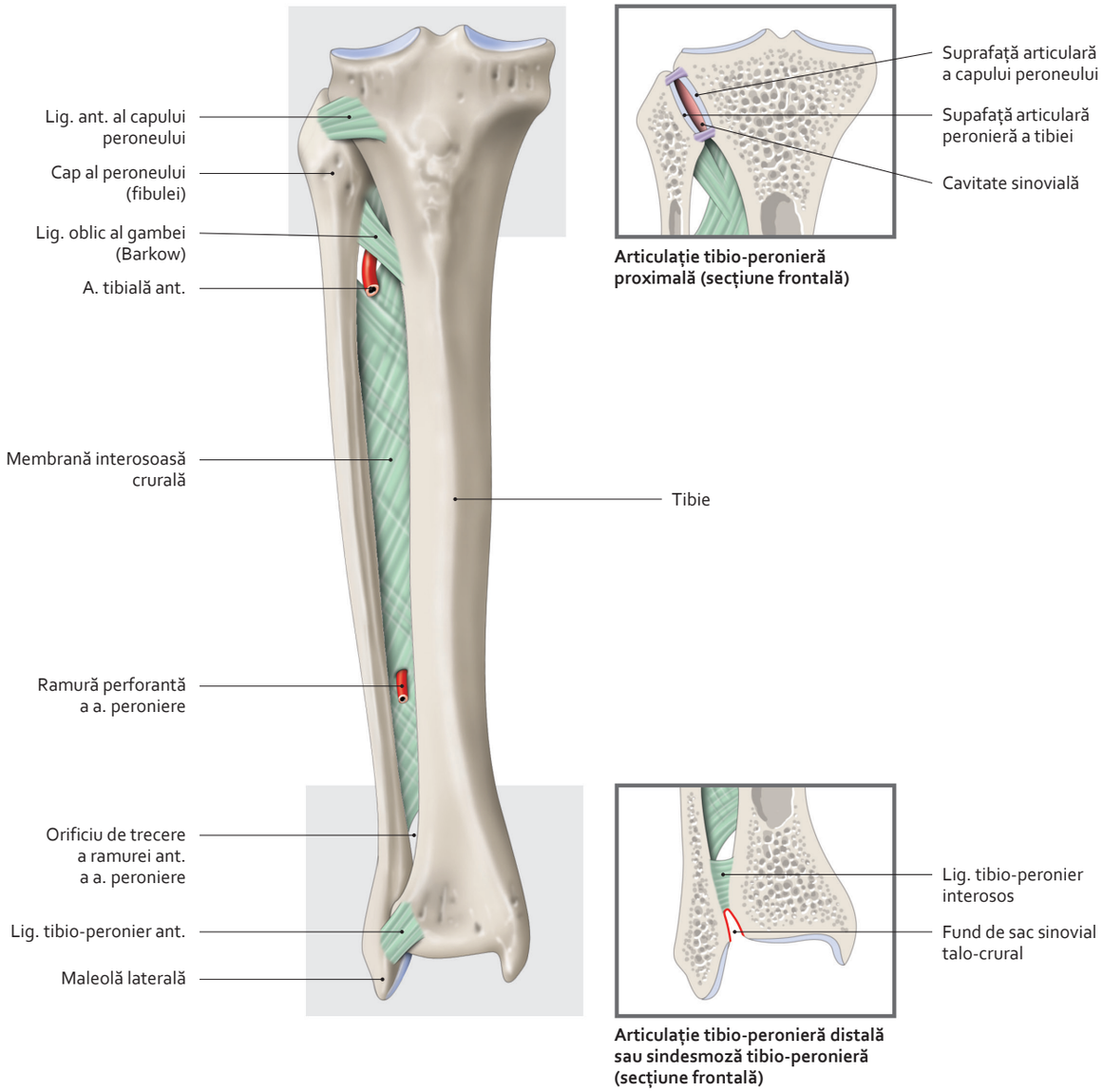

Articulații ale gambei
(vederi anterioare)

3064 500-87.indd 521 28.07.2014 19:06:47

8.20 Articulațiile piciorului (1)

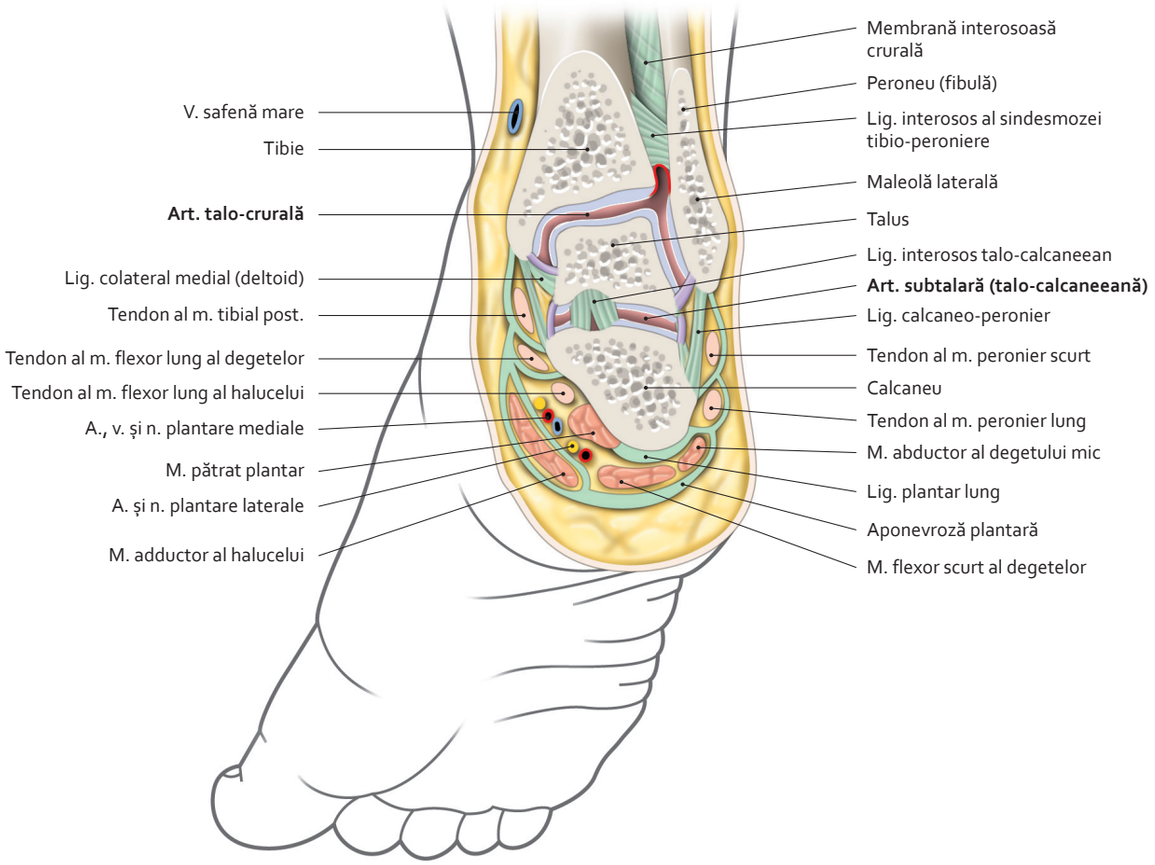

Articulații talo-crurală și subtalară
(secțiune frontală a regiunii posterioare a piciorului – vedere posterioară)

3064 500-87.indd 522 28.07.2014 19:06:49

8.21 Articulațiile piciorului (2)

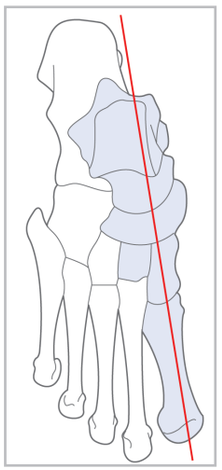

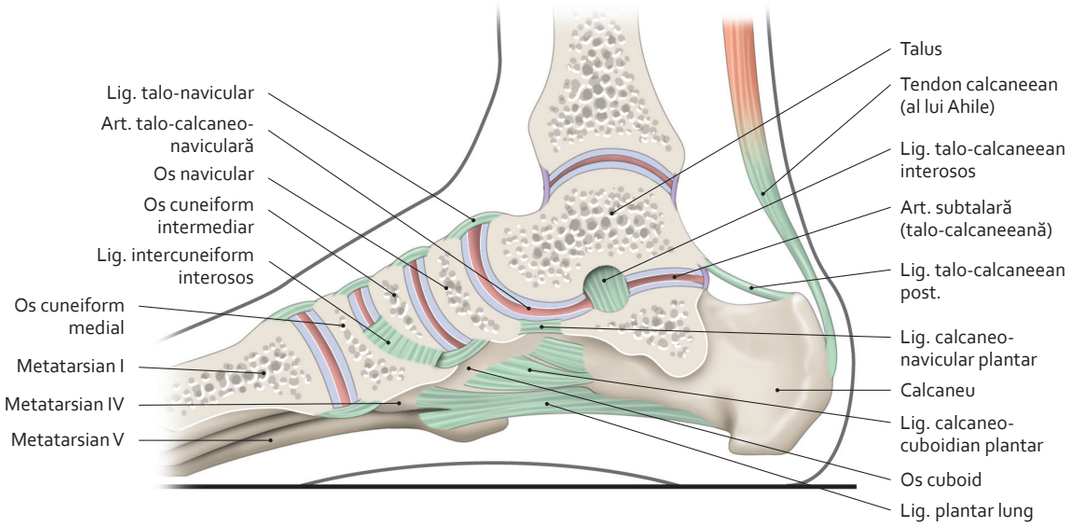

Articulații ale tarsului
(secțiune verticală și oblică a piciorului – vedere medială)

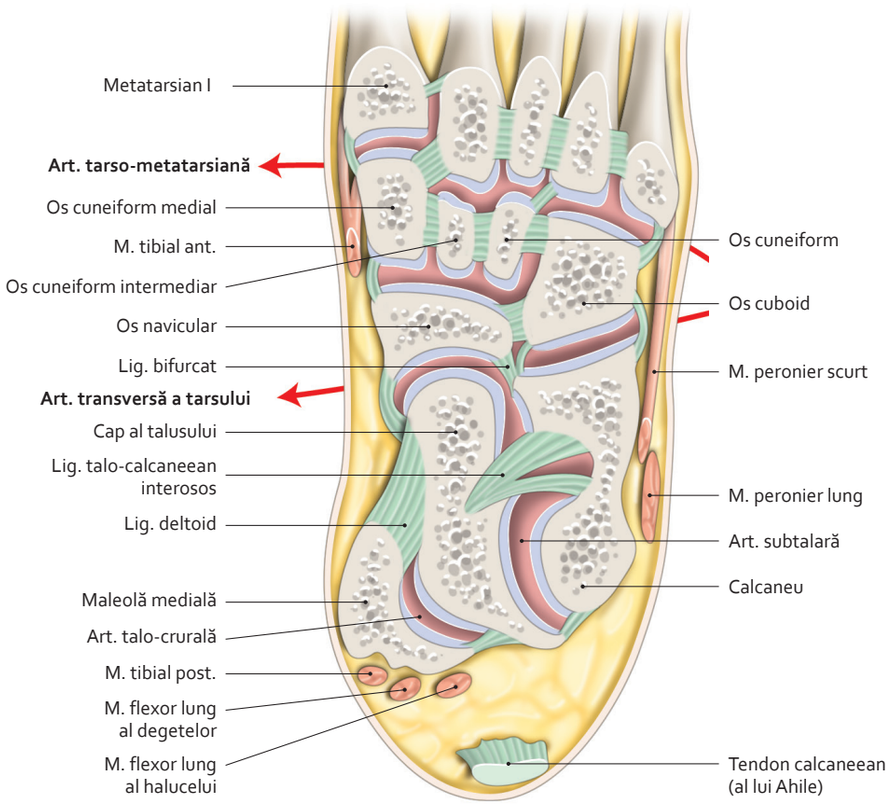

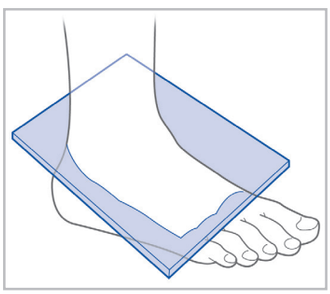

Notă

Ligamentele interosoase ale tarsului cuprind:
- ligamentul talo-calcaneean interosos;
- ligamentul cuneo-cuboidian interosos;
- ligamentele intercuneene interosoase.

Articulații ale tarsului
(secțiune oblică sub articulația talo-crurală)

3064 500-87.indd 523 28.07.2014 19:06:51

8.22 Articulațiile piciorului (3)

Notă

Ligamentul colateral medial (deltoid) cuprinde:
- ligamentul tibio-navicular;
- ligamentul tibio-calcaneean;
- ligamentul tibio-talar anterior;
- ligamentul tibio-talar posterior.

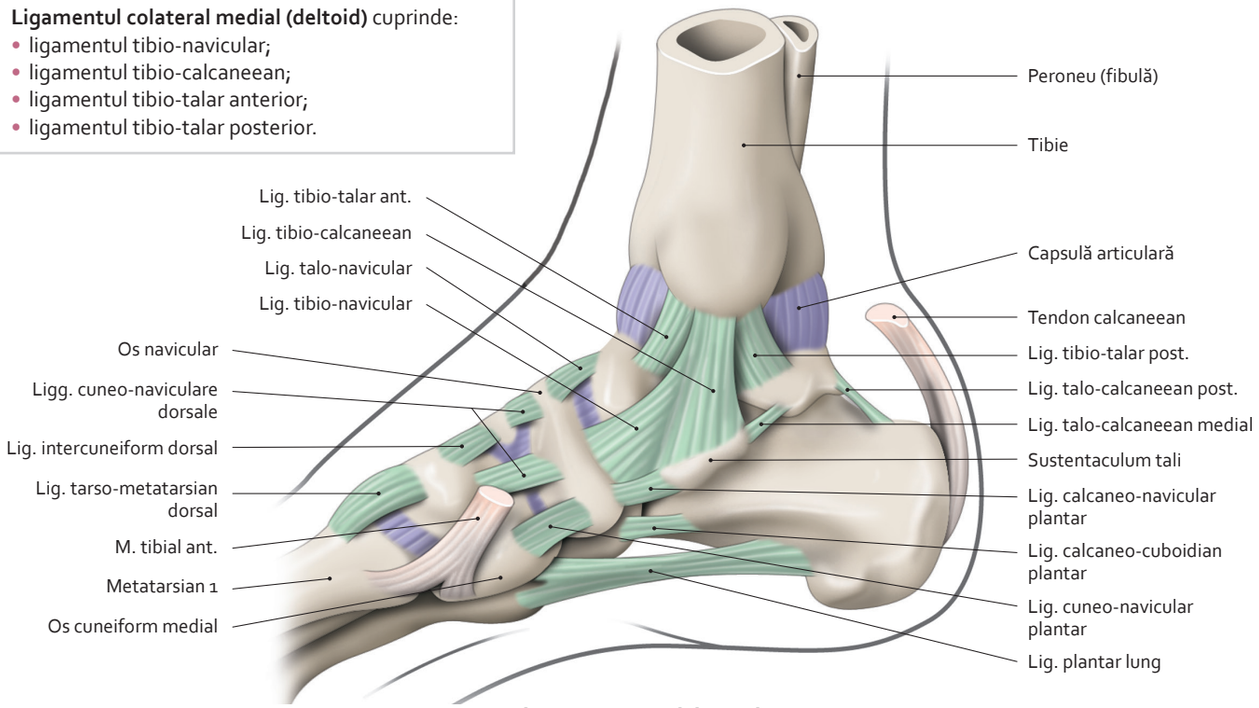

Ligamente ale piciorului
(vedere medială)

Notă

Ligamentul colateral lateral cuprinde:
- ligamentul talo-peronier anterior;
- ligamentul talo-peronier posterior;
- ligamentul calcaneo-peronier.

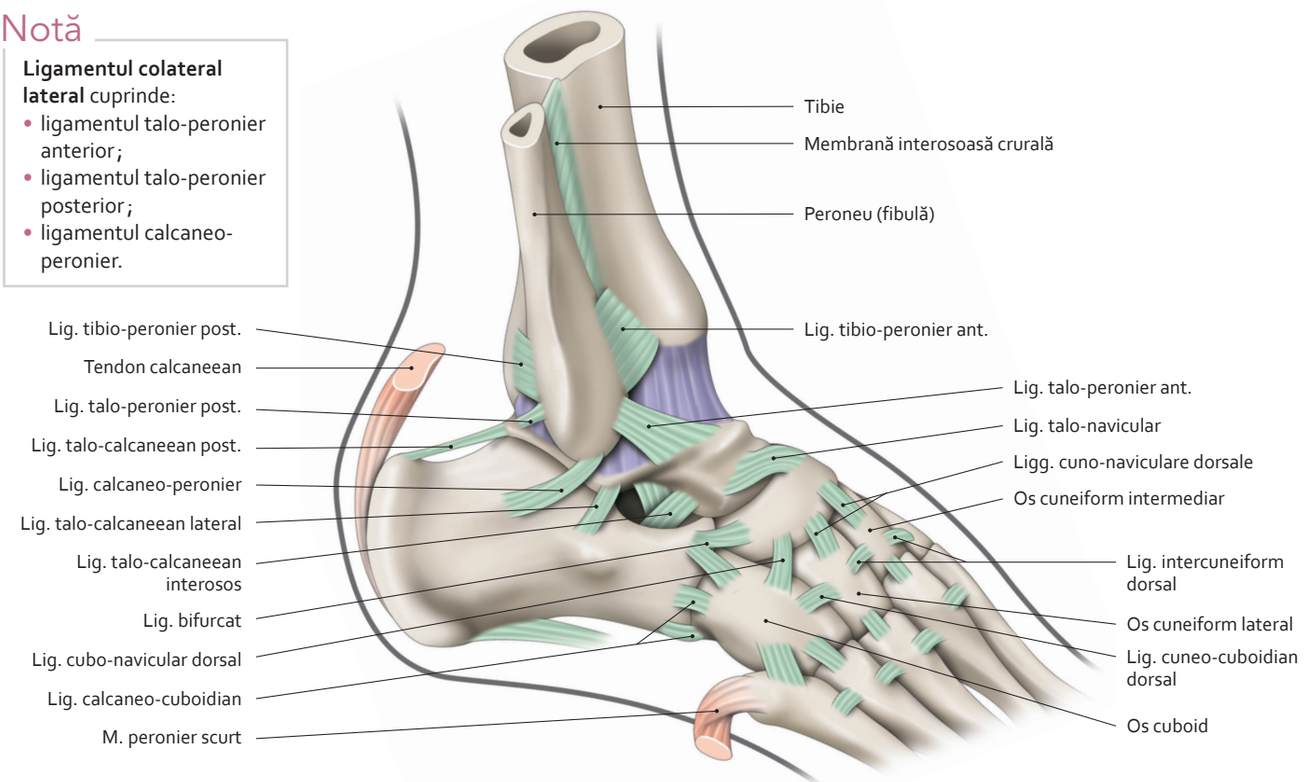

Ligamente ale piciorului
(vedere laterală)

3064 500-87.indd 524 28.07.2014 19:06:54

8.23 Articulațiile piciorului (4)

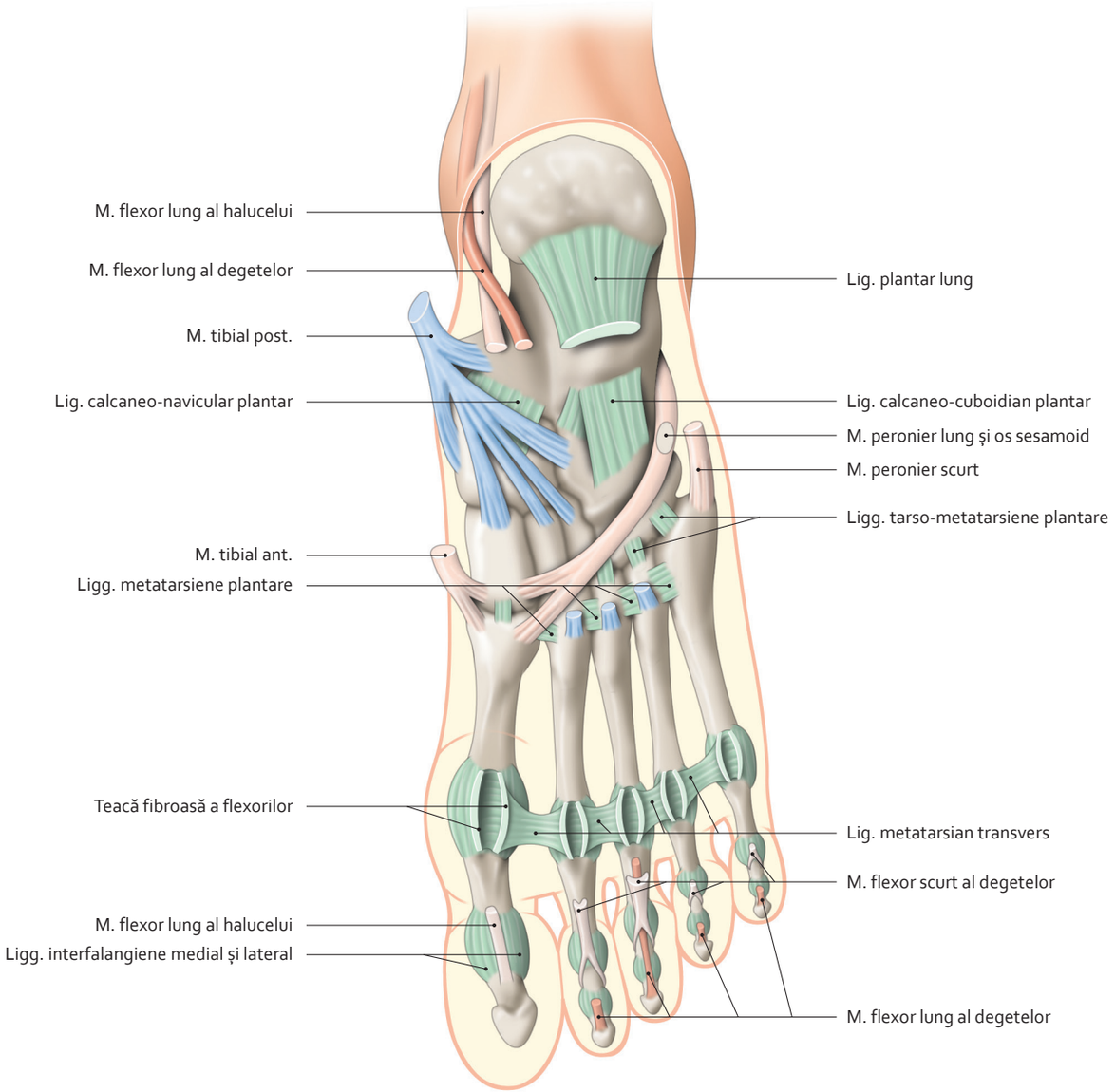

Ligamente și tendoane musculare ale plantei piciorului
(vedere plantară, picior în extensie)

3064 500-87.indd 525 28.07.2014 19:06:57

8.24 Articulațiile piciorului (5)

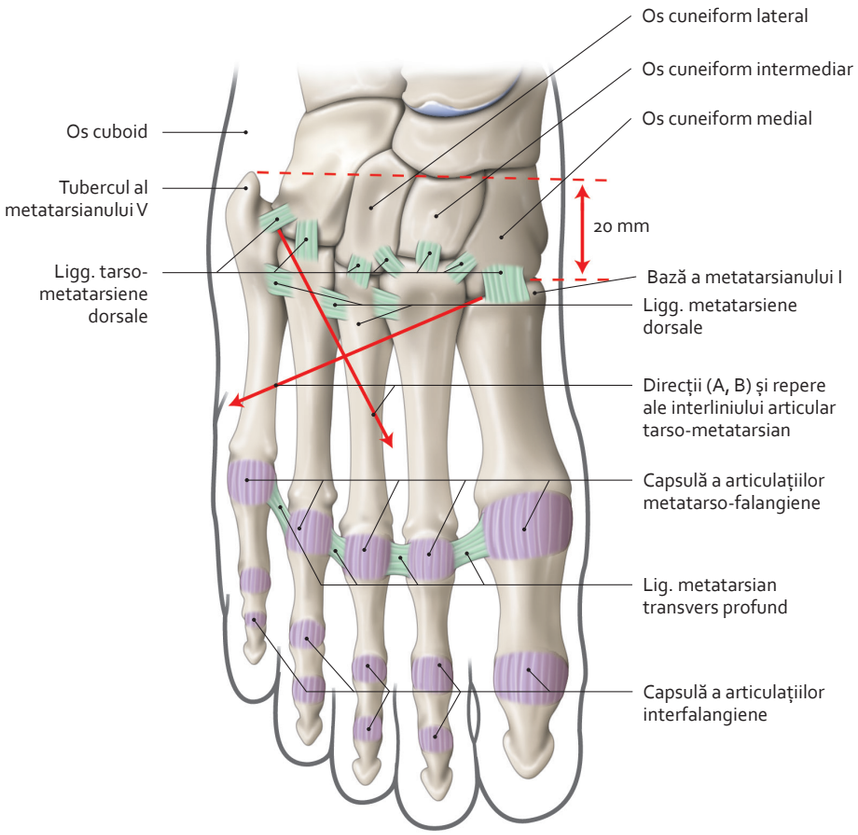

Articulație a antepiciorului
(vedere dorsală)

Notă

Articulațiile antepiciorului cuprind :

- articulațiile **tarso-metatarsiene;**
- articulațiile **intermetatarsiene;**
- articulațiile **metatarso-falangiene;**
- și articulațiile **interfalangiene**.

Toate articulațiile prezintă mișcări reduse, dar amplificate și asociate în timpul mișcării.
În mers, ele amortizează greutatea corpului în cursul dublei sprijiniri de recepție, apoi asigură derularea piciorului și participă la faza elanului.

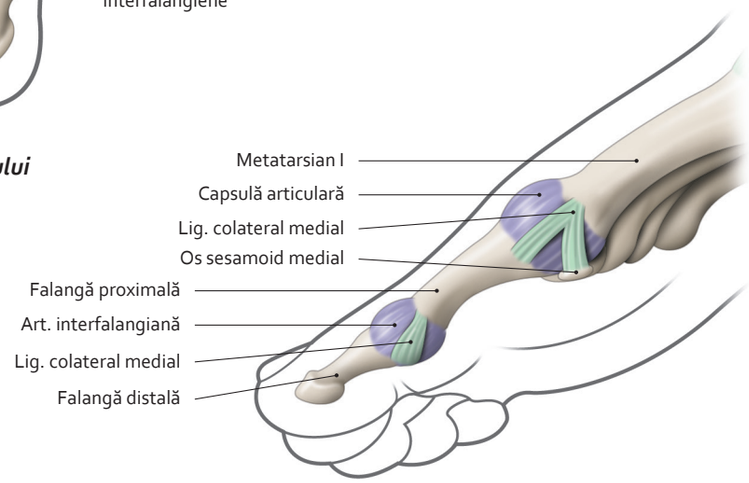

Articulații metatarso-falangiene și interfalangiene ale halucelui
(vedere medială)

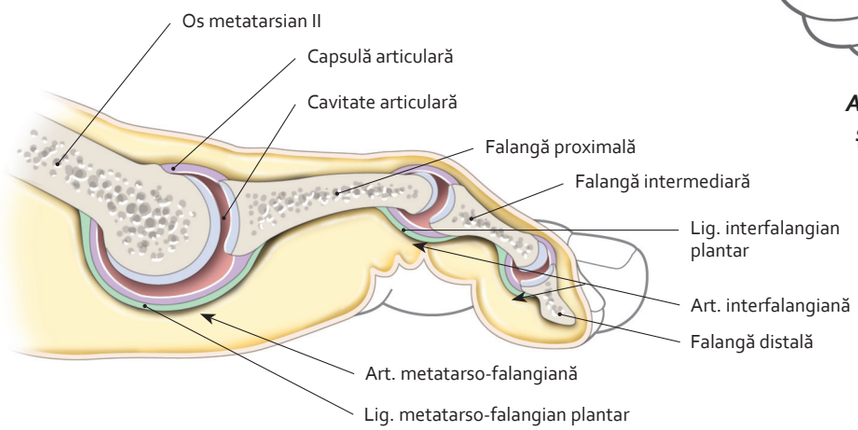

Articulație metatarso-falangiană și interfalangiană a piciorului
(secțiune longitudinală)

3064 500-87.indd 526 28.07.2014 19:07:00

8.25 Bolțile de sprijin ale piciorului

Amprente ale zonelor de sprijin ale piciorului

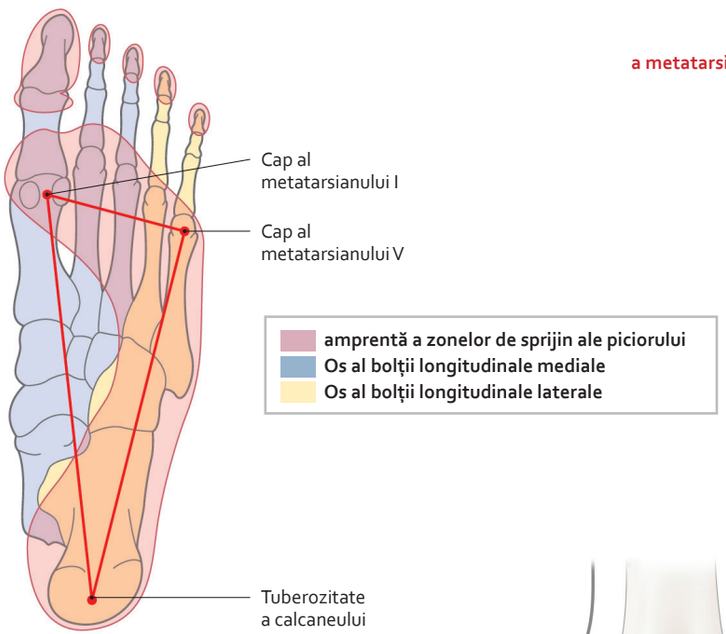

Puncte de sprijin ale piciorului

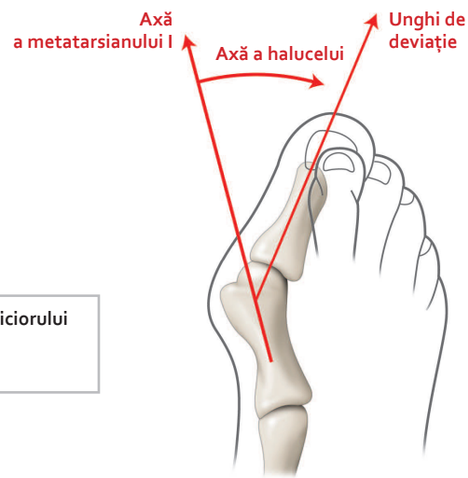

Halux valgus

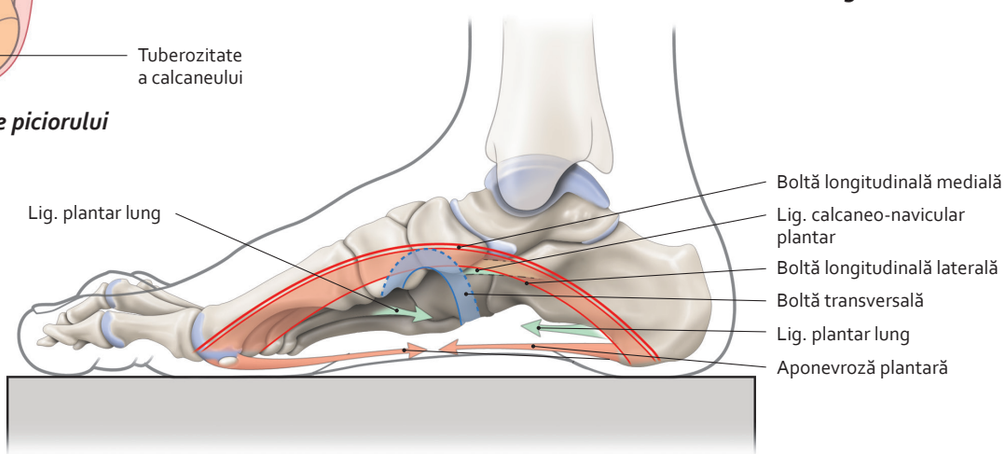

Bolți ale piciorului (plantare)

3064 500-87.indd 527 28.07.2014 19:07:03

8.26 Mușchii centurii pelvine

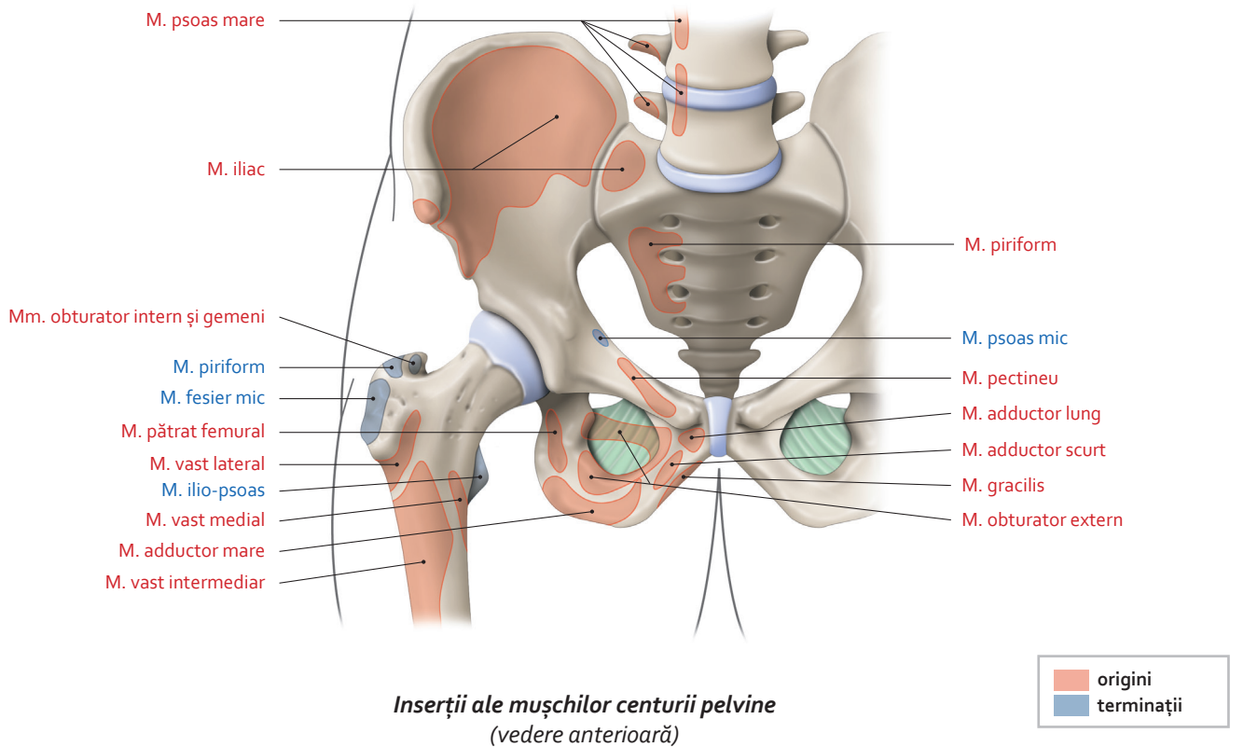

Inserții ale mușchilor centurii pelvine
(vedere anterioară)

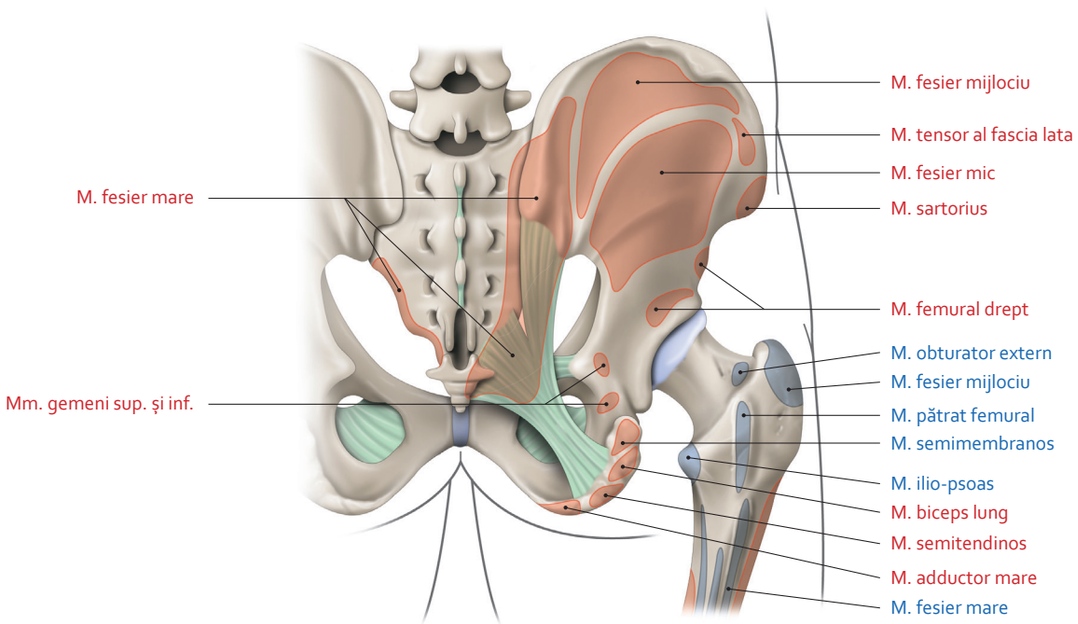

Inserții ale mușchilor centurii pelvine
(vedere posterioară)

8.27 Mușchii anteriori ai centurii pelvine

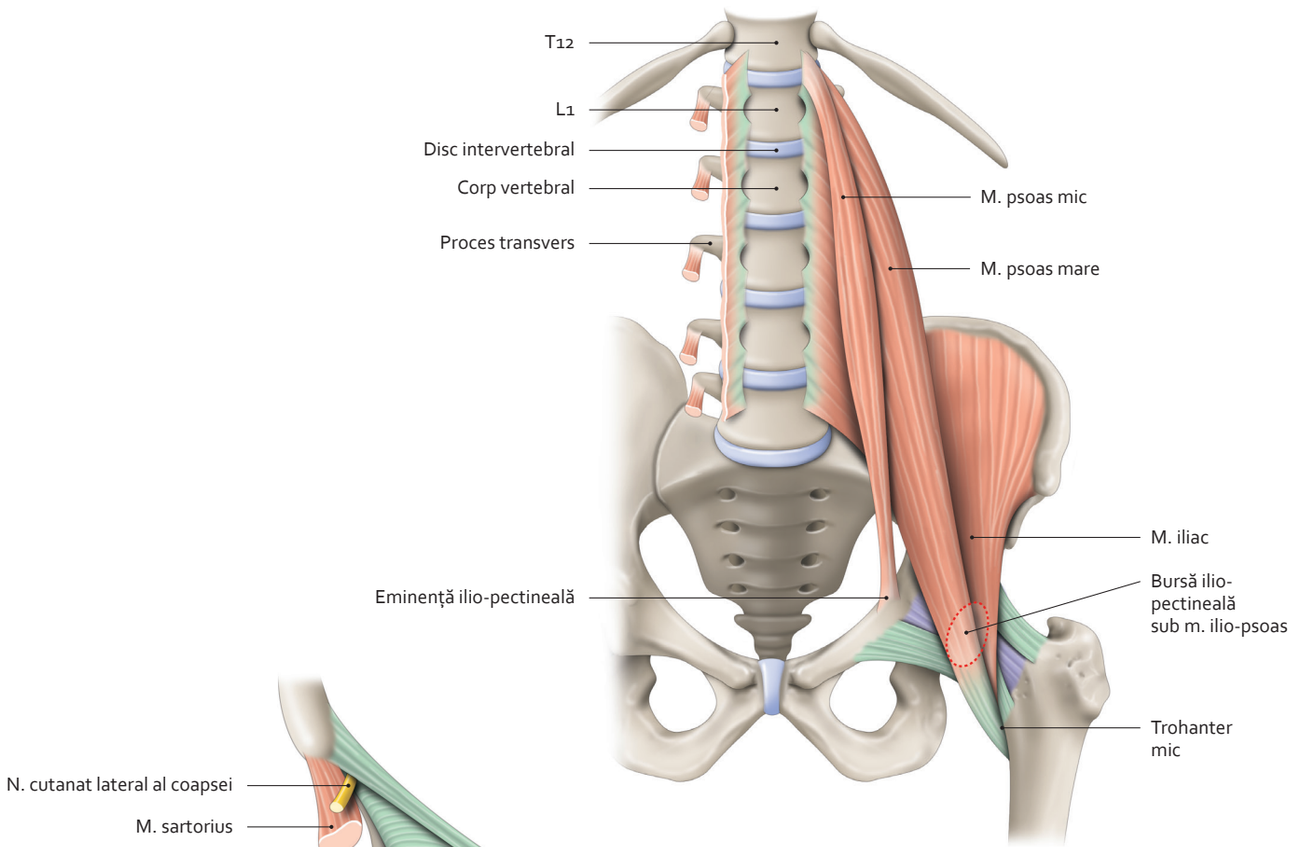

Mușchi ilio-psoas
(vedere anterioară)

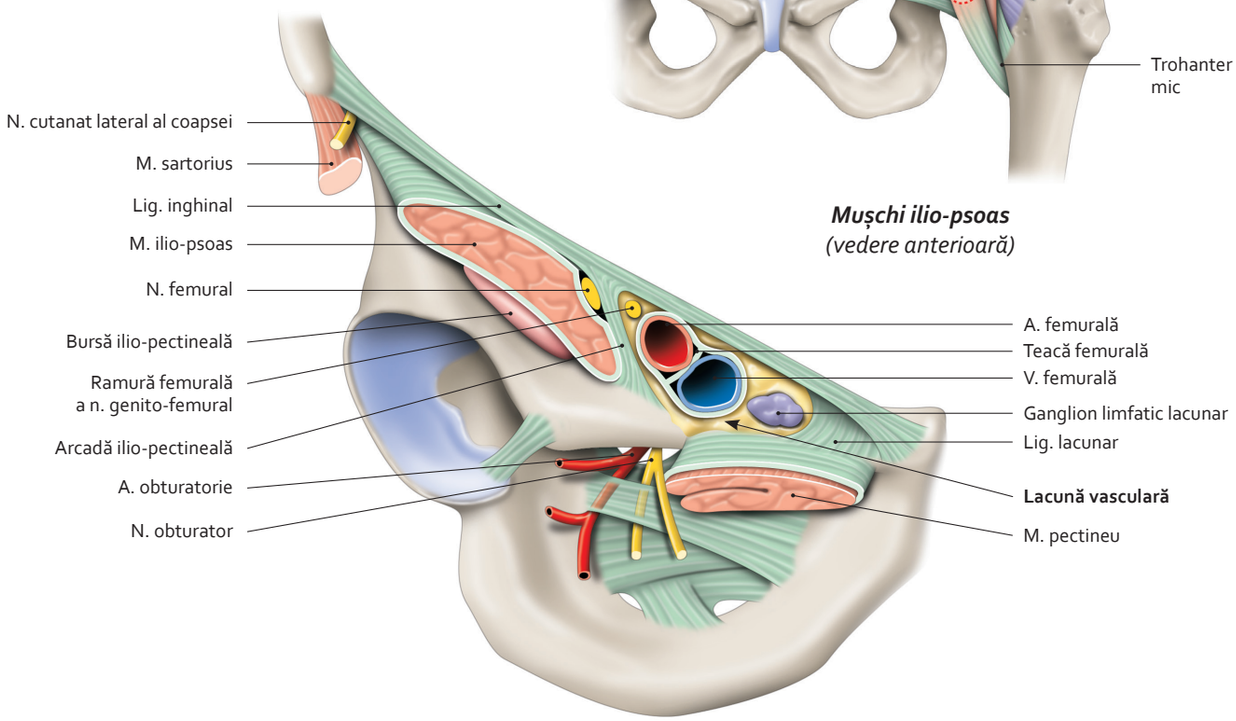

Lacune musculare și vasculare

Mușchi	Acțiune	Inervație
Ilio-psoas **Psoas mare** **Iliac**	• Flexor și rotator medial al coapsei • Flexor și rotator controlateral al coloanei vertebrale • În ortostatism, favorizează coerența suprafețelor articulare ale coapsei	Psoas mare: ramură a plexului lombar (L_1, L_2, L_3) Iliac: nerv femural (L_2, L_3)

3064 500-87.indd 529 28.07.2014 19:07:13

8.28 Mușchii posteriori ai centurii pelvine (1)

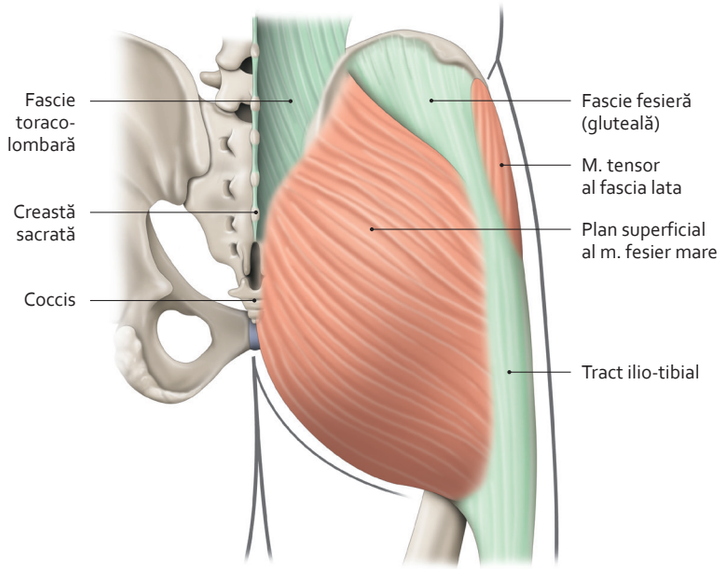

Mușchi fesier mare – plan superficial
(vedere posterioară)

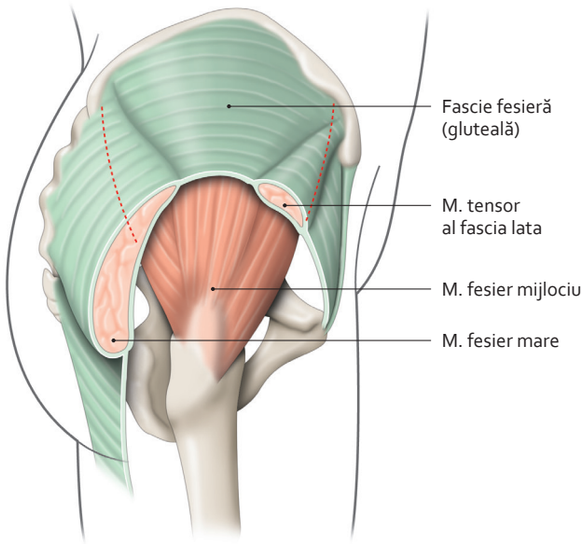

Fascie fesieră (glutеală)
(vedere laterală)

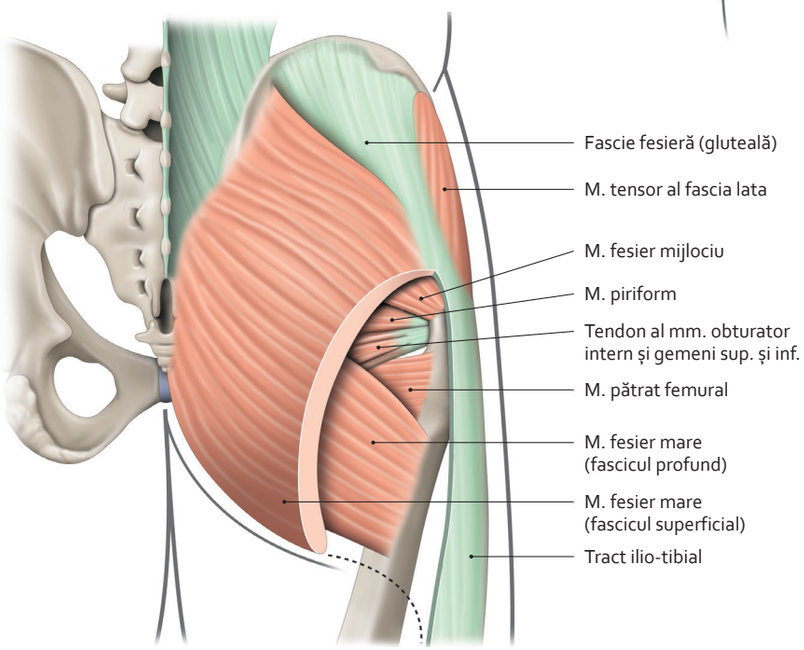

Mușchi ai regiunii fesiere
(vedere posterioară)

3064 500-87.indd 530 28.07.2014 19:07:18

8.29 Mușchii posteriori ai centurii pelvine (2)

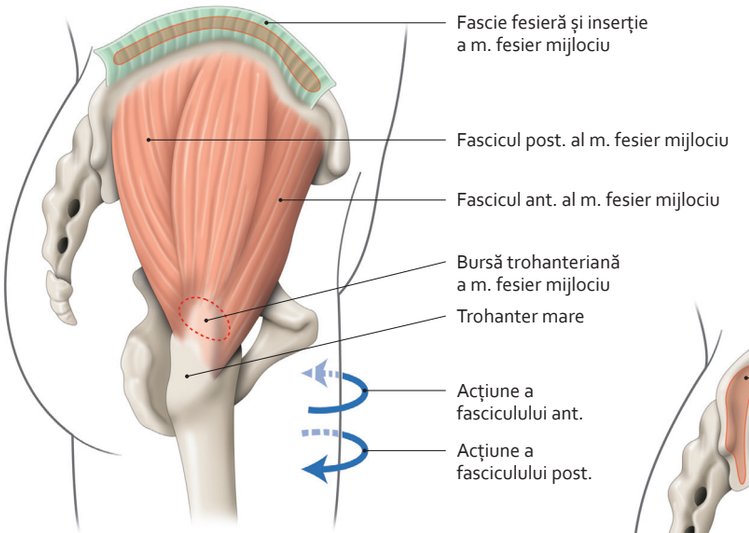

Mușchi fesier mijlociu
(vedere laterală)

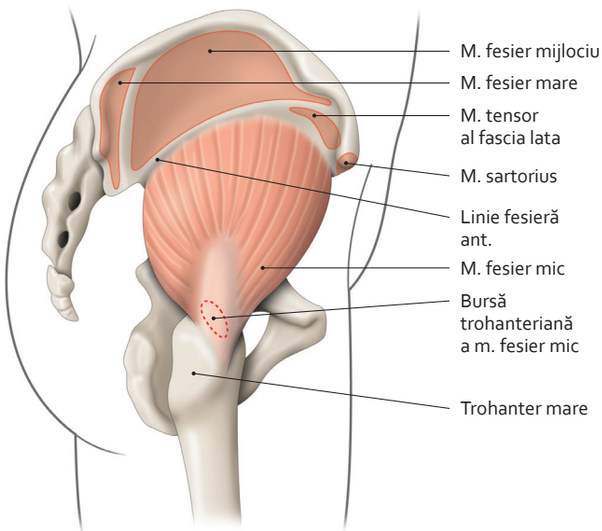

Mușchi fesier mic
(vedere laterală)

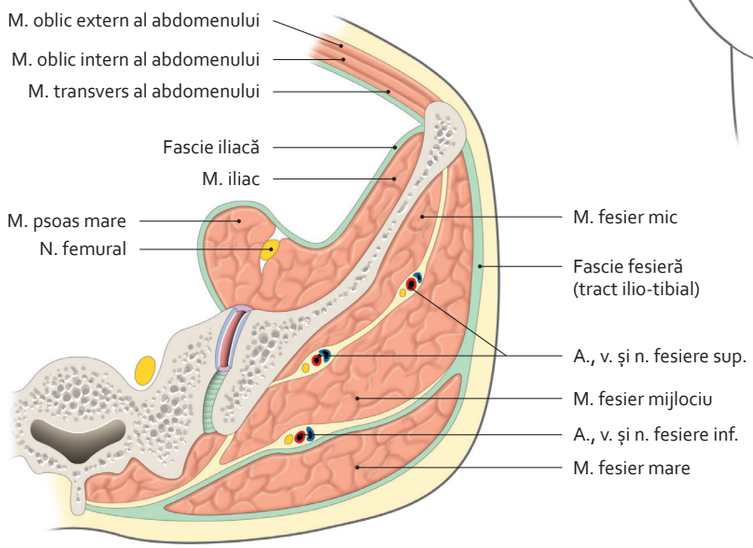

Regiune fesieră dreaptă
(secțiune transversală)

Mușchi	Acțiune	Inervație
Fesier mare	• **Extensor și rotator lateral al coapsei** • **În ortostatism: stabilizator al bazinului în sinergie cu mușchii abdominali**	Nerv fesier (gluteal) inferior (L_5, S_1, S_2)
Fesier mijlociu	• **Abductor al coapsei** – fascicul anterior: rotator medial al coapsei – fascicul posterior: rotator lateral al coapsei. • **Stabilizator al bazinului în sprijin monopodal**	Nerv fesier (gluteal) superior (L_4, L_5, S_1)
Fesier mic	• **Abductor și rotator medial al coapsei**	Nerv fesier (gluteal) superior (L_4, L_5, S_1)

3064 500-87.indd 531 28.07.2014 19:07:23

8.30 Mușchii și fasciile laterale ale centurii pelvine

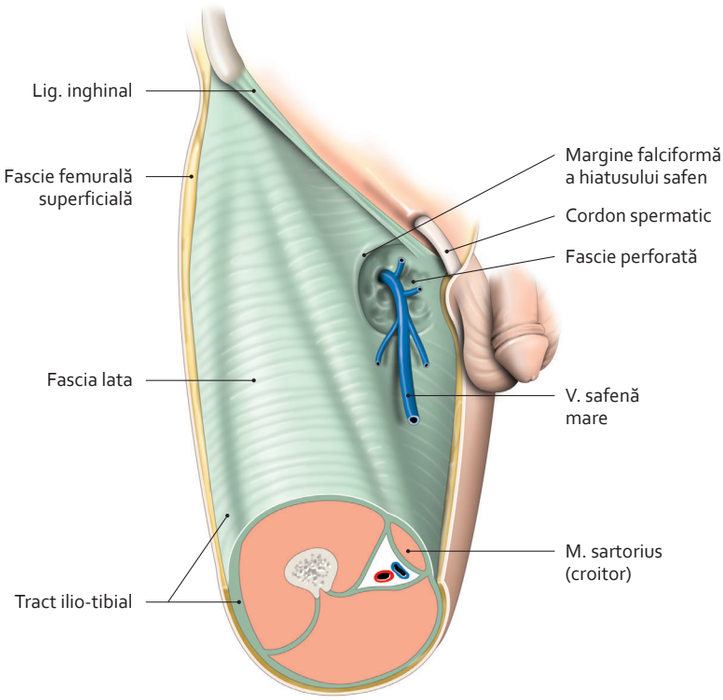

Fascii ale coapsei

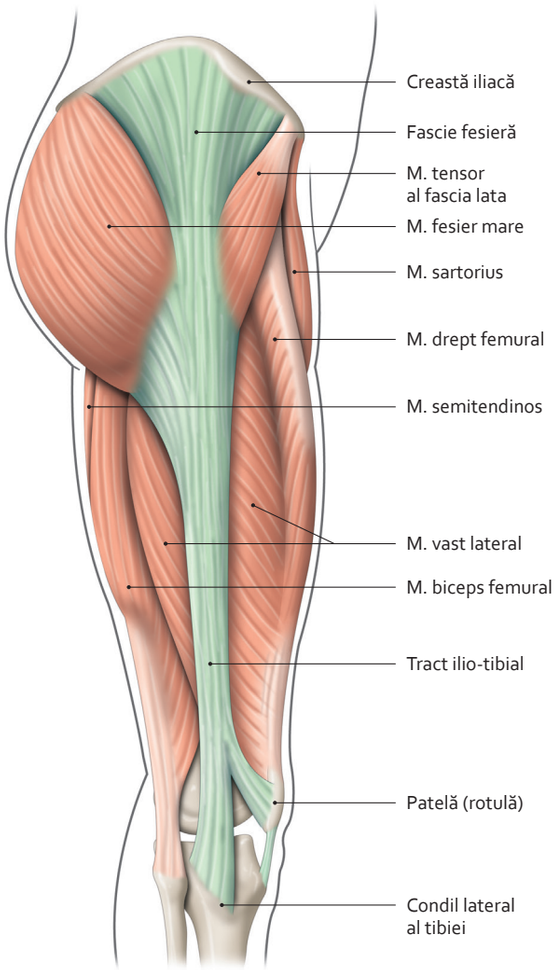

Tract ilio-tibial
(vedere laterală)

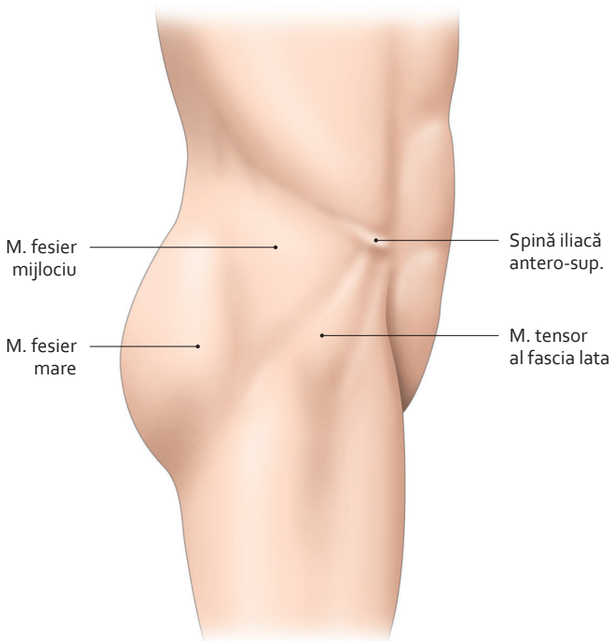

Anatomie a suprafeței regiunii fesiere
(vedere laterală)

Notă

Mușchi tensor al fascia lata

- **Acțiune**
  - tensor al tractului ilio-tibial și extensor al gambei;
  - în ortostatism, întărește coerența articulațiilor coxo-femurale și tibio-femurale; contribuie astfel la menținerea posturii erecte.
- **Inervație:** nerv fesier (gluteal) superior (L4, L5, S1).

3064 500-87.indd 532 28.07.2014 19:07:28

8.31 Mușchii profunzi ai centurii pelvine

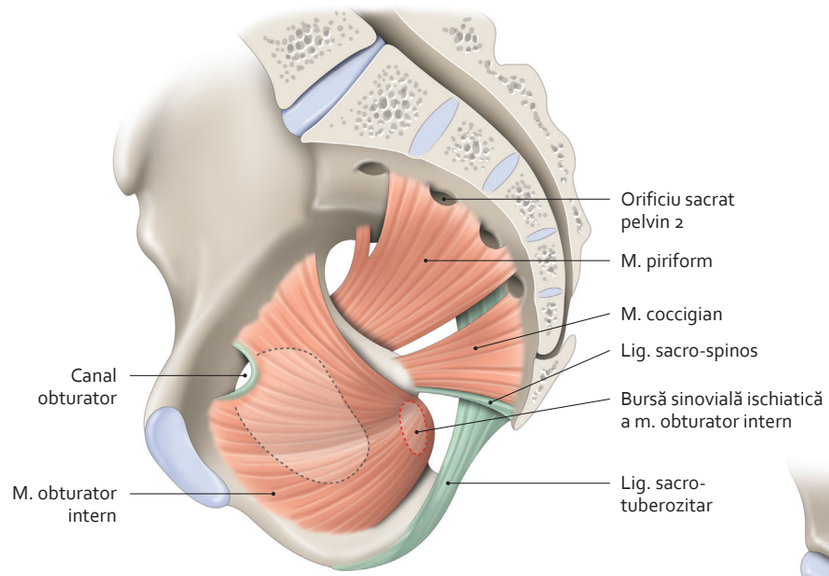

Mușchi rotatori laterali ai coapsei
(vedere internă)

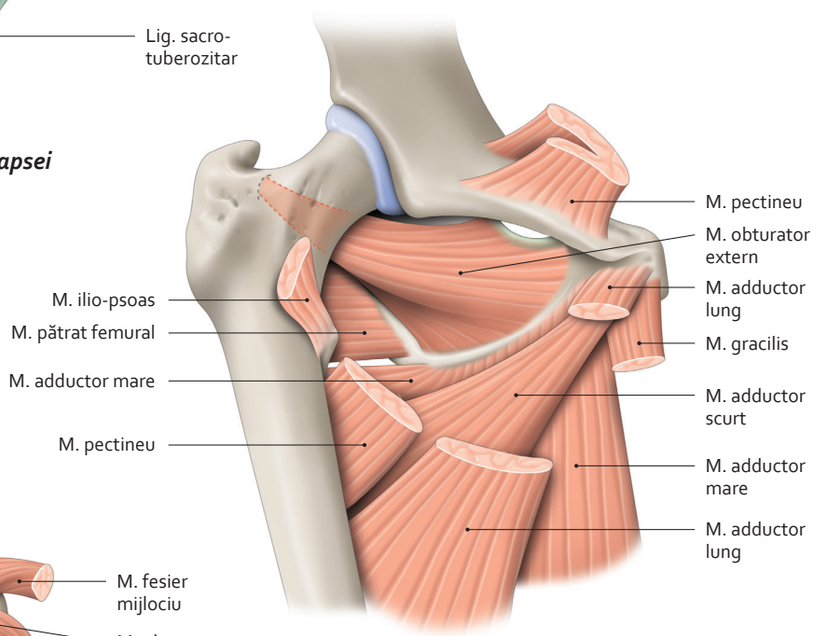

Mușchi pelvi-trohanterieni și femurali mediali
(vedere anterioară)

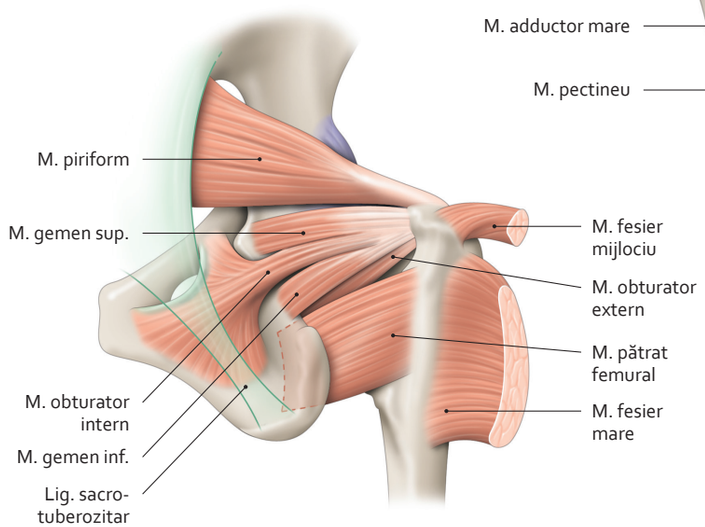

Mușchi pelvi-trohanterieni
(vedere posterioară)

Mușchi	Acțiune	Inervație
Piriform	• Rotator lateral al coapsei	Nerv al mușchiului piriform (L_5, S_1, S_2)
Obturator intern **Gemen superior**	• Rotatori laterali ai coapsei	Nerv al mușchiului obturator intern (L_5, S_1)
Gemen inferior **Pătrat femural**	• Rotatori laterali ai coapsei	Nerv al mușchiului pătrat femural (L_5, S_1)
Obturator extern	• Rotator lateral al coapsei	Nerv obturator (L_3, L_4)

3064 500-87.indd 533 28.07.2014 19:07:33

8.32 Mușchii anteriori ai coapsei

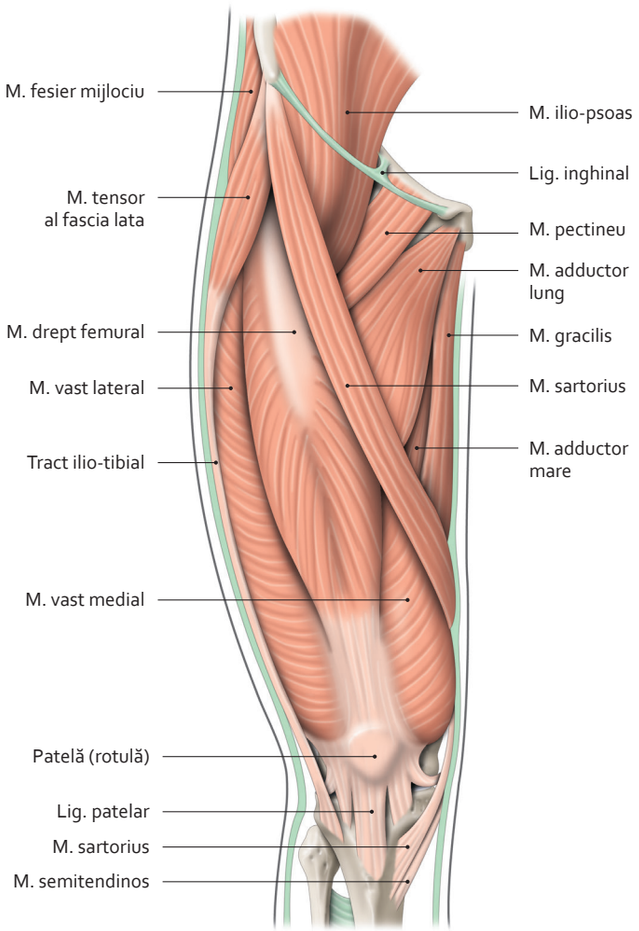

Mușchi anteriori ai coapsei

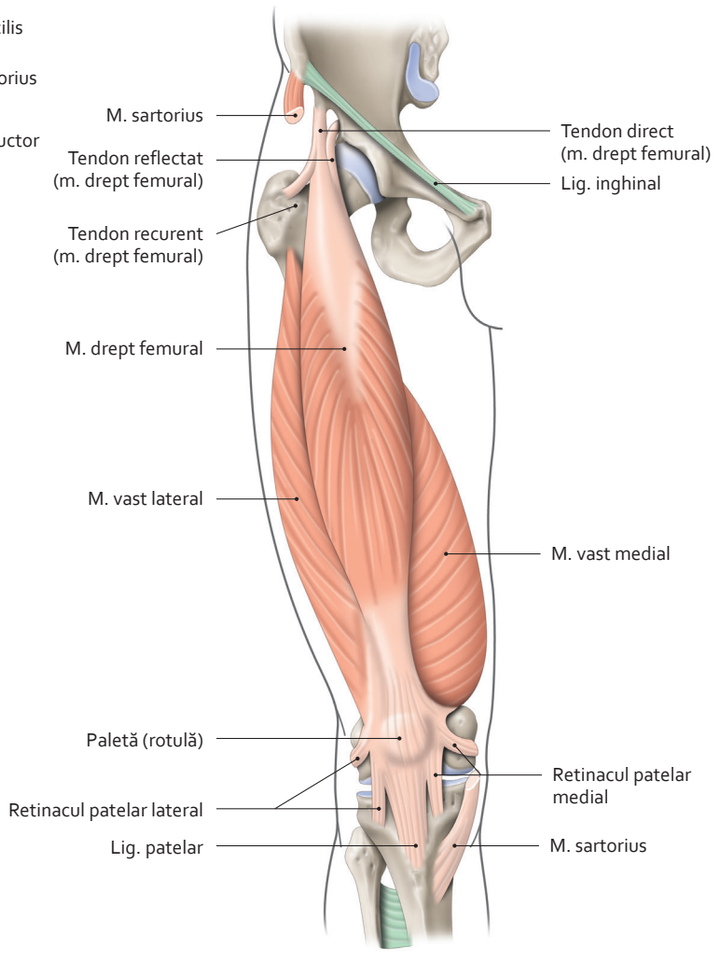

Mușchi cvadriceps femural

Mușchi	Acțiune	Inervație
Sartorius	• Flexor al coapsei și al gambei • Rotator lateral și abductor al coapsei	Nerv femural (L2, L3)
Cvadriceps femural **• Drept femural** **• Vast lateral** **• Vast medial** **• Vast intermediar**[1]	• Extensor al gambei • Flexor al coapsei de mușchiul drept femural	Nerv femural (L2, L3, L4)

1. **Mușchiul articular al genunchiului,** fascicul aberant al m. vast intermediar, este tensor al bursei suprapatelare (v. planșa 8.19)

3064 500-87.indd 534 28.07.2014 19:07:38

8.33 Mușchii mediali ai coapsei (1)

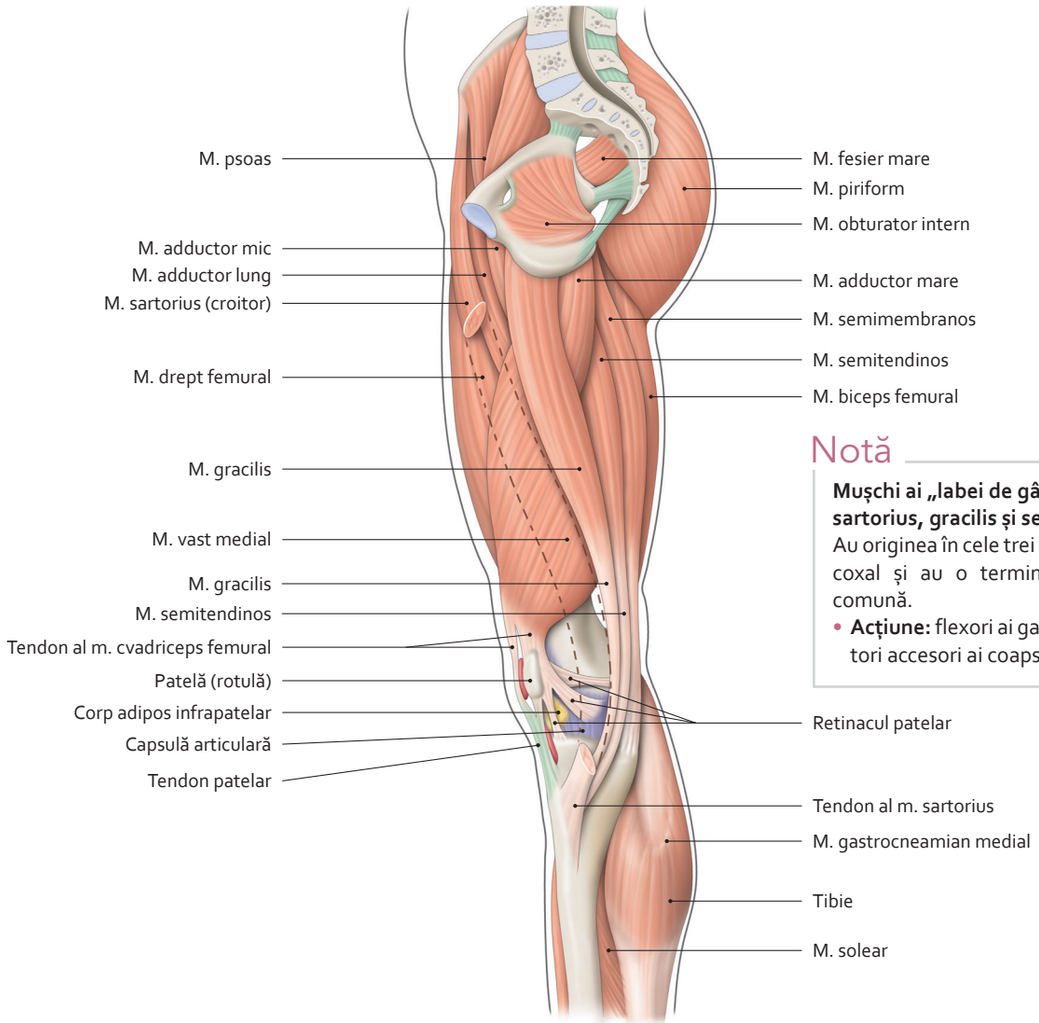

Mușchi mediali ai coapsei
(vedere medială)

Notă

Mușchi ai „labei de gâscă" (mușchii sartorius, gracilis și semitendinos)
Au originea în cele trei părți ale osului coxal și au o terminație (inserție) comună.
- **Acțiune:** flexori ai gambei și adductori accesori ai coapsei.

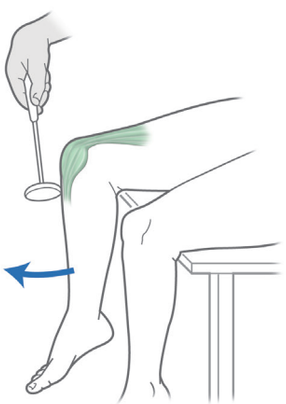

Reflex patelar în poziție așezat

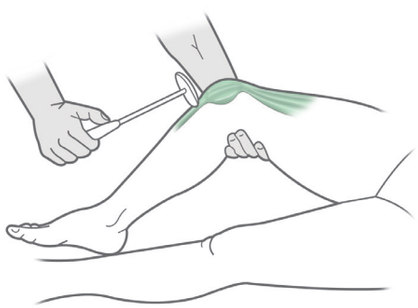

Reflex patelar în decubit dorsal

Notă

Reflex patelar
- **Subiectul** este fie în decubit dorsal, cu gamba semiflectată, fie în poziție șezând, cu gambele atârnând sau încrucișate.
  Examinatorul percutează tendonul patelar.
- **Răspunsul** este extensia gambei.
- Acest reflex explorează nervul femural și nivelul radicular L4.

3064 500-87.indd 535 28.07.2014 19:07:43

8.34 Mușchii mediali ai coapsei (2)

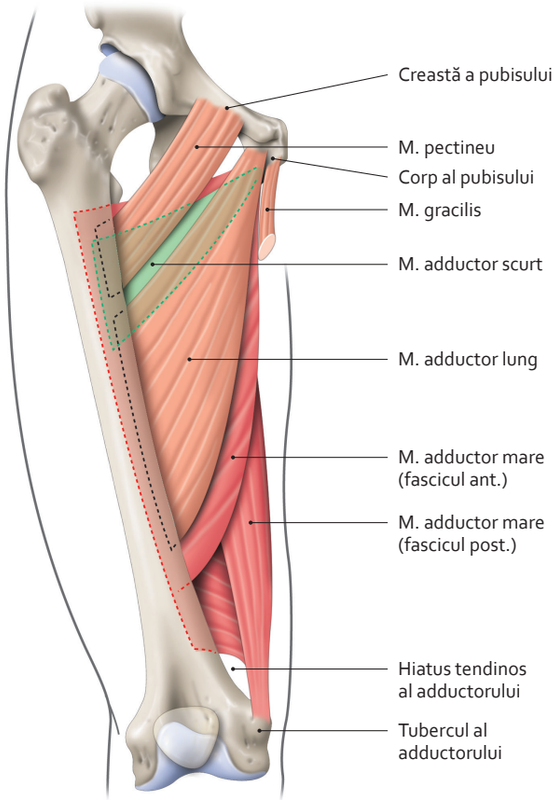

Mușchi adductor – topografie
(vedere anterioară)

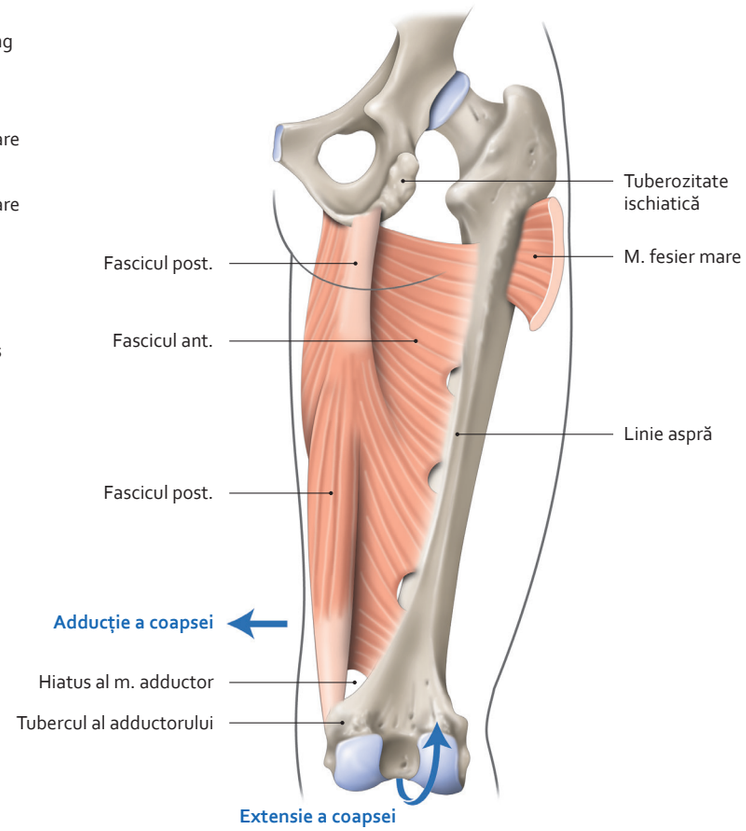

Mușchi adductor mare
(vedere posterioară)

Mușchi	Acțiune	Inervație
Pectineu	• Adductor și flexor al coapsei	Nerv femural (L2, L3) Nerv obturator (inconstant)
Adductor lung	• Adductor al coapsei • Flexor și rotator lateral al coapsei	Nerv obturator (L2, L3, L4)
Adductor scurt	• Adductor al coapsei	Nerv obturator (L2, L3)
Adductor mare	• Adductor al coapsei • Extensor al coapsei de mușchiul drept femural	Fascicul anterior: nerv obturator (L2, L3, L4) Fascicul posterior: nerv sciatic (L2, L3, L4)
Gracilis	• Flexor și rotator medial al gambei • Adductor accesor al coapsei	Nerv obturator (L2, L3)

3064 500-87.indd 536 28.07.2014 19:07:48

8.35 Mușchii posteriori ai coapsei

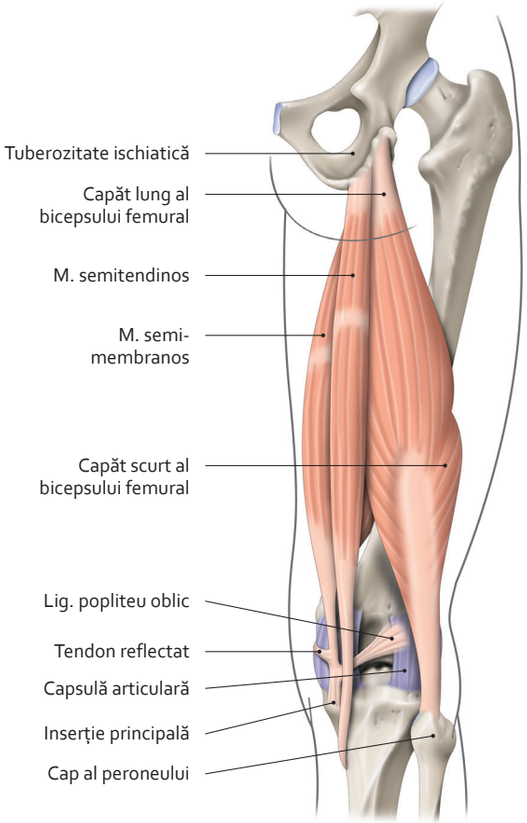

Mușchi ischio-gambieri
(vedere posterioară)

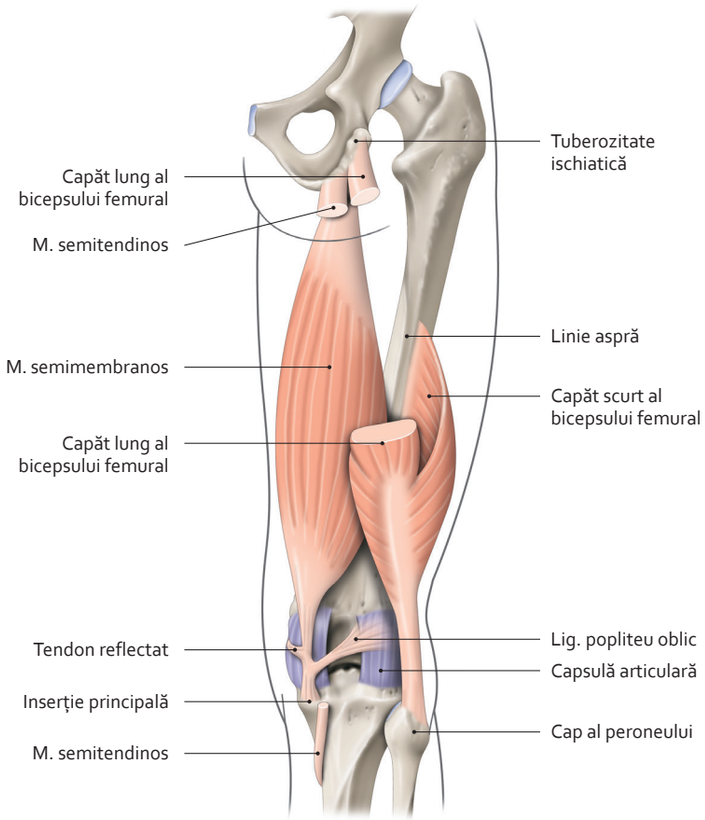

Mușchi ischio-gambieri
(vedere posterioară – rezecție parțială a mușchilor semitendinos și biceps femural)

Mușchi	Acțiune	Inervație
Biceps femural	• Flexor al gambei • Rotator al gambei flectate • Extensor al coapsei prin capătul lung	Nerv sciatic (L5, S1, S2)
Semitendinos	• Flexor al gambei • Rotator medial al gambei flectate • Extensor al coapsei	Nerv sciatic (L5, S1, S2)
Semimembranos	• Flexor al gambei • Rotator medial al gambei flectate • Extensor al coapsei • Tensor al capsulei articulare a genunchiului	Nerv sciatic (L5, S1, S2)

3064 500-87.indd 537 28.07.2014 19:07:52

8.36 Mușchii anteriori și laterali ai gambei (1)

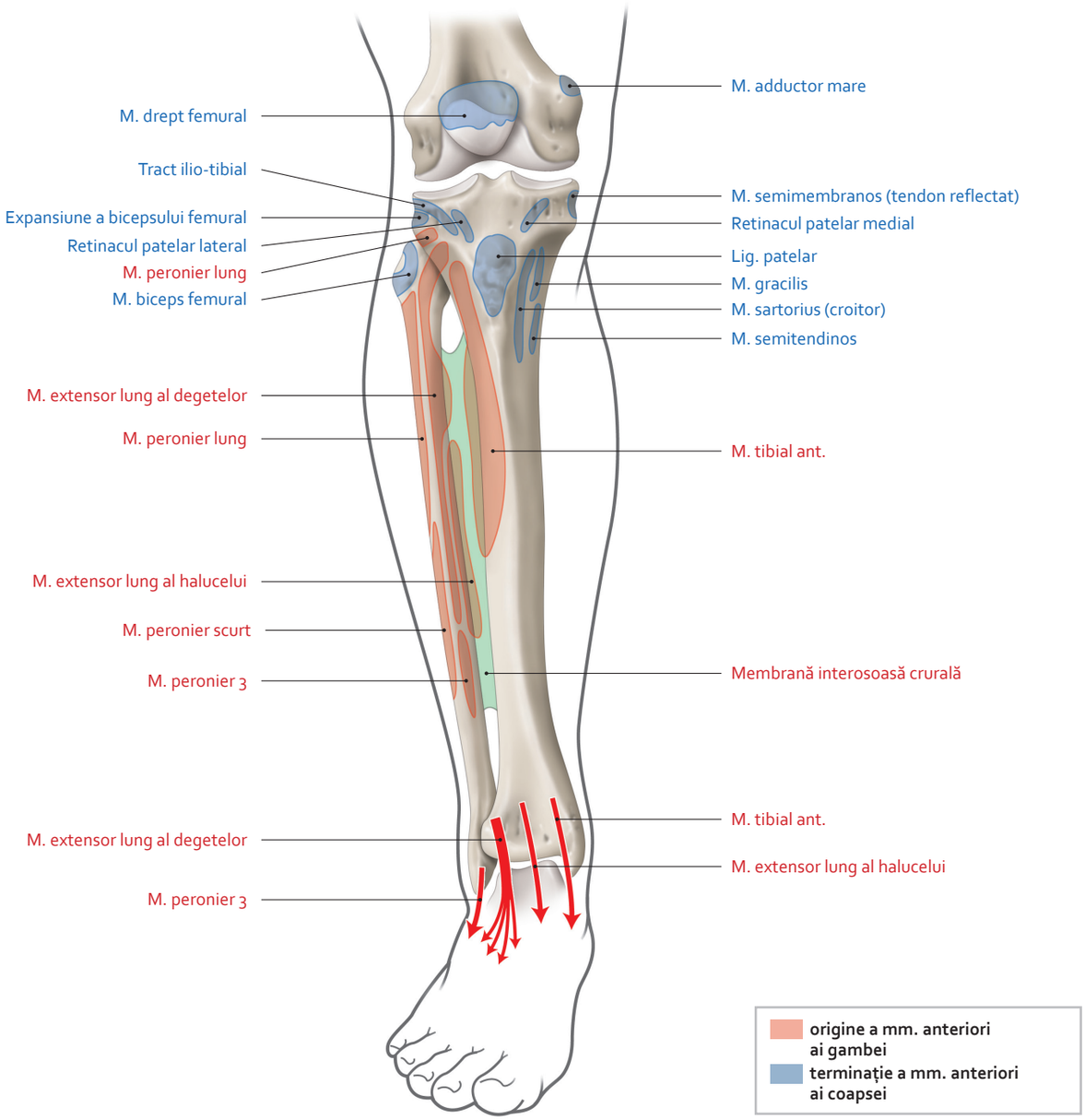

Inserții ale mușchilor anteriori ai gambei
(vedere anterioară)

3064 500-87.indd 538 28.07.2014 19:07:56

8.37 Mușchii anteriori și laterali ai gambei (2)

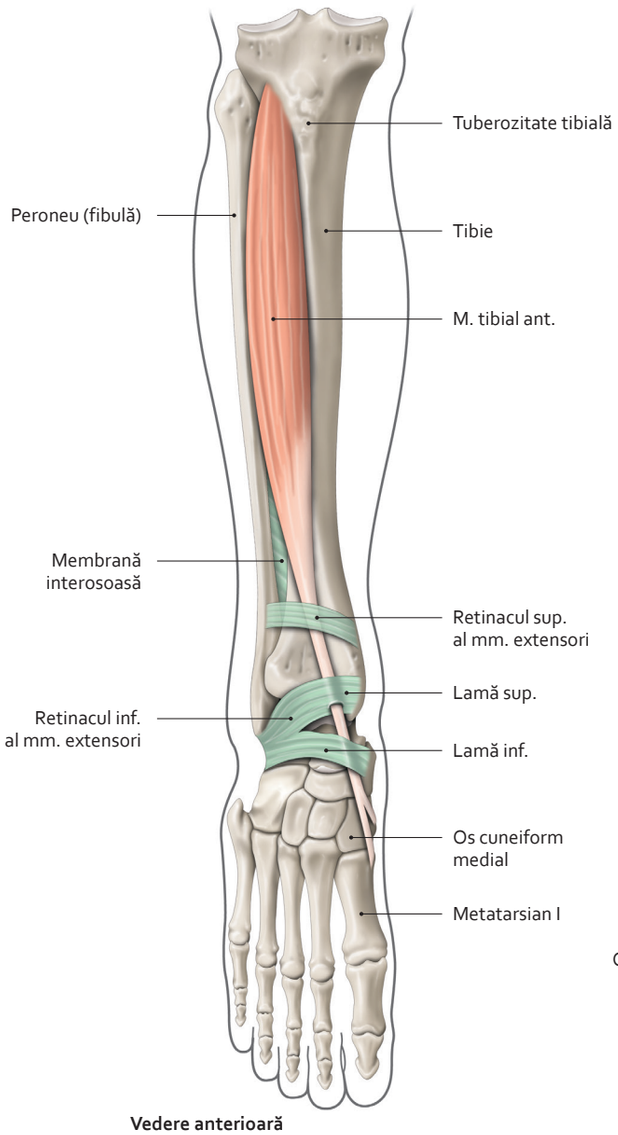

Vedere anterioară

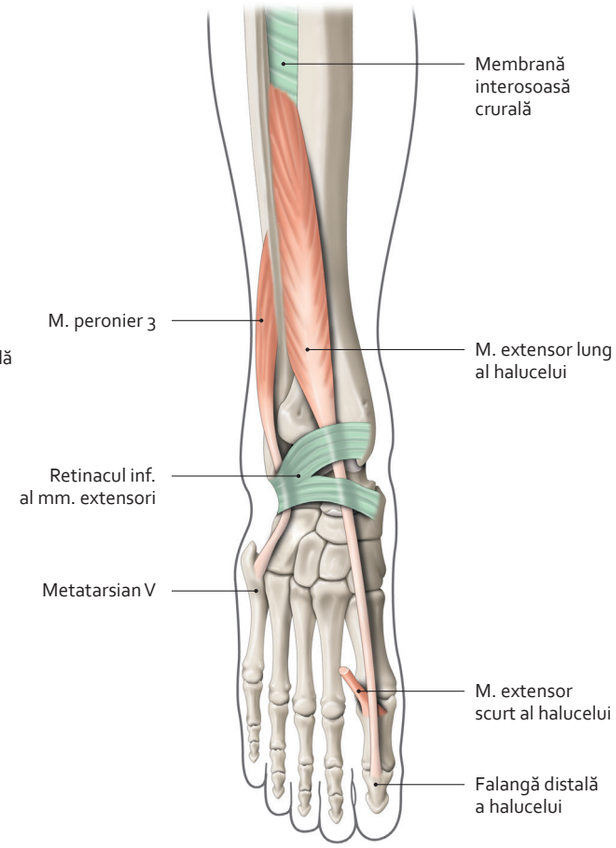

Al treilea mușchi peronier și mușchiul extensor lung al halucelui

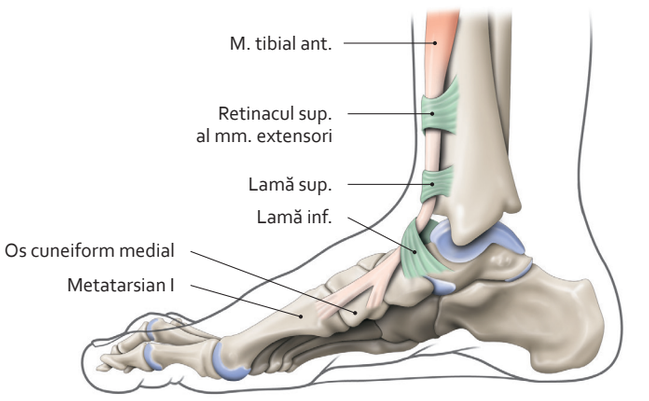

Vedere laterală și terminație

Mușchi tibial anterior

Mușchi	Acțiune	Inervație
Tibial anterior	• Flexor și eversor al piciorului	Nerv peronier (fibular) profund (L_4, L_5)
Extensor lung al halucelui	• Extensor al halucelui • Flexor al piciorului	Nerv peronier (fibular) profund (L_5, S_1)
Mușchi peronier 3	• Flexor și eversor al piciorului	Nerv peronier (fibular) profund (L_5, S_1)

3064 500-87.indd 539 28.07.2014 19:08:05

8.38 Mușchii anteriori și laterali ai gambei (3)

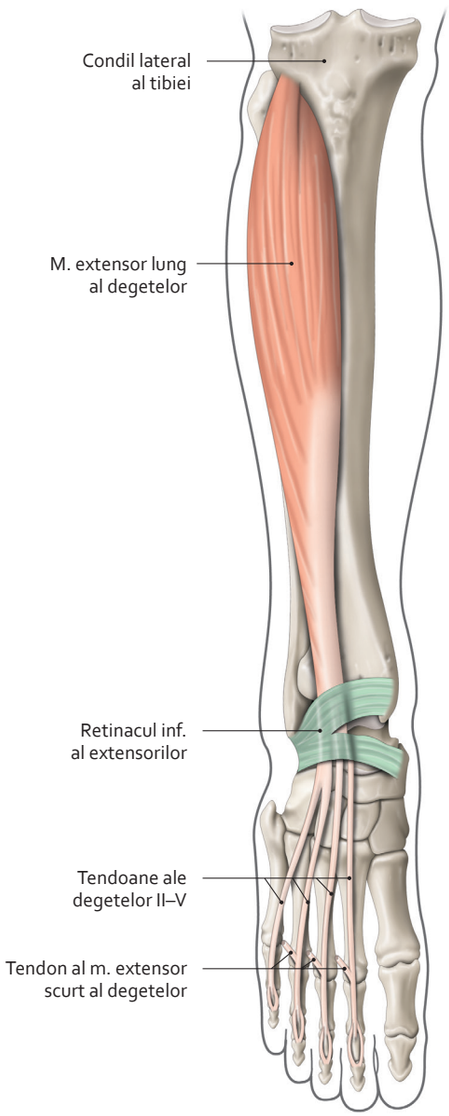

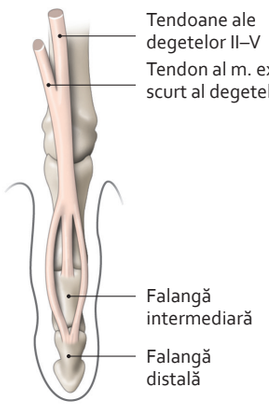

Mușchi extensor lung al degetelor

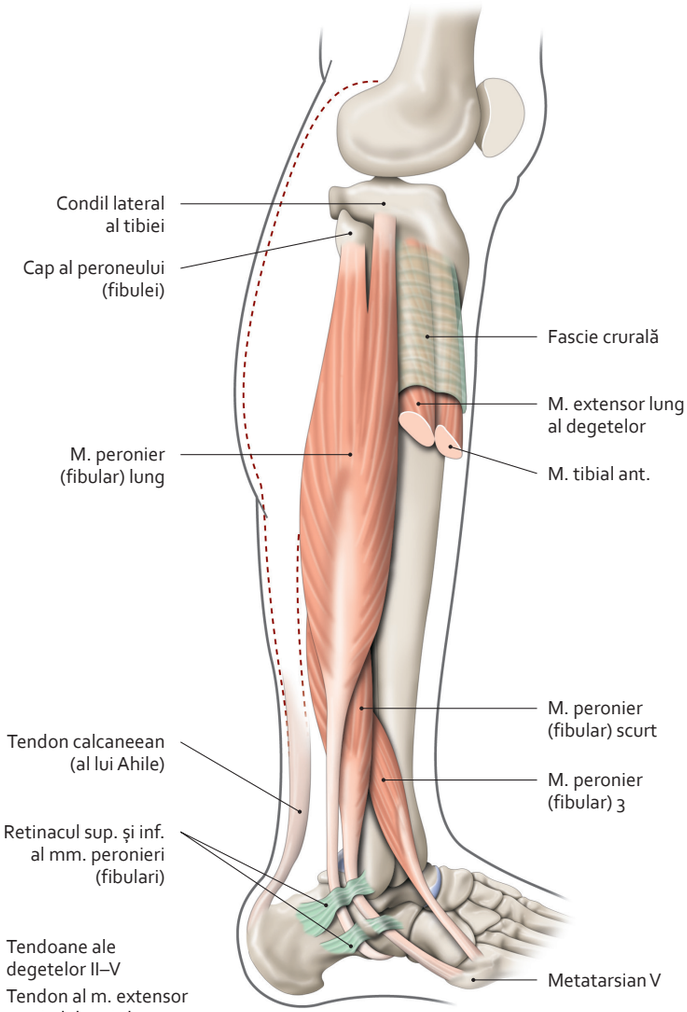

Mușchi laterali ai gambei

Mușchi	Acțiune	Inervație
Extensor lung al degetelor	• Extensor al degetelor II–V • Flexor al piciorului	Nerv fibular (peronier) profund (L5, S1)
Peronier (fibular) lung **Peronier (fibular) scurt**	• Eversori și extensori ai piciorului	Nerv fibular superficial (L5, S1, S2)

8.39 Mușchii posteriori ai gambei

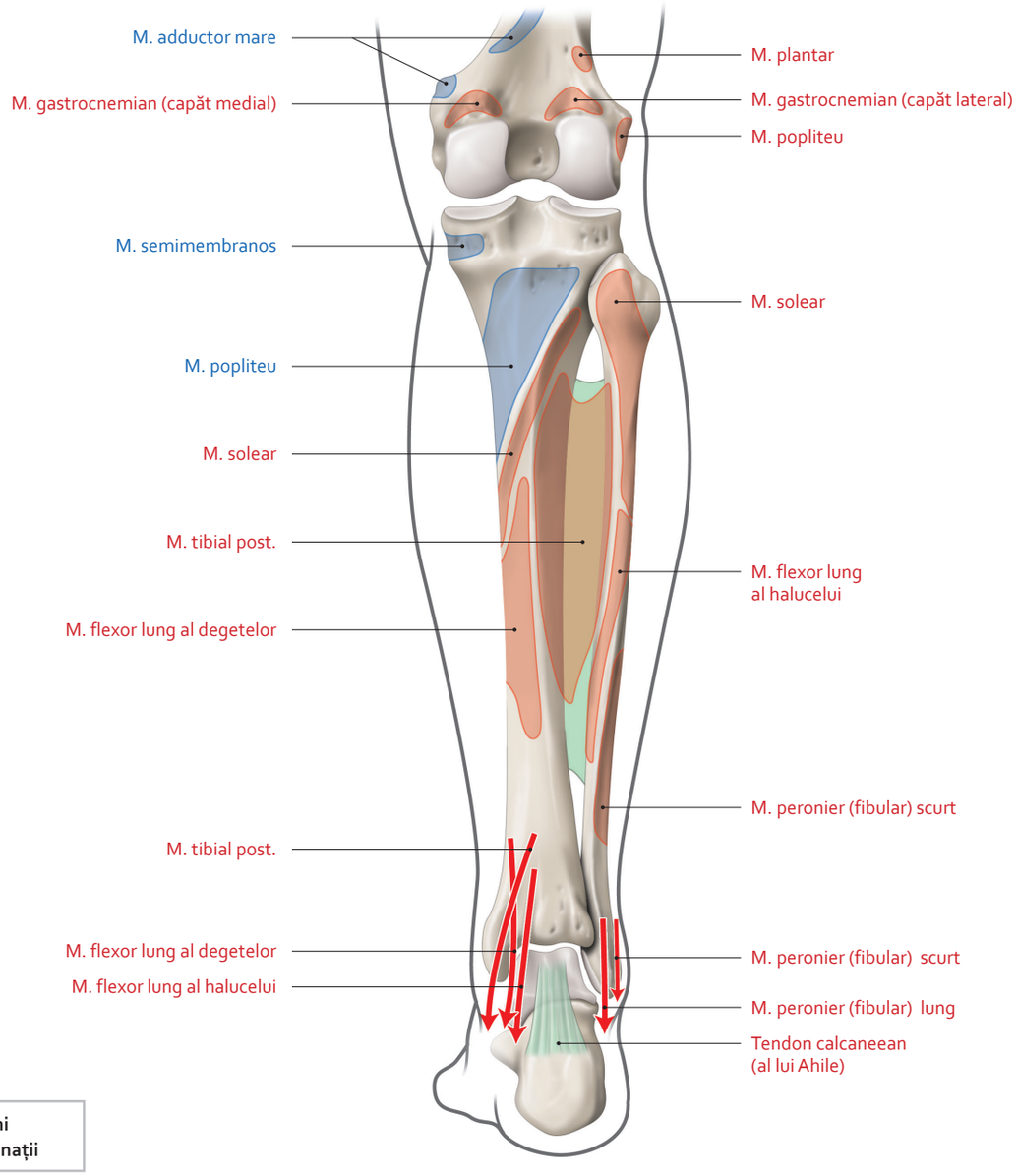

Inserții ale mușchilor posteriori ai gambei
(vedere posterioară)

3064 500-87.indd 541 28.07.2014 19:08:17

8.40 Mușchii posteriori superficiali ai gambei (1)

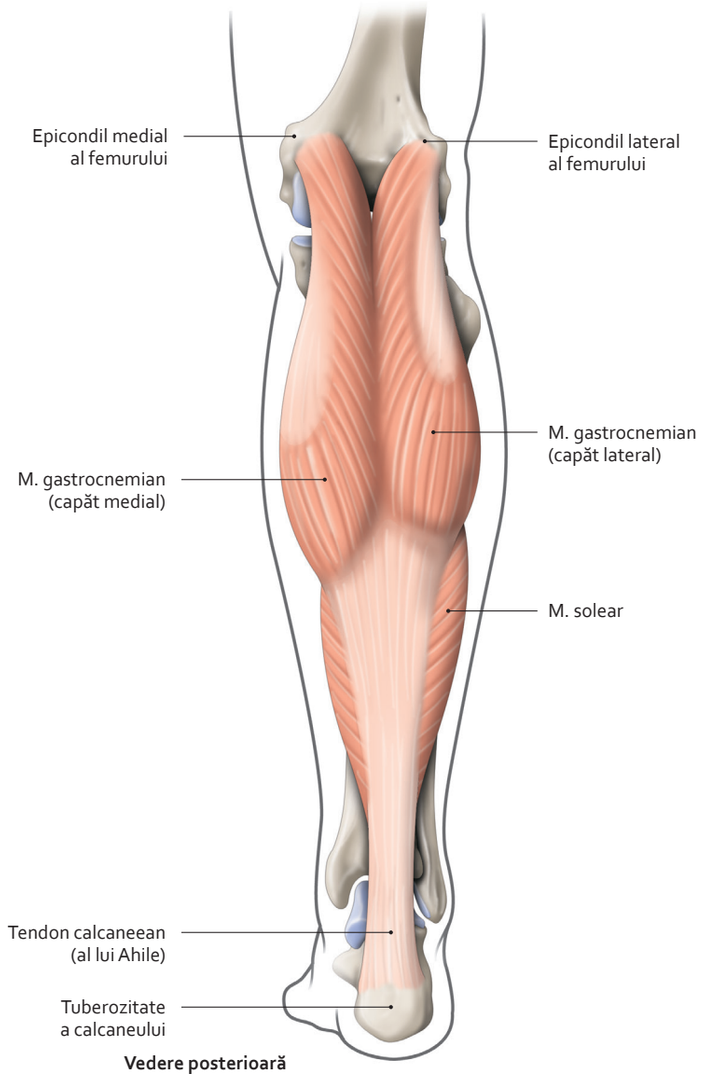

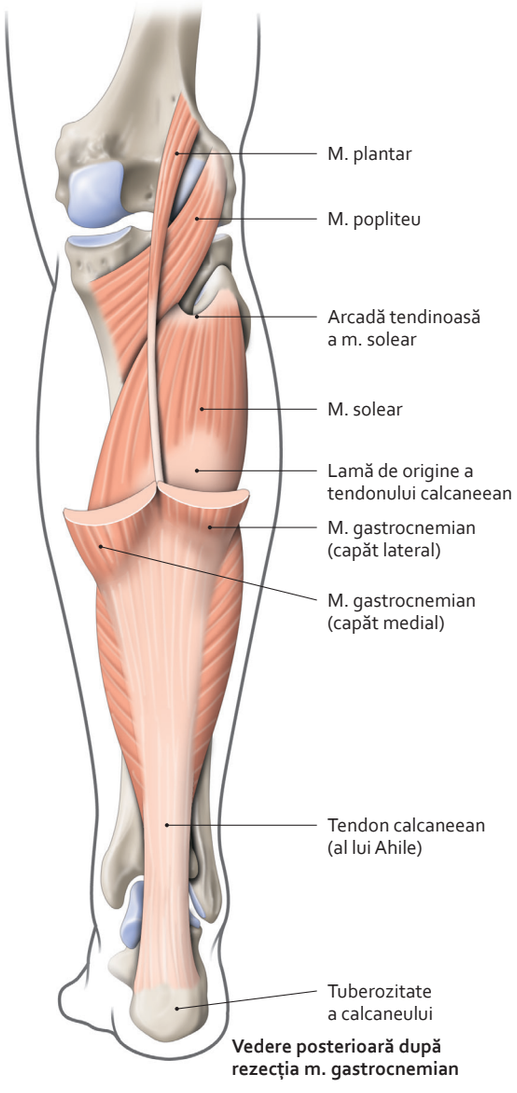

Mușchi triceps sural drept *(vedere posterioară)*

Notă

Mușchi triceps sural

- **Acțiune**
  - flexor al gambei datorită mușchiului gastrocnemian. Acest mușchi este responsabil de forța de împingere în timpul mersului;
  - extensor al piciorului, datorită mușchiului solear. Acesta este responsabil de stabilitatea gambei față de picior, în ortostatism.
- **Inervație:** nerv tibial (S1, S2).

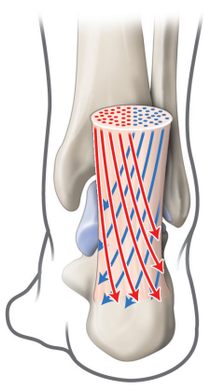

Torsiune a fibrelor tendonului calcaneean (al lui Ahile)

8.41 Mușchii posteriori superficiali ai gambei (2)

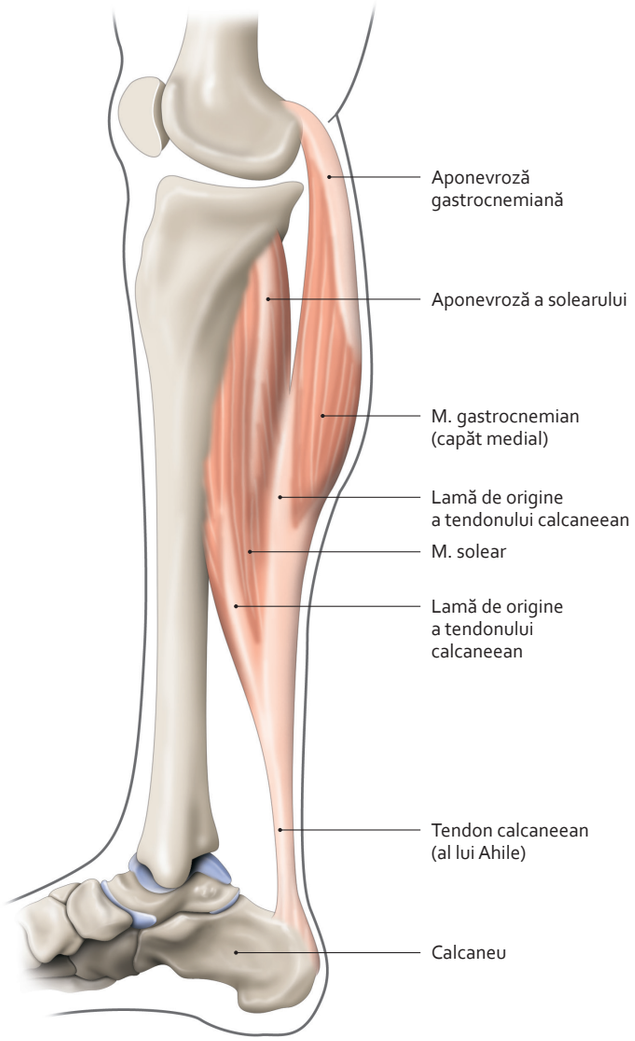

Mușchi triceps sural drept
(vedere posterioară)

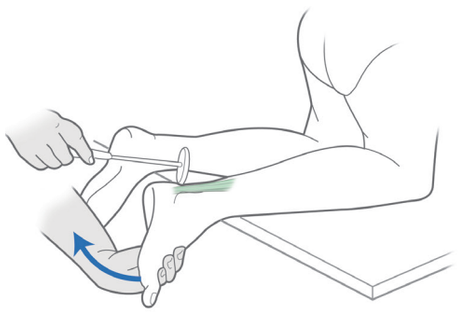

Reflex ahilean în poziție în genunchi

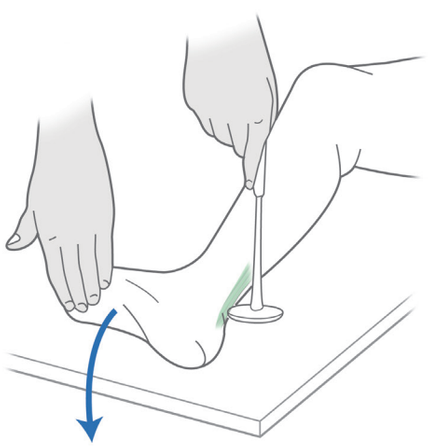

Reflex ahilean în decubit dorsal

Notă

Reflex ahilean

- Subiectul este în genunchi.
- Examinatorul percutează tendonul calcaneean (al lui Ahile).
- Răspunsul este reprezentat de extensia piciorului.

Acest reflex explorează nervul sciatic, nervul tibial și nivelul radicular S1.

Variantă

Subiectul este în decubit dorsal, membrul inferior fiind plasat în semi-abducție, rotație laterală și genunchi semiflectat.
Examinatorul menține antepiciorul în unghi drept față de gambă și percutează tendonul calcaneean.

3064 500-87.indd 543 28.07.2014 19:08:28

8.42 Mușchii posteriori profunzi ai gambei (1)

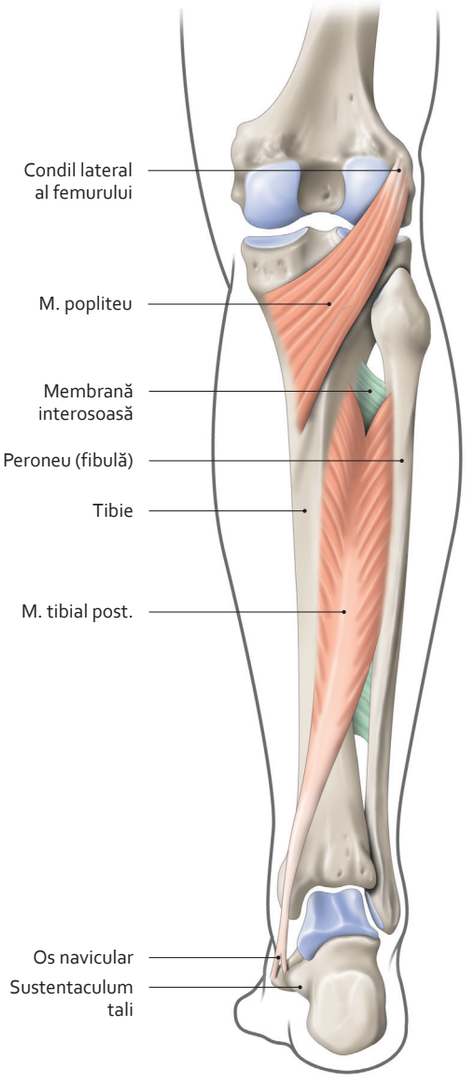

Mușchi posteriori profunzi ai gambei
(vedere posterioară)

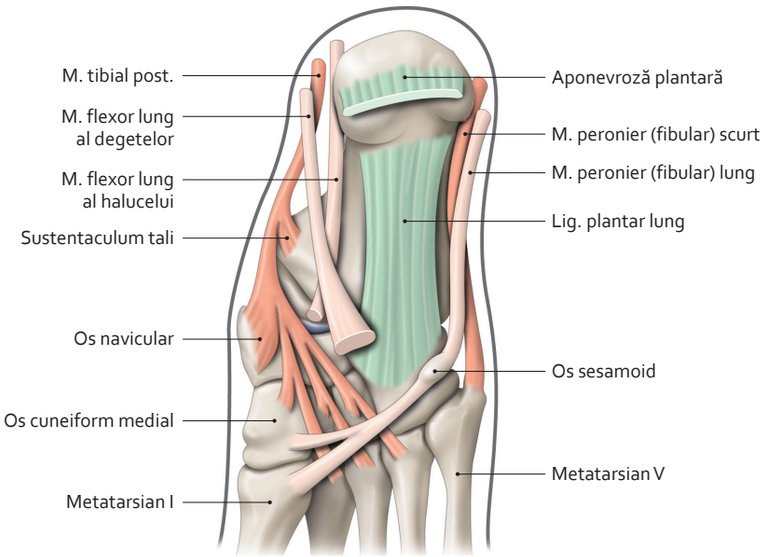

Terminații ale mușchilor posteriori ai gambei
(vedere plantară)

Mușchi	Acțiune	Inervație
Popliteu	• Rotator medial al gambei flectate • Flexor accesor al gambei	Nerv tibial (L4 la S1)
Tibial posterior	• Inversor principal al piciorului • Extensor al piciorului	Nerv tibial (L5, S1)

3064 500-87.indd 544 28.07.2014 19:08:34

8.43 Mușchii posteriori profunzi ai gambei (2)

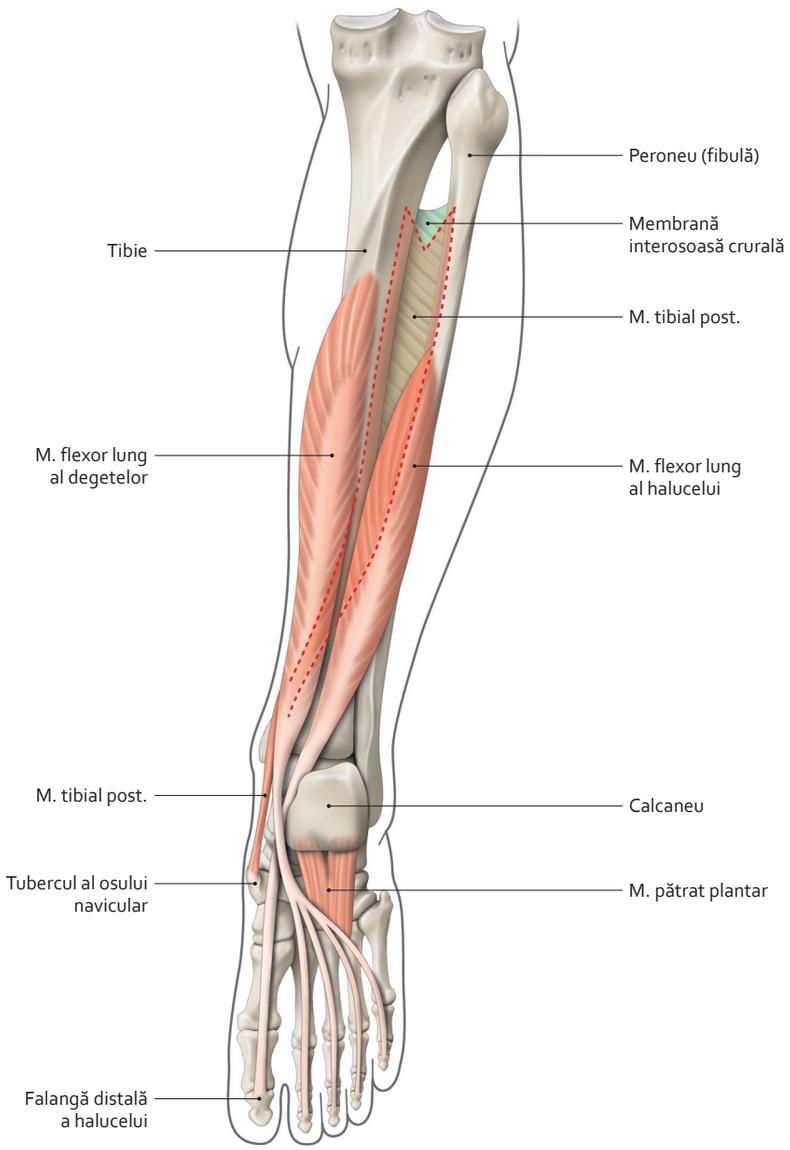

Mușchi	Acțiune	Inervație
Flexor lung al degetelor	• Flexor al degetelor II–V • Extensor accesor al piciorului • Asigură contactul intim al degetelor cu solul și stabilitatea în ortostatism	Nerv tibial (S_2, S_3)
Flexor lung al halucelui	• Flexor al halucelui • Extensor și inversor al piciorului	Nerv tibial (S_2, S_3)

3064 500-87.indd 545 28.07.2014 19:08:38

8.44 Retinaculele și tecile sinoviale ale piciorului

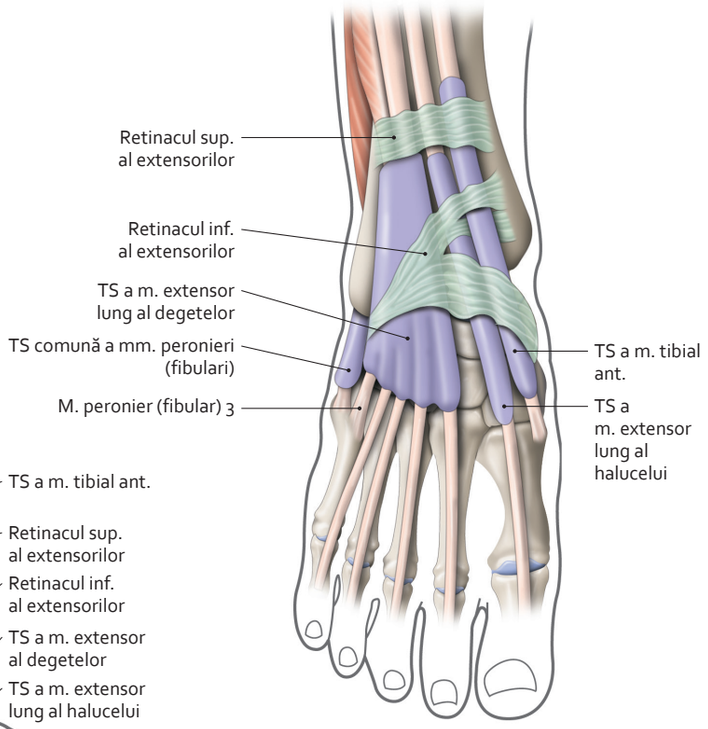

Retinacule și teci sinoviale (TS) ale extensorilor degetelor
(vedere superioară)

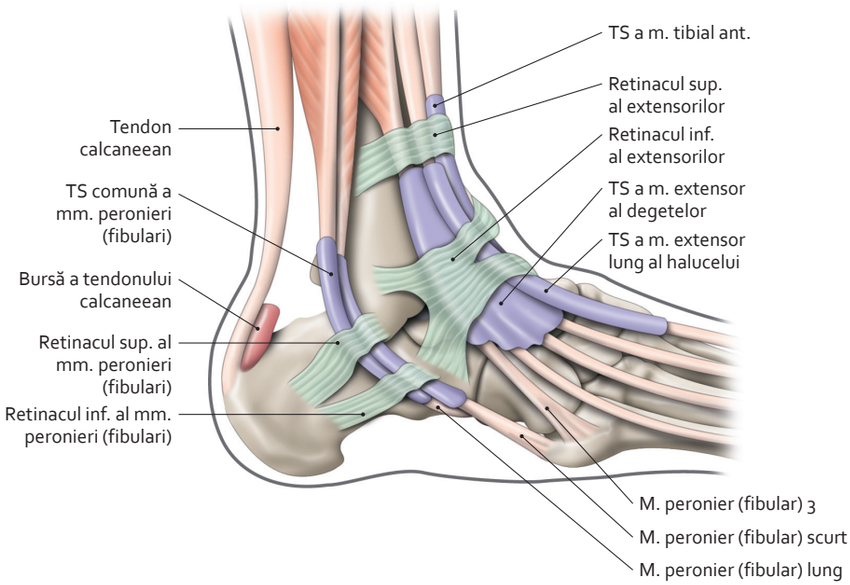

Retinacule și teci sinoviale (TS) ale mușchilor piciorului
(vedere laterală)

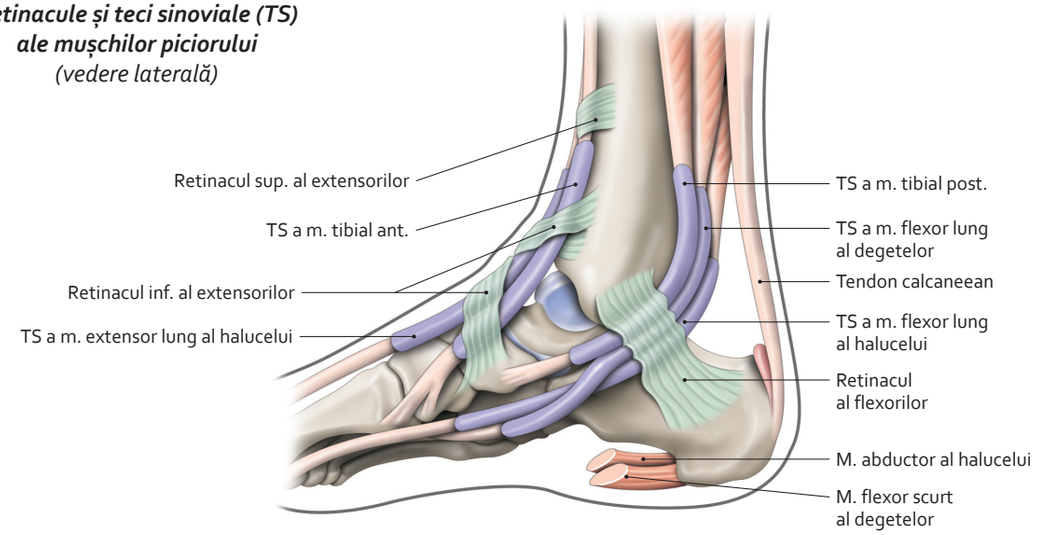

Retinacule și teci sinoviale (TS) ale mușchilor piciorului
(vedere medială)

3064 500-87.indd 546 28.07.2014 19:08:44

8.45 Mușchii dorsului piciorului (1)

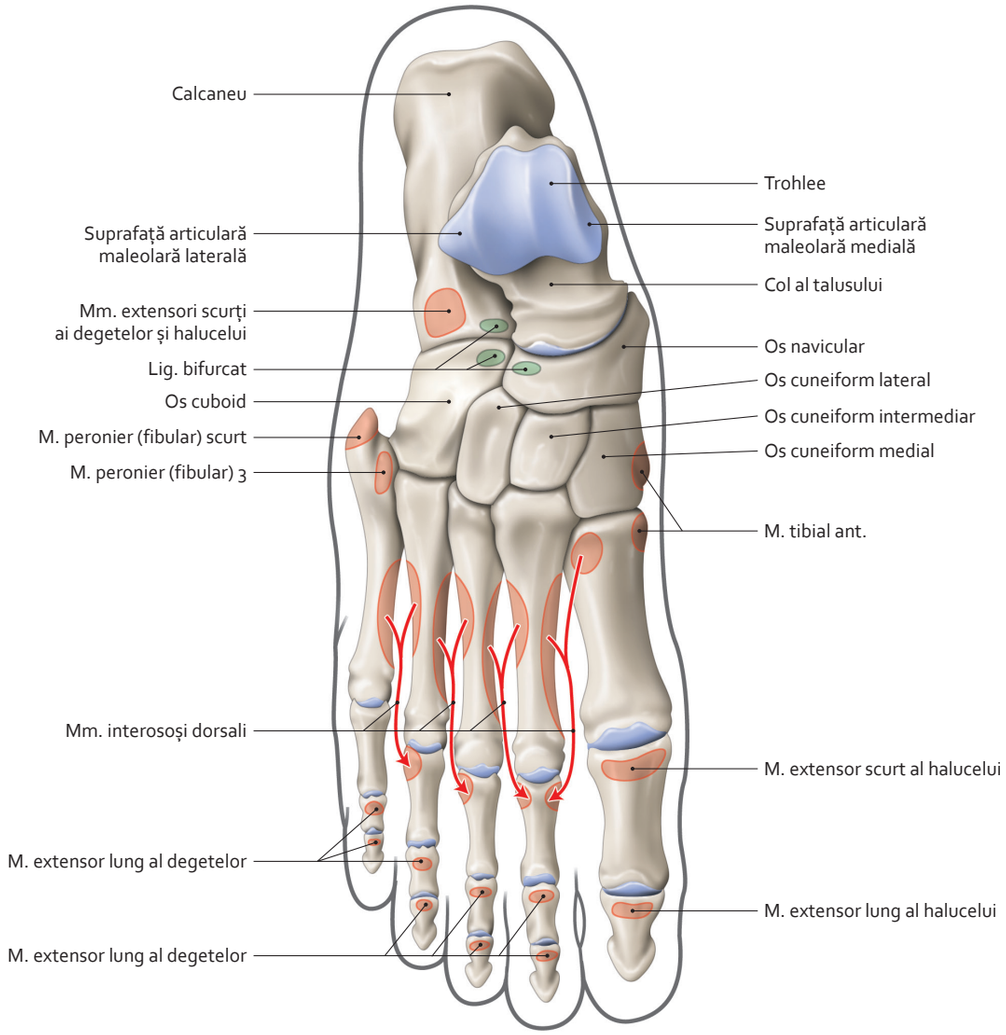

Inserții ale mușchilor dorsului piciorului
(vedere superioară)

3064 500-87.indd 547 28.07.2014 19:08:48

8.46 Mușchii dorsului piciorului (2)

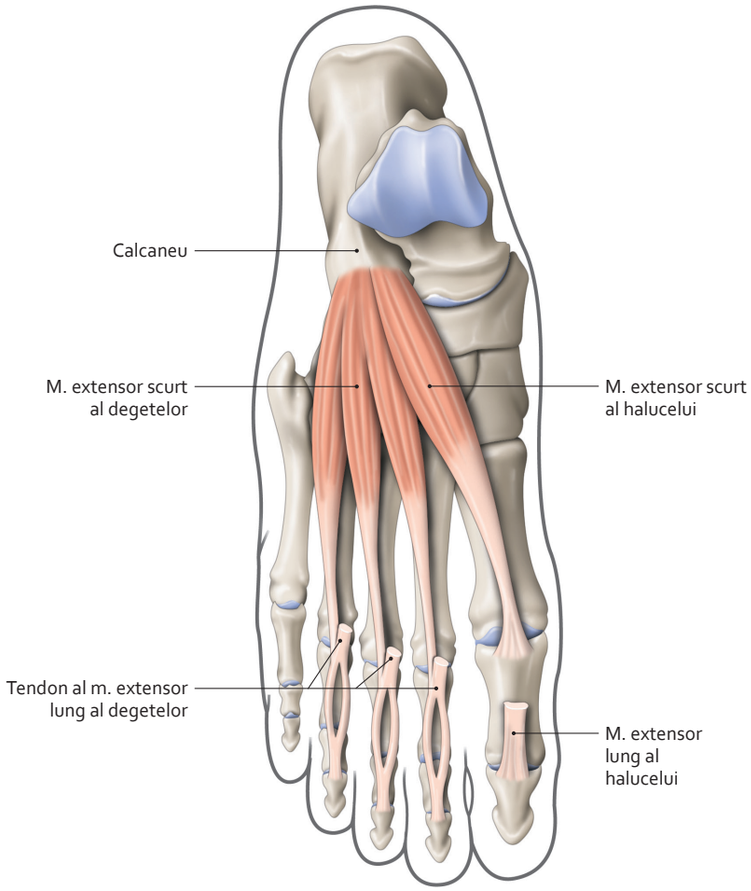

Mușchi al dorsului piciorului
(vedere superioară)

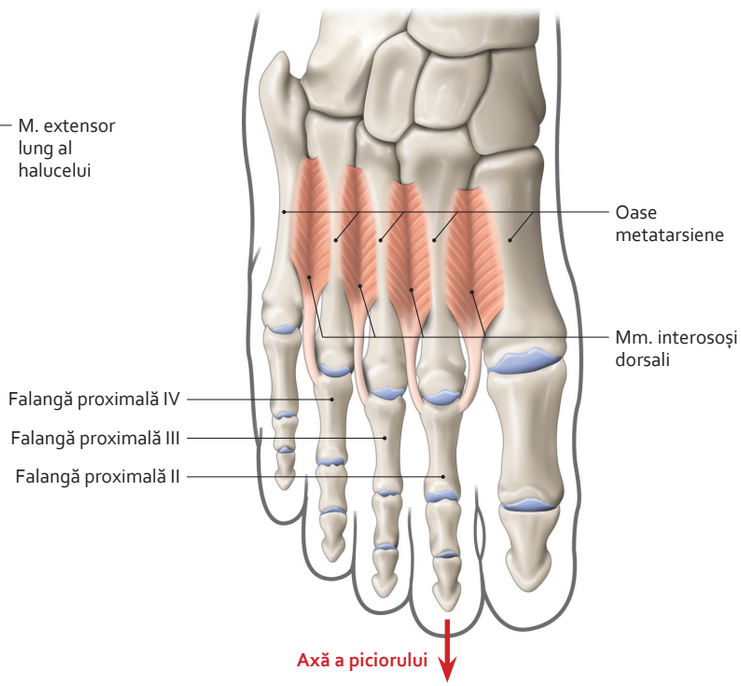

Mușchi ai dorsului piciorului
(vedere superioară)

Mușchi	Acțiune	Inervație
Extensor scurt al degetelor	• Extensor al degetelor II, III și IV	Nerv peronier (fibular) profund (S1, S2)
Extensor scurt al halucelui	• Extensor al halucelui	Nerv peronier (fibular) profund (S1, S2)
Interosoși dorsali ai piciorului	• Abductori ai degetelor II–IV (îndepărtează aceste degete) • Flexor al falangelor lor proximale	Nerv plantar lateral (S2, S3)

3064 500-87.indd 548 28.07.2014 19:08:53

8.47 Aponevroza și mușchii plantei piciorului

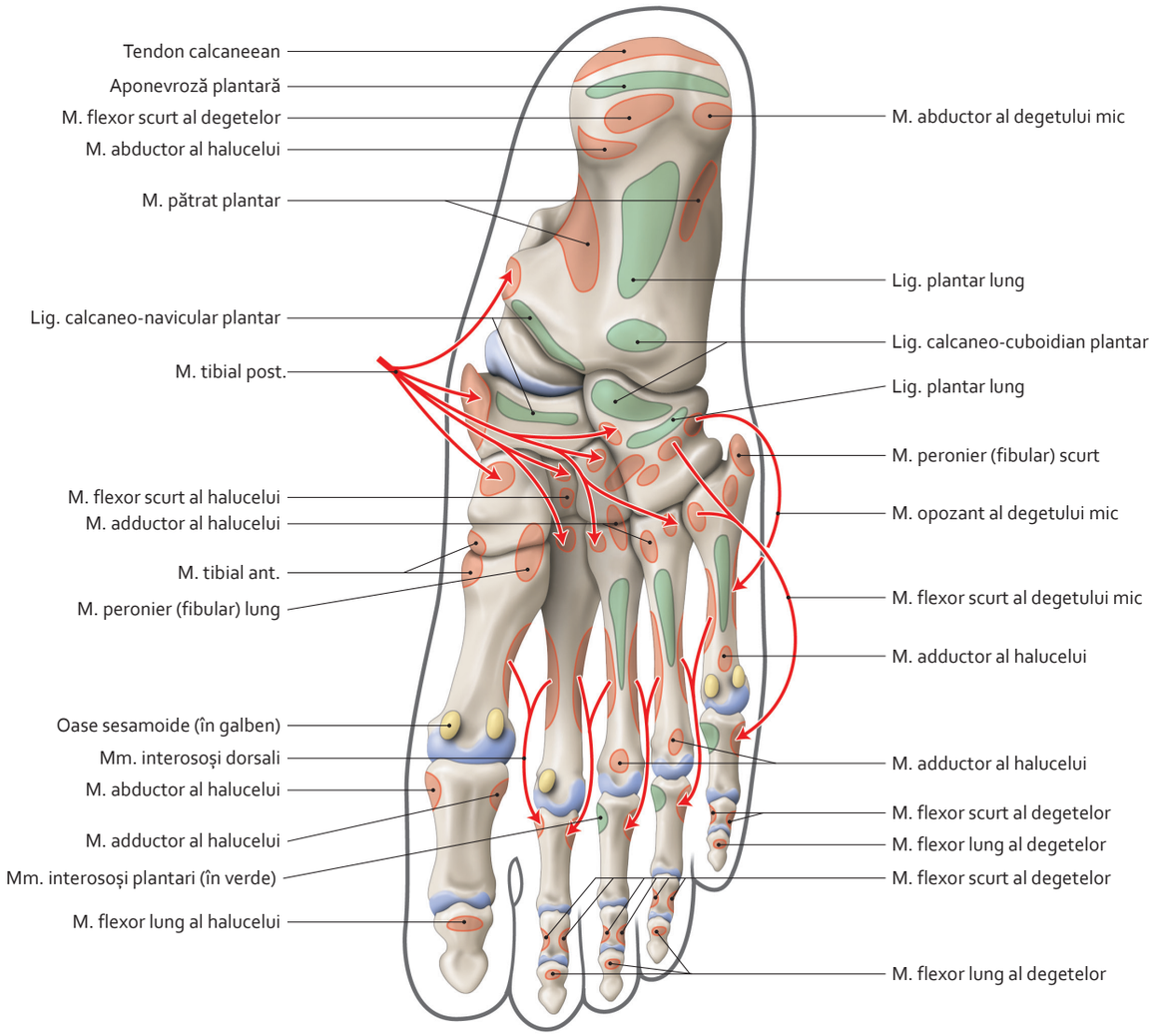

Inserții ale mușchilor plantei piciorului
(vedere plantară)

3064 500-87.indd 549 28.07.2014 19:09:00

8.48 Aponevroza și mușchii superficiali ai plantei piciorului

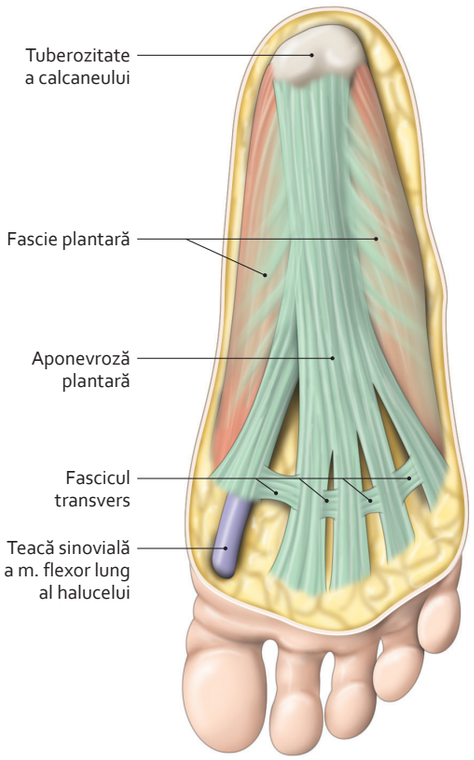

Aponevroză plantară
(vedere plantară)

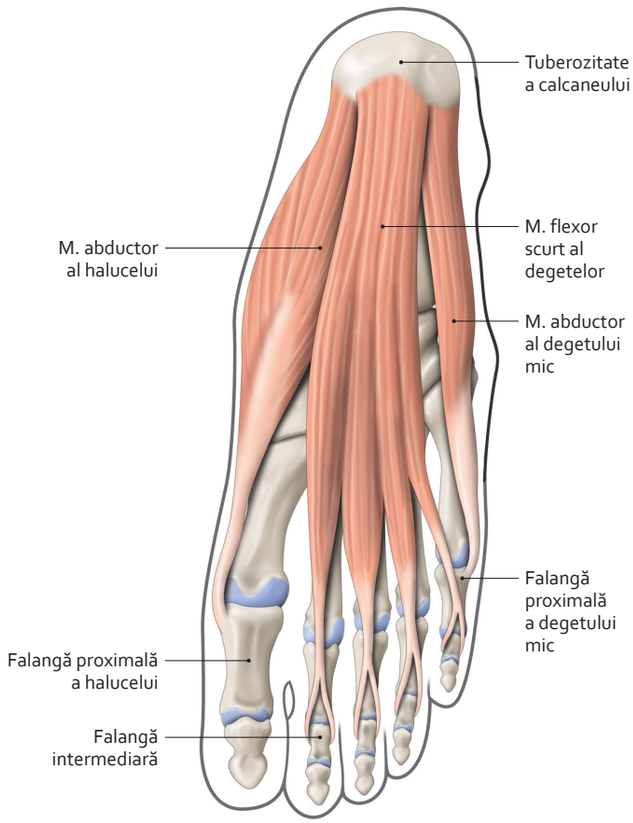

Mușchi superficiali ai plantei piciorului
(vedere plantară)

Notă

Aponevroza plantară joacă un rol mecanic important în menținerea bolților longitudinale ale piciorului.

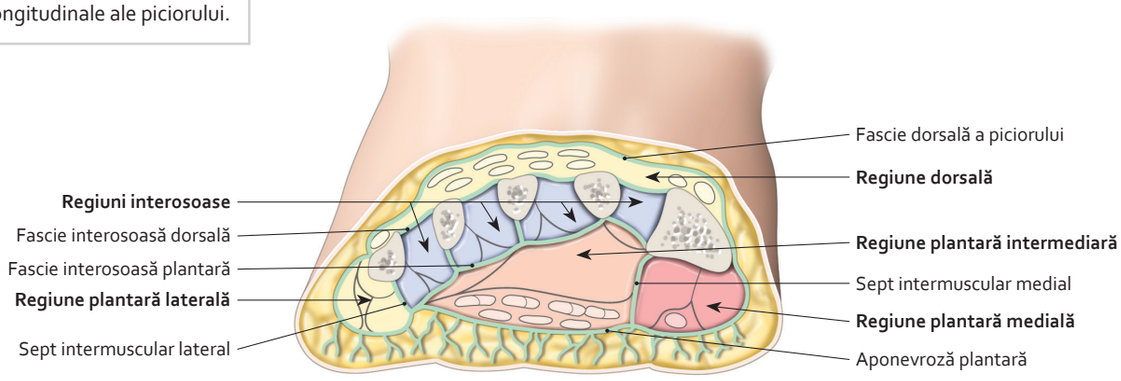

Fascii și regiuni ale piciorului – secțiune frontală

Mușchi	Acțiune	Inervație
Abductor al halucelui	• Abductor și flexor al halucelui	Nerv plantar medial (S_2, S_3)
Flexor scurt al degetelor	• Flexor al falangelor intermediare ale degetelor II–V	Nerv plantar medial (S_2, S_3)
Abductor al degetului mic	• Abductor al degetului mic	Nerv plantar lateral (S_2, S_3)

3064 500-87.indd 550 28.07.2014 19:09:05

8.49 Mușchii profunzi ai plantei piciorului (1)

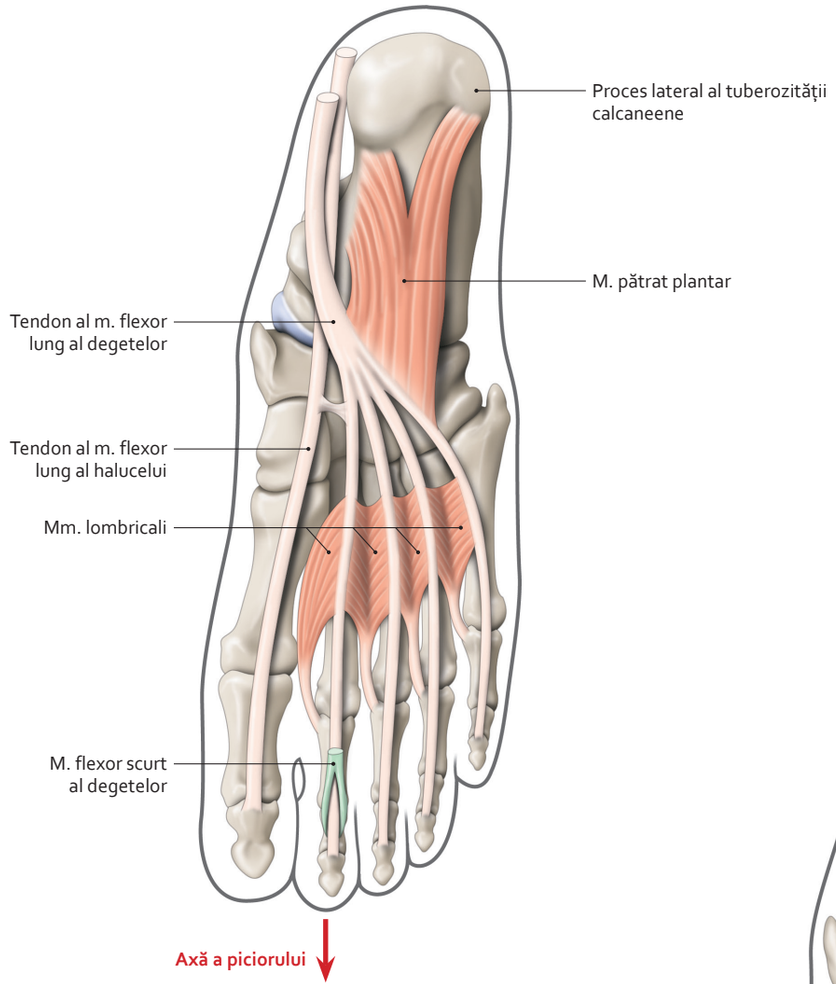

Mușchi pătrat plantar și lombricali
(vedere plantară)

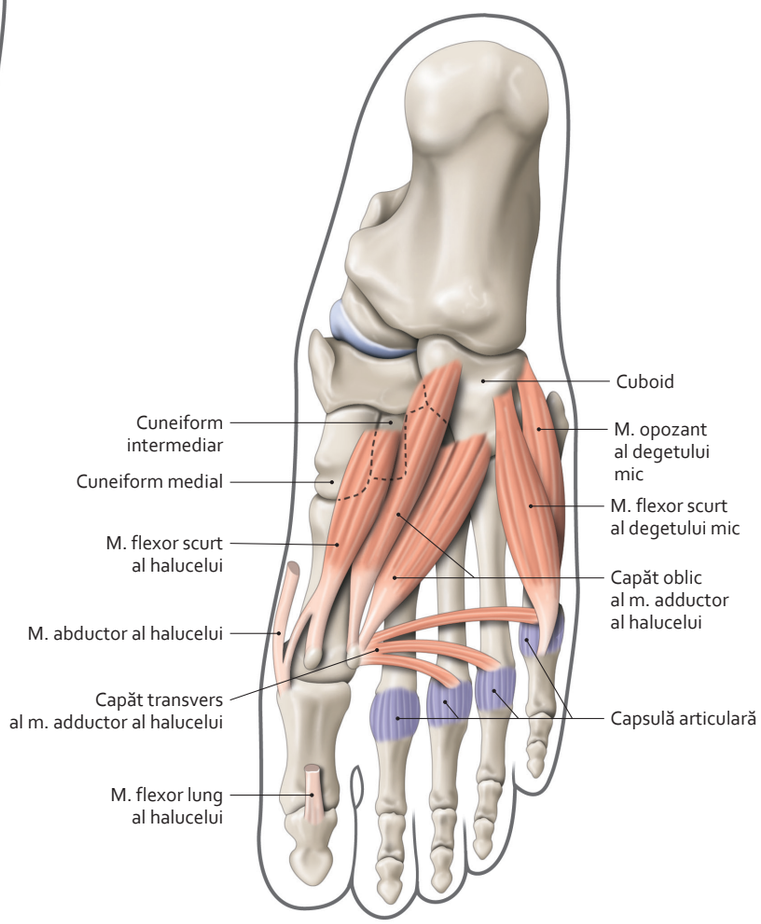

Mușchi profunzi ai halucelui și ai degetului mic
(vedere plantară)

3064 500-87.indd 551 28.07.2014 19:09:11

8.50 Mușchii profunzi ai plantei piciorului (2)

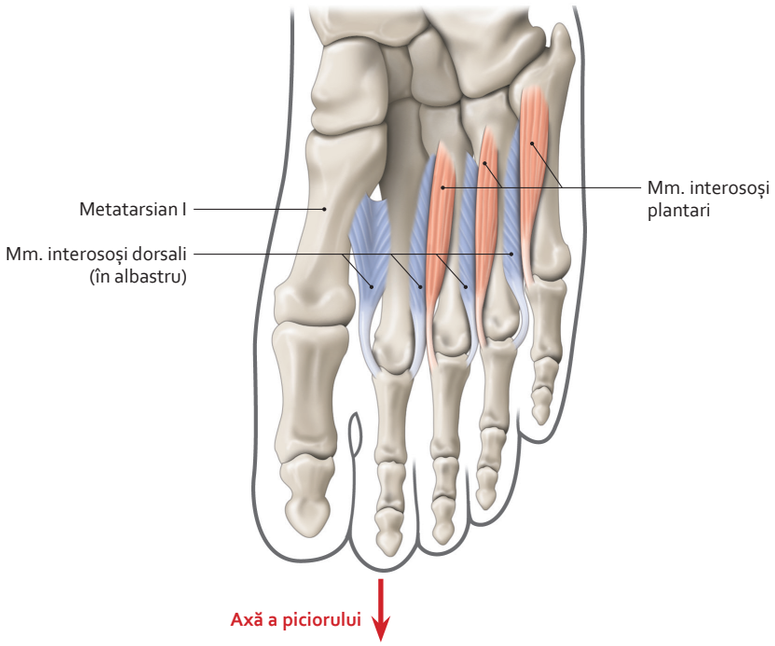

Mușchi interosoși plantari
(vedere plantară)

Mușchi	Acțiune	Inervație
Pătrat plantar	• Corectează orientarea mușchiului flexor lung al degetelor • Flexor al degetelor II–V	Nerv plantar lateral (S2, S3)
Lombricali	• Flexori ai falangelor proximale și extensori al celorlaltor falange ale degetelor II–V	3 lombricali laterali: nerv plantar lateral (S1, S2) lombrical medial 1: nerv plantar medial (S2, S3)
Flexor scurt al halucelui	• Flexor al halucelui	Nerv plantar medial (S1, S2)
Adductor al halucelui	• Adductor al halucelui	Nerv plantar lateral (S2, S3)
Flexor scurt al degetului mic	• Flexor al degetului mic • Adductor al degetului mic, în prezența mușchiului opozant al degetului mic	Nerv plantar lateral (S2, S3)
Opozant al degetului mic (fascicul lateral inconstant al flexorului scurt al degetului mic)		Nerv plantar lateral (S2, S3)
Interosoși plantari	• Adductori ai degetelor III–V • Flexori ai falangelor proximale ale degetelor III–V	Nerv plantar lateral (S2, S3)

3064 500-87.indd 552 28.07.2014 19:09:16

8.51 Arterele coapsei (1)

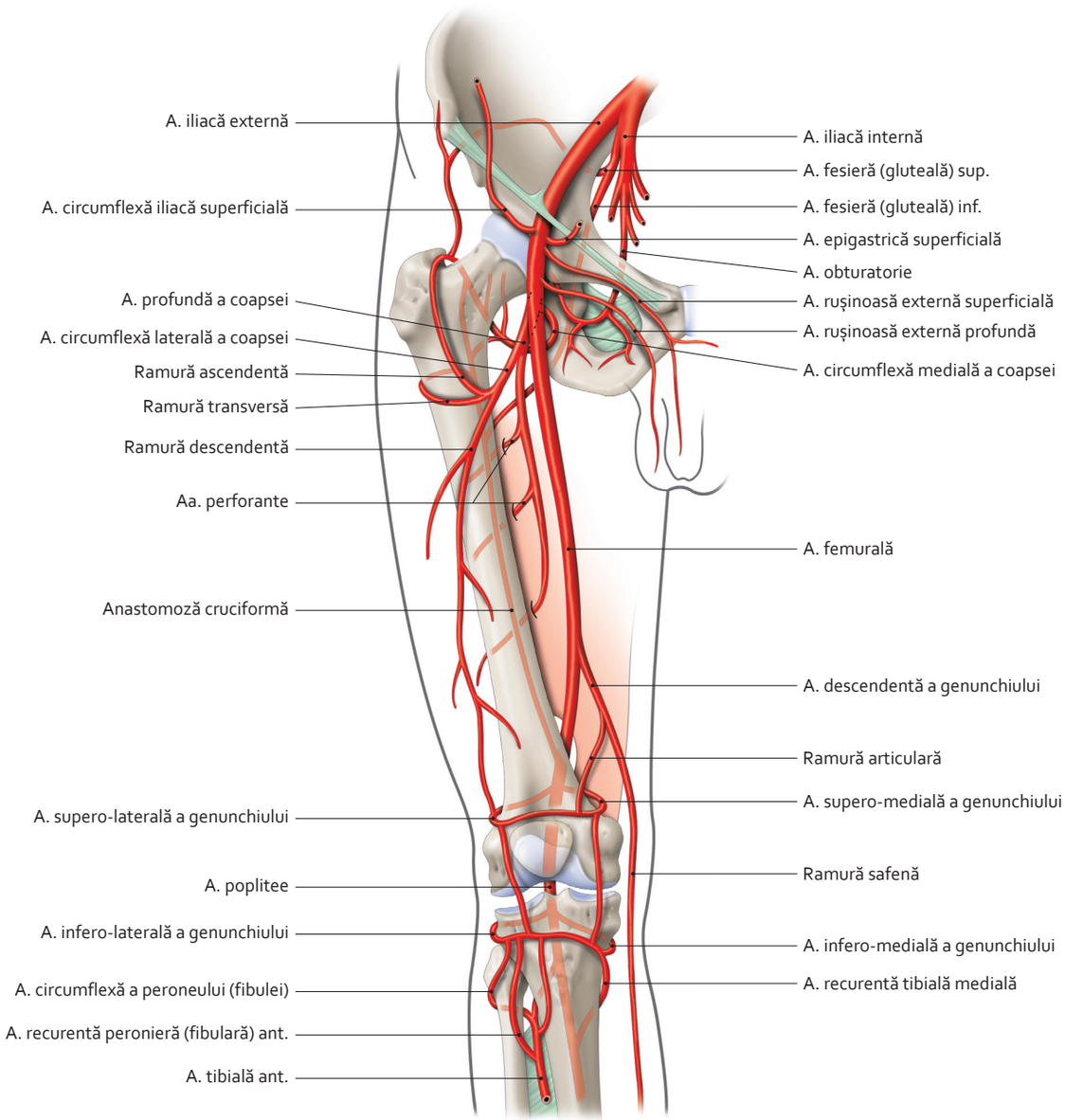

Arteră femurală şi ramuri ale sale
(vedere anterioară)

3064 500-87.indd 553 28.07.2014 19:09:23

8.52 Arterele coapsei (2)

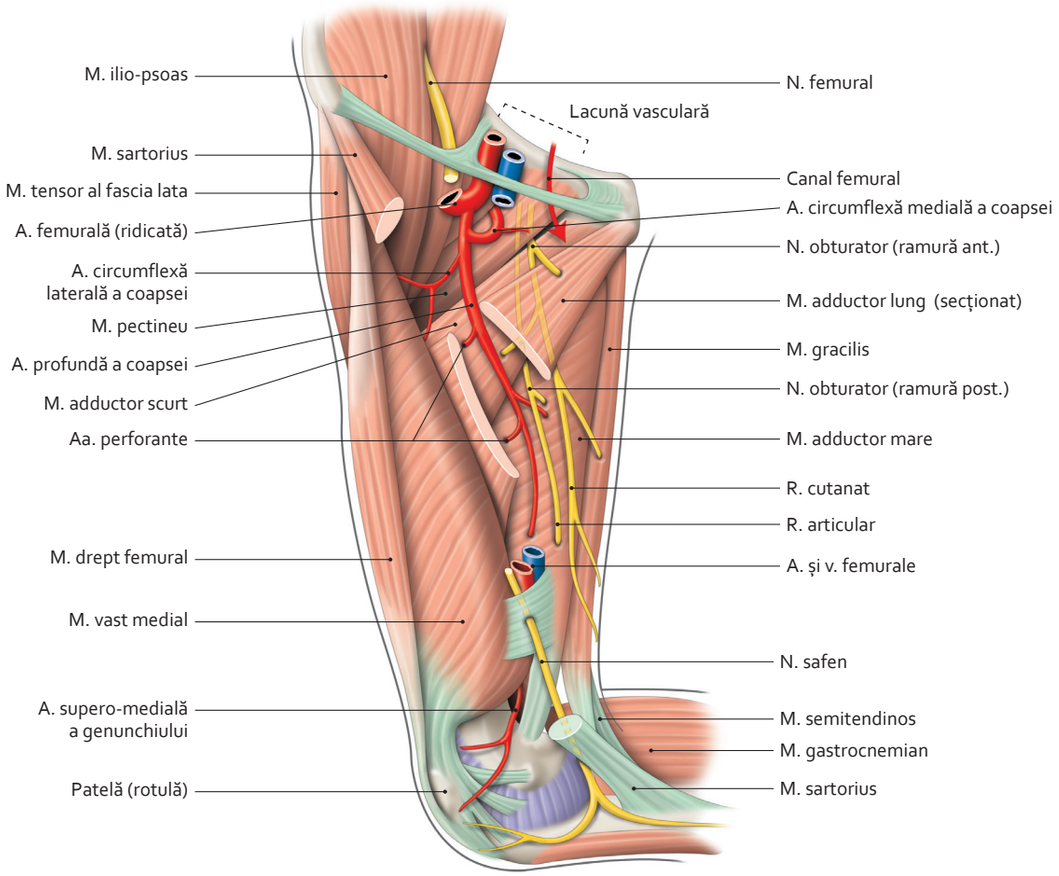

Traiect al arterei profunde a coapsei (femurală profundă)
(vedere antero-medială a coapsei, cu gamba flectată)

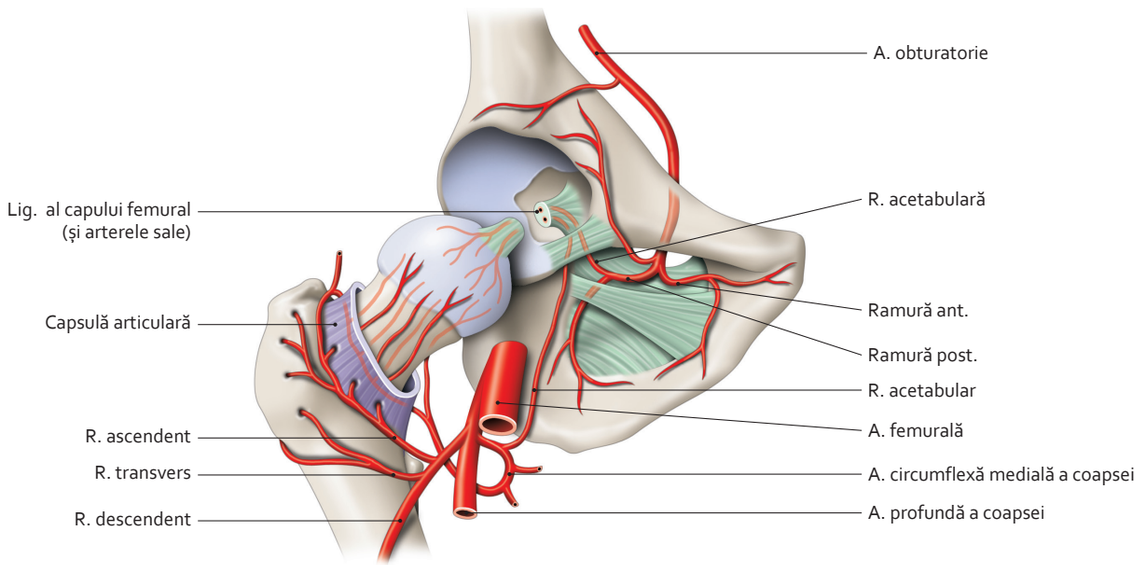

Artere ale articulației coxo-femurale
(vedere antero-medială)

3064 500-87.indd 554 28.07.2014 19:09:33

8.53 Arterele coapsei (3)

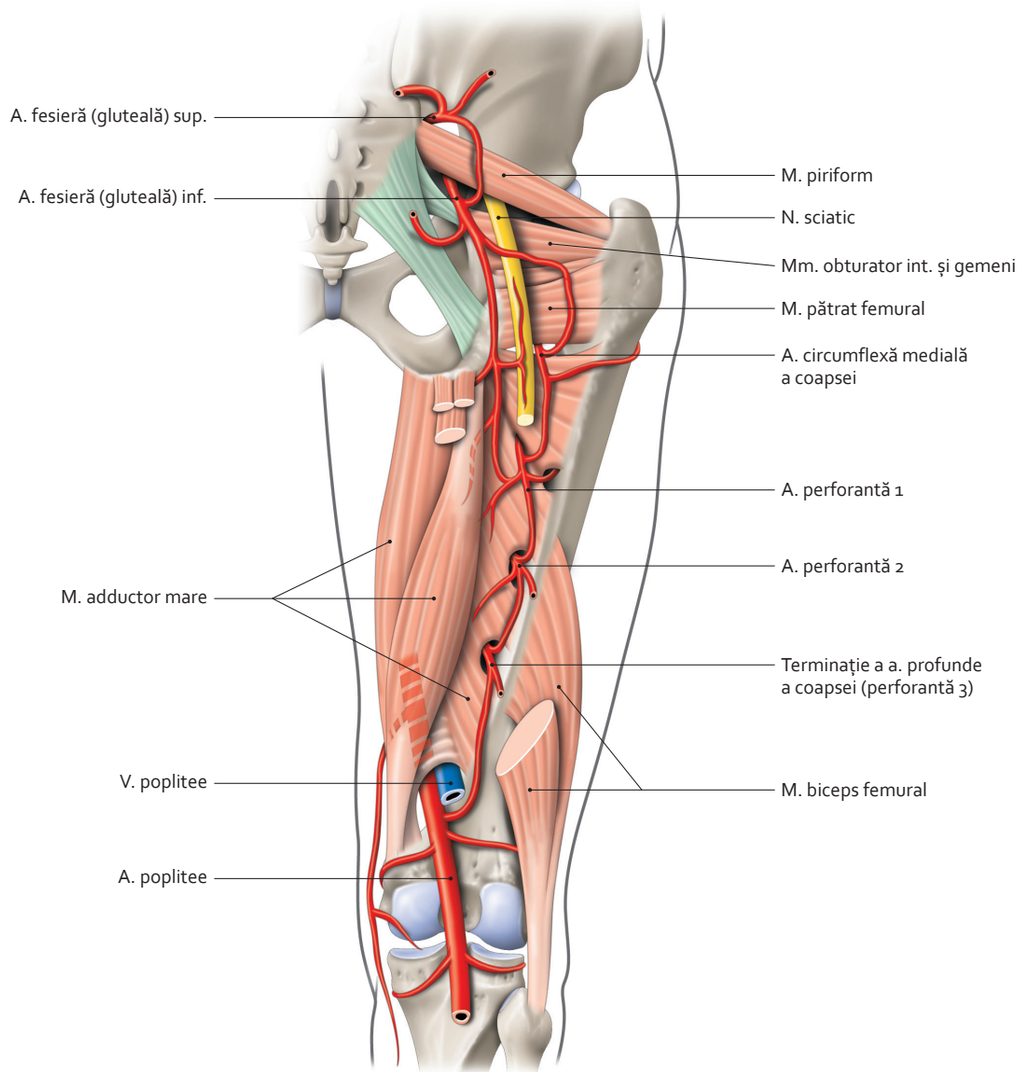

Anastomoză cruciformă
(vedere posterioară)

3064 500-87.indd 555 28.07.2014 19:09:40

8.54 Arterele genunchiului

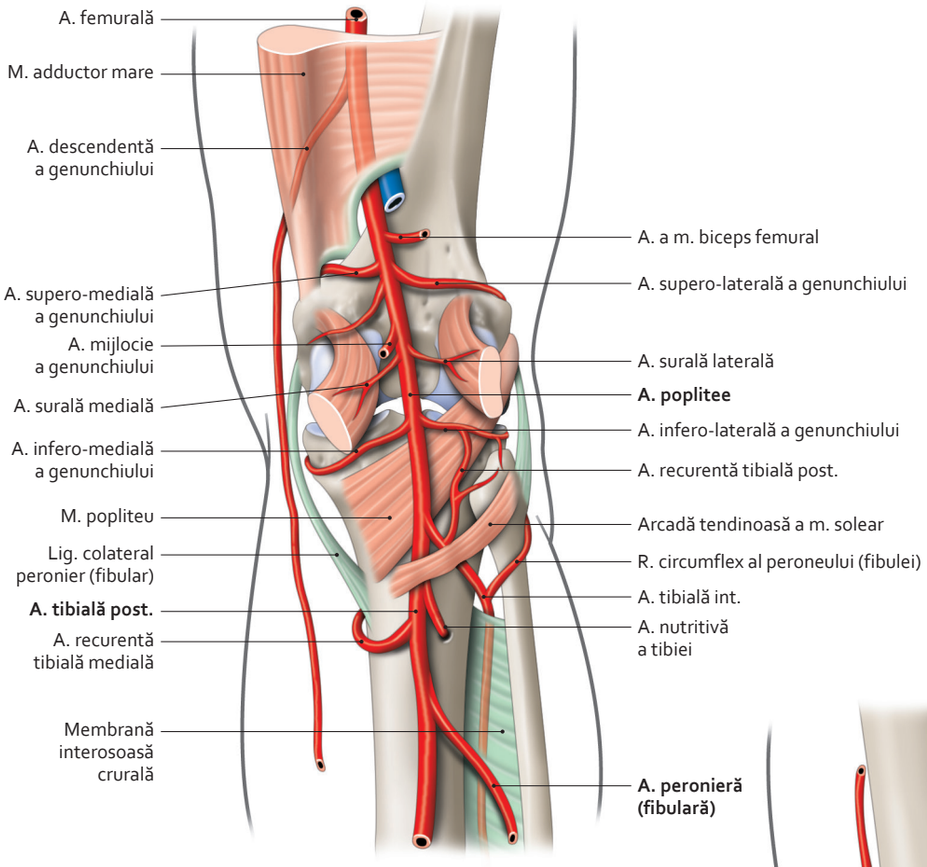

Arteră poplitee – ramuri colaterale
(vedere posterioară)

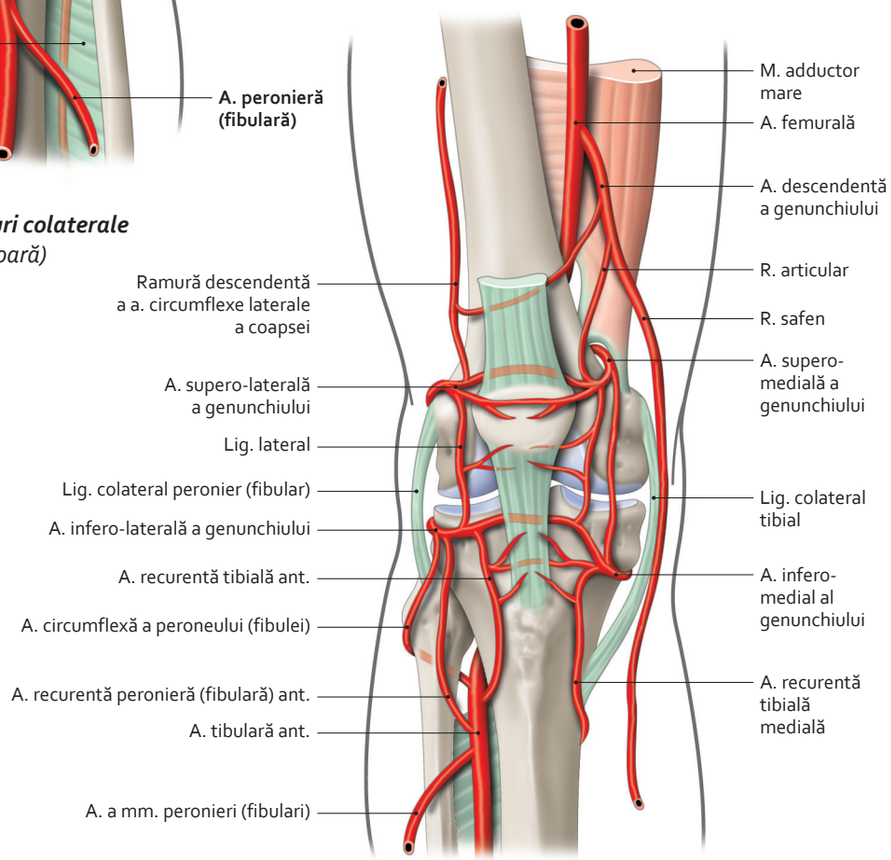

Rețea anastomatică a genunchiului
(vedere anterioară)

3064 500-87.indd 556 28.07.2014 19:09:52

8.55 Arterele gambei

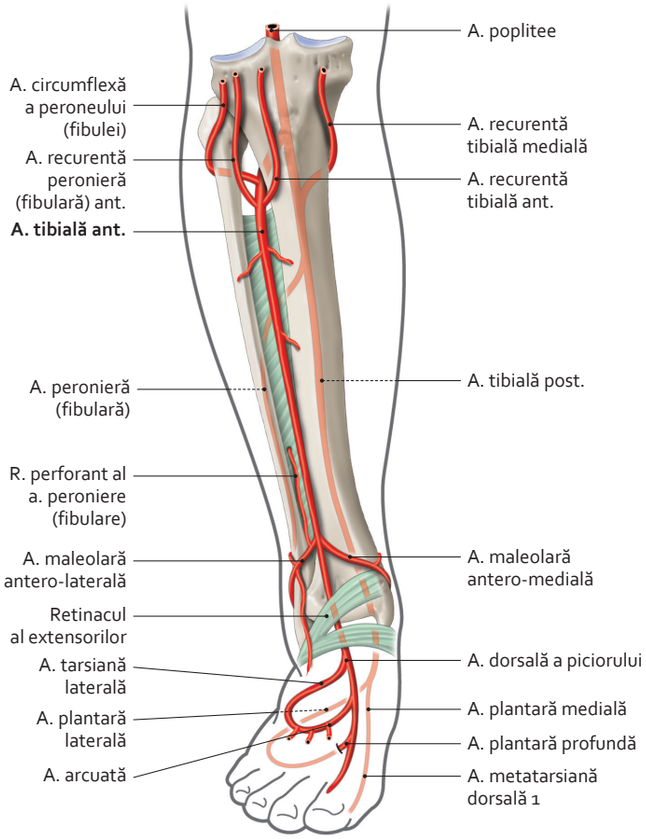

Arteră tibială anterioară – ramuri colaterale
(vedere anterioară)

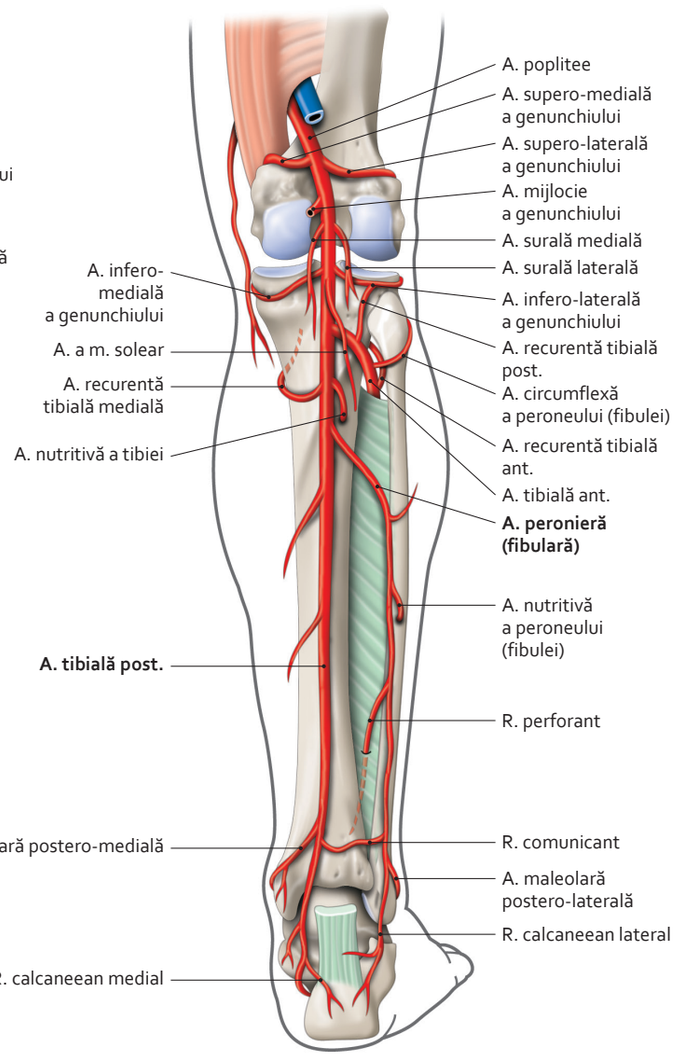

Arteră tibială posterioară – ramuri colaterale
(vedere posterioară)

3064 500-87.indd 557 28.07.2014 19:09:57

8.56 Arterele piciorului (1)

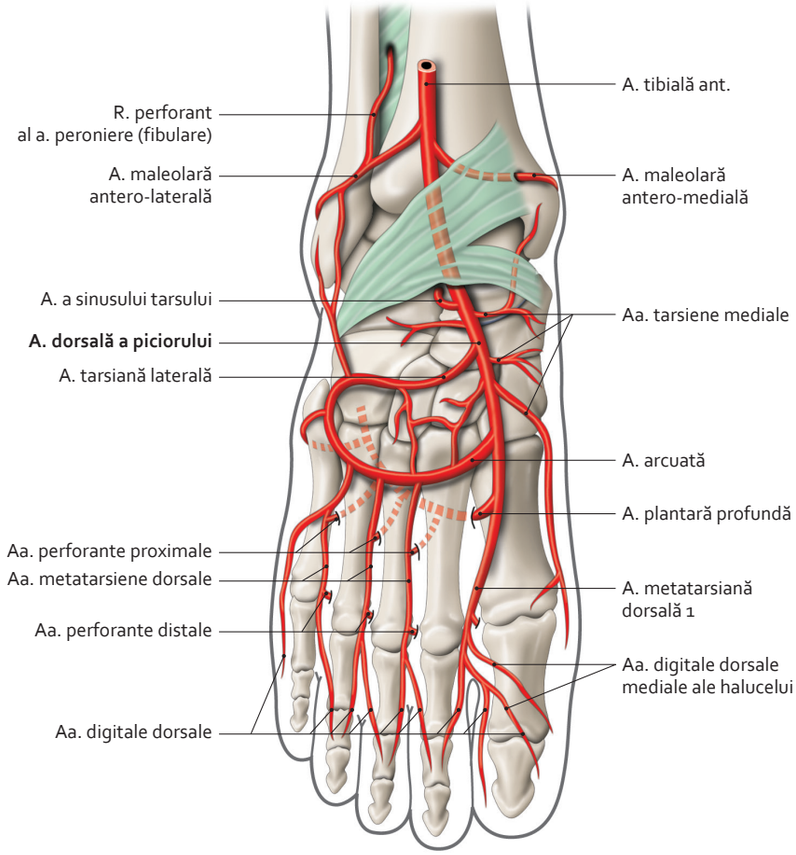

Ramuri colaterale ale arterei dorsale a piciorului
(vedere superioară)

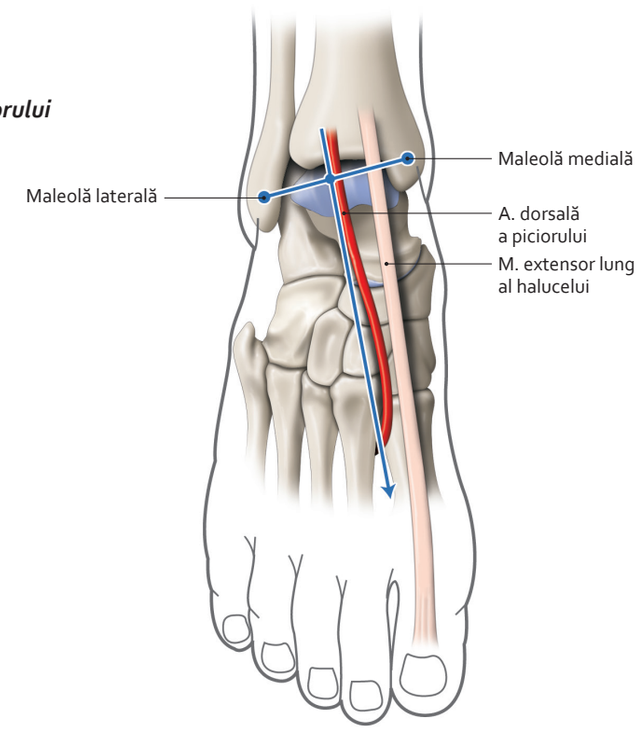

Direcție a arterei dorsale a piciorului

3064 500-87.indd 558 28.07.2014 19:10:02

8.57 Arterele piciorului (2)

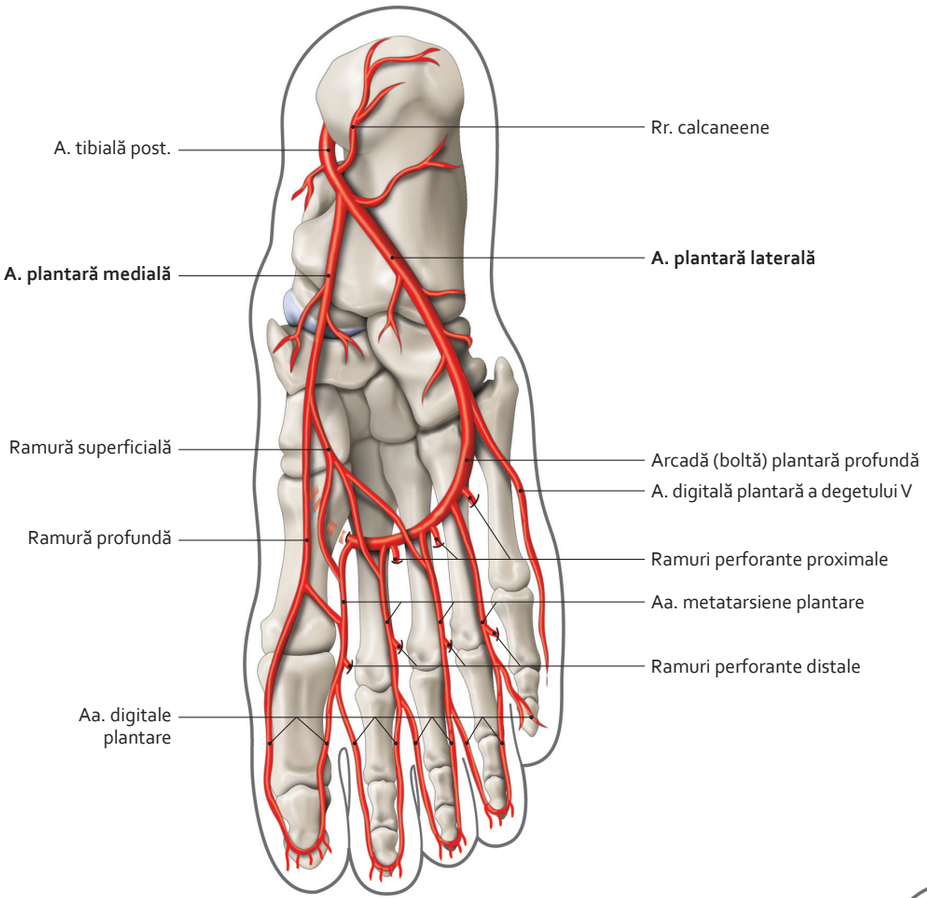

Ramuri colaterale ale arterelor plantare
(vedere plantară)

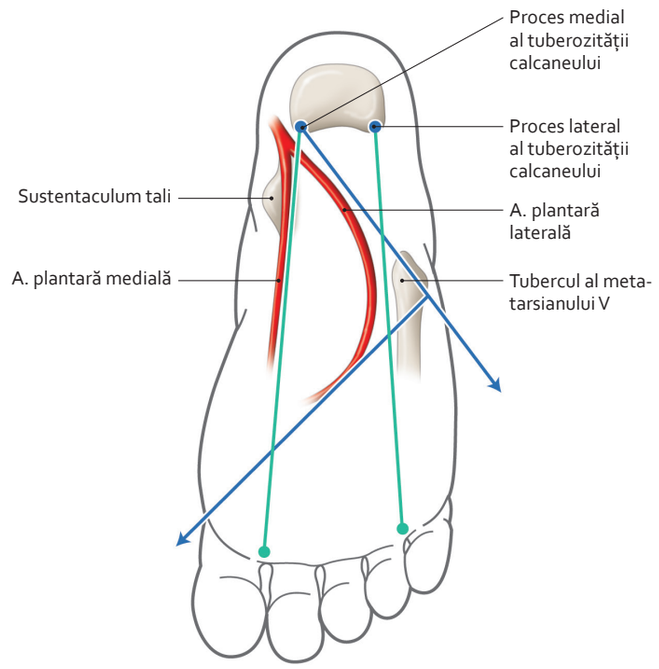

Direcție a arterelor plantare
(vedere plantară)

3064 500-87.indd 559 28.07.2014 19:10:06

8.58 Venele superficiale ale membrului inferior (1)

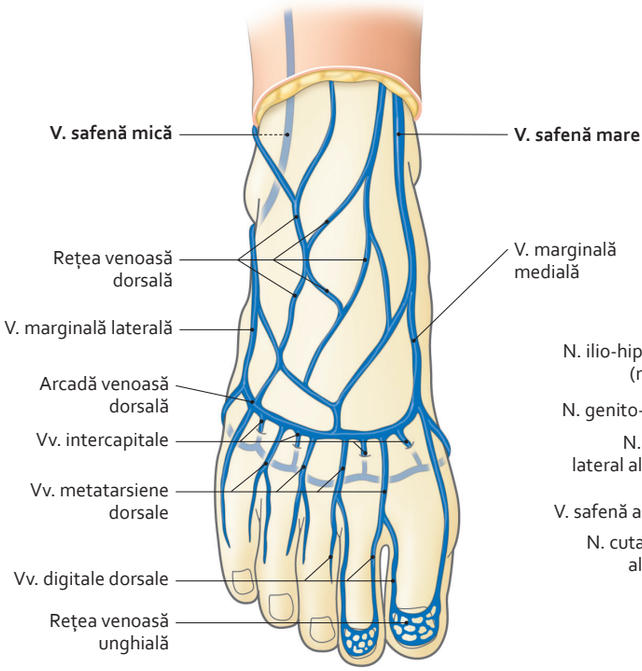

Vene superficiale ale dorsului piciorului
(vedere superioară)

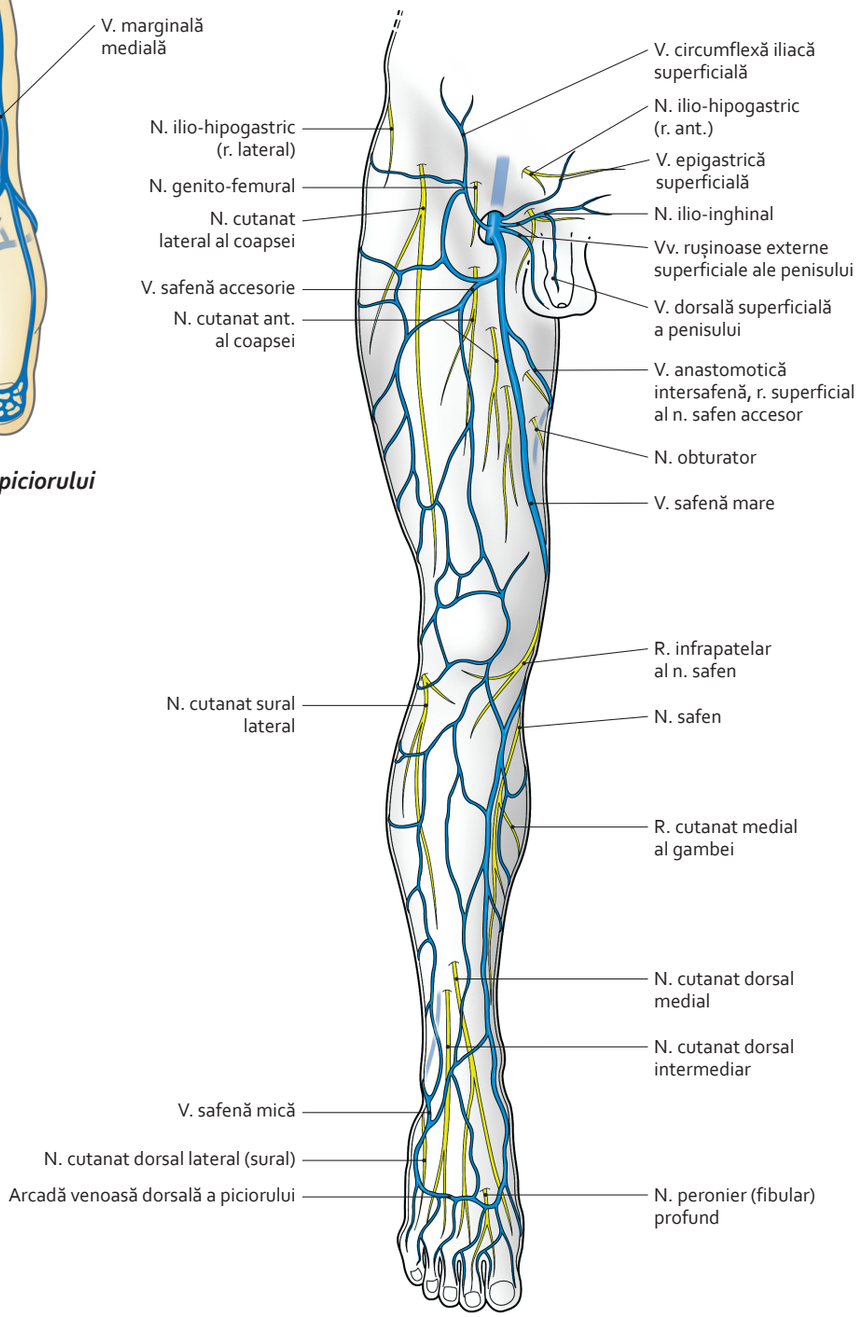

Vene și nervi superficiali ai membrului inferior
(vedere anterioară)

3064 500-87.indd 560 28.07.2014 19:10:11

8.59 Venele superficiale ale membrului inferior (2)

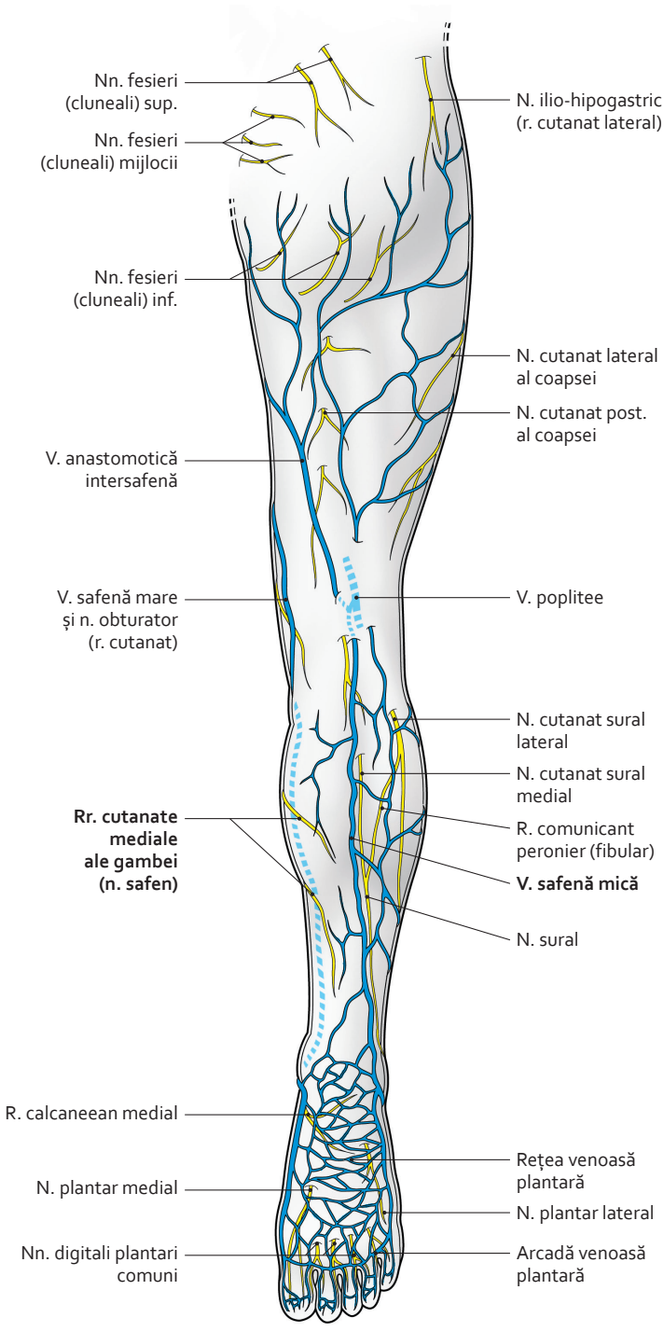

Vene și nervi superficiali ai membrului inferior
(vedere posterioară)

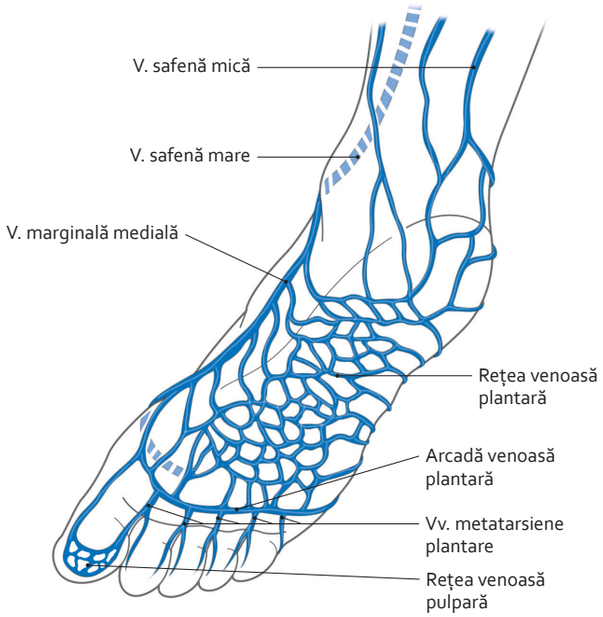

Vene superficiale ale plantei piciorului
(vedere infero-medială)

3064 500-87.indd 561 28.07.2014 19:10:17

8.6o Limfaticele superficiale ale membrului inferior

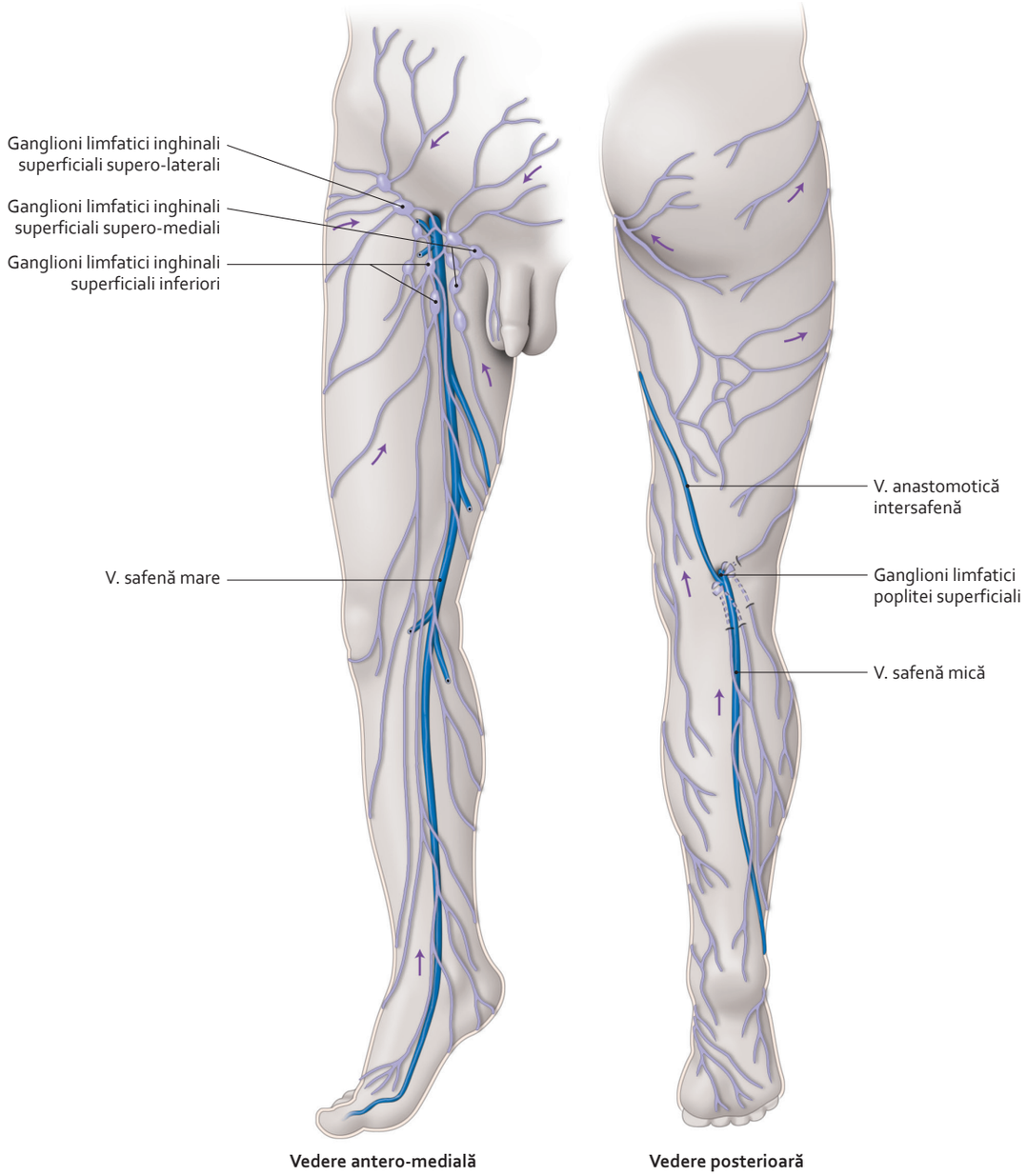

Rețea limfatică superficială a membrului inferior

3064 500-87.indd 562 28.07.2014 19:10:22

8.61 Plexul lombar (1)

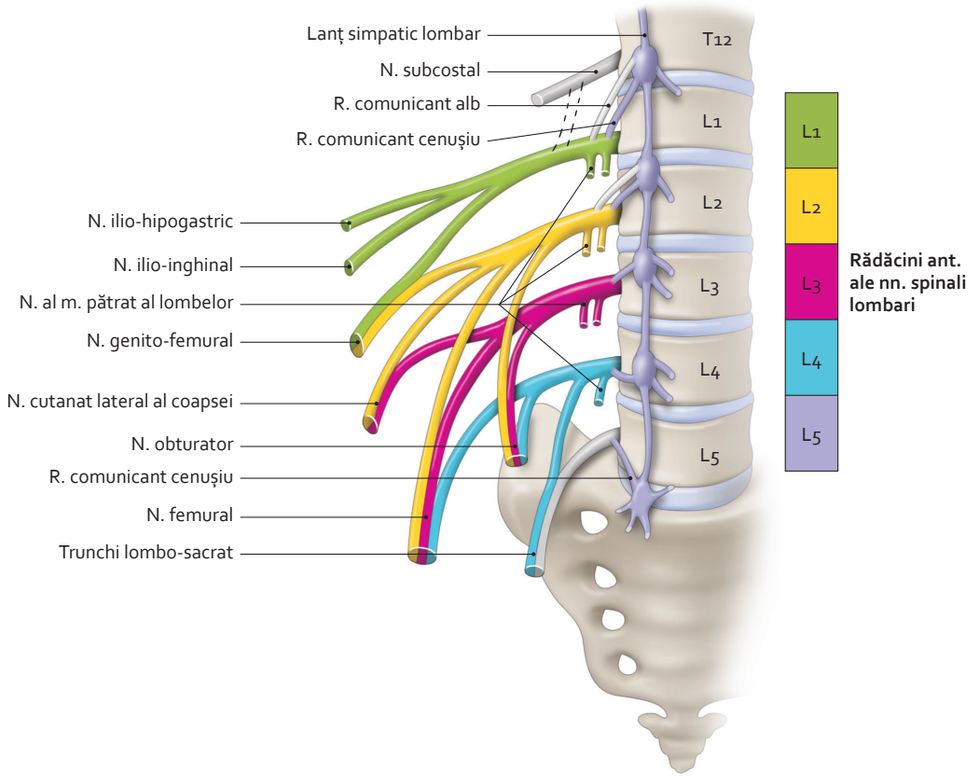

Plex lombar – sistematizare

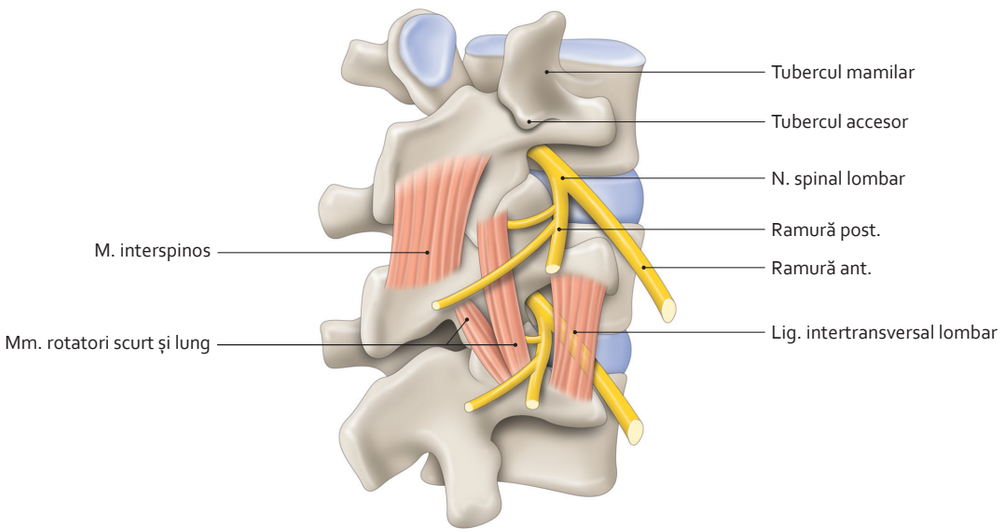

Nervi lombari
(vedere laterală)

3064 500-87.indd 563 28.07.2014 19:10:26

8.62 Plexul lombar (2)

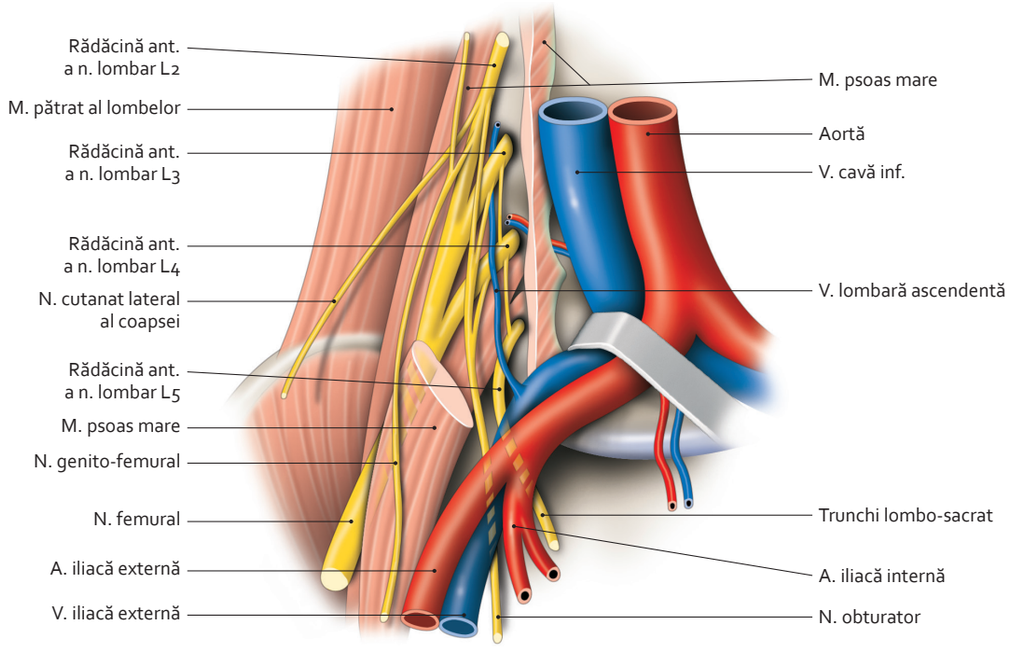

Plex lombar în fosa ilio-lombară
(plan profund)

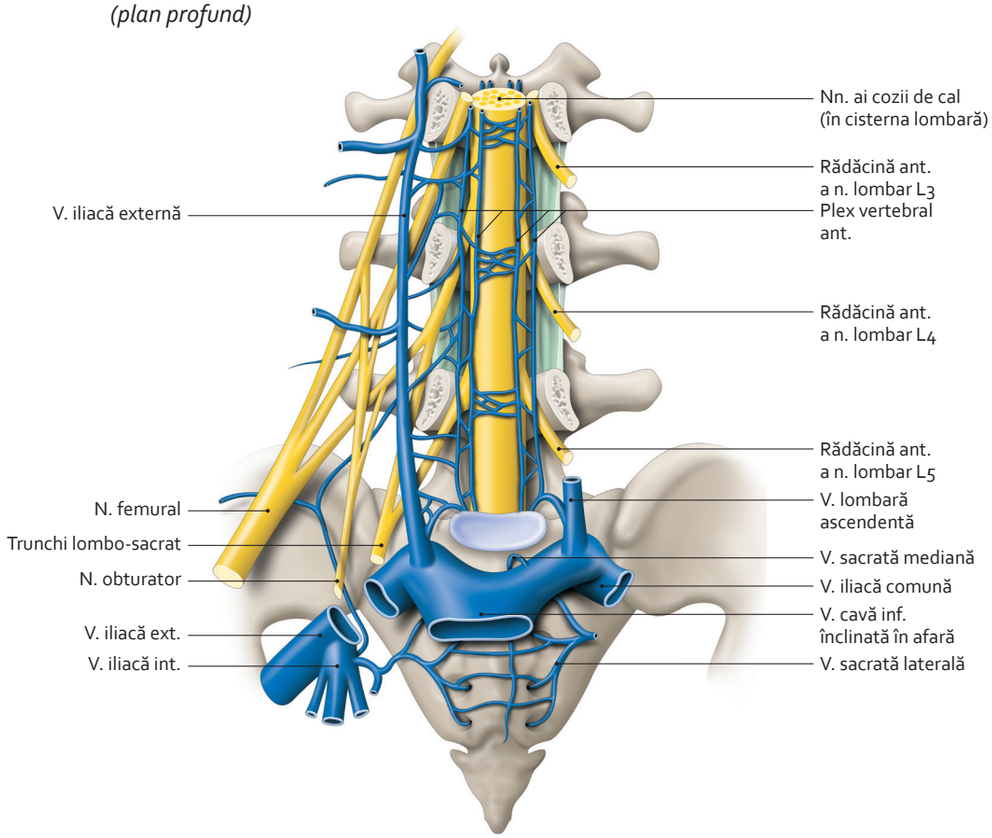

Raporturi venoase ale plexului lombar

3064 500-87.indd 564 28.07.2014 19:10:33

8.63 Plexul lombar (3)

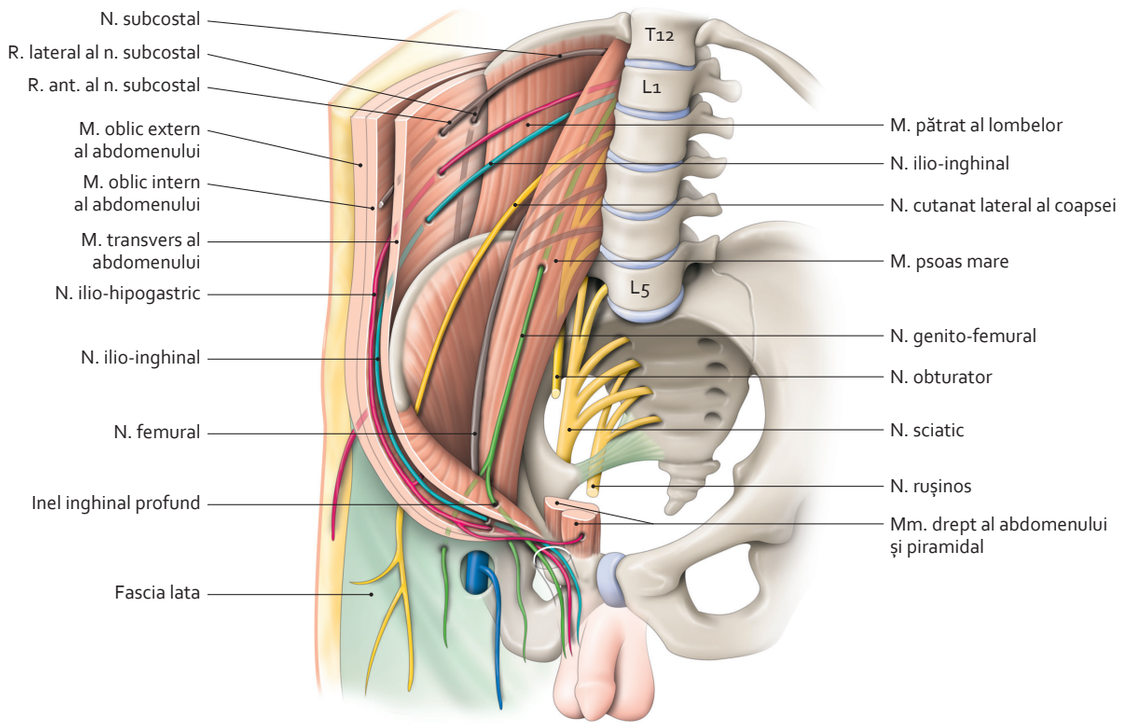

Nervi genito-femural (în verde), ilio-hipogastric (în roșu) și ilio-inghinal (în albastru)
(vedere antero-internă)

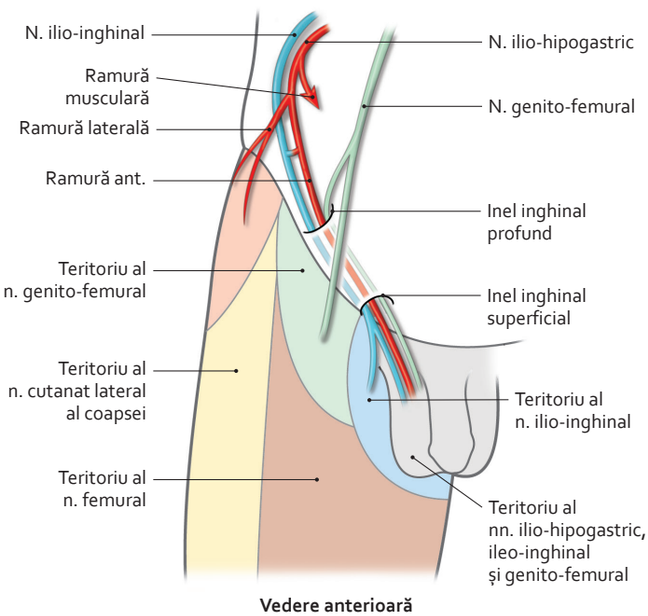

Vedere anterioară

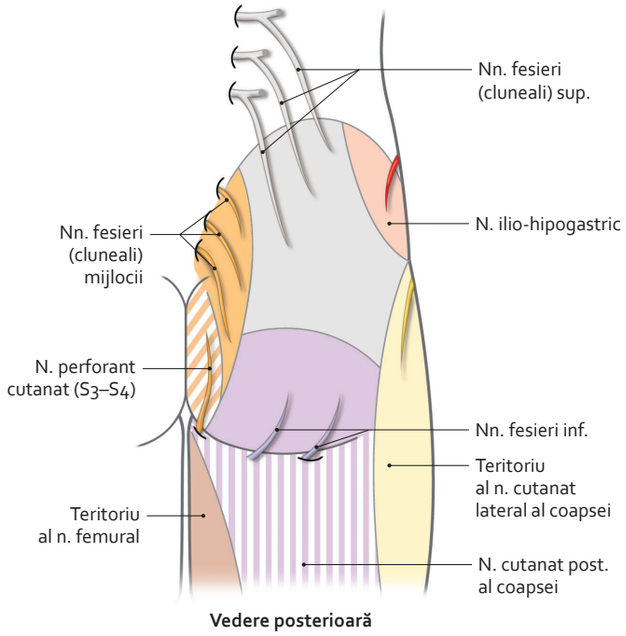

Vedere posterioară

Teritorii senzitive cutanate ale fesei și coapsei

8.64 Nervul femural (1)

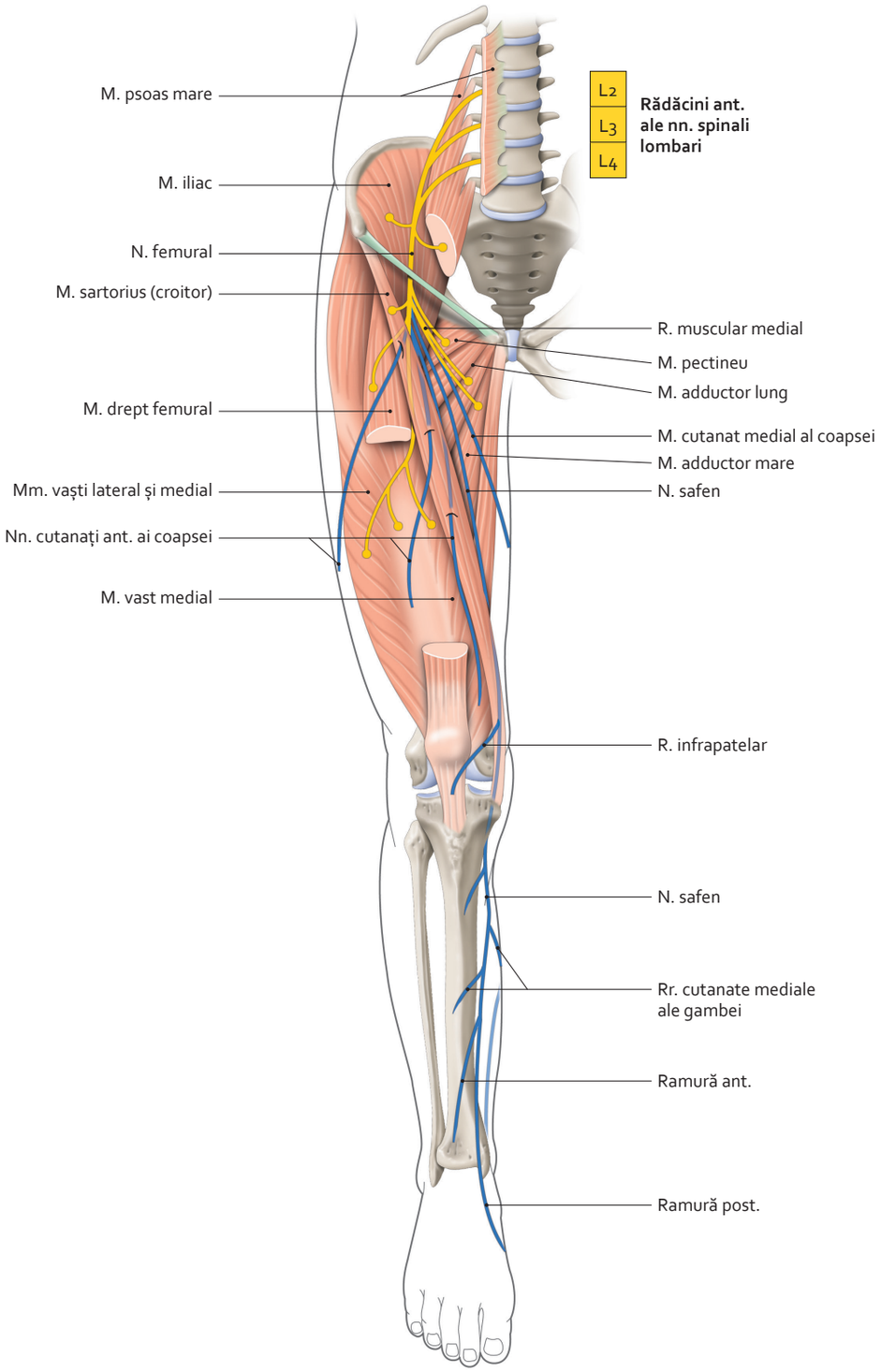

Traiect și ramuri ale nervului femural

3064 500-87.indd 566 28.07.2014 19:10:45

8.65 Nervul femural (2)

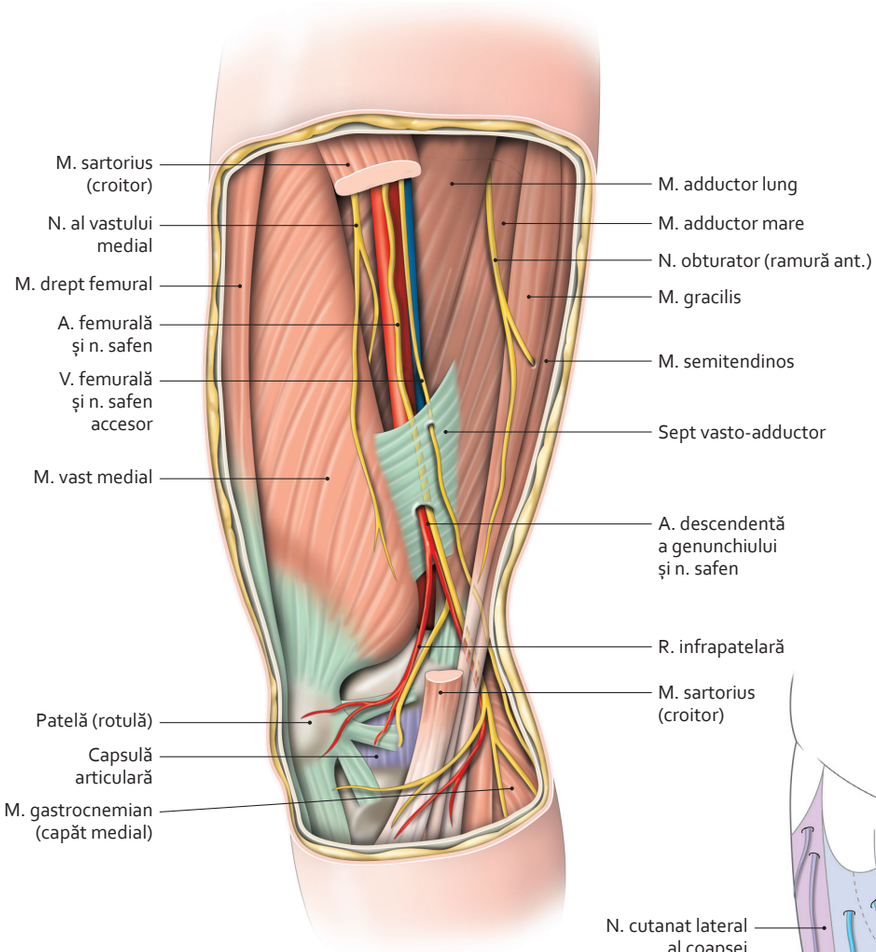

Ramuri ale nervului femural în canalul adductorilor
(vedere medială)

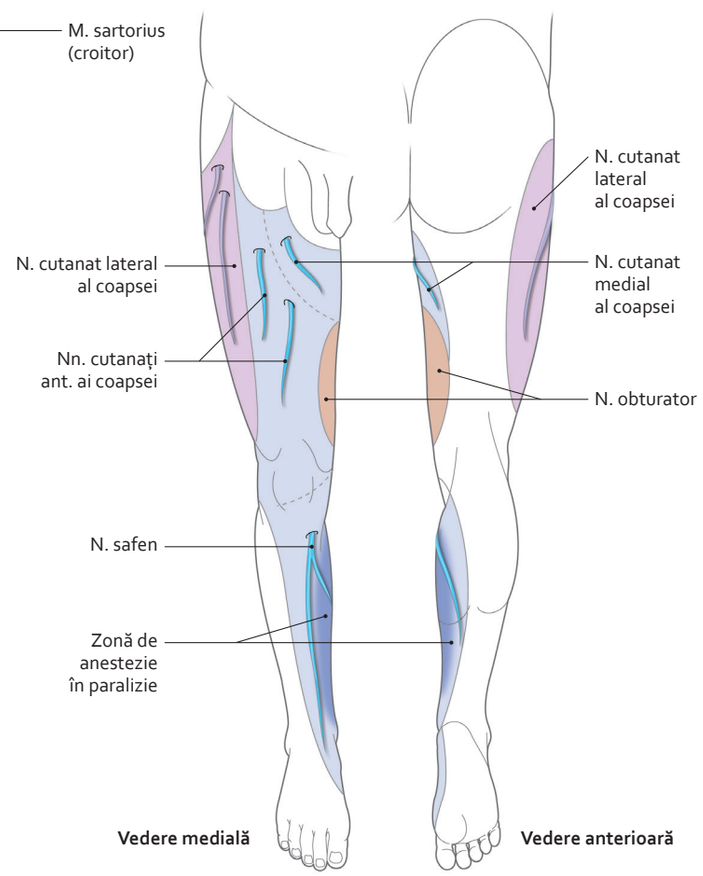

Teritorii senzitive ale nervului femural

3064 500-87.indd 567 28.07.2014 19:10:53

8.66 Nervul obturator

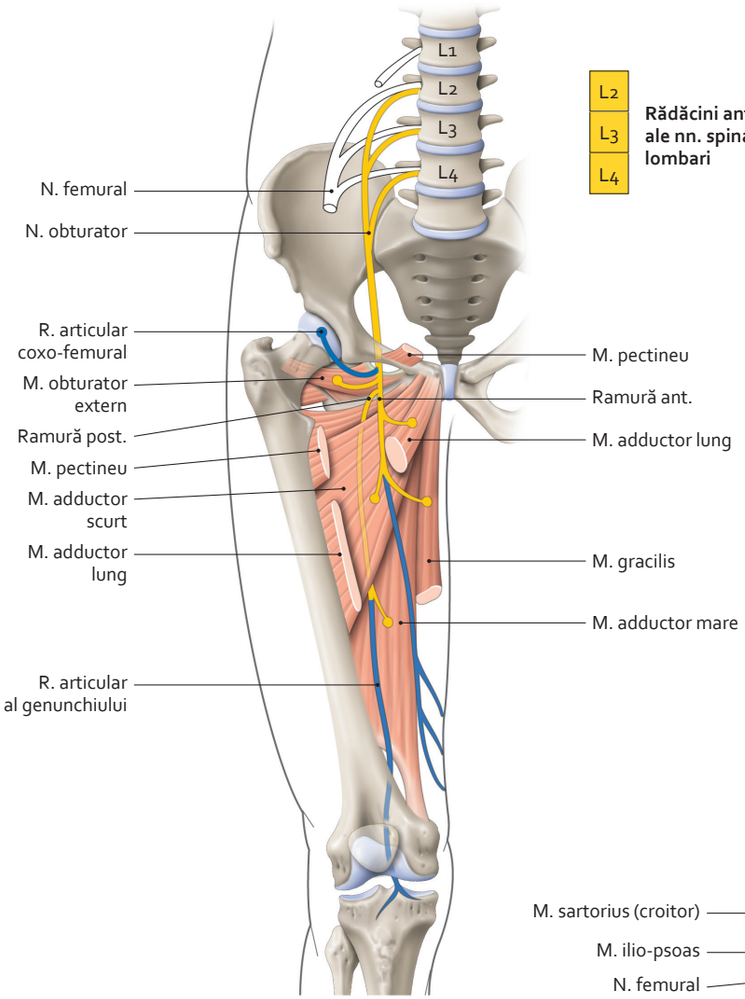

Ramuri ale nervului obturator
(vedere anterioară)

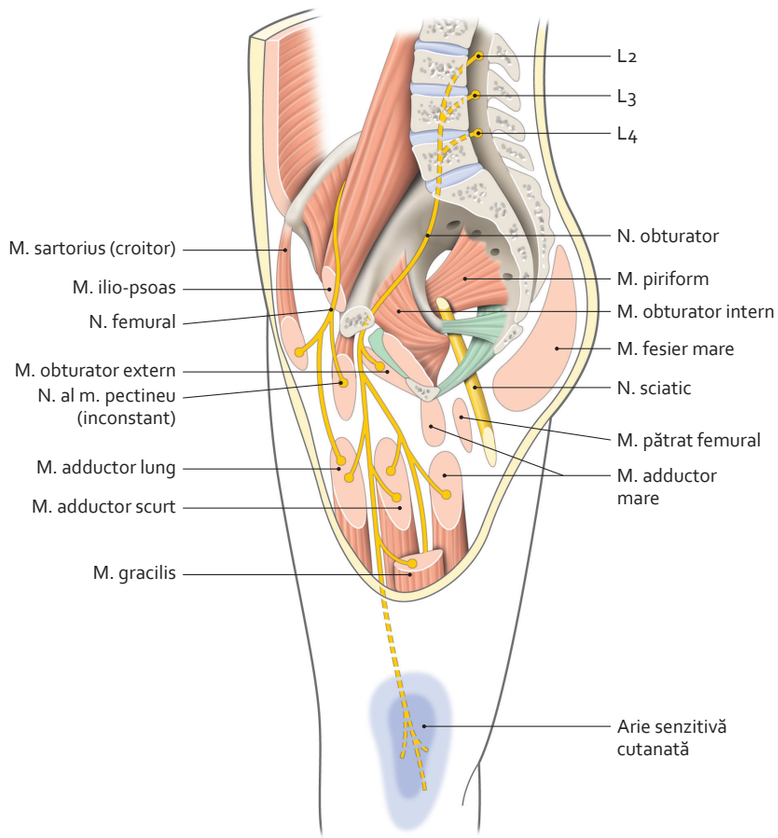

Traiect al nervului obturator
(vedere medială schematică)

3064 500-87.indd 568 28.07.2014 19:10:59

8.67 Plexul sacrat și rușinos

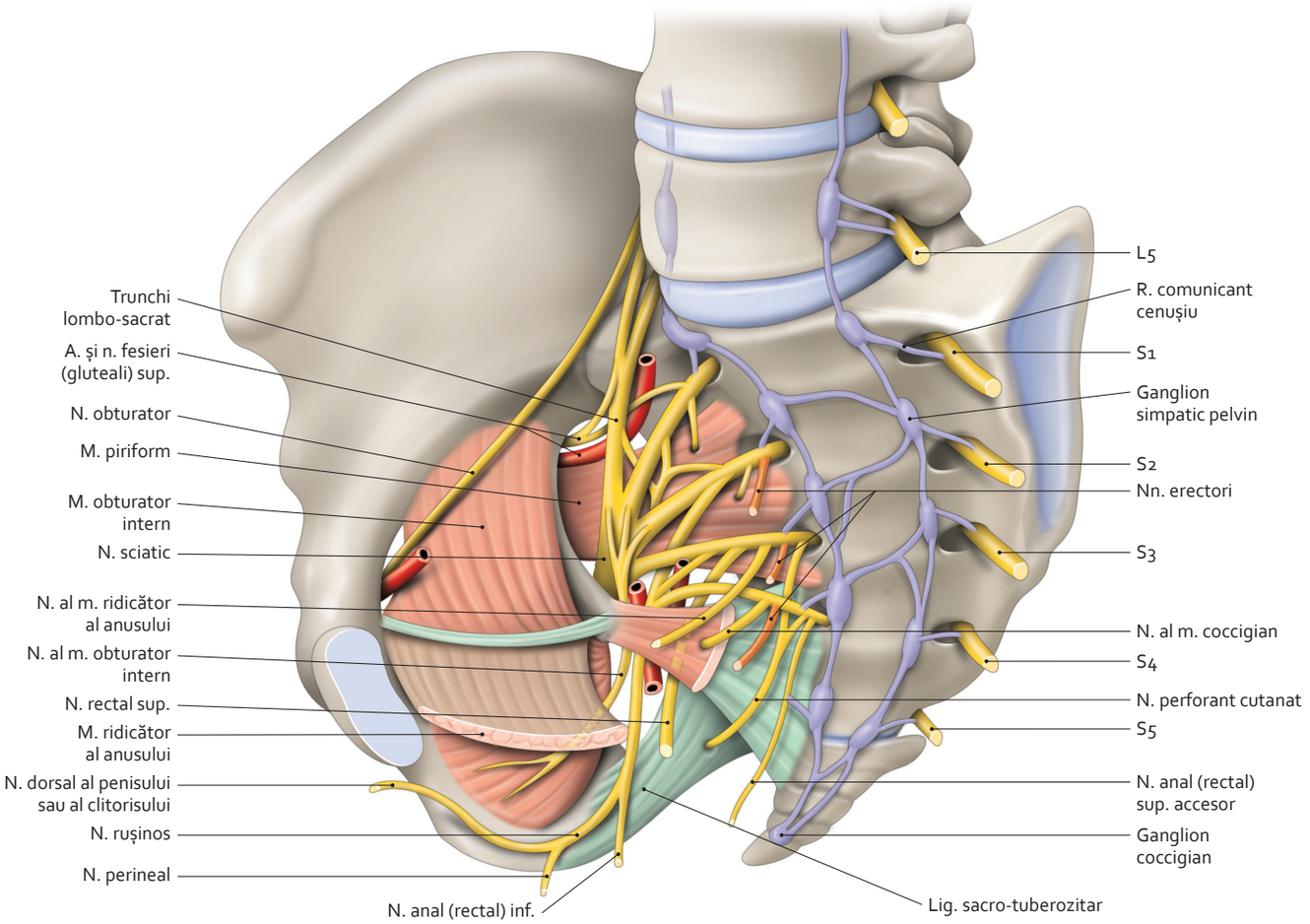

Plex sacrat și rușinos
(vedere internă)

3064 500-87.indd 569 28.07.2014 19:11:04

8.68 Nervul cutanat posterior al coapsei

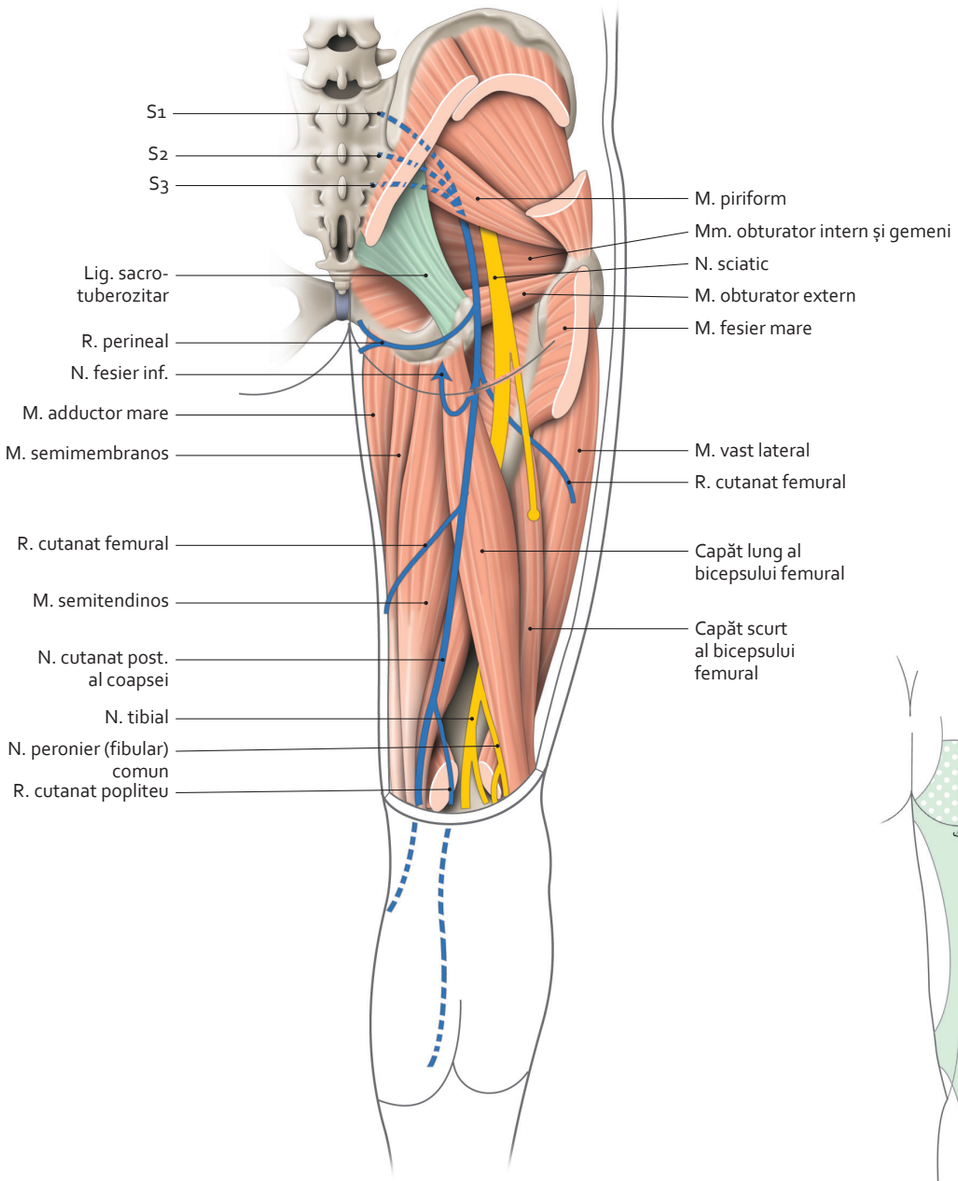

Traiect și ramuri ale nervului cutanat posterior al coapsei
(vedere posterioară)

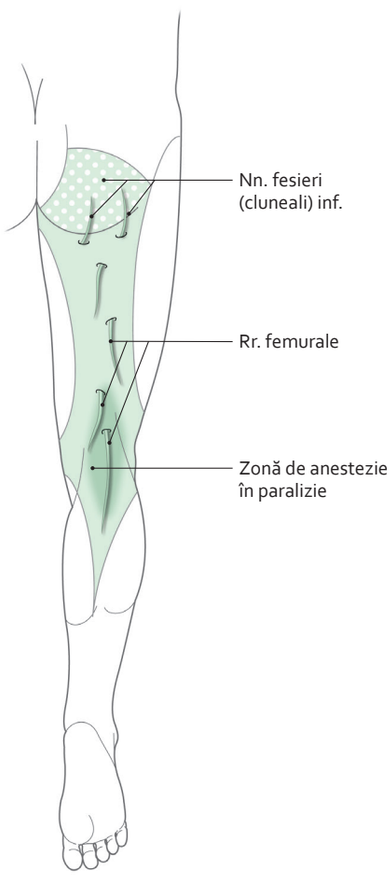

Teritorii senzitive ale nervului cutanat posterior al coapsei
(vedere posterioară)

3064 500-87.indd 570 28.07.2014 19:11:12

8.69 Nervul sciatic

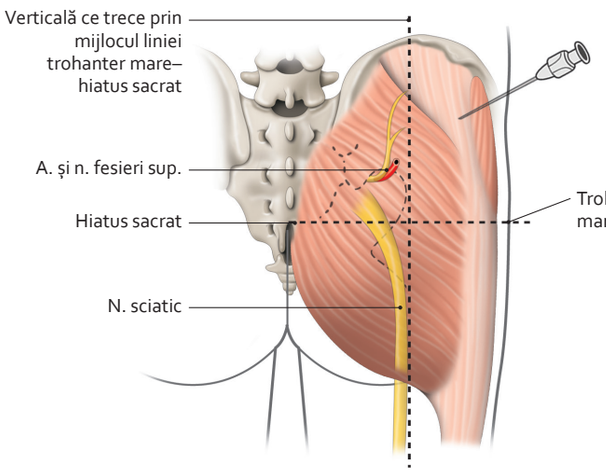

Zonă a injecțiilor intramusculare la nivelul fesei

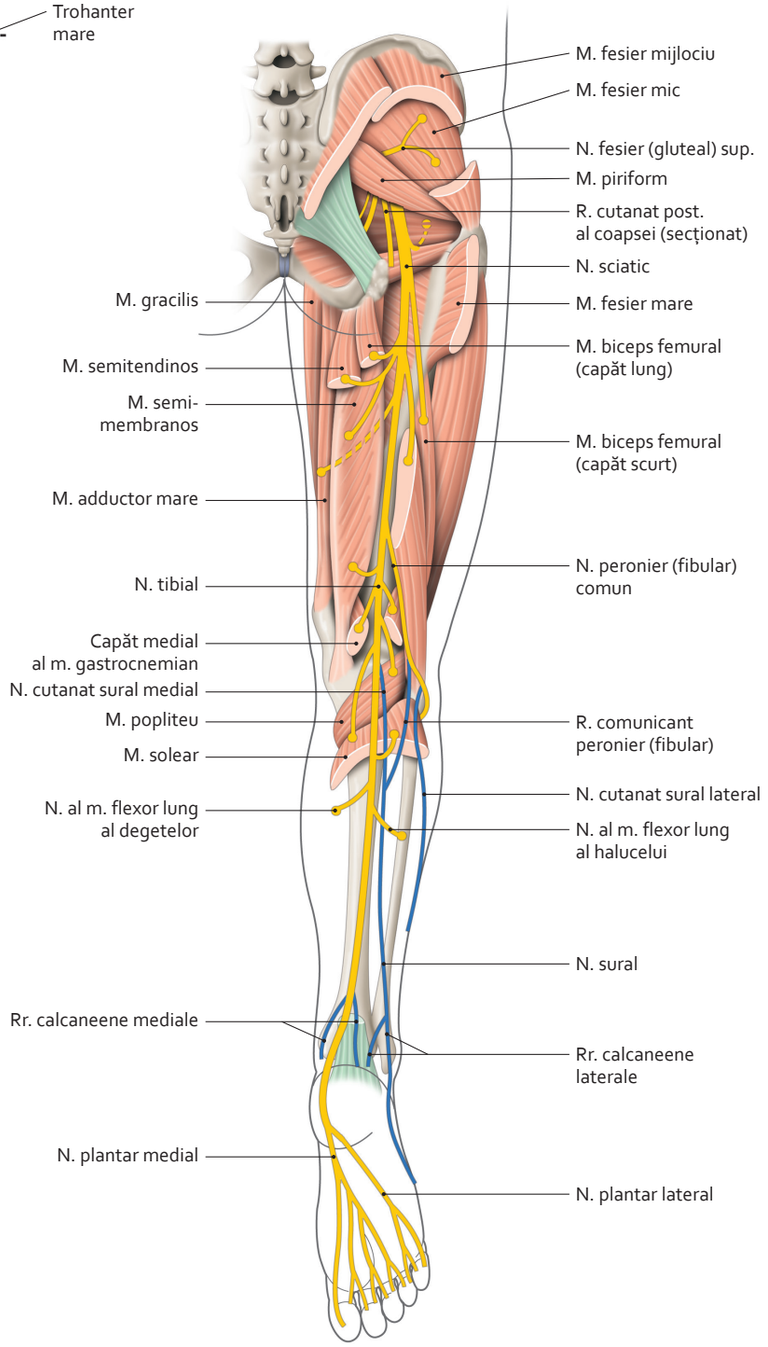

Nerv sciatic și tibial – ramuri
(vedere posterioară)

3064 500-87.indd 571 28.07.2014 19:11:18

8.70 Nervii tibial și peronier (fibular) comun

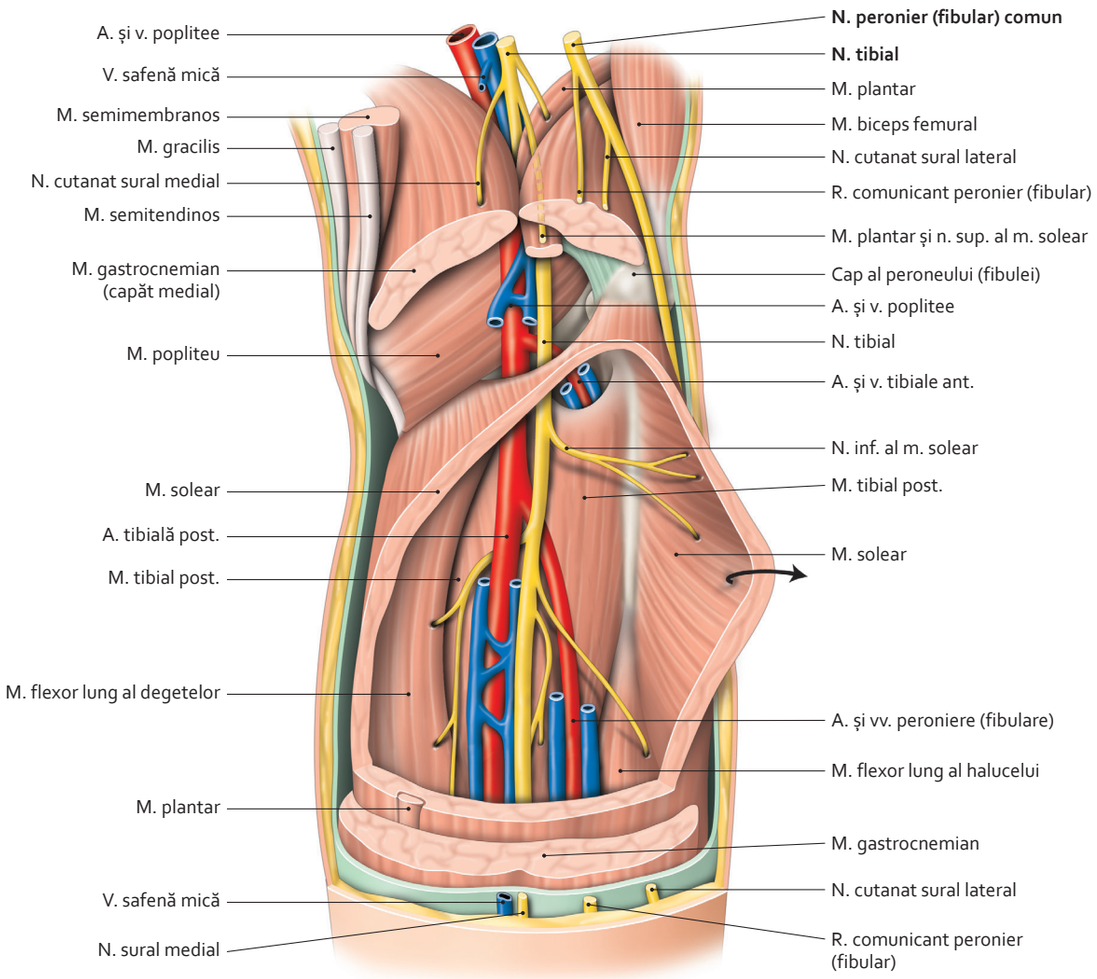

Regiune posterioară profundă a gambei

3064 500-87.indd 572 28.07.2014 19:11:26

8.71 Nervii tibial și plantari

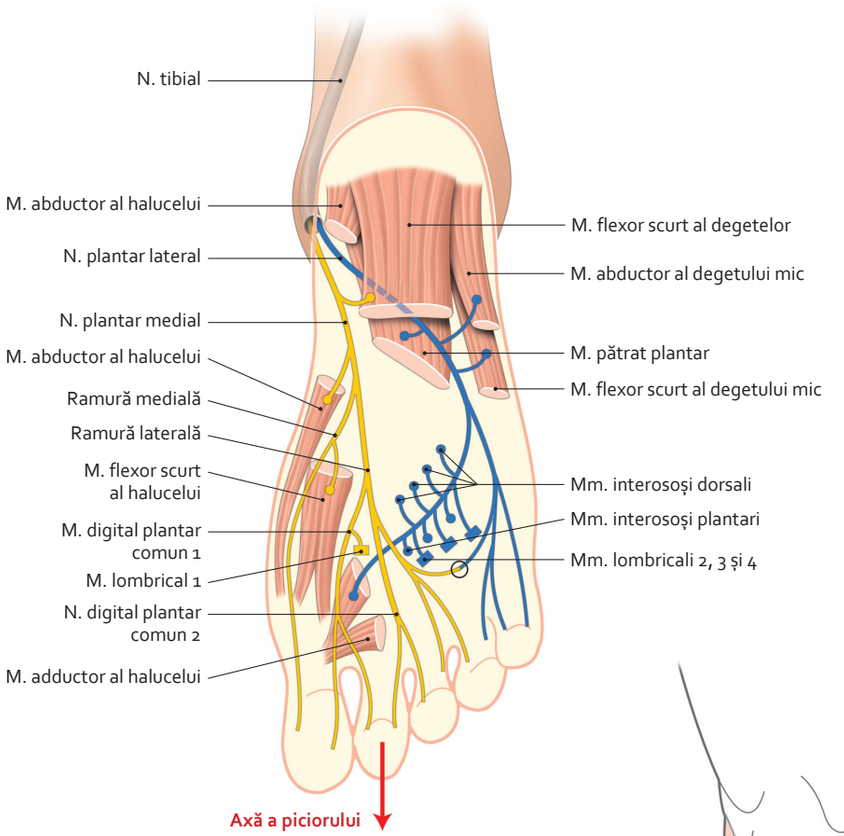

Ramuri ale nervilor plantari lateral (în albastru) și medial (în galben)
(schematic)

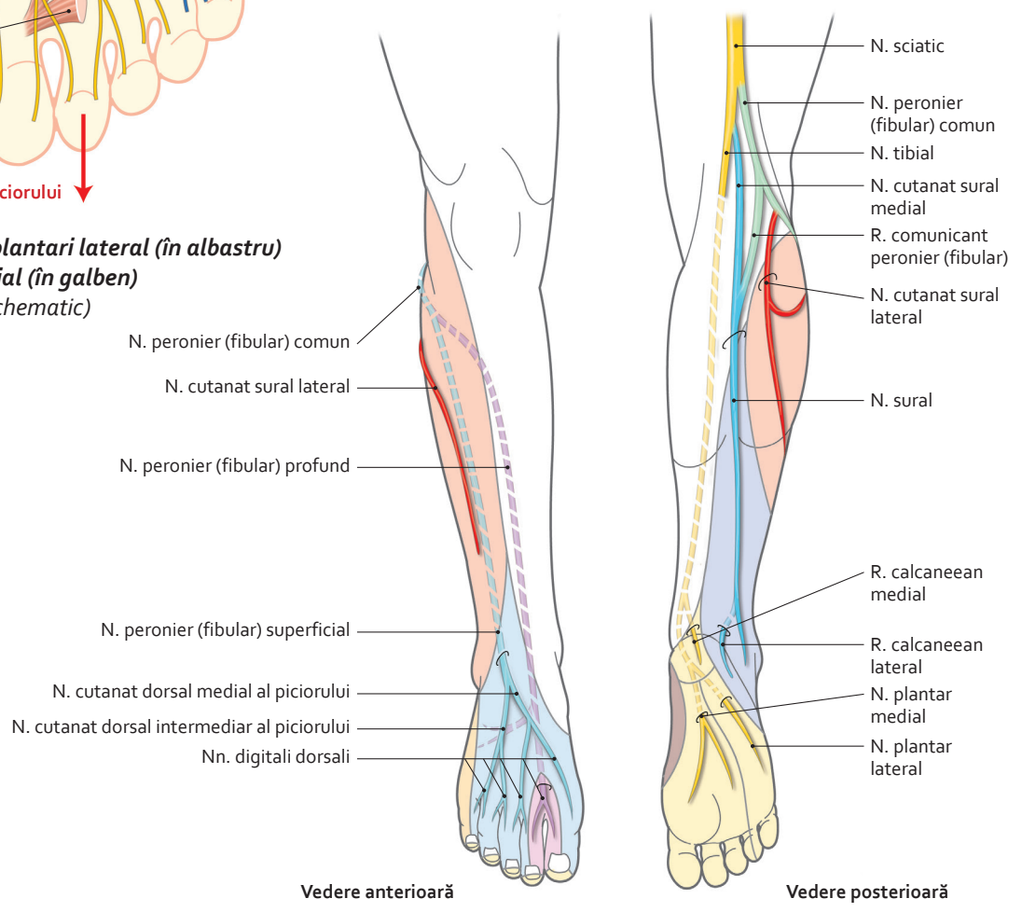

Nervi tibial și peronier (fibular) comun – anatomie de suprafață și arii senzitive
(schematic)

3064 500-87.indd 573 28.07.2014 19:11:34

8.72 Teritoriile senzitive cutanate ale membrului inferior

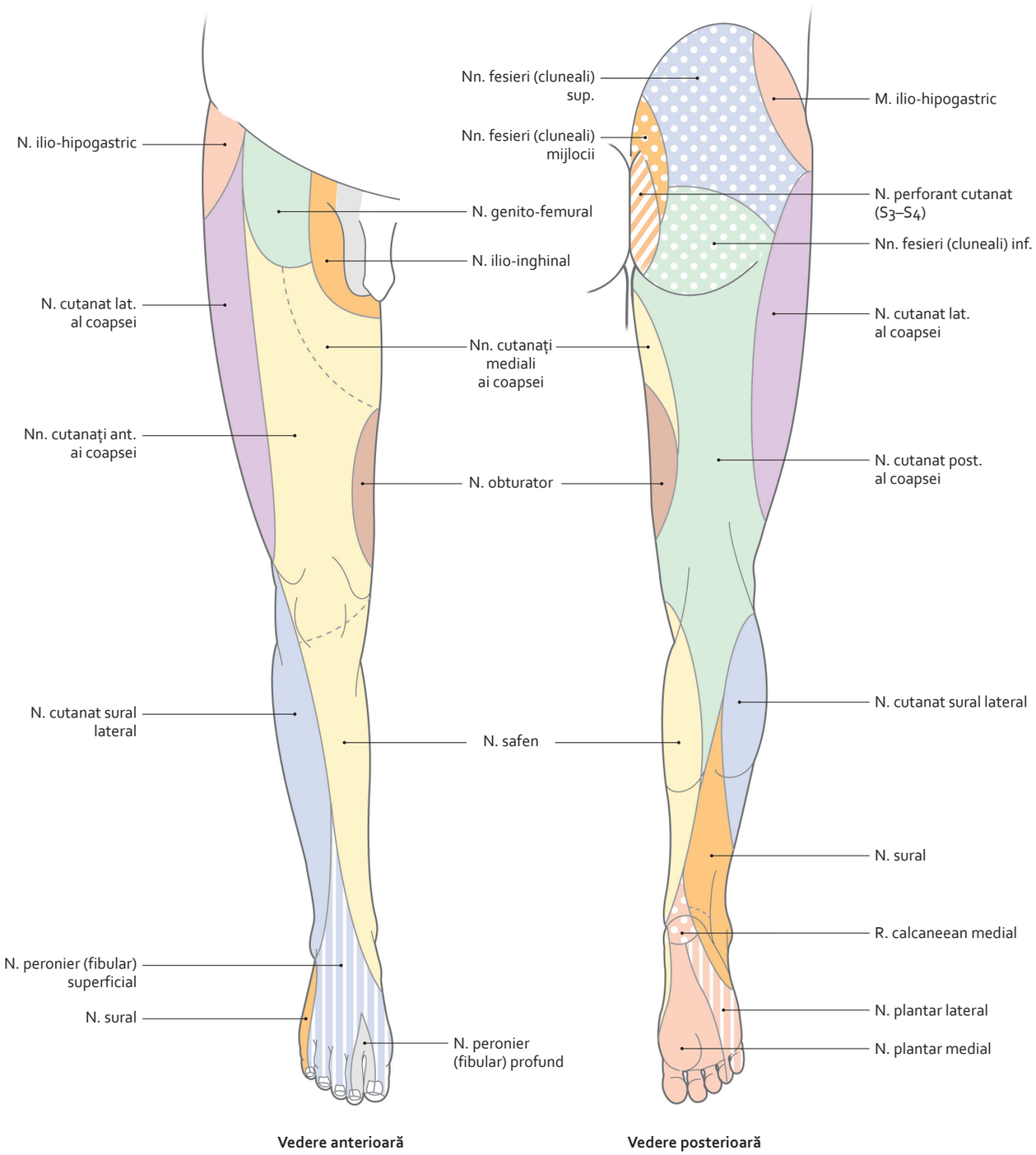

Vedere anterioară **Vedere posterioară**

3064 500-87.indd 574 28.07.2014 19:11:48

8.73 Limitele regiunilor superficiale ale membrului inferior

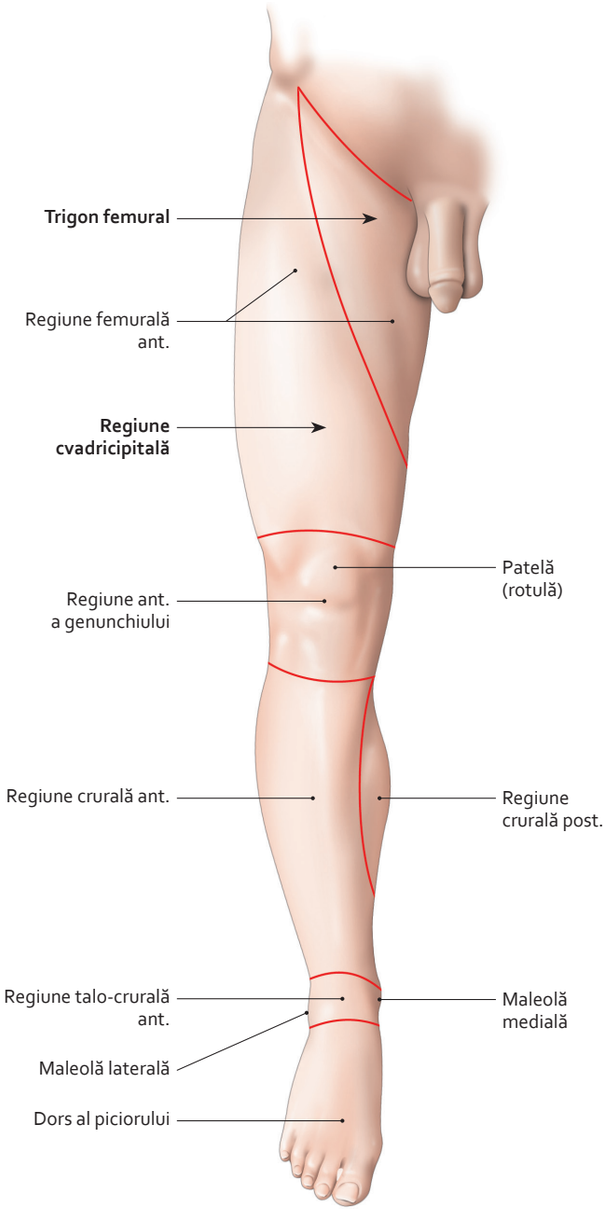

Regiuni anterioare

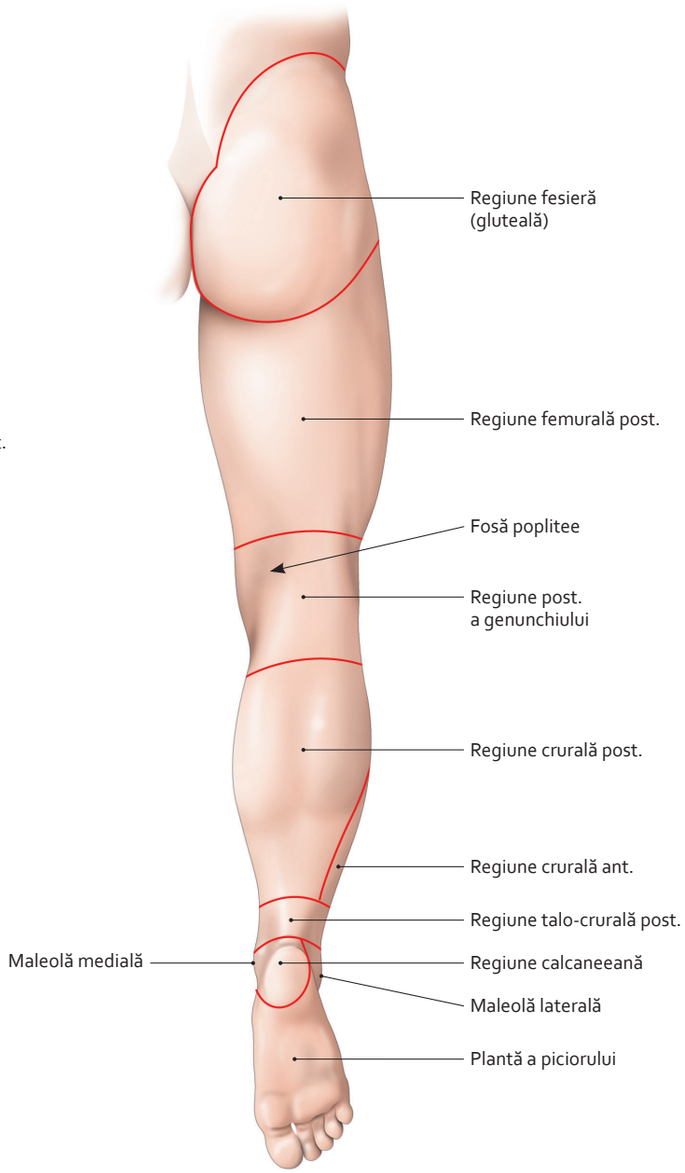

Regiuni posterioare

3064 500-87.indd 575 28.07.2014 19:12:05

8.74 Regiunea fesieră

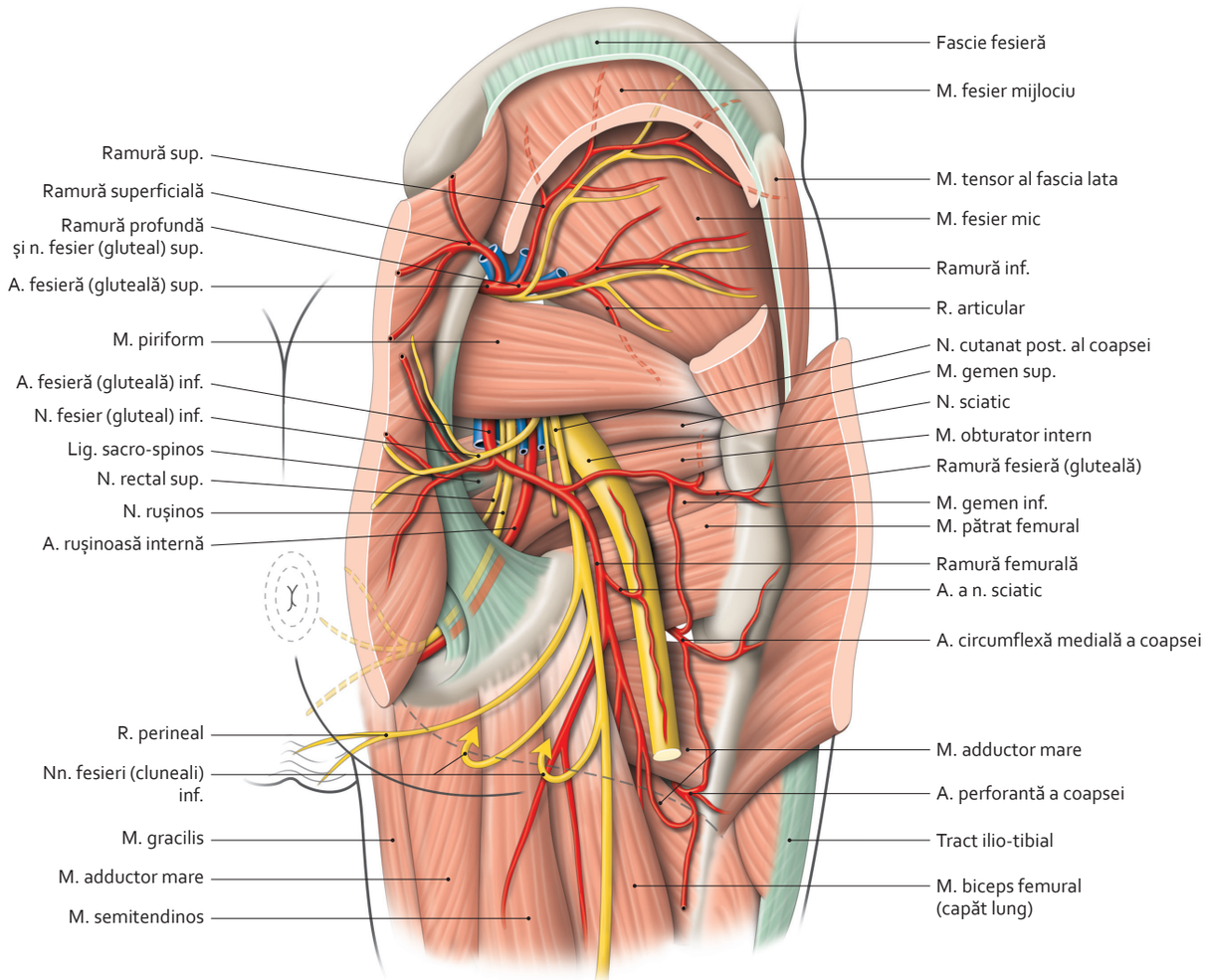

Regiune fesieră profundă
(mușchii fesier mare și fesier mijlociu sunt rezecați)

3064 500-87.indd 576 28.07.2014 19:12:23

8.75 Regiunile femurale

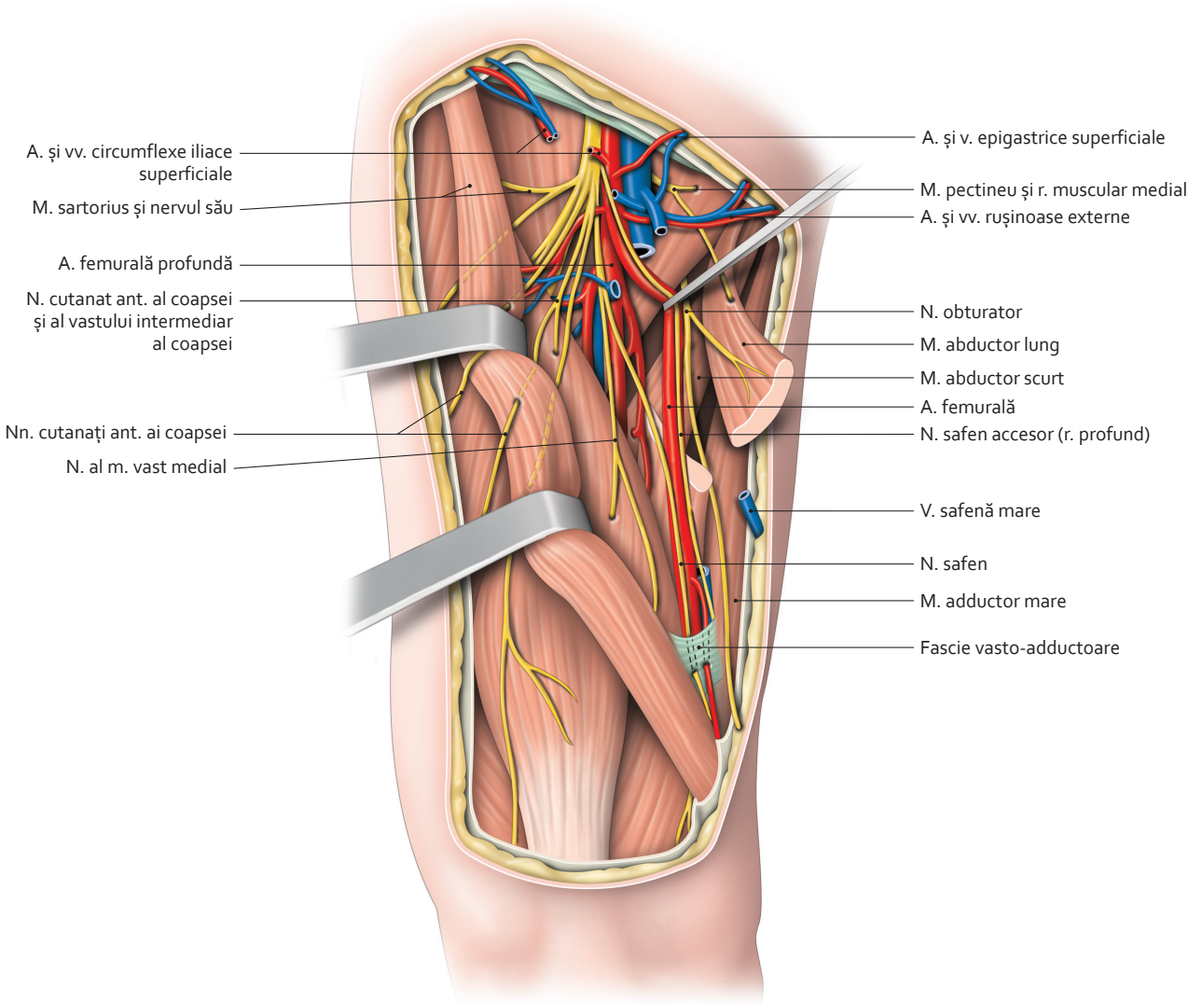

Regiune femurală anterioară și trigon femural

3064 500-87.indd 577 28.07.2014 19:12:38

8.76 Regiunea posterioară a genunchiului

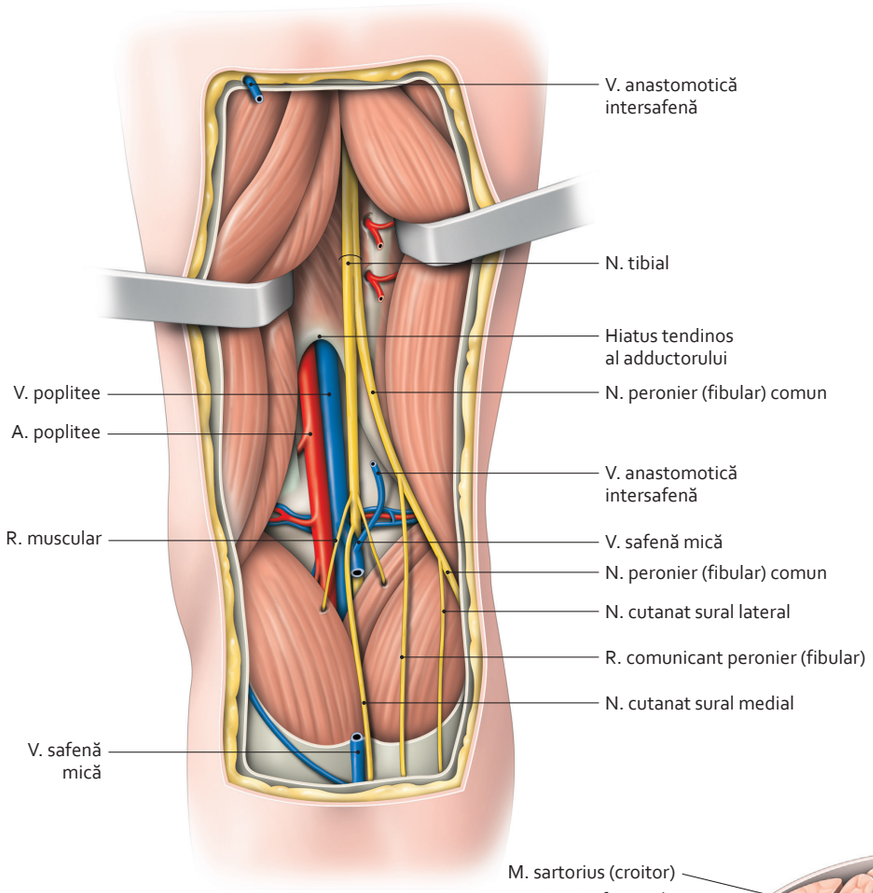

Fosă poplitee dreaptă

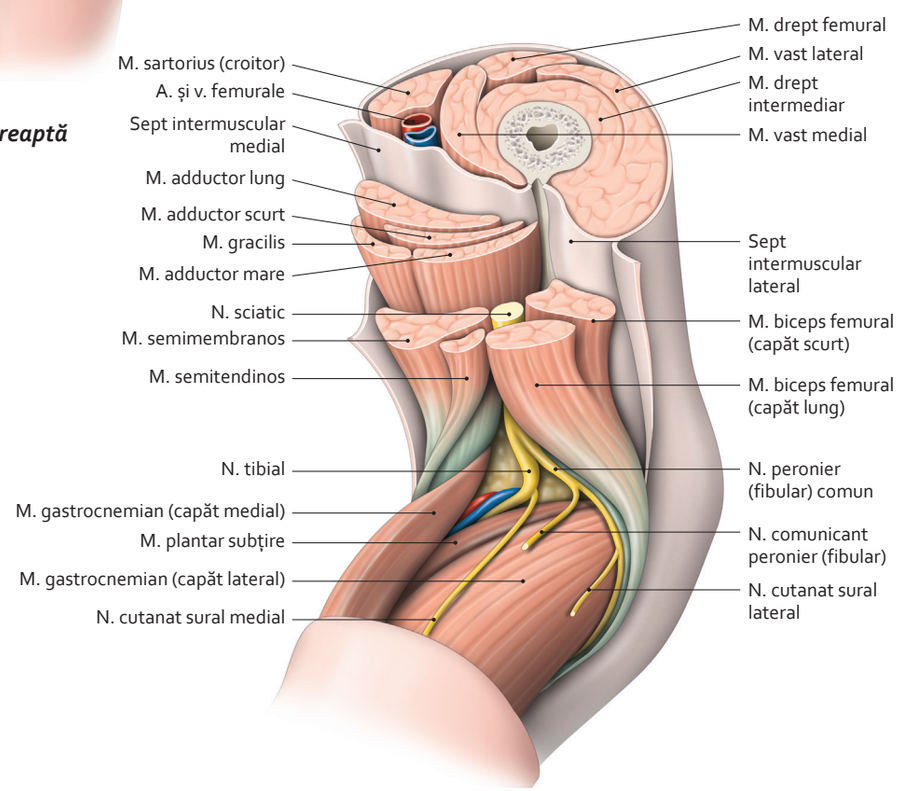

Mușchi ai fosei poplitee, cu genunchiul drept flectat

3064 500-87.indd 578 28.07.2014 19:12:44

8.77 Secțiuni transversale ale coapsei

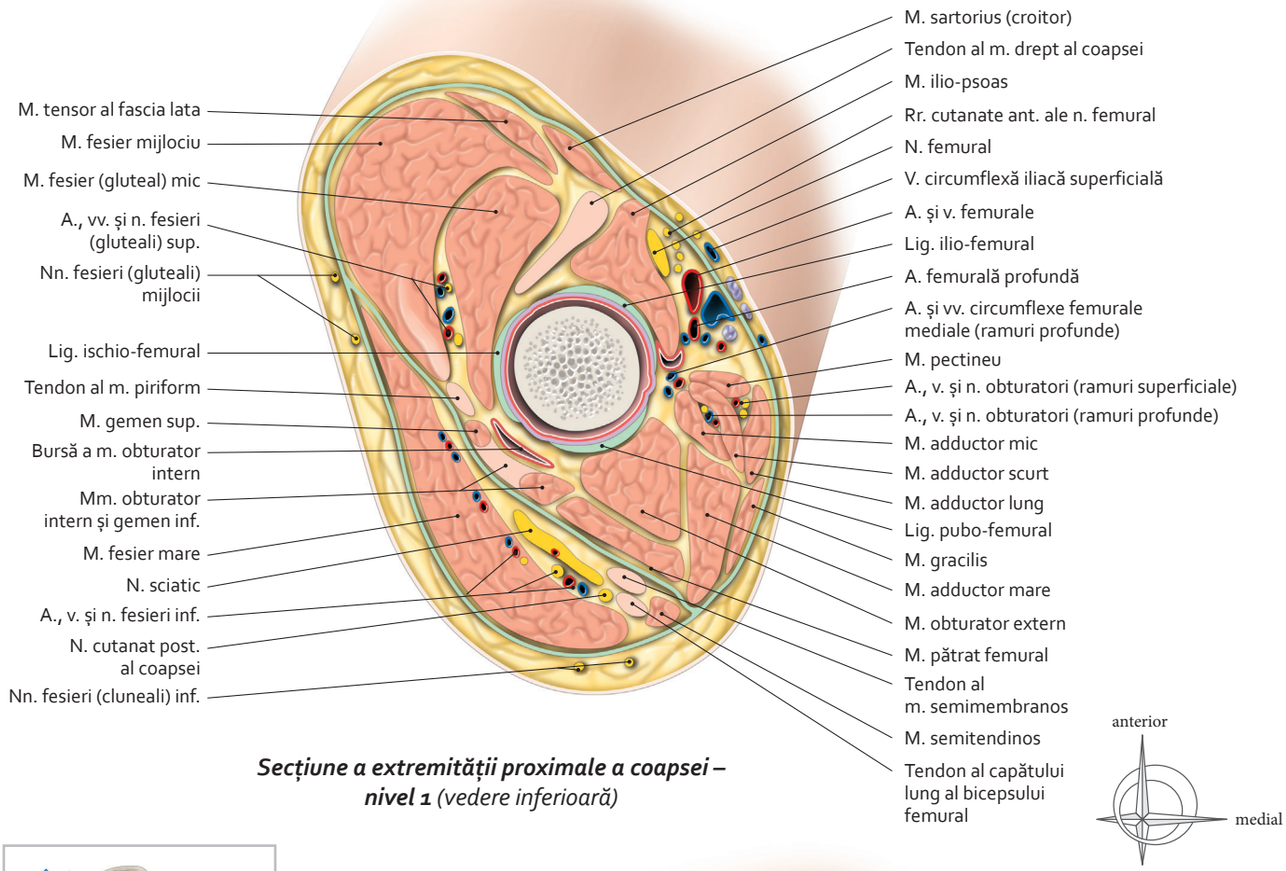

***Secțiune a extremității proximale a coapsei – nivel 1** (vedere inferioară)*

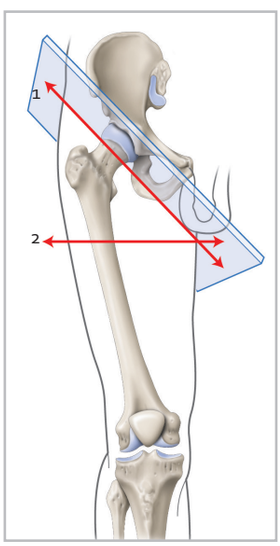

Niveluri ale secțiunilor

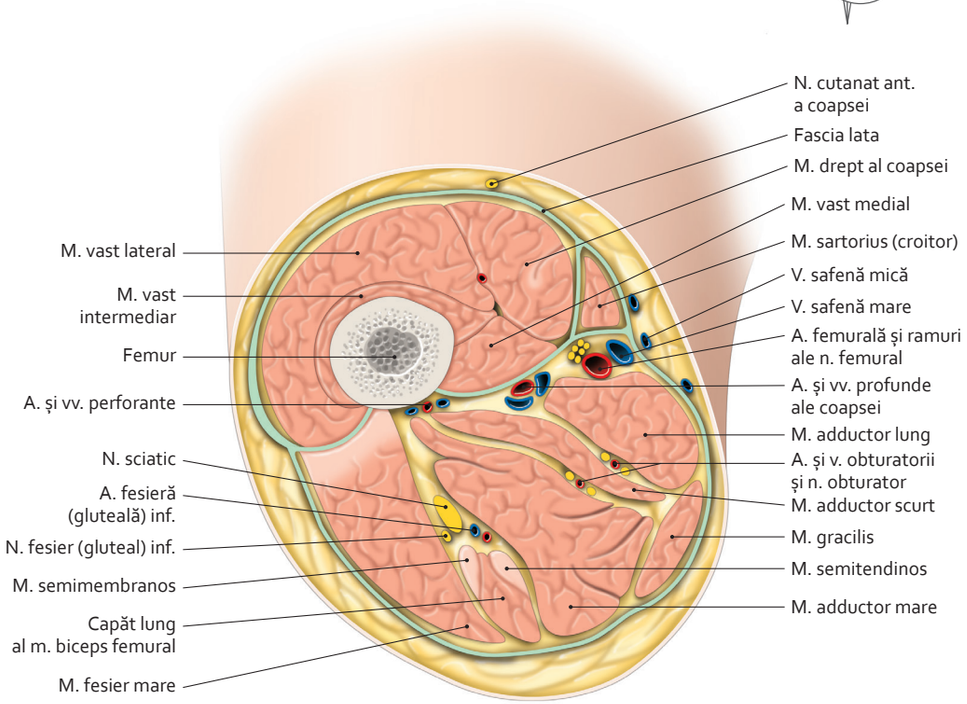

***Secțiune a treimii proximale a coapsei – nivel 2** (vedere inferioară)*

3064 500-87.indd 579 28.07.2014 19:13:23

8.78 Secțiuni transversale ale coapsei și genunchiului

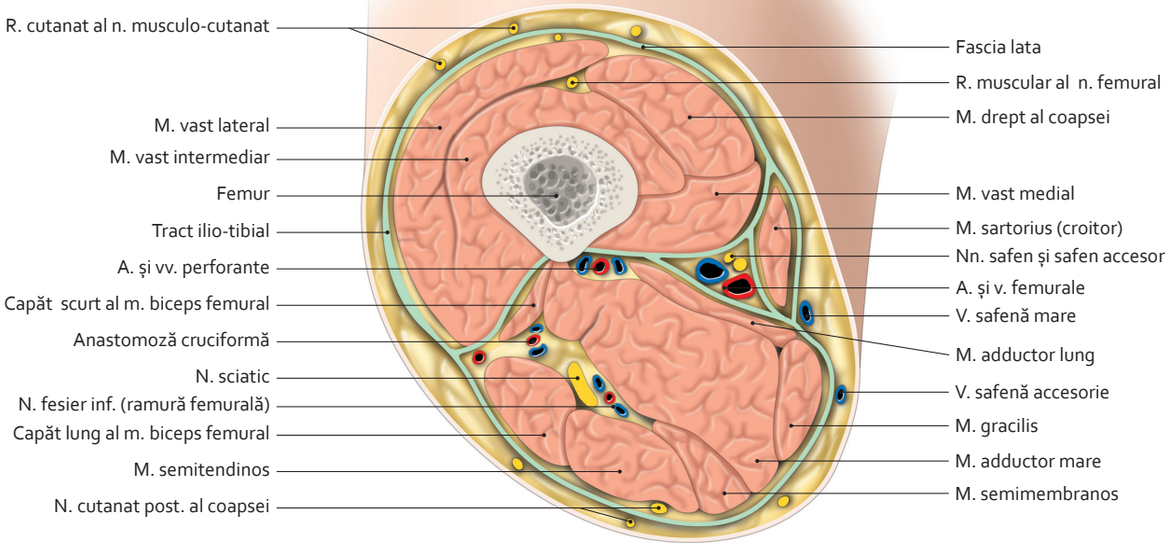

Secțiune a treimii mijlocii a coapsei – nivel 3 *(vedere inferioară)*

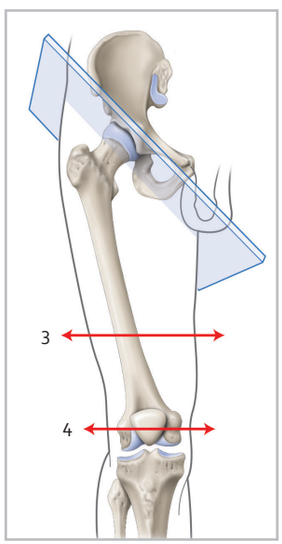

Niveluri ale secțiunilor

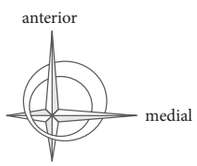

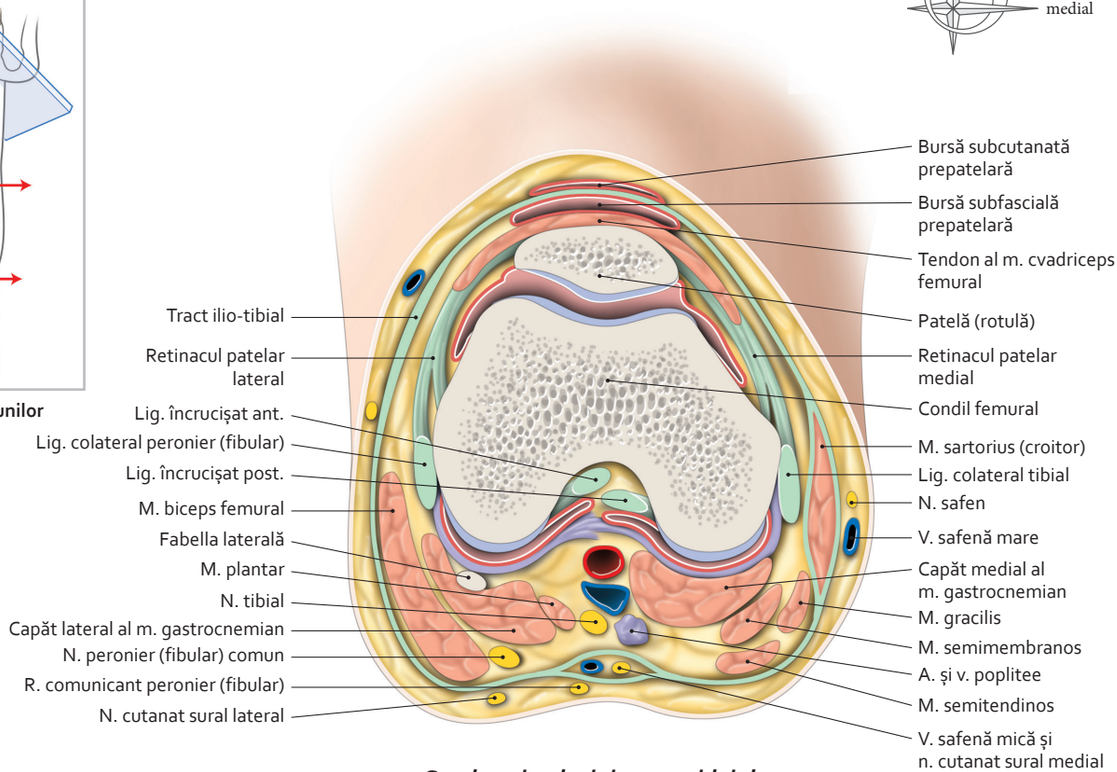

Secțiune la nivelul genunchiului – nivel 4 *(vedere inferioară)*

3064 500-87.indd 580 28.07.2014 19:13:29

8.79 Regiunile gambei (1)

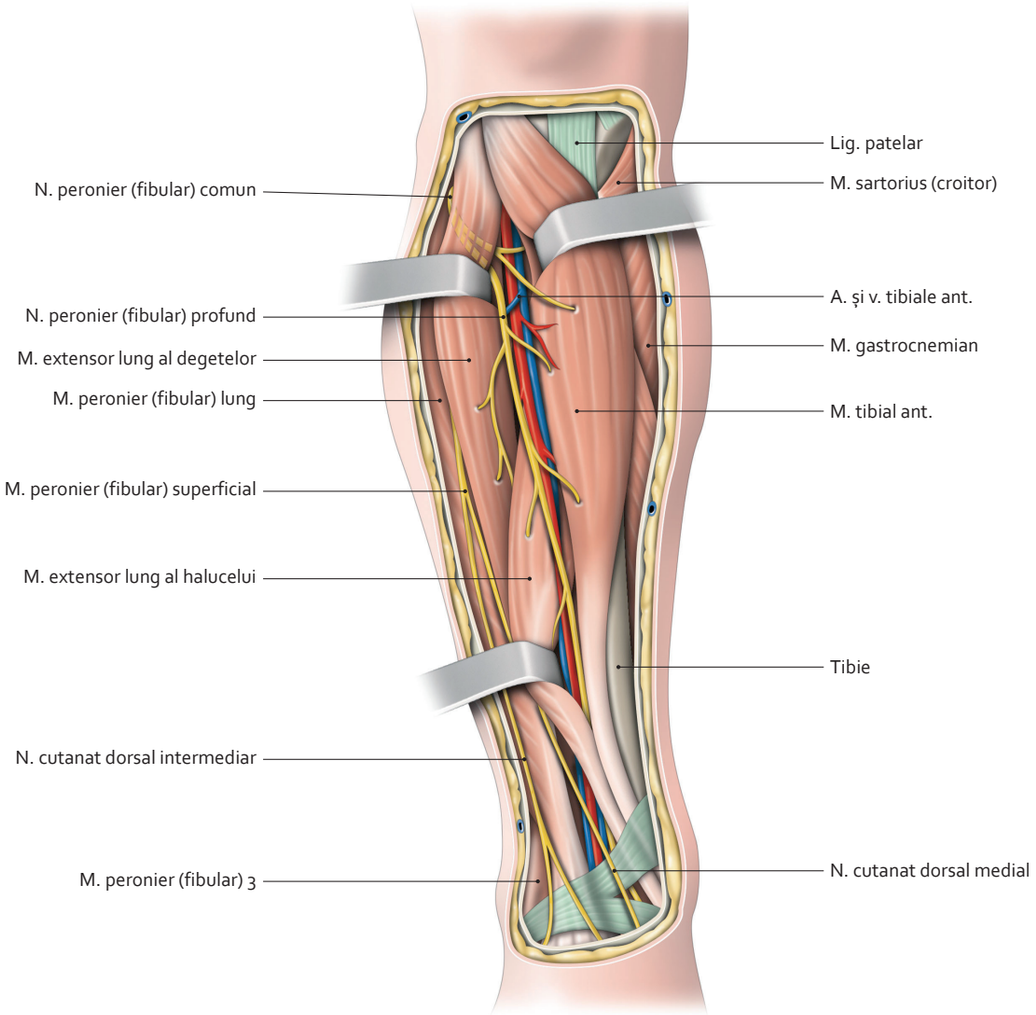

Regiune anterioară a gambei

3064 500-87.indd 581 28.07.2014 19:13:33

8.80 Regiunile gambei (2)

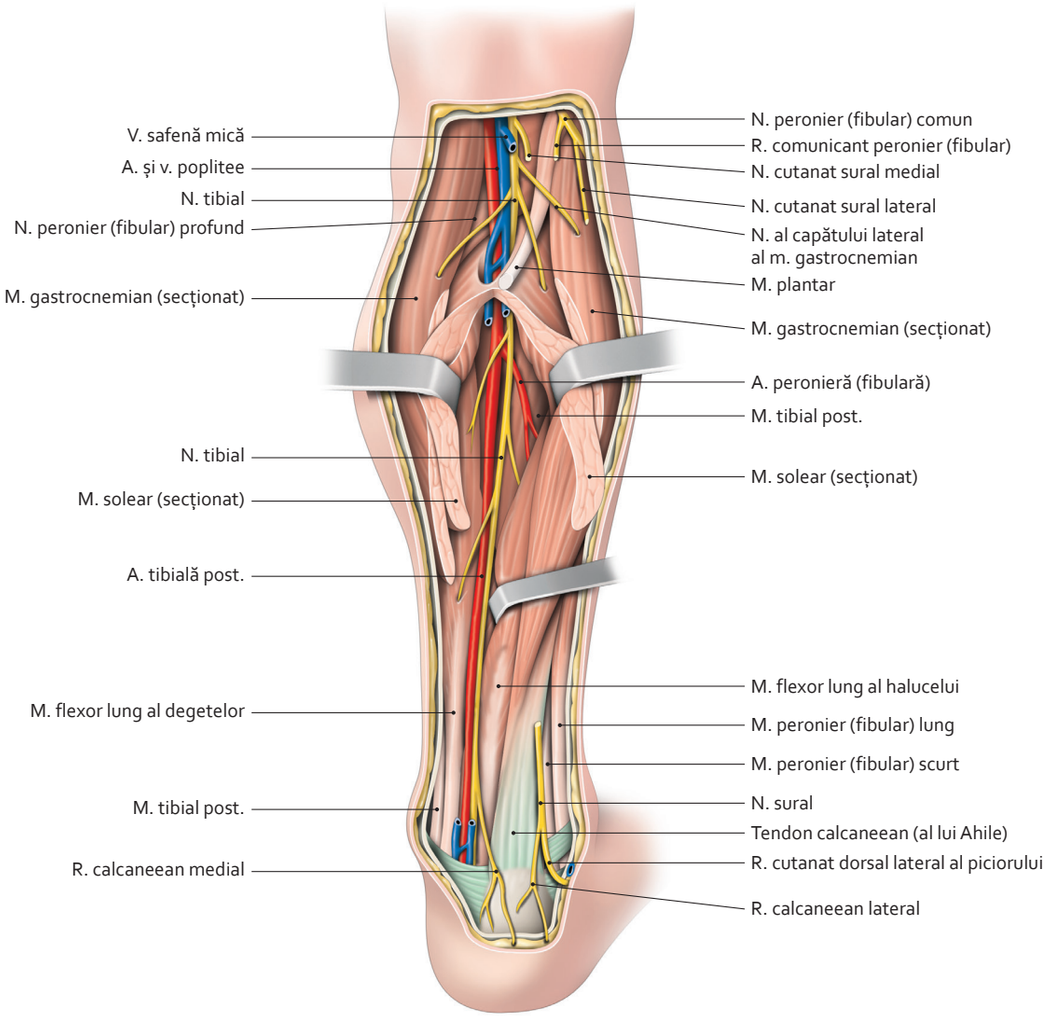

Regiune posterioară a gambei

3064 500-87.indd 582 28.07.2014 19:13:39

8.81 Secțiuni transversale ale gambei

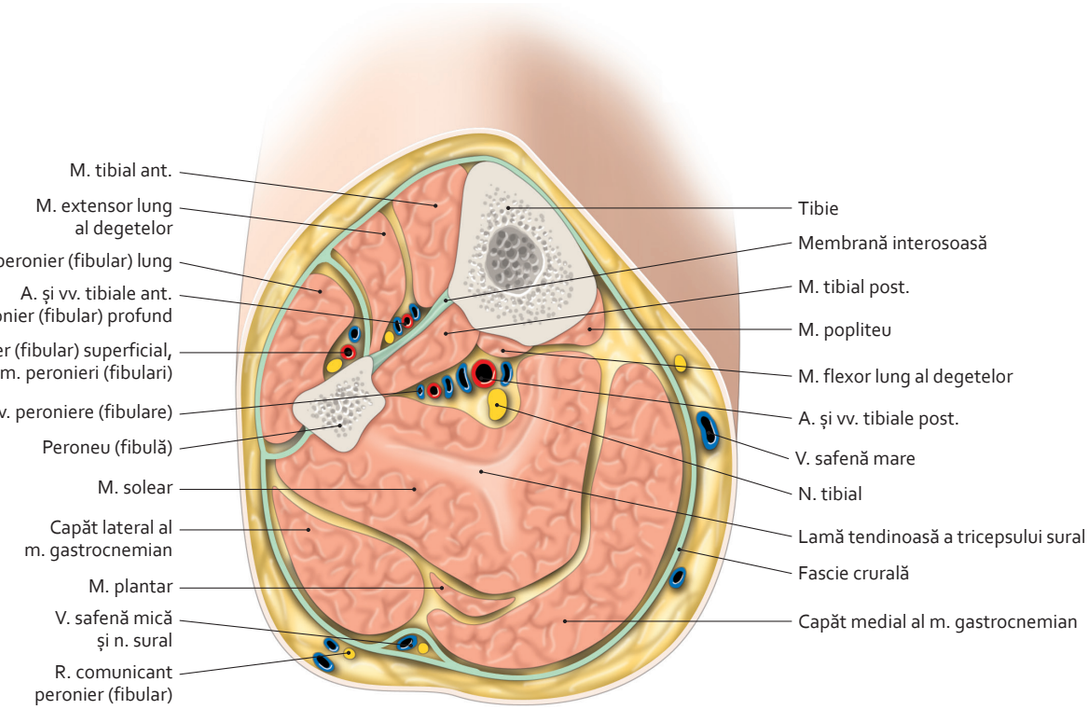

Secțiune a treimii proximale a gambei – nivel 5 *(vedere inferioară)*

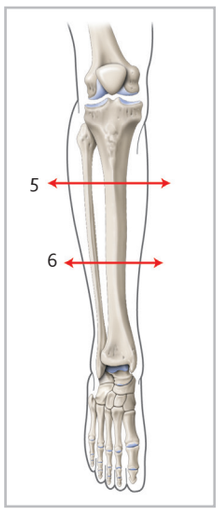

Niveluri ale secțiunilor

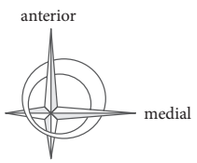

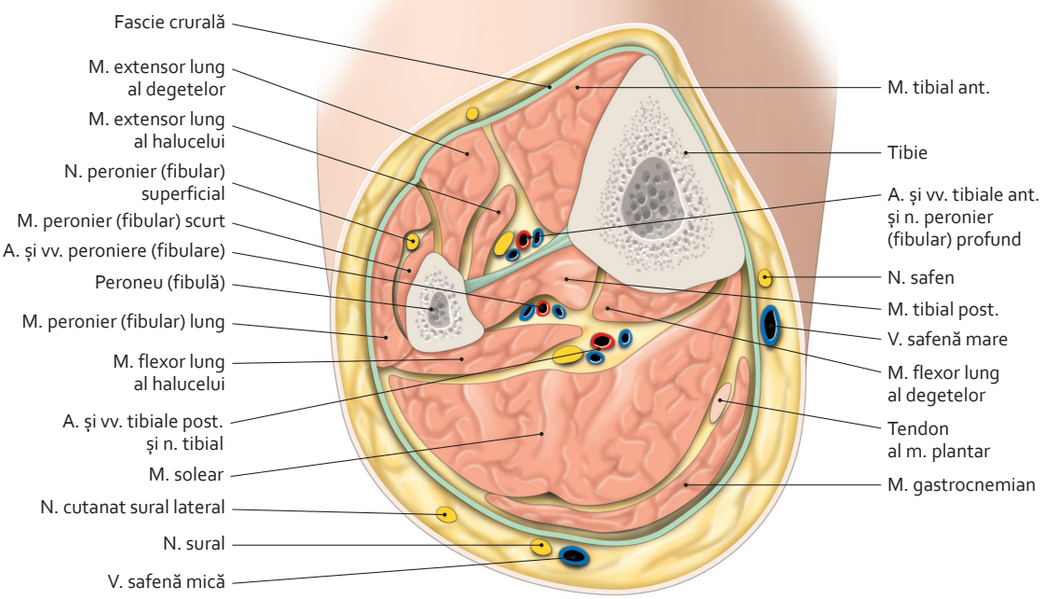

Secțiune a treimii distale a gambei – nivel 6 *(vedere inferioară)*

3064 500-87.indd 583 28.07.2014 19:13:45

8.82 Regiunile piciorului (1)

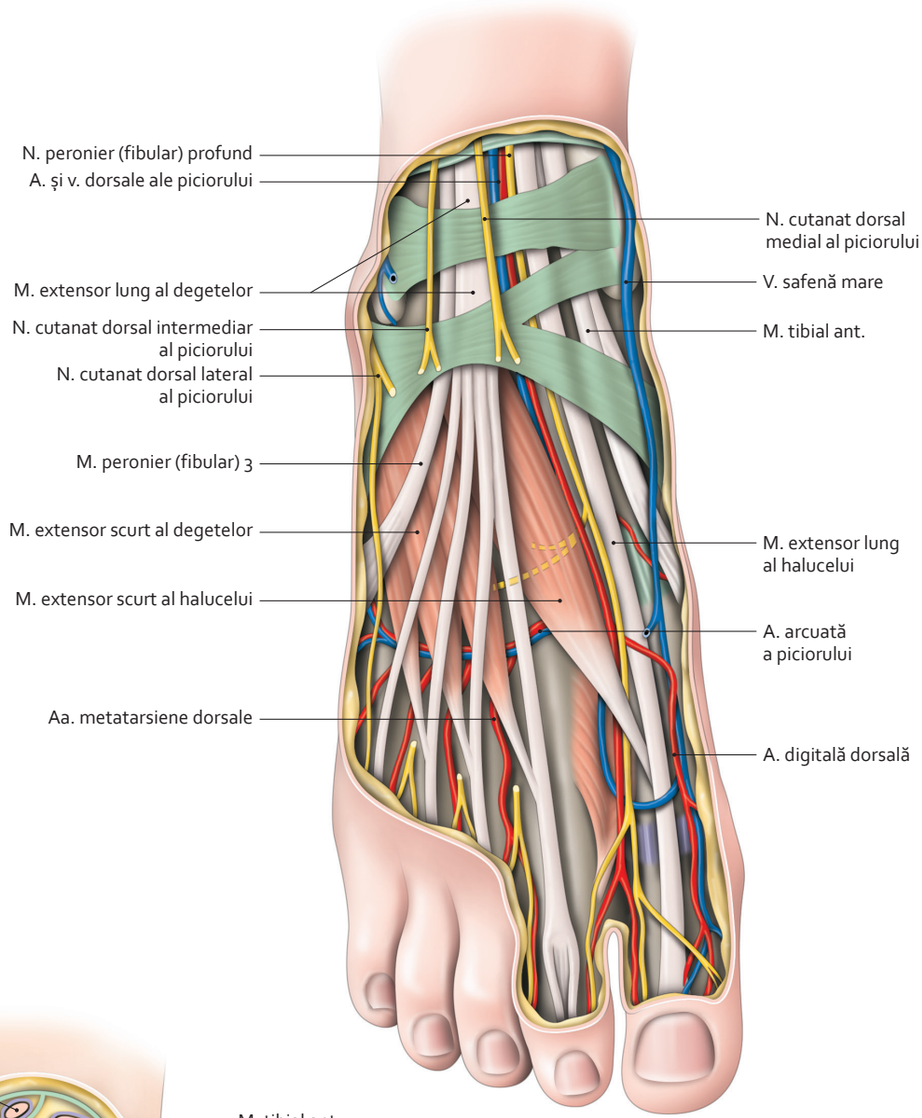

Dors al piciorului drept
(plan superficial)

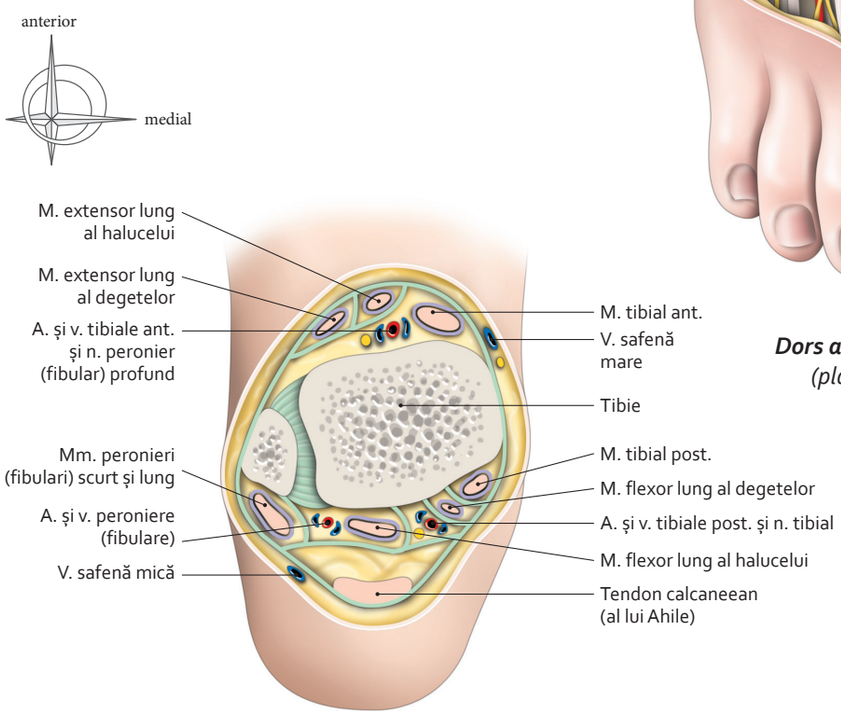

Secțiune transversală la nivelul maleolelor
(vedere superioară)

3064 500-87.indd 584 28.07.2014 19:13:50

8.83 Regiunile piciorului (2)

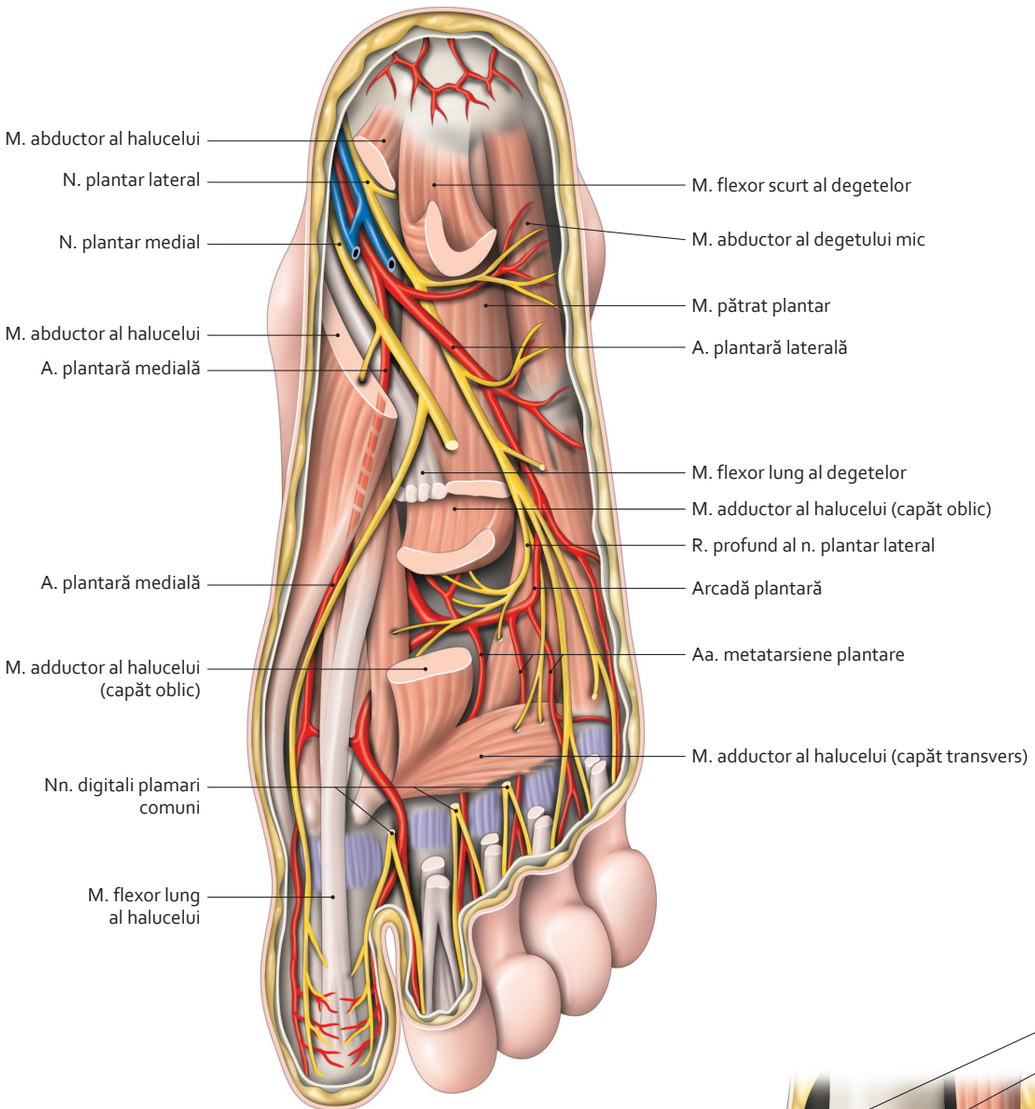

Regiune plantară dreaptă
(plan mijlociu, mușchii interosoși nu sunt reprezentați)

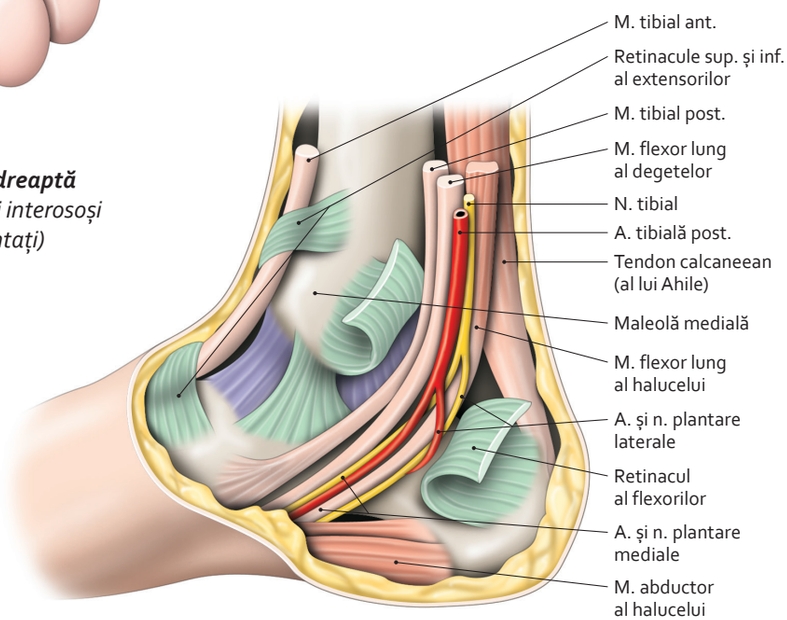

Șanțuri maleolare și inframaleolare mediale

3064 500-87.indd 585 28.07.2014 19:13:55

8.84 Secțiuni transversale ale gleznei și piciorului

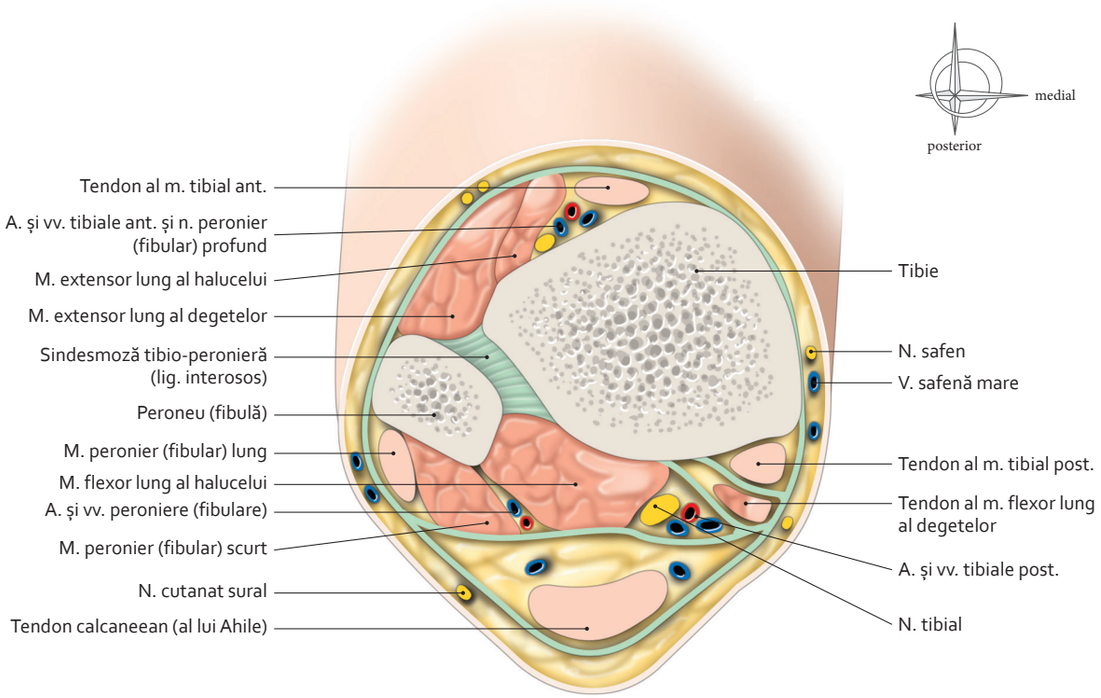

Secțiune a extremității distale a gambei deasupra maleolelor
(vedere inferioară)

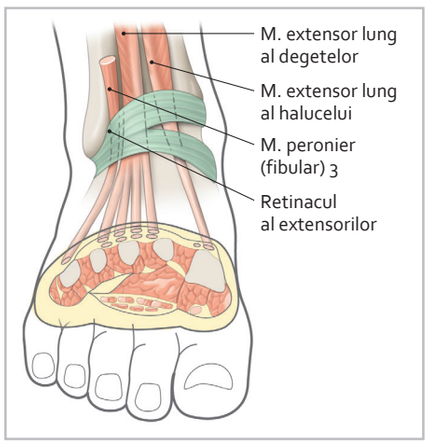

Poziție a secțiunii

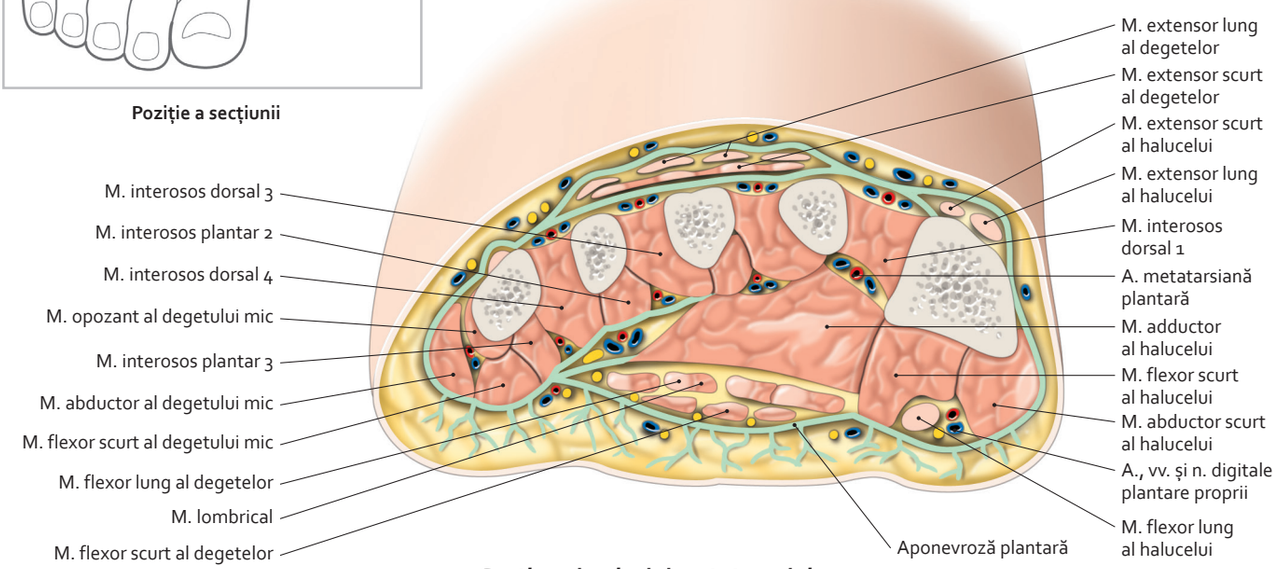

Secțiune la nivelul metatarsului
(conform imaginii din cartuș)

3064 500-87.indd 586 28.07.2014 19:14:02

3064 588-715.indd 588 28.07.2014 19:19:18

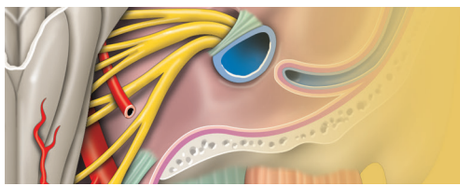

Sistemul nervos

9

STRUCTURILE NEURONALE

9.1. **Neuronul (neurocitul) (1)** . . . 593
9.2. **Neuronul (neurocitul) (2)** . . . 594
9.3. **Nevroglia** . . . 595
9.4. **Gliocitele centrale** . . . 596
9.5. **Gliocitele periferice** . . . 597
9.6. **Transportul neuronal** . . . 598
9.7. **Transmiterea influxului nervos** . . . 599
9.8. **Sinapsa (1)** . . . 600
9.9. **Sinapsa (2)** . . . 601
9.10. **Sinapsa (3)** . . . 602
9.11. **Receptorii nervoși (1)** . . . 603
9.12. **Receptorii nervoși (2)** . . . 604
9.13. **Efectorii nervoși (1)** . . . 605
9.14. **Efectorii nervoși (2)** . . . 606

SISTEMUL NERVOS PERIFERIC

9.15. **Nervul spinal (1)** . . . 607
9.16. **Nervul spinal (2)** . . . 608
9.17. **Nervul spinal (3)** . . . 609
9.18. **Nervul spinal (4)** . . . 610
9.19. **Nervii și ganglionii autonomi (1)** . . . 611
9.20. **Nervii și ganglionii autonomi (2)** . . . 612
9.21. **Nervii și ganglionii autonomi (3)** . . . 613

MĂDUVA SPINĂRII

9.22. **Segmentele măduvei spinării** . . . 614
9.23. **Substanța albă a măduvei spinării** . . . 615
9.24. **Substanța cenușie a măduvei spinării (1)** . . . 616
9.25. **Substanța cenușie a măduvei spinării (2)** . . . 617
9.26. **Substanța cenușie a măduvei spinării (3)** . . . 618
9.27. **Arterele măduvei spinării (1)** . . . 619
9.28. **Arterele măduvei spinării (2)** . . . 620
9.29. **Arterele și venele măduvei spinării** . . . 621
9.30. **Venele măduvei spinării** . . . 622
9.31. **Tracturile senzitive ale măduvei spinării** . . . 623
9.32. **Căile sensibilității conștiente** . . . 624
9.33. **Căile somato-senzitive inconștiente** . . . 625
9.34. **Căile motilității voluntare (1)** . . . 626
9.35. **Căile motilității voluntare (2)** . . . 627

3064 588-715.indd 589 28.07.2014 19:19:19

9.36. Căile sensibilității viscerale și de asociere ale măduvei spinării . . . 628
9.37. Arcurile reflexe spinale . . . 629

ENCEFALUL

9.38. Părțile encefalului . . . 630

TRUNCHIUL CEREBRAL

9.39. Trunchiul cerebral (1) . . . 631
9.40. Trunchiul cerebral (2) . . . 632
9.41. Trunchiul cerebral (3) . . . 633
9.42. Secțiuni transversale ale bulbului rahidian (1) . . . 634
9.43. Secțiuni transversale ale bulbului rahidian (2) . . . 635
9.44. Secțiuni transversale la nivelul punții . . . 636
9.45. Secțiuni transversale la nivelul mezencefalului (1) . . . 637
9.46. Secțiuni transversale la nivelul mezencefalului (2) . . . 638
9.47. Formațiunea reticulată . . . 639
9.48. Nucleii rafeului și locus caeruleus . . . 640

CEREBELUL

9.49. Morfologia cerebelului (1) . . . 641
9.50. Morfologia cerebelului (2) . . . 642
9.51. Pedunculii și nucleii cerebelului . . . 643
9.52. Structura cerebelului . . . 644
9.53. Sistematizarea cerebelului (1) . . . 645
9.54. Sistematizarea cerebelului (2) . . . 646
9.55. Sistematizarea cerebelului (3) . . . 647

DIENCEFALUL

9.56. Structura internă a creierului . . . 648
9.57. Topografia diencefalului . . . 649
9.58. Epitalamusul . . . 650
9.59. Talamusul (1) . . . 651
9.60. Talamusul (2) . . . 652
9.61. Talamusul (3) . . . 653
9.62. Subtalamusul . . . 654
9.63. Hipotalamusul (1) . . . 655
9.64. Hipotalamusul (2) . . . 656
9.65. Hipotalamusul (3) . . . 657
9.66. Hipofiza (1) . . . 658
9.67. Hipofiza (2) . . . 659
9.68. Hipofiza (3) . . . 660

CREIERUL

9.69. Lobii și girusurile cerebrale (1) . . . 661
9.70. Lobii și girusurile cerebrale (2) . . . 662
9.71. Lobii și girusurile cerebrale (3) . . . 663
9.72. Lobii și girusurile cerebrale (4) . . . 664
9.73. Nucleii bazali ai creierului (1) . . . 665
9.74. Nucleii bazali ai creierului (2) . . . 666
9.75. Nucleii bazali ai creierului (3) . . . 667
9.76. Nucleii bazali ai creierului (4) . . . 668
9.77. Structurile pertinente ale creierului (1) . . . 669
9.78. Structurile pertinente ale creierului (2) . . . 670
9.79. Structurile pertinente ale creierului (3) . . . 671

3064 588-715.indd 590 28.07.2014 19:19:19

9.80. Structurile pertinente ale creierului (4) . . . 672
9.81. Structura cortexului cerebral (1) . . . 673
9.82. Structura cortexului cerebral (2) . . . 674
9.83. Simetrie și asimetrie a emisferelor cerebrale . . . 675
9.84. Ariile cortexului cerebral . . . 676
9.85. Principalele arii corticale funcționale . . . 677
9.86. Anatomia memoriei . . . 678
9.87. Anatomia vorbirii . . . 679
9.88. Sistemul limbic (1) . . . 680
9.89. Sistemul limbic (2) . . . 681
9.90. Ventriculii encefalici . . . 682
9.91. Ventriculii laterali . . . 683
9.92. Ventriculul 4 . . . 684
9.93. Organele circumventriculare . . . 685

VASELE ENCEFALULUI

9.94. Arterele encefalului . . . 686
9.95. Cercul arterial al creierului . . . 687
9.96. Arterele trunchiului cerebral . . . 688
9.97. Teritoriile arteriale ale trunchiului cerebral (1) . . . 689
9.98. Teritoriile arteriale ale trunchiului cerebral (2) . . . 690
9.99. Arterele creierului (1) . . . 691
9.100. Arterele creierului (2) . . . 692
9.101. Arterele creierului (3) . . . 693
9.102. Arterele creierului (4) . . . 694
9.103. Arterele creierului (5) . . . 695
9.104. Circulația arterială cerebrală . . . 696
9.105. Venele creierului (1) . . . 697
9.106. Venele creierului (2) . . . 698
9.107. Venele creierului (3) . . . 699
9.108. Venele encefalului . . . 700
9.109. Circulația venoasă a encefalului . . . 701
9.110. Sinusurile bazei craniului (1) . . . 702
9.111. Sinusurile bazei craniului (2) . . . 703

MENINGELE ȘI LICHIDUL CEREBRO-SPINAL

9.112. Meningele spinale (1) . . . 704
9.113. Meningele spinale (2) . . . 705
9.114. Meningele cerebrale (sau craniene) (1) . . . 706
9.115. Meningele cerebrale (sau craniene) (2) . . . 707
9.116. Meningele cerebrale (sau craniene) (3) . . . 708
9.117. Meningele cerebrale (sau craniene) (4) . . . 709
9.118. Lichidul cerebro-spinal . . . 710

SECȚIUNI TRANSVERSALE ALE CAPULUI

9.119. Secțiune transversală deasupra boselor parietale . . . 711
9.120. Secțiune transversală la nivelul boselor parietale . . . 712
9.121. Secțiune transversală la nivelul glabelei . . . 713
9.122. Secțiune transversală la nivel nasion . . . 714
9.123. Secțiune transversală la nivel inion . . . 715

3064 588-715.indd 591 28.07.2014 19:19:20

9.1 Neuronul (neurocitul) (1)

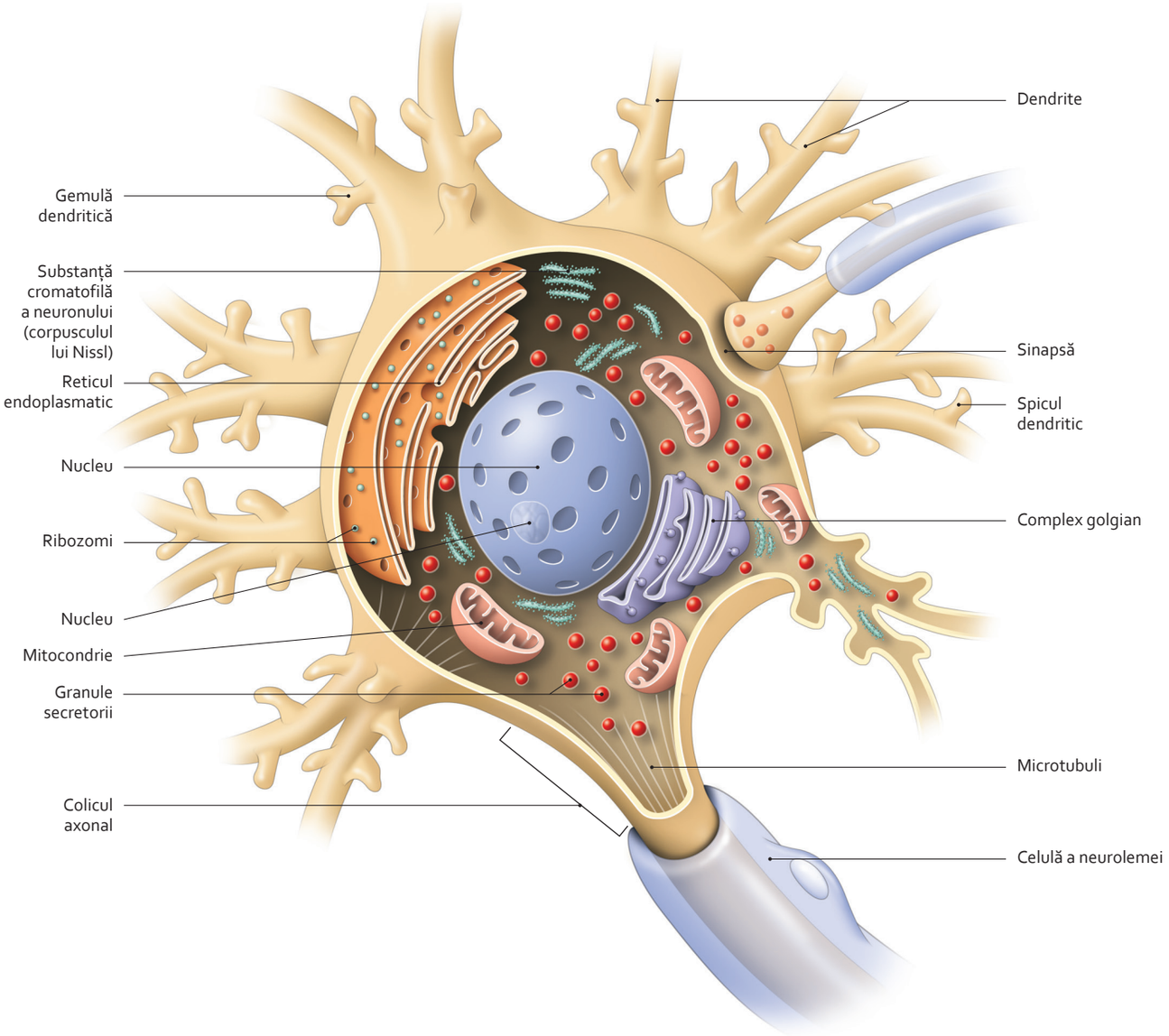

Corp al neuronului
(pericarion)

Notă

Clasificare funcțională a neuronului

- **Neuronul motor** (sau eferent) trimite influxul nervos din centrul nervos spre receptor.
- **Neuronul senzitiv** (sau aferent) aduce influxul nervos al efectorului spre centrul nervos.
- **Neuronul de asociere** transmite influxul nervos de la un neuron la altul. Poate fi intrasegmentar sau intersegmentar.
- **Neuronul secretor** răspunde unui stimul prin producerea de neurosecreție.
- **Neuronul pigmentar** sau neuromelanocitul conține grăunțe de pigment melanic.

3064 588-715.indd 593 28.07.2014 19:19:22

9.2 Neuronul (neurocitul) (2)

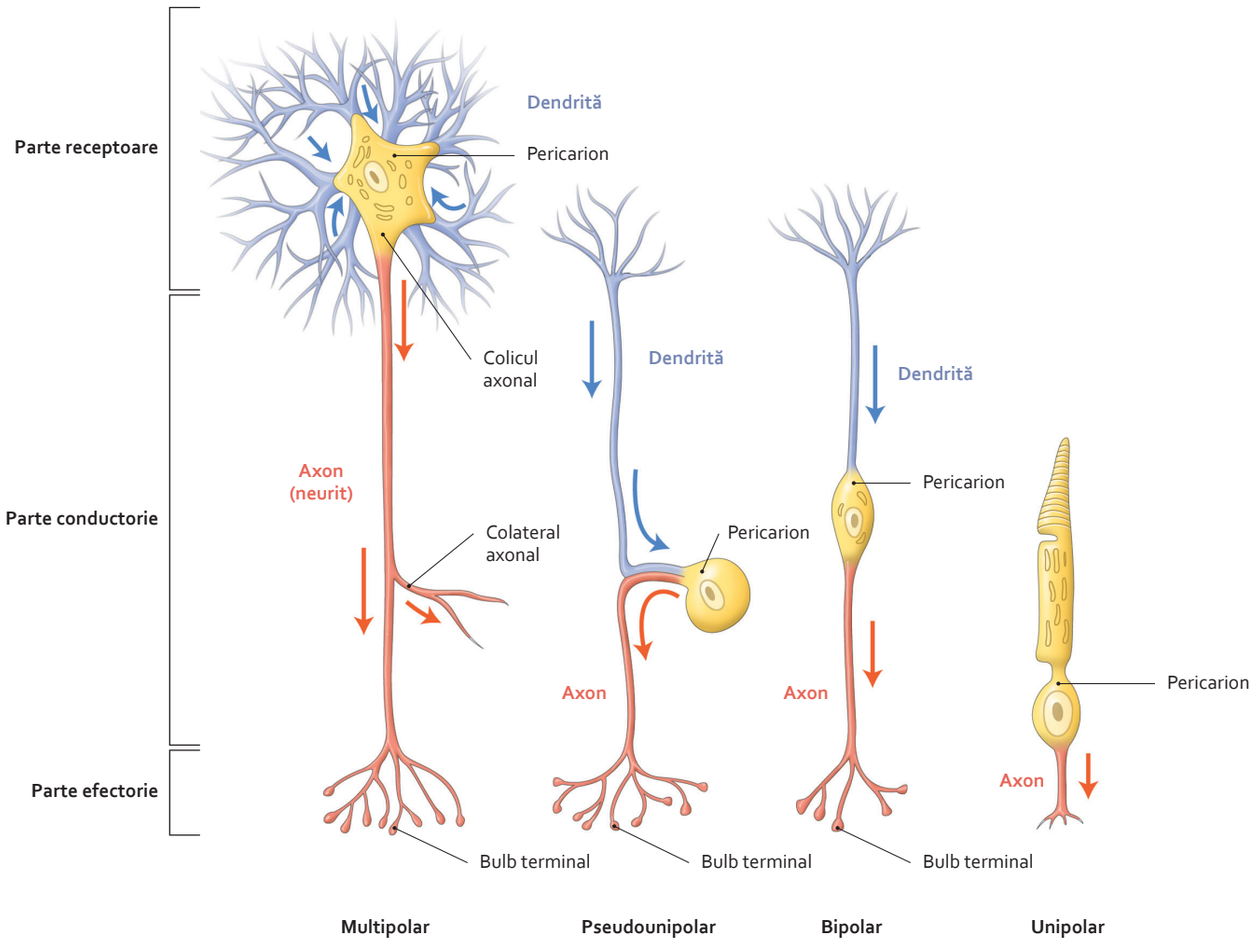

Părți și clasificare morfologică ale neuronilor

CLASIFICARE FUNCȚIONALĂ A NEURONILOR				
Tipuri anatomice	**Tipuri psihologice**	**Diametru (µm)**	**Conducere viteză (m/s)**	**Funcții și receptori**
Aα	Ia	12–20	70–120	Proprioceptie, fascicule neuromusculare
Aα	Ib	12–20	70–120	Proprioceptie, receptori neurotendinoși
Aβ	II	5–12	30–70	Pipăit, presiune și vibrație epicritică
Aδ	III	2–5	12–30	Presiune, durere rapidă și temperatură
C	IV	0,5– 1	0,5–2	Durere lentă și temperatură
Alfa (Aα)	Ia	15–120	15–120	Miofibre extrafasciculare
Gama (Aγ)	II	2–10	10–45	Miofibre extrafasciculare
B		< 3	3–15	Fibre autonome preganglionare
C	IV	0,2–1	0,5–2	Fibre autonome postganglionare

3064 588-715.indd 594 28.07.2014 19:19:23

9.3 Nevroglia

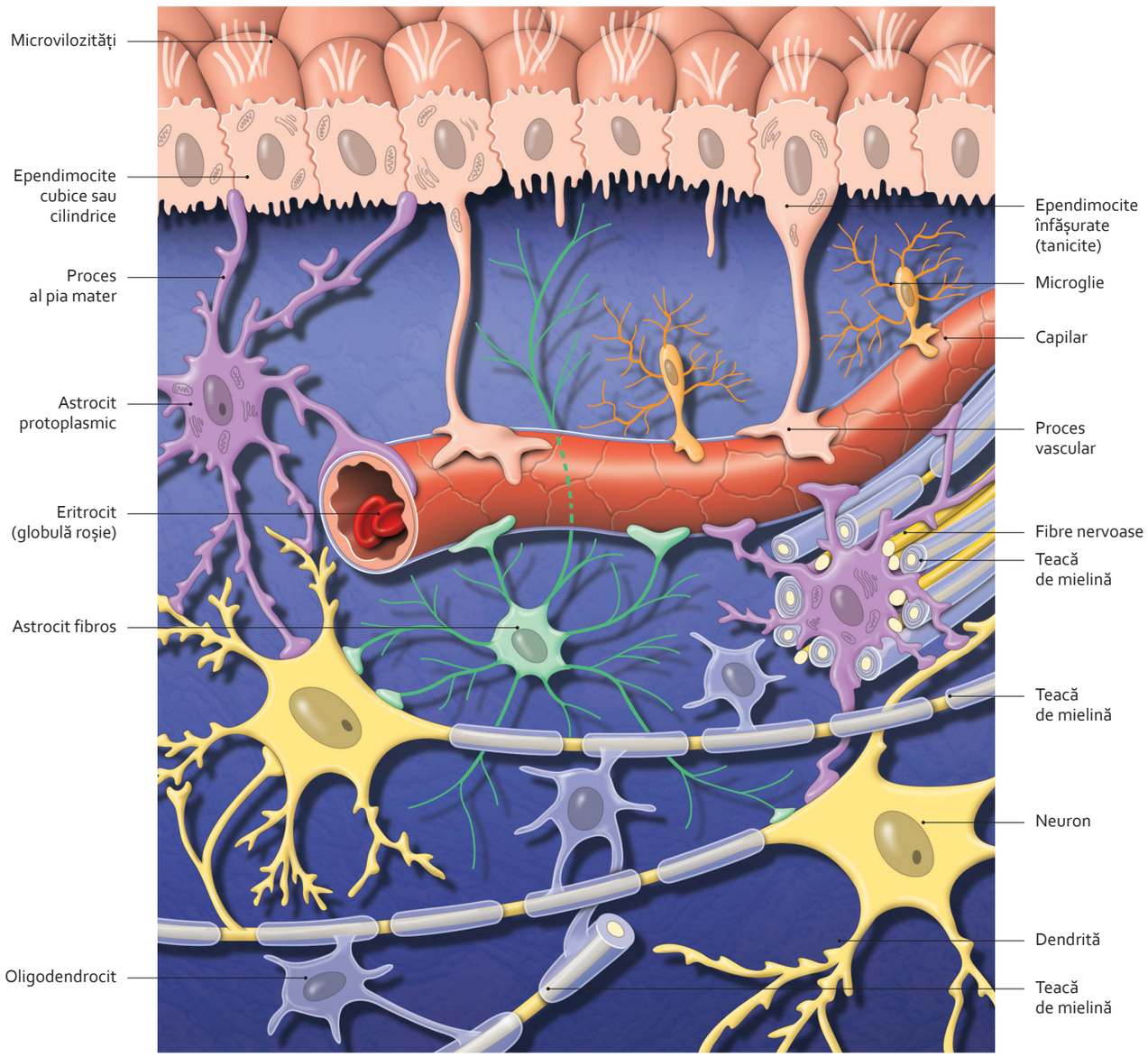

Nevroglie centrală
(schematic)

Notă

Nevroglia este țesutul interstițial care leagă și înconjoară neuronii. Joacă un rol nutrițional și funcțional în plasticitatea cerebrală. Este constituită în mod esențial din gliocite sau celule gliale.

***Gliocitele centrale*, proprii sistemului nervos central, cuprind:**
- celulele ependimului: ependimocite, celule supraependimare și gliocite subependimare;
- astrocitele: astrocite protoplasmatice și fibroase;
- oligodendrocitele;
- microgliocitele.

***Gliocitele periferice*, proprii sistemului nervos periferic, cuprind:**
- gliocitele ganglionare;
- celulele neurolemei (neurolemocite sau celule Schwann);
- gliocitele terminale.

Neuropilul (neuropilemul), care formează scheletul substanței cenușii, este constituit prin felting al axonilor, dendritelor și proceselor gliocitelor.

3064 588-715.indd 595 28.07.2014 19:19:24

9.4 Gliocitele centrale

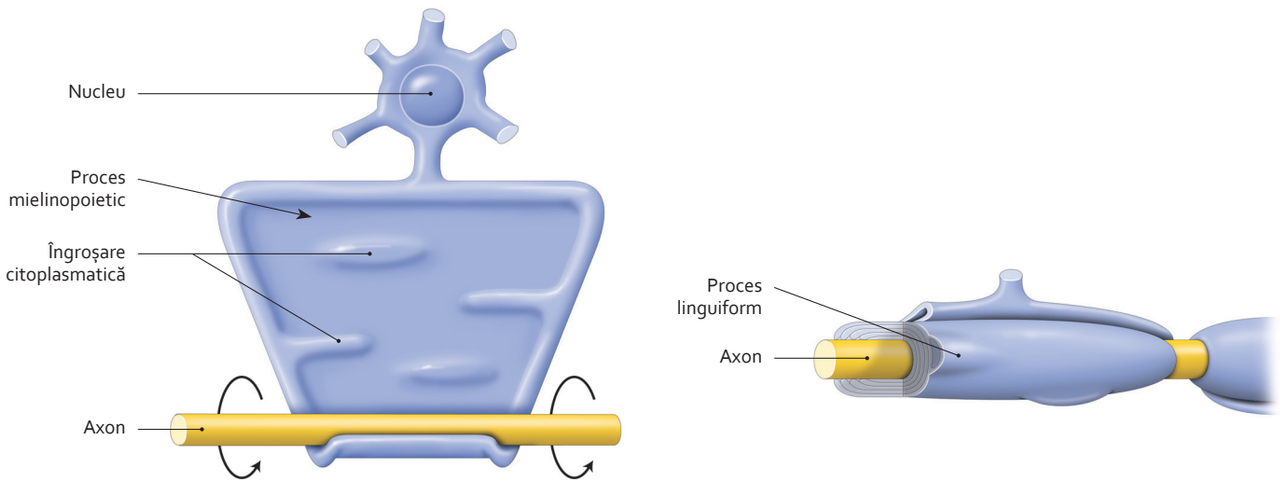

Înfășurare a procesului mielinopoietic **După înfășurare**

Oligodendrocit

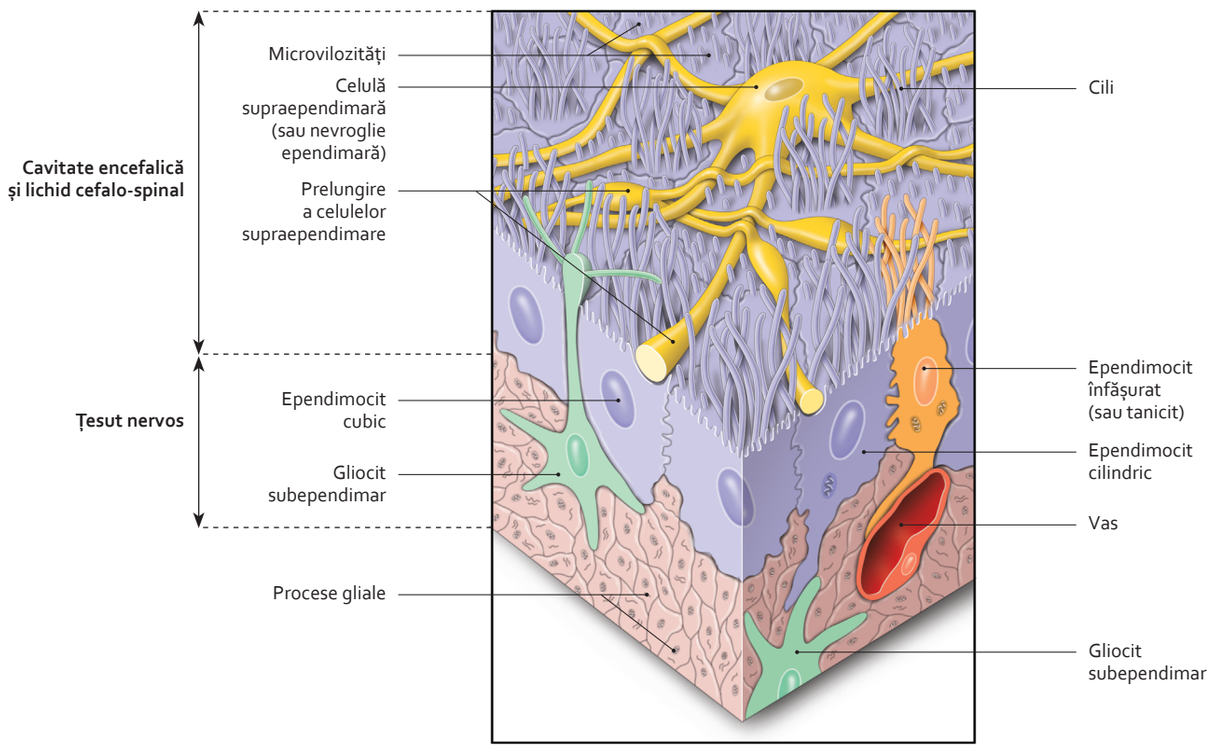

Celule ale ependimului –
vedere endocavitară și secțiune perpendiculară a ependimului

3064 588-715.indd 596 28.07.2014 19:19:26

9.5 Gliocitele periferice

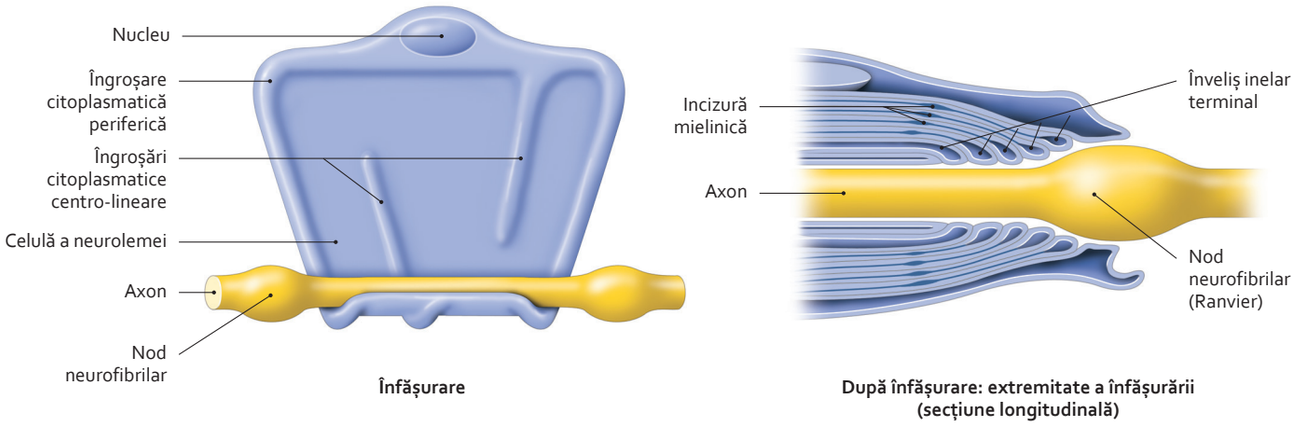

Celulă a neurolemei (celulă Schwann). Fibră nervoasă mielinizară

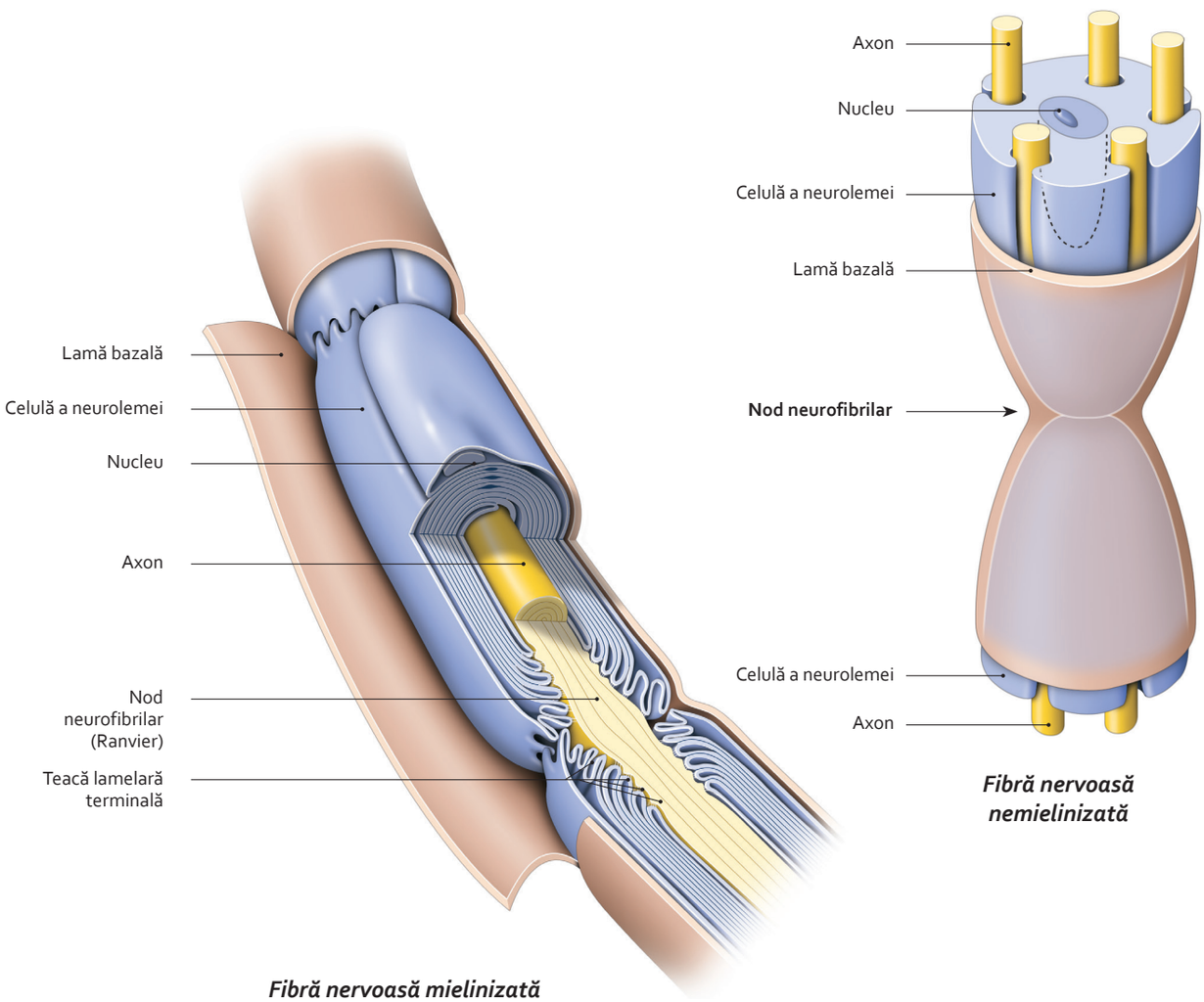

3064 588-715.indd 597 28.07.2014 19:19:29

9.6 Transportul neuronal

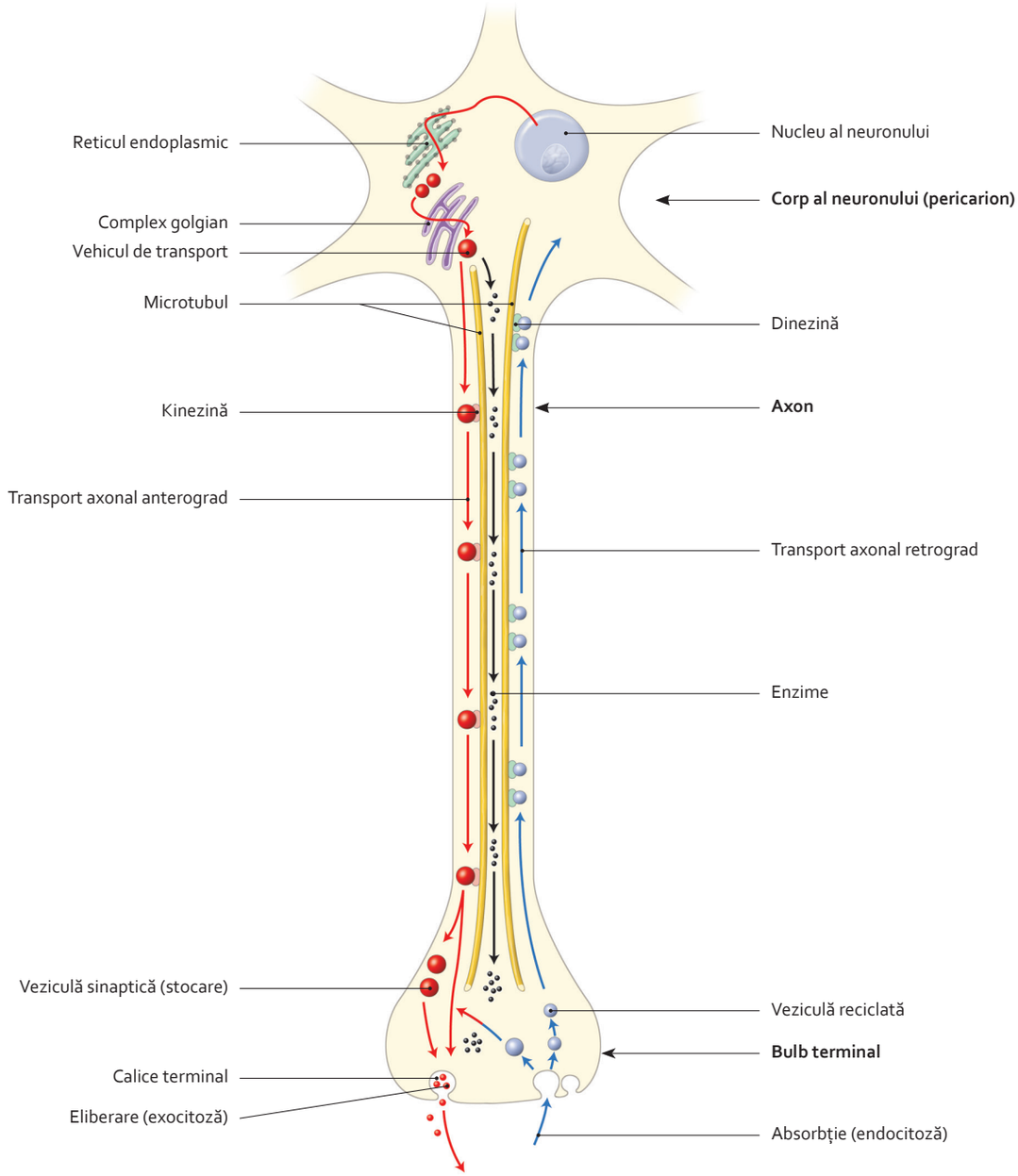

Notă

Transportul axonal

Pentru a-și asigura nevoile, neuronul sintetizează enzime și molecule complexe în apropierea nucleului. Vectorii acestor transporturi sunt proteine motorii care se deplasează datorită fibrelor nervoase și neurotubulilor.

Acest transport este *fie anterograd*, de la pericarion spre terminațiile axonale, *fie retrograd*, de la terminațiile axonale spre pericarion.

- **transportul lent** (0,1–0,4 mm pe zi): este anterograd și se referă la fluxul în masă al citoplasmei, la mișcarea mitocondriilor și a componentelor utile creșterii și regenerării axonului.
- **transportul rapid** (20–400 mm pe zi) :
  – este anterograd pentru anumite organite, pentru enzime și vezicule, al căror transport este asigurat de o proteină motorie, *kinezina*;
  – este retrograd și pentru veziculele periferice reciclate, a căror proteină motrice este *dinezina*.

Transport retrograd este și cel al virusurilor și toxinelor neurotrope.

3064 588-715.indd 598 28.07.2014 19:19:29

9.7 Transmiterea influxului nervos

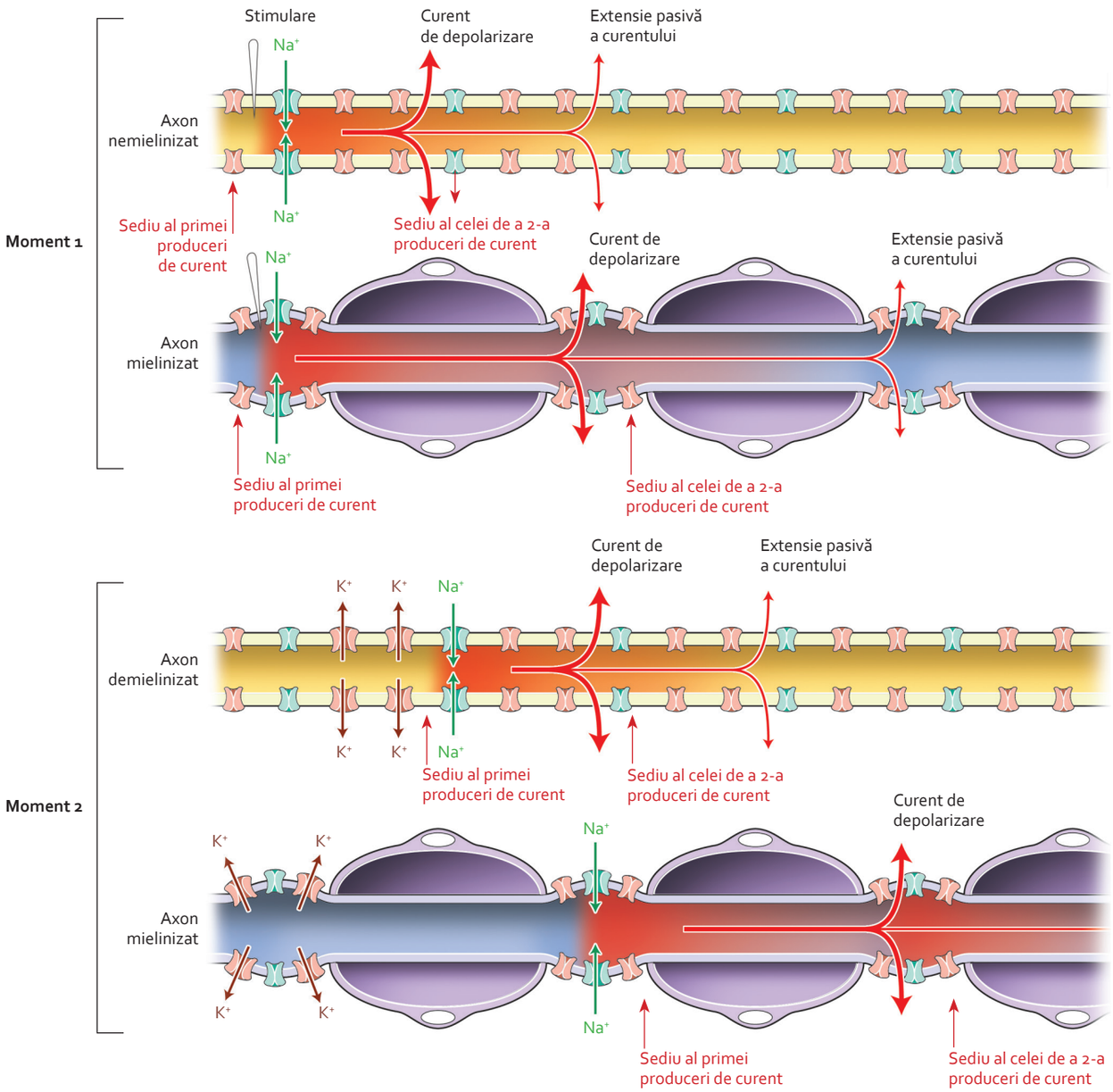

Comparare a vitezei de conducere a potențialului de acțiune între axonii nemielinizat și mielinizat

Notă

Informațiile captate de neuron sunt transmise prin influxul nervos sub forma unui semnal electric sau **potențial de acțiune.**
Acest potențial de acțiune, care se propagă în axon, de la pericarion spre sinapsă, este traducerea mișcării ionilor prin membrana axonului. În repaus, ionii Na^+ sunt mai concentrați la exteriorul axonului, pe membrana axonică, și ionii K^+ sunt mai concentrați la interiorul axonului.

3064 588-715.indd 599 28.07.2014 19:19:30

9.8 Sinapsa (1)

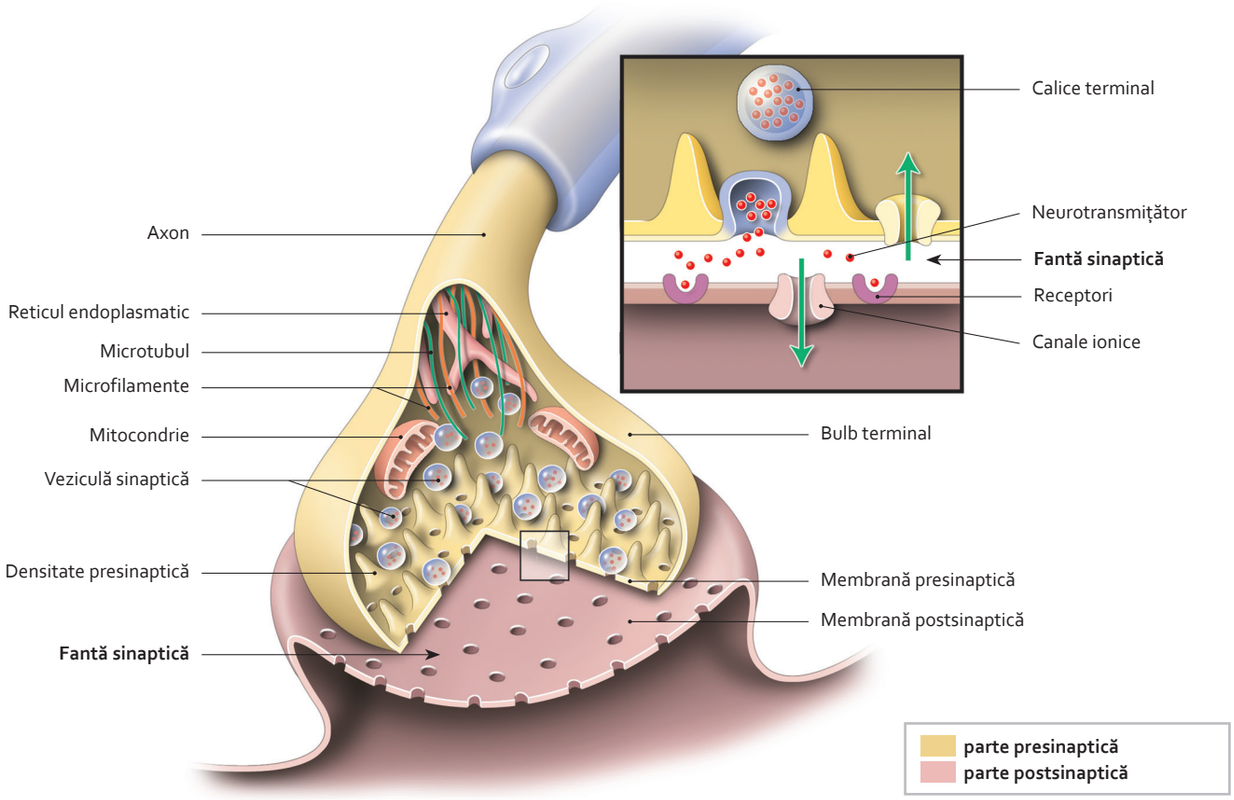

Sinapsă chimică sau veziculară
(alcătuire)

Notă

Sinapsa chimică este cea mai frecventă dintre sinapse. Ea transmite influxurile nervoase prin intermediul neurotransmițătorilor (sau neuromediatori), care sunt mesageri chimici formați în pericarion și conținuți în veziculele sinaptice.

- *Veziculele sinaptice clare*, cele mai numeroase, conțin neuromediatori nepeptidici.
- *Veziculele sinaptice dense*, mai mari, conțin neuropeptide.

3064 588-715.indd 600 28.07.2014 19:19:31

9.9 Sinapsa (2)

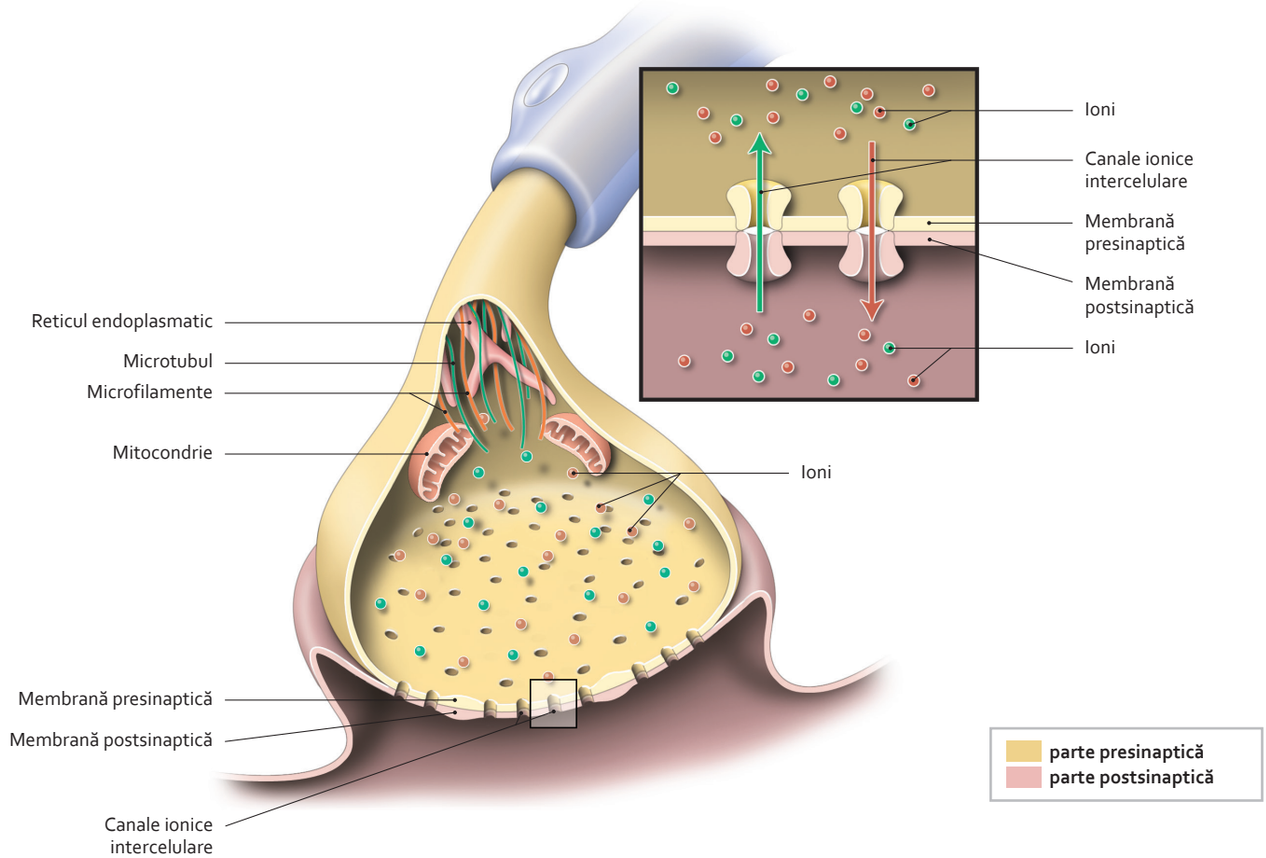

Sinapsă electrică sau neveziculară
(alcătuire)

Notă

Sinapsa electrică (sau neveziculară**)** este mai comună la nevertebrate. Ea este prezentă la vertebrate, în țesutul nervos embrionar, în inimă, mușchii netezi și retină.

- Este caracterizată de absența veziculelor și a fantelor sinaptice.
- Este situată în special la nivelul joncțiunilor comunicante sau *nexus*.
- Transmite influxul nervos prin intermediul unor impulsuri electrice fără intervenția neurotransmițătorilor.

3064 588-715.indd 601 28.07.2014 19:19:32

9.10 Sinapsa (3)

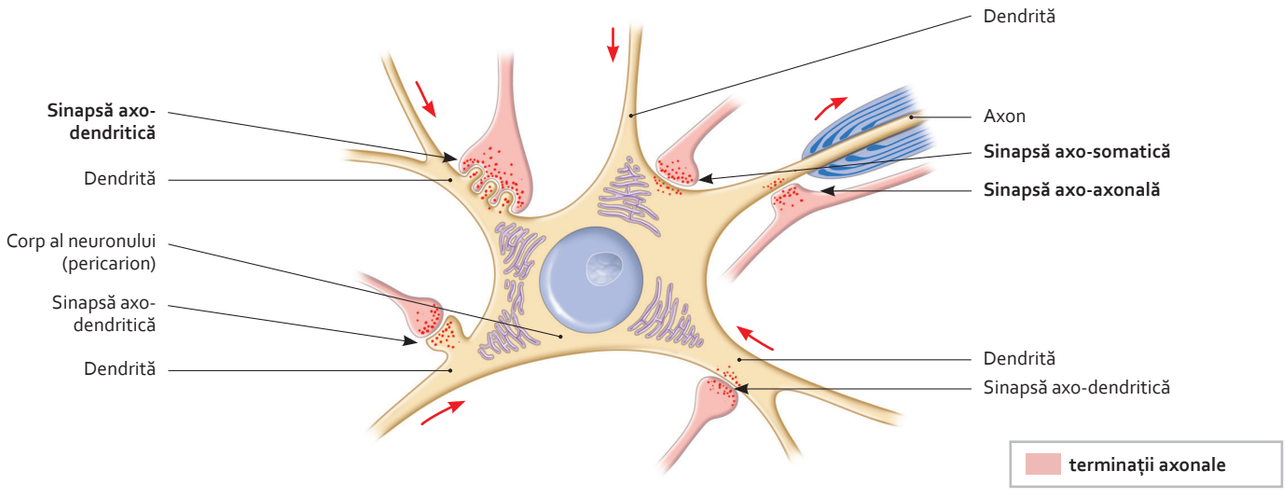

Sinapse principale

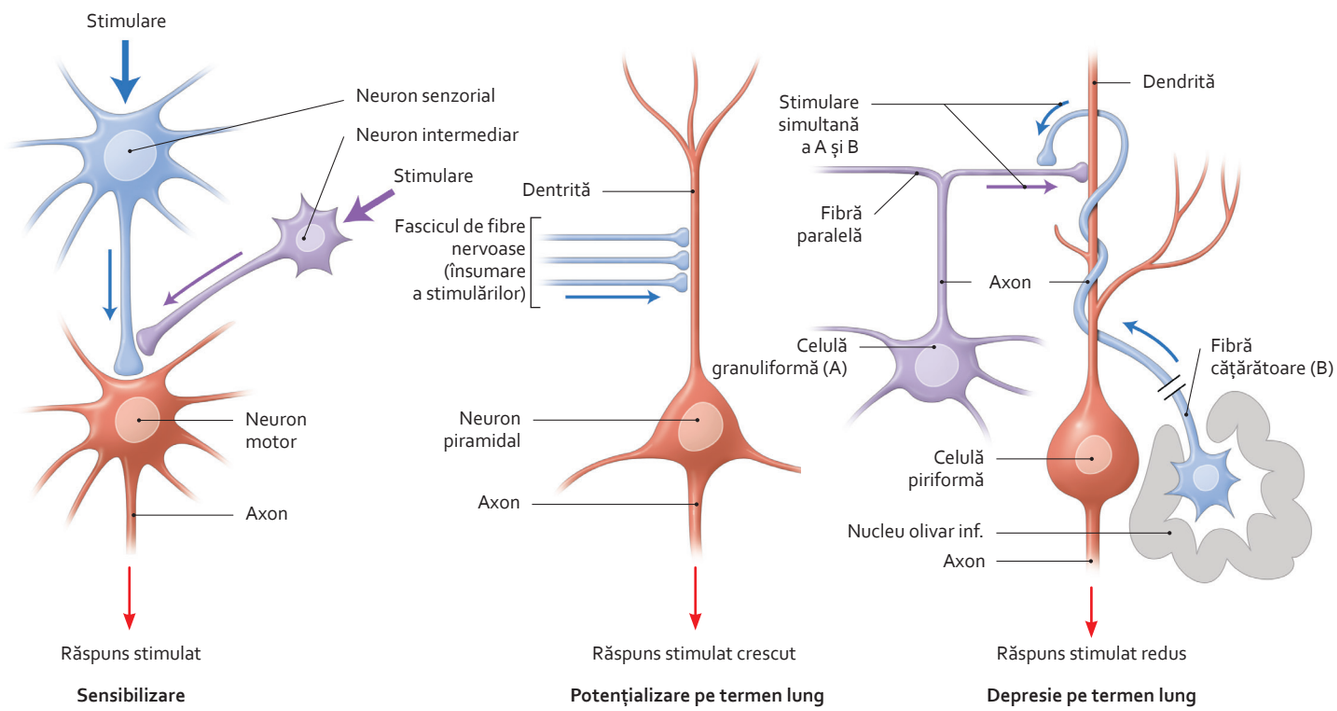

Plasticitate sinaptică

Notă

Plasticitate sinaptică

Creierul posedă un complex de sinapse excitatorii sau inhibitorii care se poate modifica sub efectul influxurilor senzoriale.
Această plasticitate sinaptică, substrat al memoriei, permite creierului o adaptabilitate permanentă în timp și spațiu.
Există, schematic, trei forme de plasticitate simpatică:

- *sensibilitatea sinaptică* implicată în adaptarea subiectului la condițiile de mediu;
- *potențializarea pe termen lung* implicată în procesele mnezice și ale memorizării spațiale;
- *depresia pe termen lung* implicată în învățarea motorie (memorie procedurală).

3064 588-715.indd 602 28.07.2014 19:19:35

9.11 Receptorii nervoși (1)

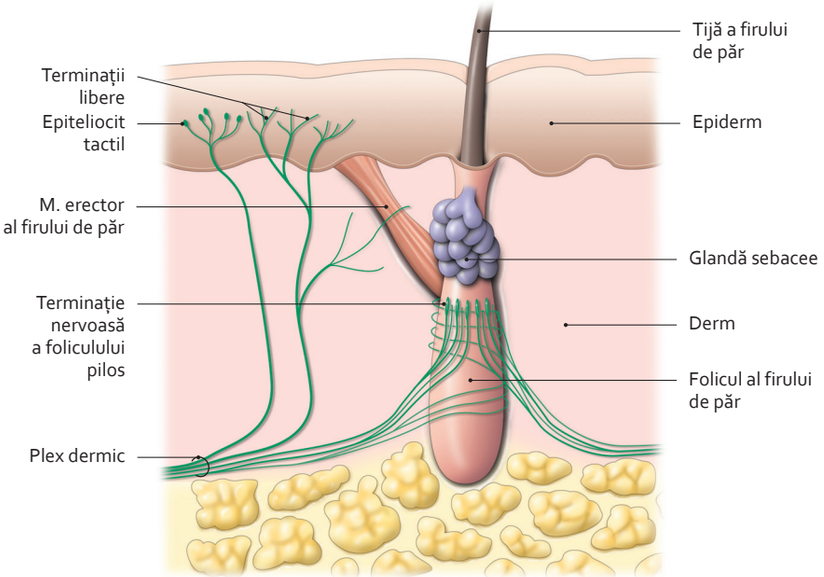

***Câteva terminații nervoase cutanate* in situ**

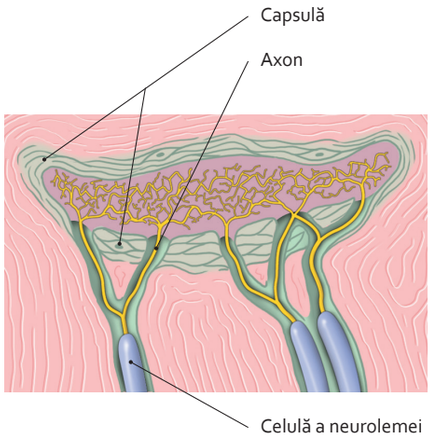

Corpuscul tactil aplizat (Ruffini)

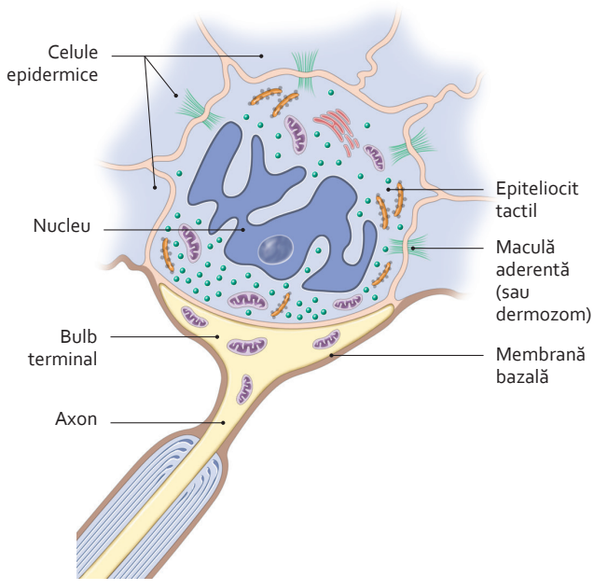

Epiteliocit tactil (Merkel)

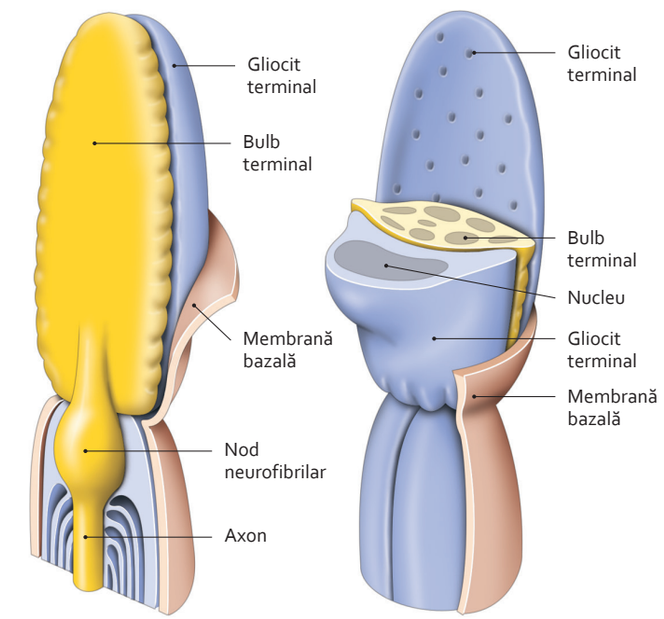

Ablație a unui gliocit terminal și secțiune longitudinală a celulei neurolemei

Secțiune transversală a bulbului terminal și al unui gliocit terminal

Terminații nervoase ale unui folicul pilos

Notă

Receptorii nervoși sunt activați prin stimulări periferice pe care le transformă în mesaje vehiculate de fibre nervoase aferente ale sistemului nervos central.
Se disting:
- *exteroceptorii,* situați la suprafața corpului;
- *interoceptorii*, situați la interiorul corpului (baroreceptori, chemoreceptori, mecanoreceptori, termoreceptori...);
- *proprioceptorii*, localizați în organele de postură și de mișcare;
- *telereceptorii*, stimulați la distanță (ochi, ureche, miros).

3064 588-715.indd 603 28.07.2014 19:19:37

9.12 Receptorii nervoși (2)

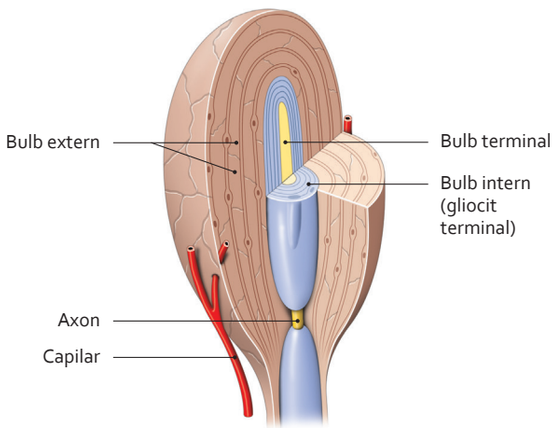

Corpuscul lamelar (Vater-Pacini)
(secțiune teșită)

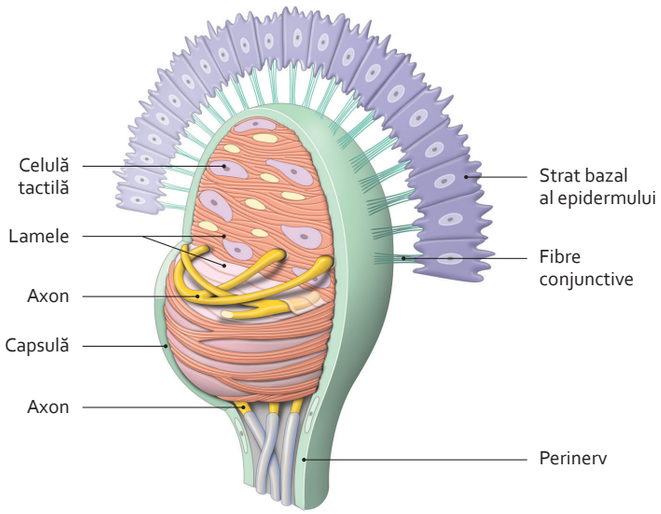

Corpuscul tactil ovoid într-o papilă dermică (Meissner, Wagner)
(secțiune teșită)

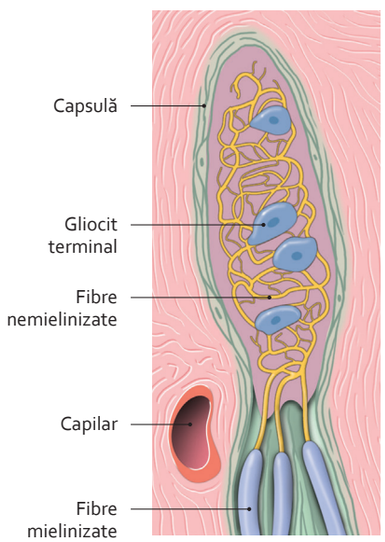

Corpuscul genital (Dogiel)

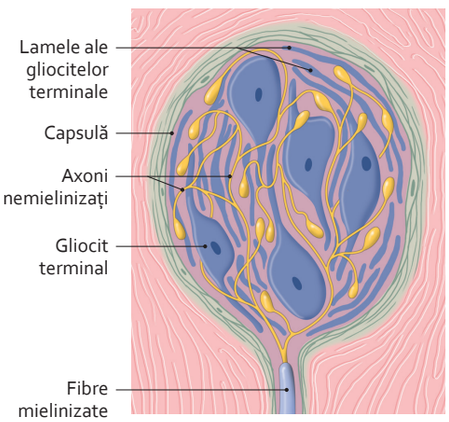

Corpuscul în formă de bulb (Krause, Golgi-Mazzoni)

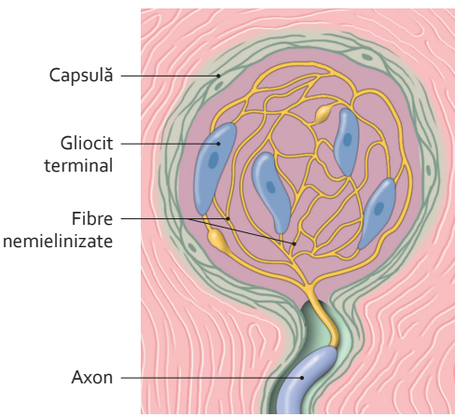

Corpuscul lingual

3064 588-715.indd 604 28.07.2014 19:19:39

9.13 Efectorii nervoși (1)

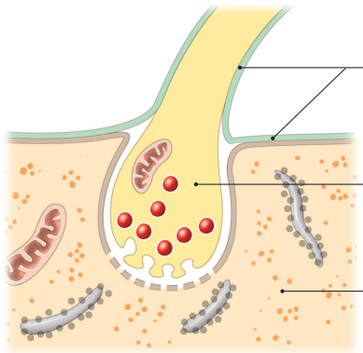

Terminație neurosecretorie

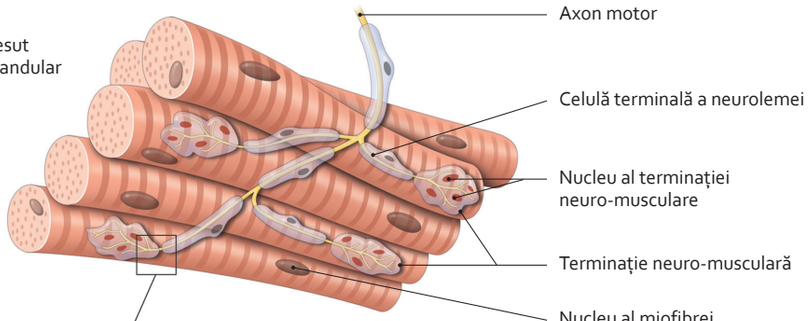

Terminație a unei fibre nervoase motorii

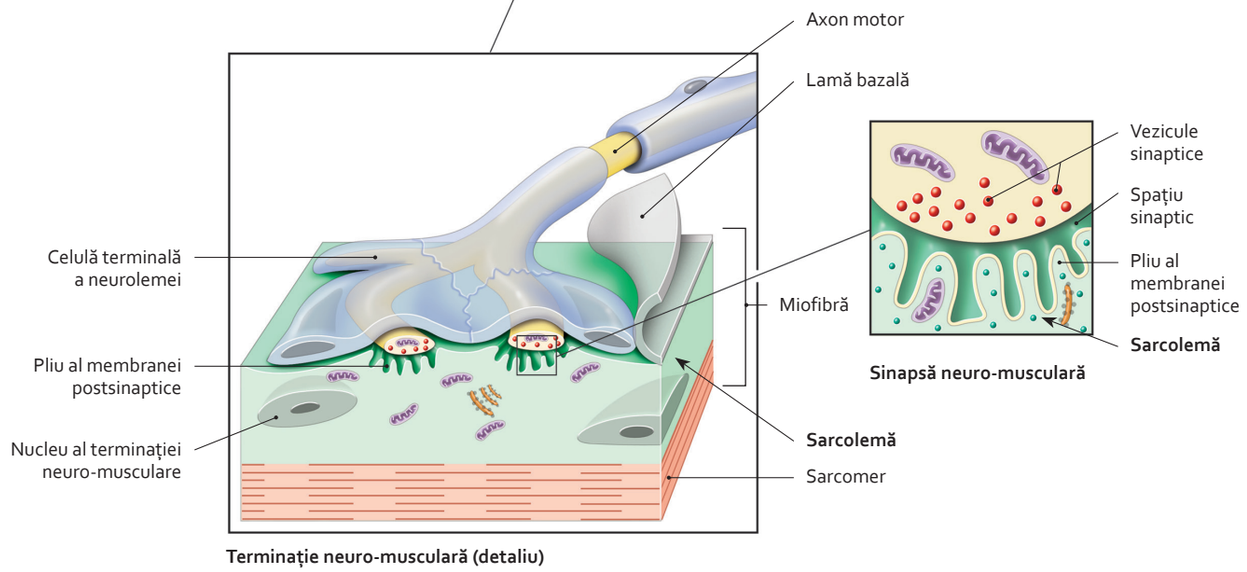

Terminație neuro-musculară (detaliu)

Sinapsă neuro-musculară

Terminație neuro-musculară
(placă motorie)

Notă

Efectorii nervoși sunt celule sau organe declanșatoare ale unei acțiuni specifice sub efectul unei stimulări nervoase vehiculate de fibre nervoase eferente ale sistemului nervos central.

- Răspunsul efectorului este fie o contracție (mușchi), fie o secreție (glandă), fie o descărcare electrică.
- Efectorii nervoși sunt situați la nivelul terminațiilor nervoase.
- *Terminația neurosenzorială* pune în contact un bulb terminal și o celulă neurosenzorială.
- *Terminația neurosecretorie* pune în contact un bulb terminal și o celulă endocrină sau exocrină, sau un adipocit.
- *Terminația neuro-musculară*, proprie fibrelor nervoase motorii alpha, este extrafasciculară și în contact cu o fibră musculară scheletică.

3064 588-715.indd 605 28.07.2014 19:19:40

9.14 Efectorii nervoși (2)

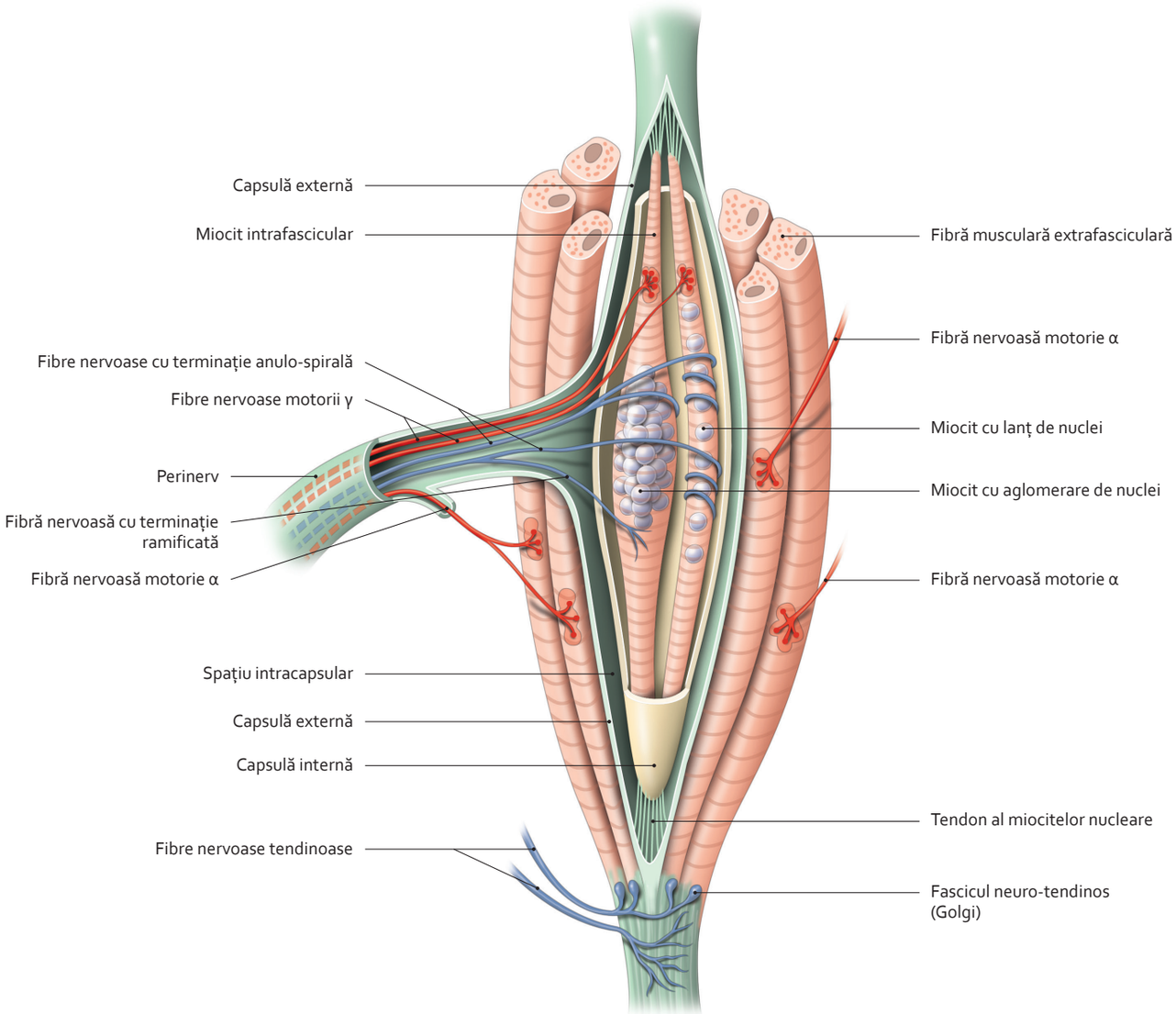

Fascicule neuro-muscular și neuro-tendinos

Notă

Fasciculul neuro-muscular este un receptor proprioceptiv, dar și un efector prin fibrele sale nervoase motorii.
Este situat între fibrele musculare striate.
Este format din miocite înconjurate de o capsulă și inervate de fibre nervoase senzitive și motorii din interiorul fasciculului.

3064 588-715.indd 606 28.07.2014 19:19:42

9.15 Nervul spinal (1)

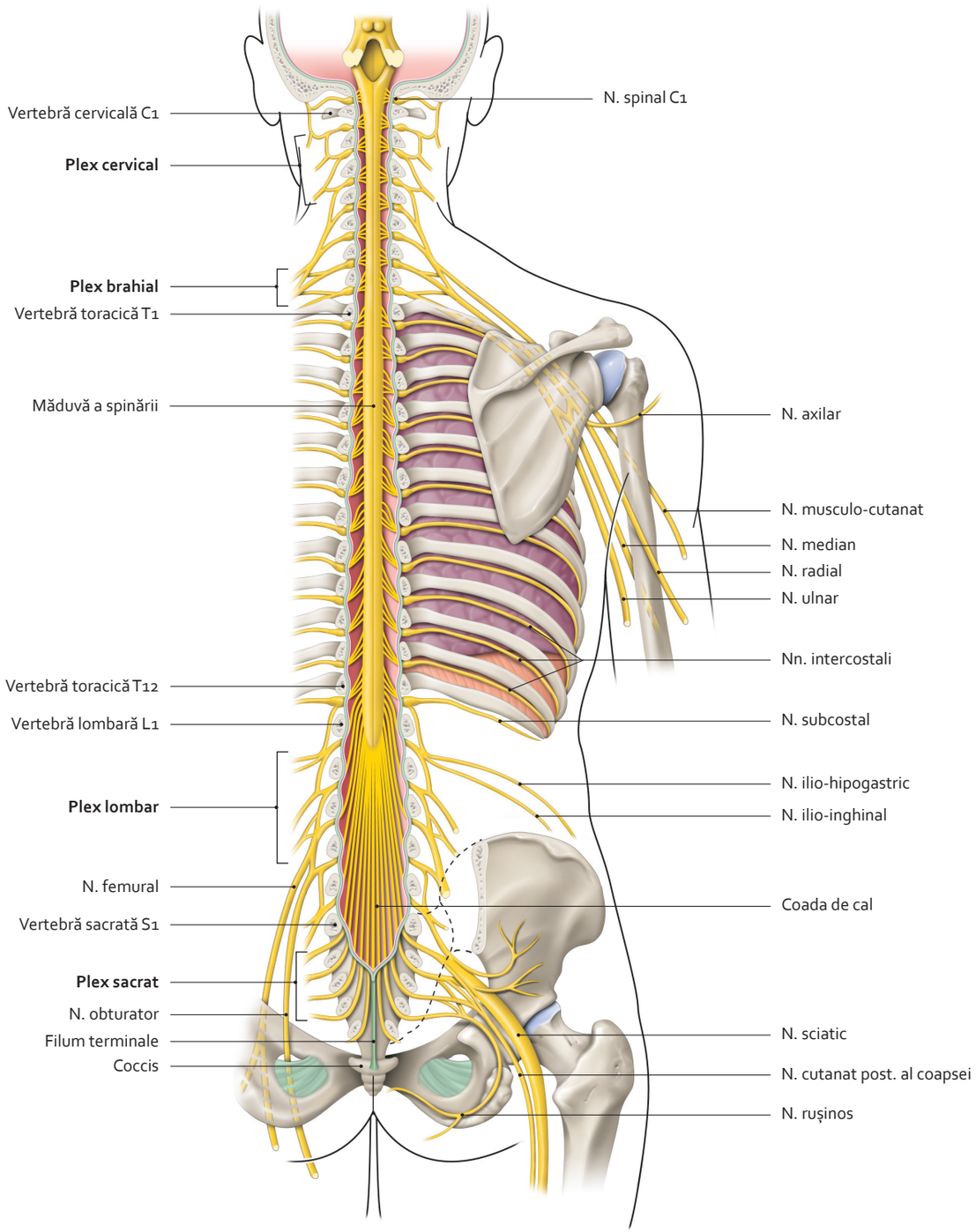

Origine a nervilor spinali
(vedere dorsală)

3064 588-715.indd 607 28.07.2014 19:19:43

9.16 Nervul spinal (2)

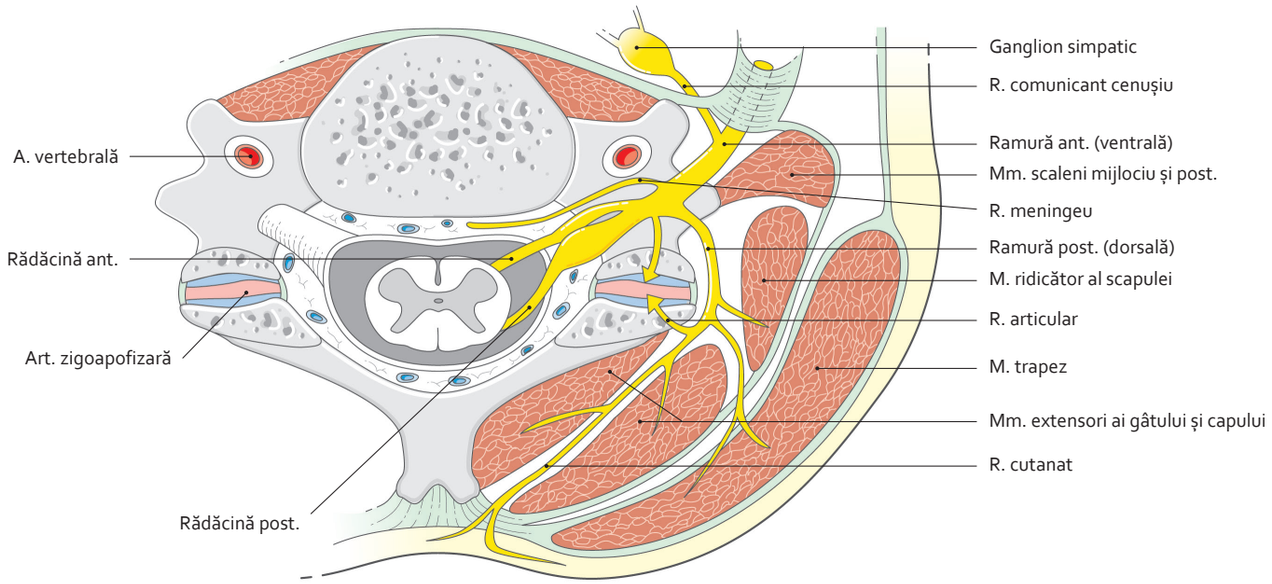

Traiect și ramuri ale unui nerv spinal
(secțiune schematică la nivelul vertebrei C4)

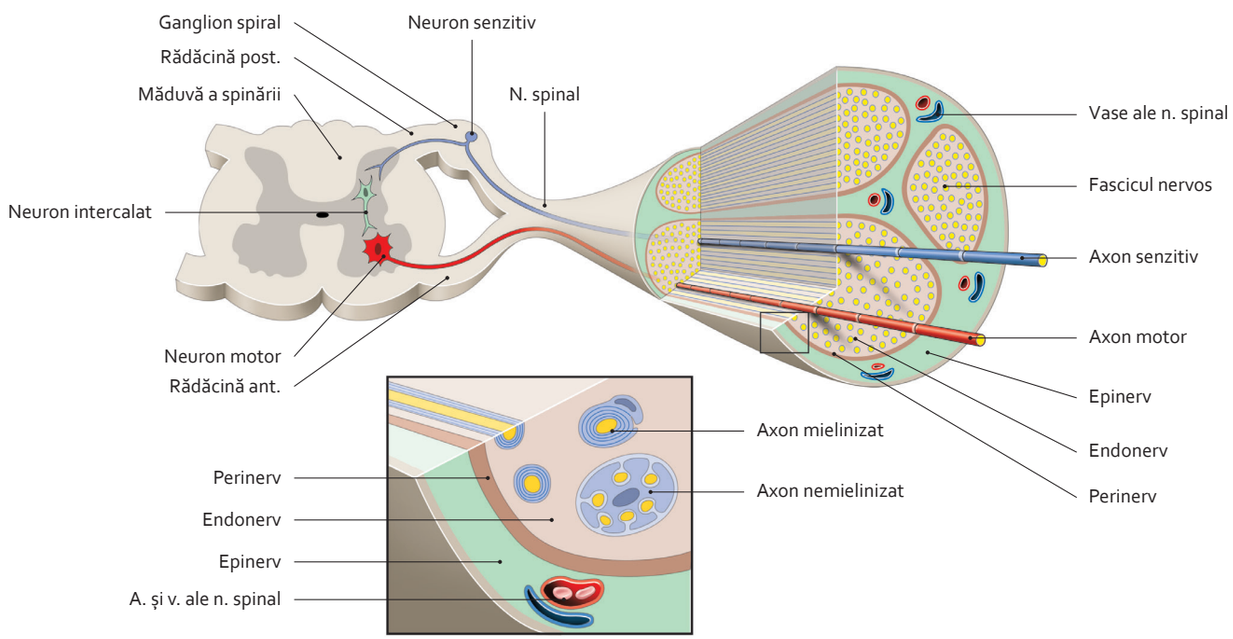

Structură a unui nerv spinal
(vedere schematică)

3064 588-715.indd 608 28.07.2014 19:19:46

9.17 Nervul spinal (3)

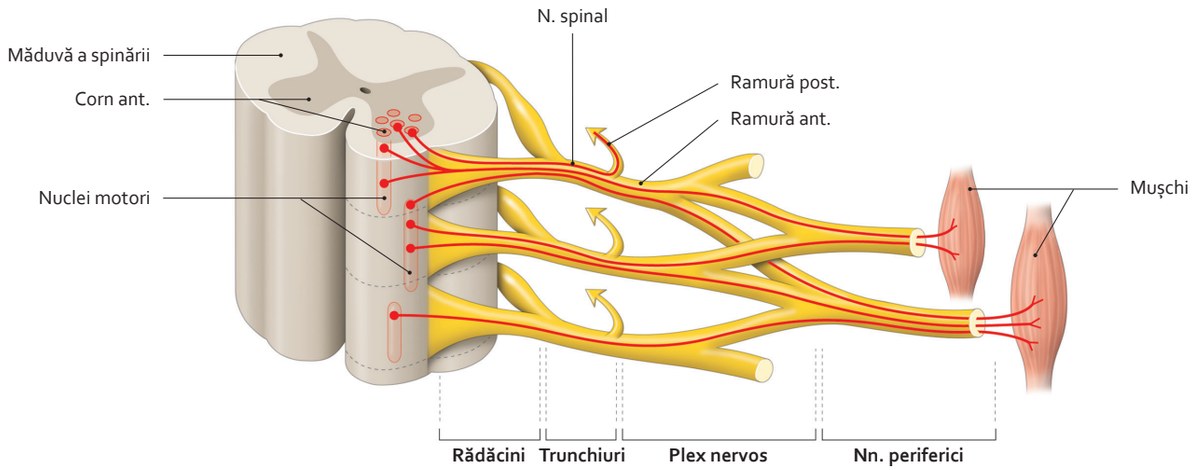

Inervație motorie somatică – distribuție a fibrelor nervoase motorii

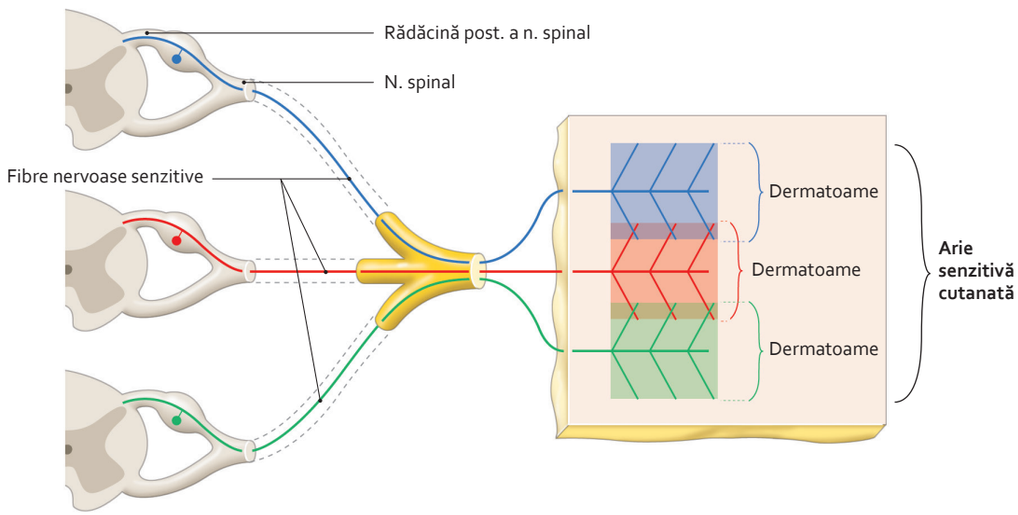

Inervație cutanată – distribuție a fibrelor nervoase senzitive

Notă

Un mușchi poate primi fibre nervoase de la mai multe rădăcini anterioare ale nervilor spinali.
Dermatomul este o regiune cutanată inervată de o singură rădăcină posterioară a unui nerv spinal.

3064 588-715.indd 609 28.07.2014 19:19:47

9.18 Nervul spinal (4)

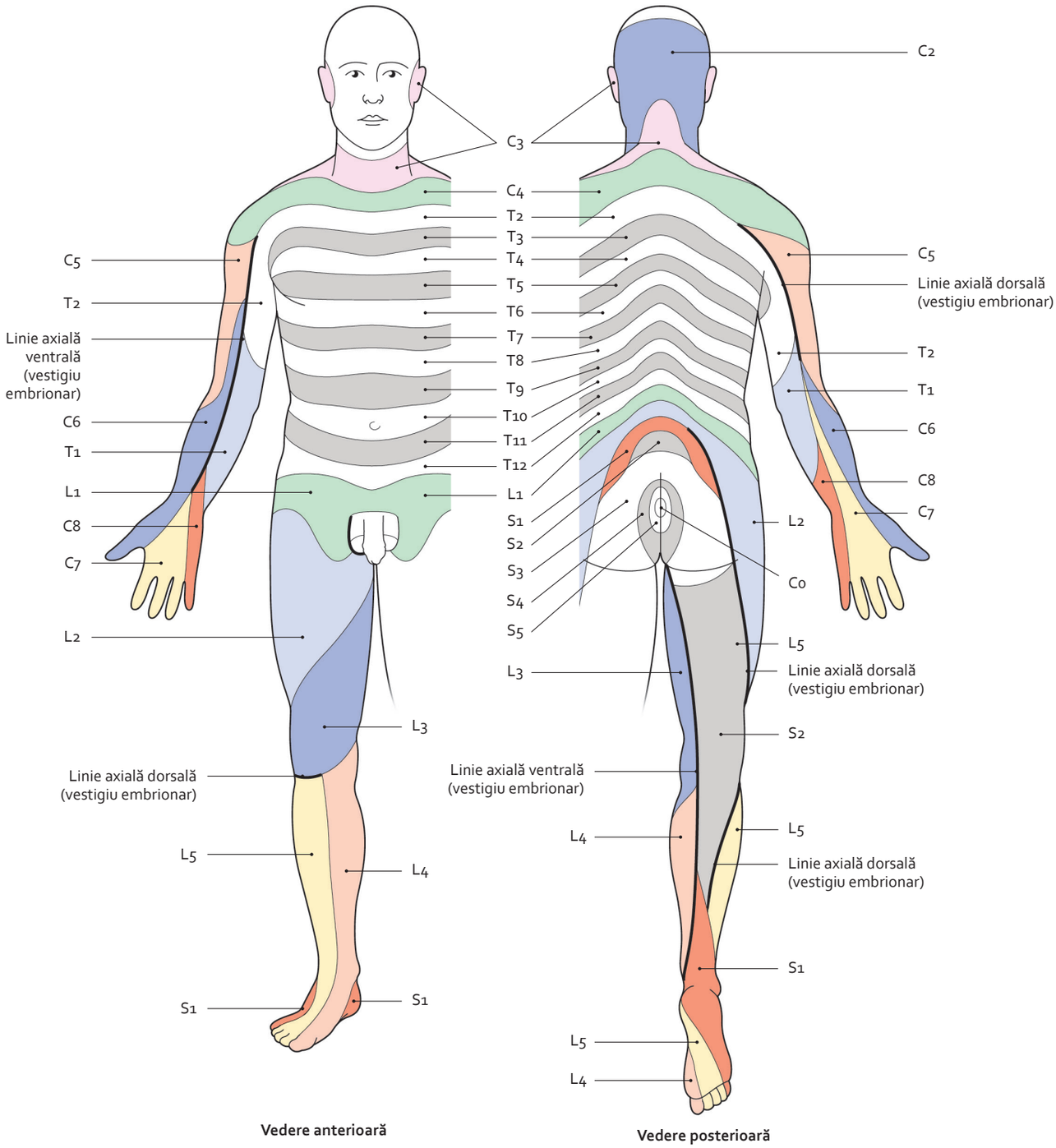

Dermatoame
(după Foerster, 1933, și Medical Research Council's, 1942)

3064 588-715.indd 610 28.07.2014 19:19:50

9.19 Nervii și ganglionii autonomi (1)

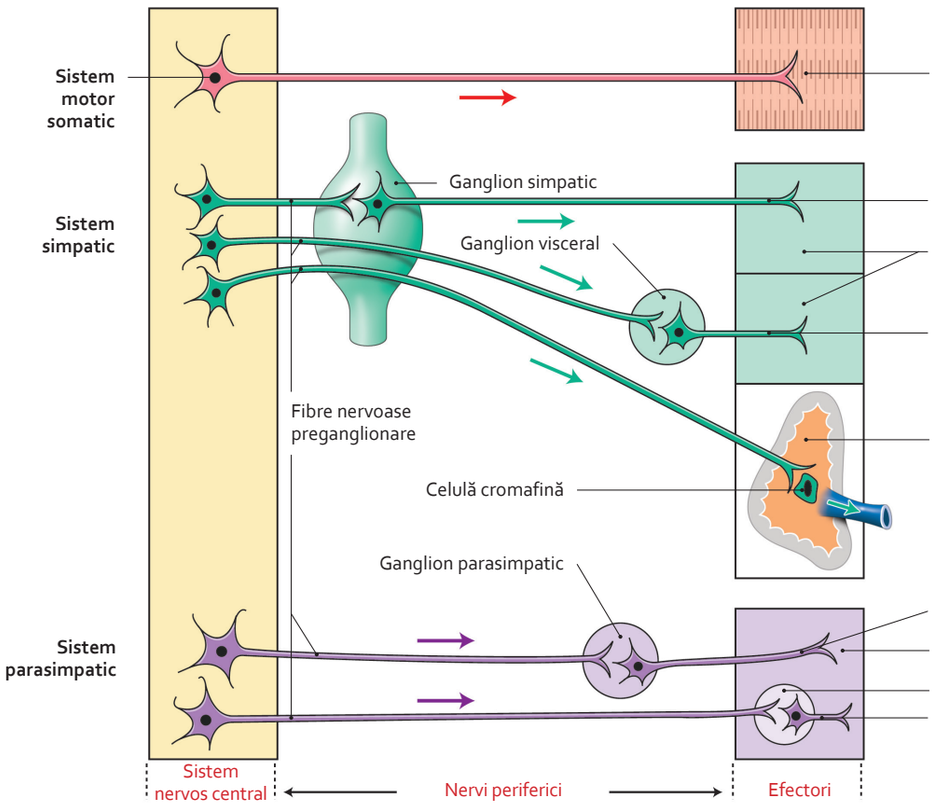

Organizare generală a sistemului nervos autonom

Notă

Excepție: la nivelul glandelor sudoripare, neurotransmițătorul este acetilcolina.

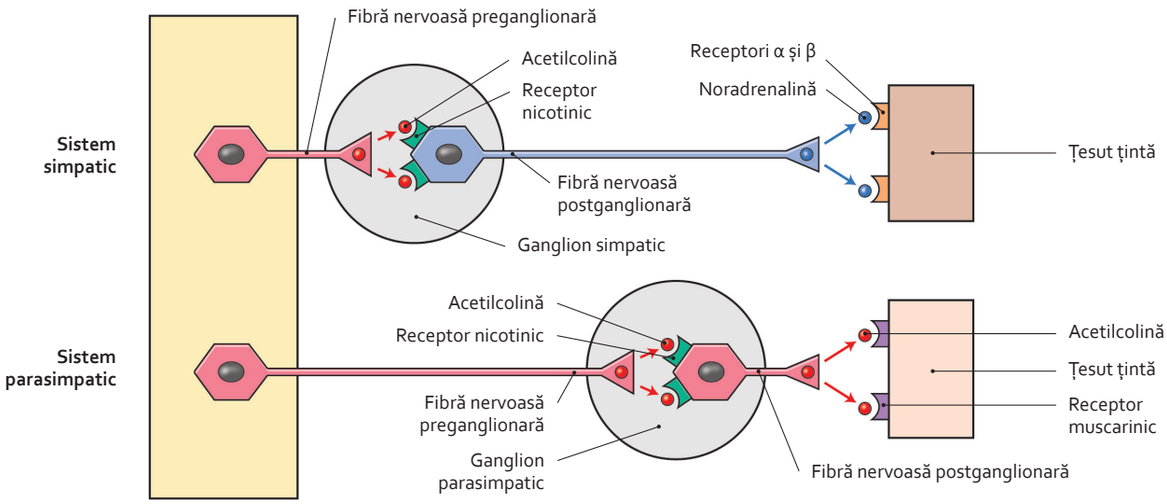

Neurotransmițători și receptori autonomi

Notă

Simpaticul este:
- inhibitor al mușchilor viscerali;
- activator al miocardului, al mușchilor dilatator ai pupilei, erectori ai firelor de păr și pleoapelor, al glandelor lacrimale, salivare și sudoripare și al vaselor (vasoconstricție).

Parasimpaticul este:
- inhibitor al miocardului (bradicardie și hipotensiune);
- activator a mușchilor viscerali.

3064 588-715.indd 611 28.07.2014 19:19:53

9.20 Nervii și ganglionii autonomi (2)

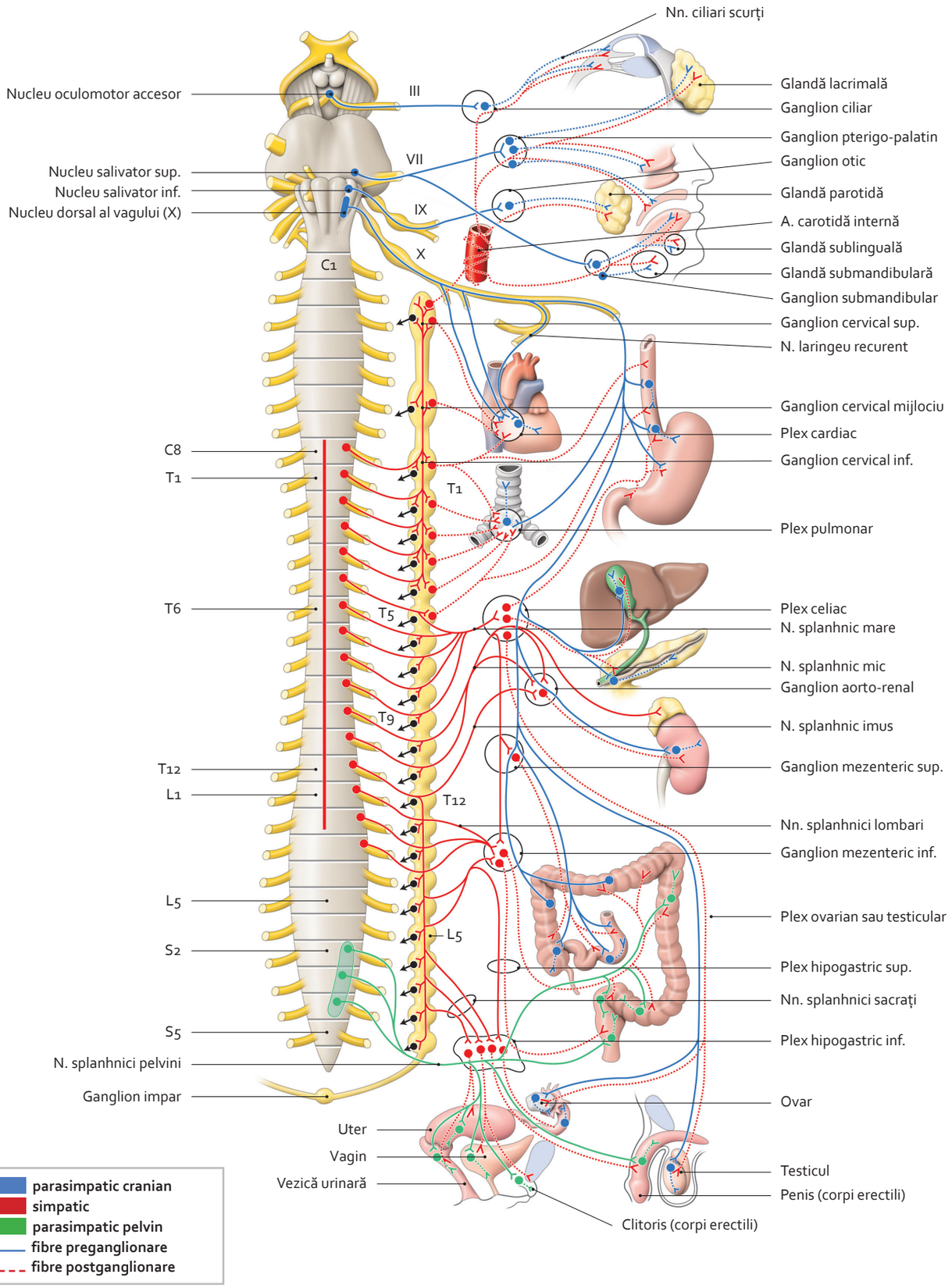

3064 588-715.indd 612 28.07.2014 19:19:54

9.21 Nervii și ganglionii autonomi (3)

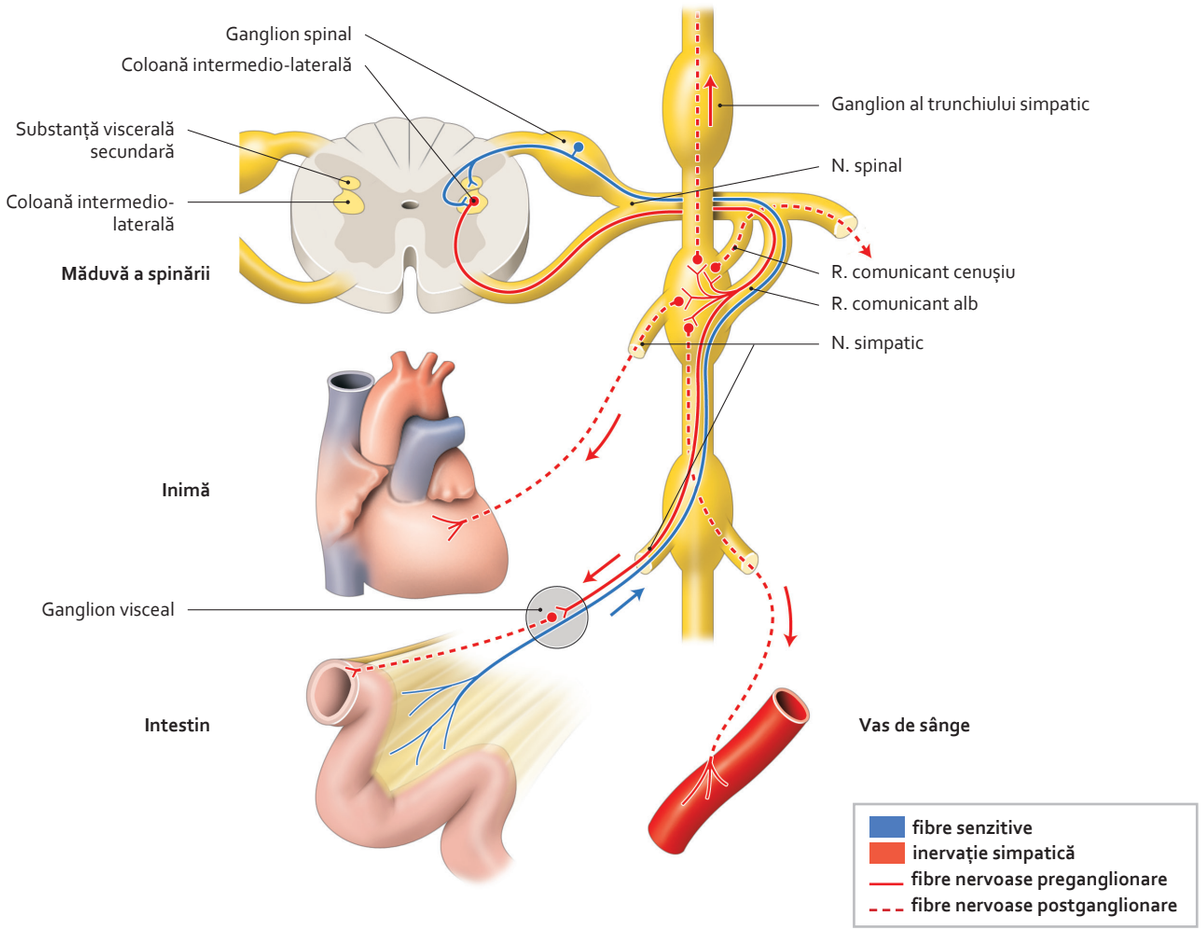

Sistematizare a sistemului simpatic

Notă

Sistemul simpatic

- **Ganglionii simpatici** sunt uniți de nervii spinali prin ramuri comunicante:
  – *ramurile comunicante cenușii,* nemielinizate, implică toți ganglionii simpatici;
  – *ramurile comunicante albe*, mielinizate, implică doar ganglionii simpatici toracici, primul și al 2-lea ganglion lombar.
- **Fibra nervoasă preganglionară simpatică** are ca traseu rădăcina anterioară a nervului spinal, apoi ramul comunicant alb. Ea face sinapsă la nivelul unui ganglion simpatic sau îl traversează pentru a se conecta într-un ganglion visceral.
- **Fibra nervoasă postganglionară simpatică** are ca traseu un ram comunicant cenușiu, pentru a ajunge la nervul spinal, sau un nerv visceral pentru a inerva un organ.
- **Glanda medulo-suprarenală** nu primește decât neuroni preganglionari.

Sistemul parasimpatic

Vezi nervii cranieni oculomotor (III), facial (VII), glosofaringian (IX) și vag (X) și plexul hipogastric inferior.

3064 588-715.indd 613 28.07.2014 19:19:56

9.22 Segmentele măduvei spinării

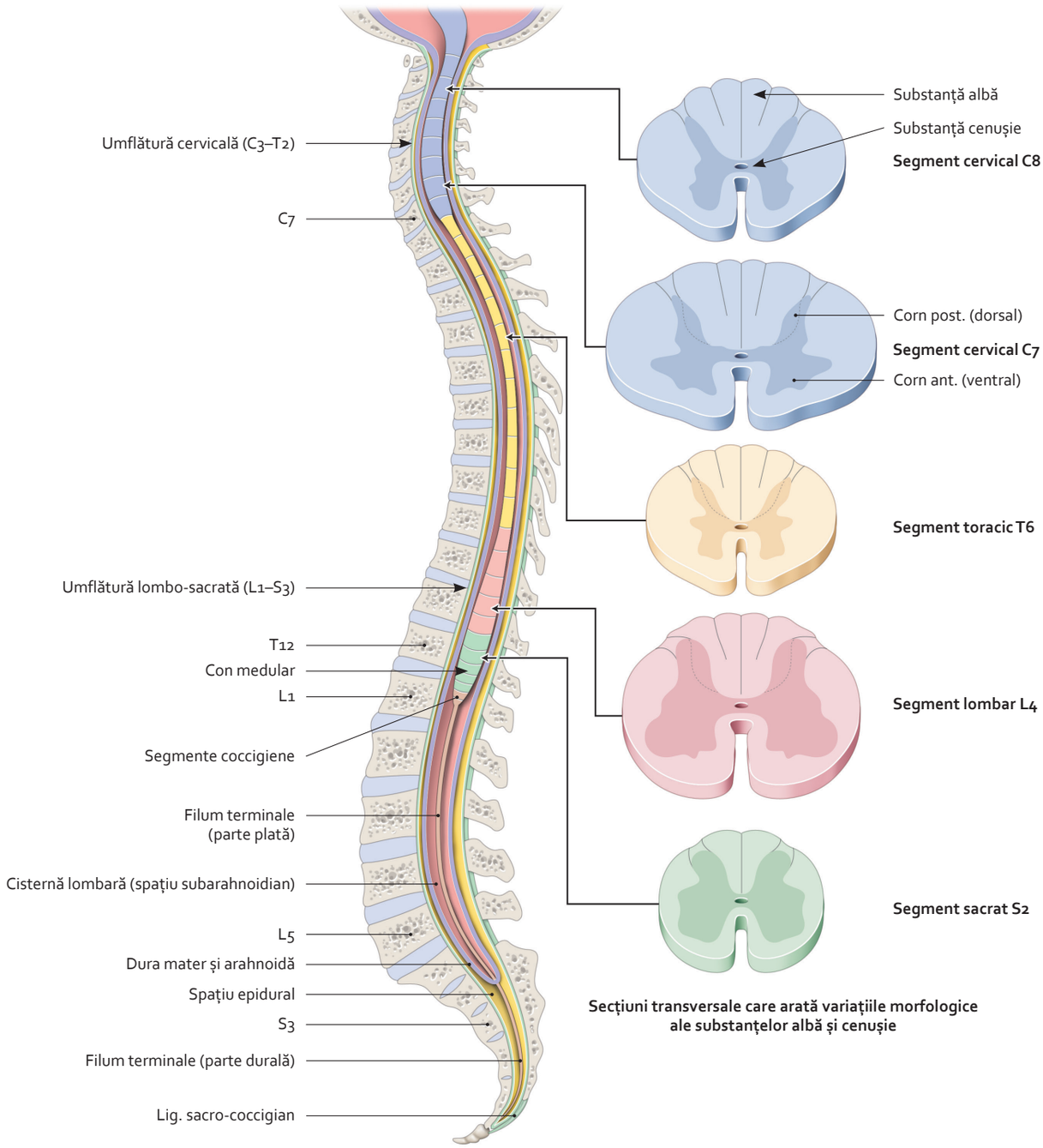

Secțiuni transversale care arată variațiile morfologice ale substanțelor albă și cenușie

***Măduvă a spinării* in situ**
(secțiune sagitală)

Notă

Măduva spinării este partea sistemului nervos central situată în canalul vertebral. Este izolată de pereții acestui canal prin meningele spinale și lichidul cerebro-spinal. Este locul de trecere al căilor nervoase ascendente și descendente care leagă receptorii periferici de encefal prin intermediul nervilor spinali.

3064 588-715.indd 614 28.07.2014 19:19:58

9.23 Substanța albă a măduvei spinării

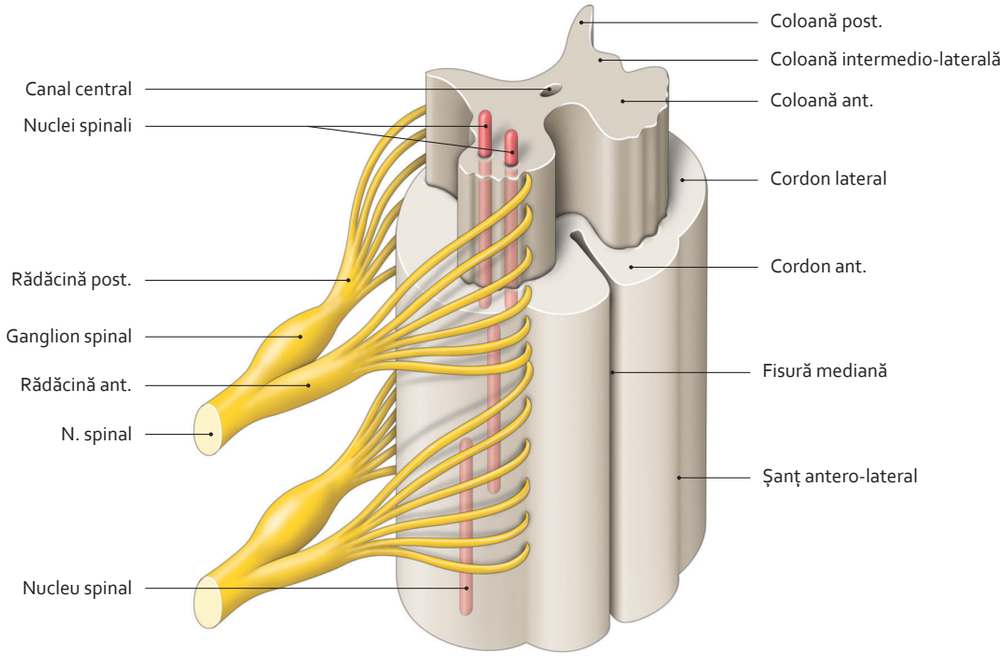

Coloane și cordoane ale măduvei spinării

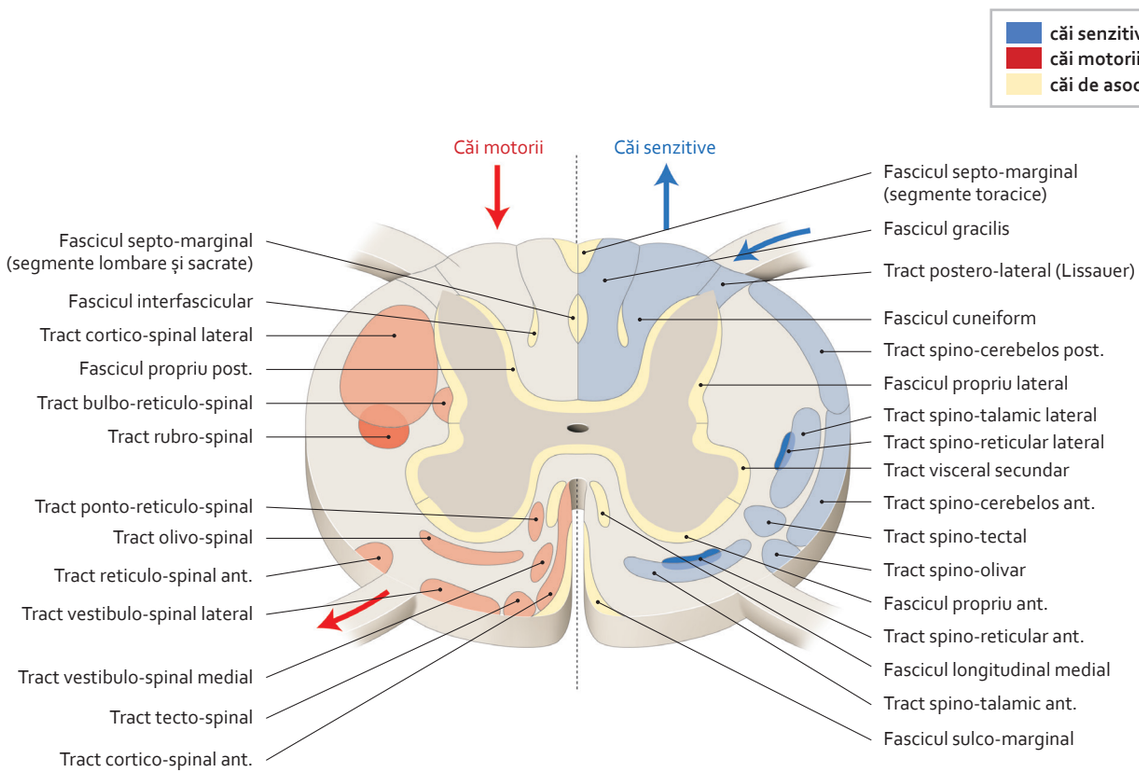

Căi nervoase principale ale substanței albe

3064 588-715.indd 615 28.07.2014 19:20:01

9.24 Substanța cenușie a măduvei spinării (1)

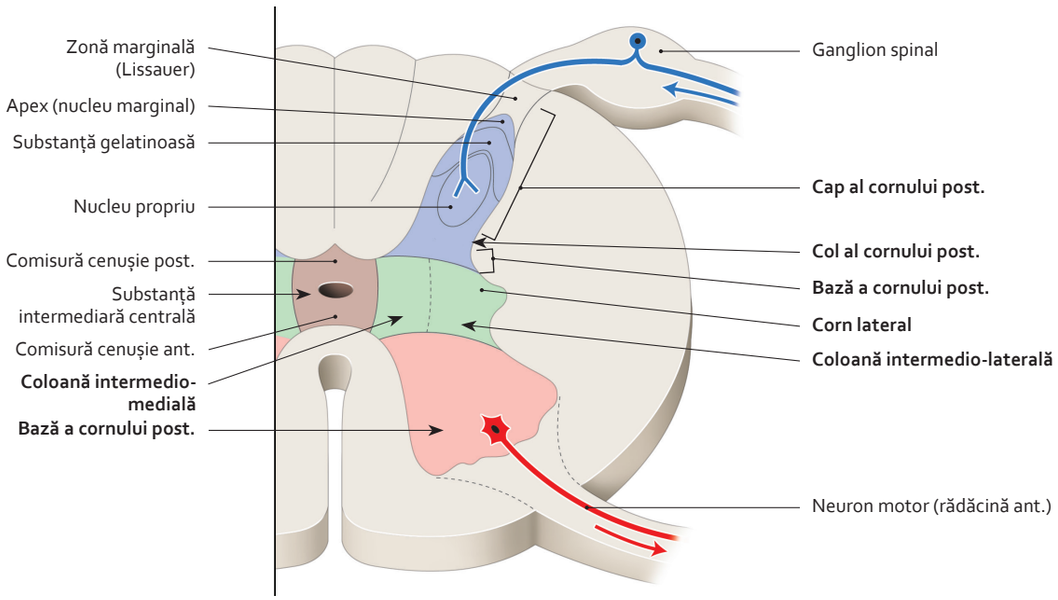

Morfologie a substanței cenușii
(secțiune transversală a măduvei toracale)

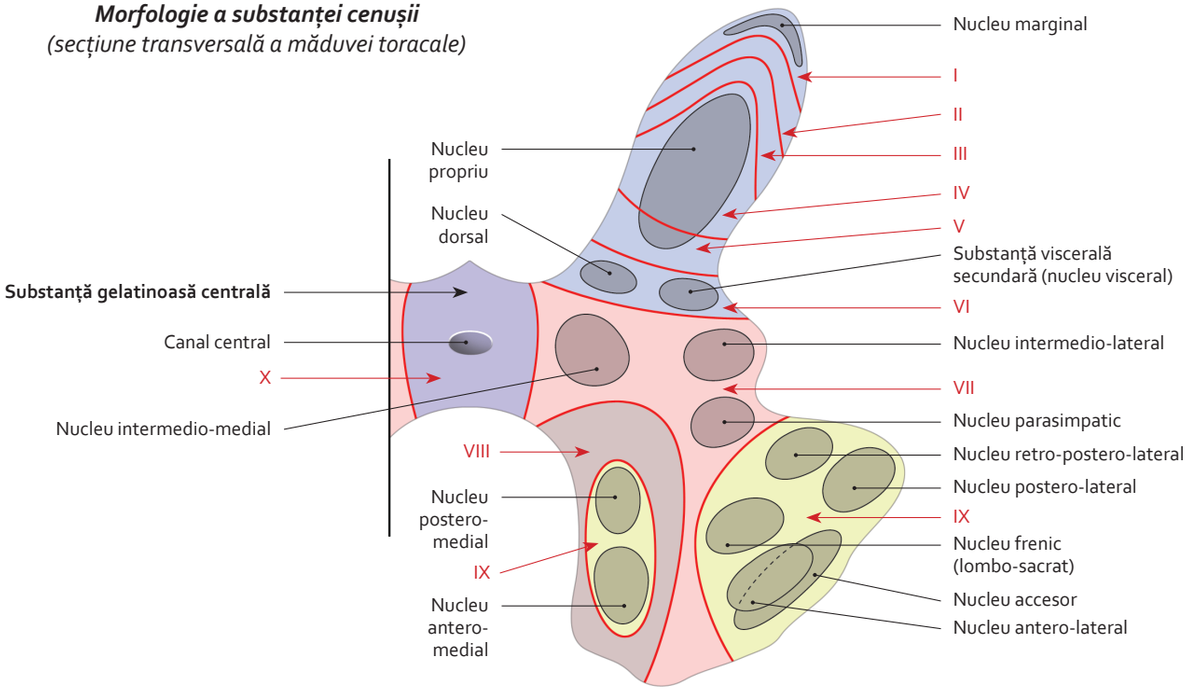

Citoarhitectonică sintetică a substanței cenușii a măduvei spinării

Notă

Citoarhitectonică laminară

Conceptul de laminare (Rexed, 1954) tinde să-l înlocuiască pe cel de nuclei, care rămâne totuși mai adaptat descrierilor celor mai recente.

- **Lamele spinale de la I la VII** primesc fibrele aferente nociceptive Aδ și C (temperatură, durere, presiune viscerală).
- **Lamele spinale de la V la VII** primesc fibrele aferente proprioceptive.
- **Lama spinală VII** conține interneuroni proprio-spinali conectați cu neuronii lamelor adiacente și cu căile ascendente și descendente asociate trunchiului cerebral și cerebelului.
- **Lamele spinale VIII și IX** conțin neuroni motori destinați mușchilor striați și interneuronilor.

3064 588-715.indd 616 28.07.2014 19:20:04

9.25 Substanța cenușie a măduvei spinării (2)

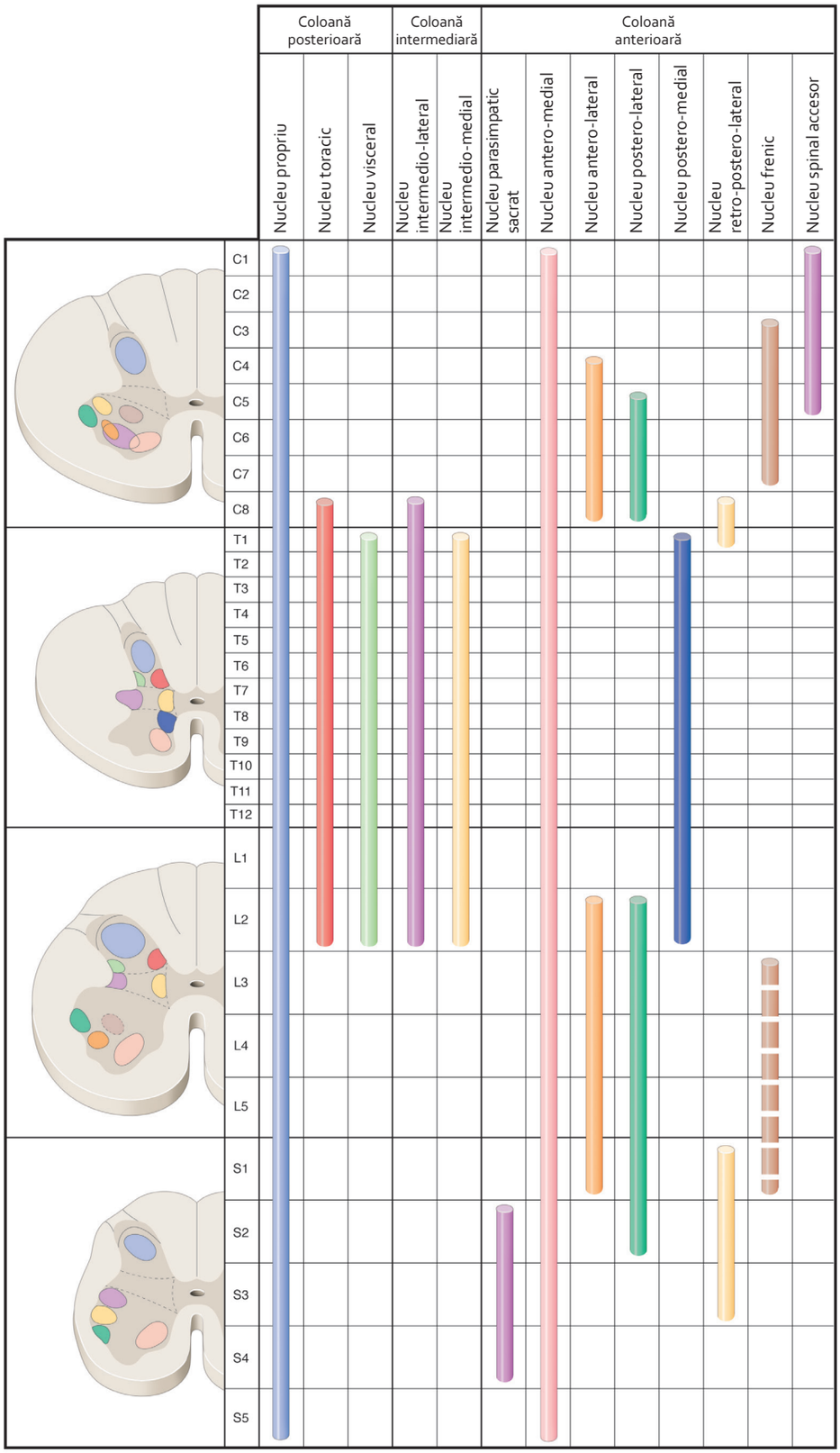

Topografie a principalilor nuclei ai măduvei spinării

3064 588-715.indd 617 28.07.2014 19:20:12

9.26 Substanța cenușie a măduvei spinării (3)

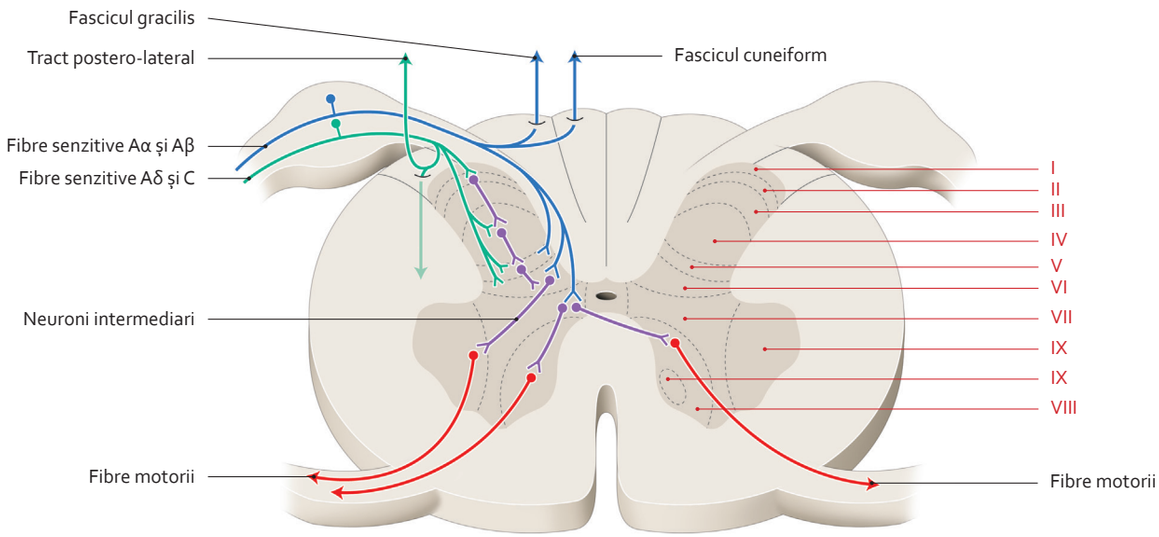

Sistematizare a lamelor spinale

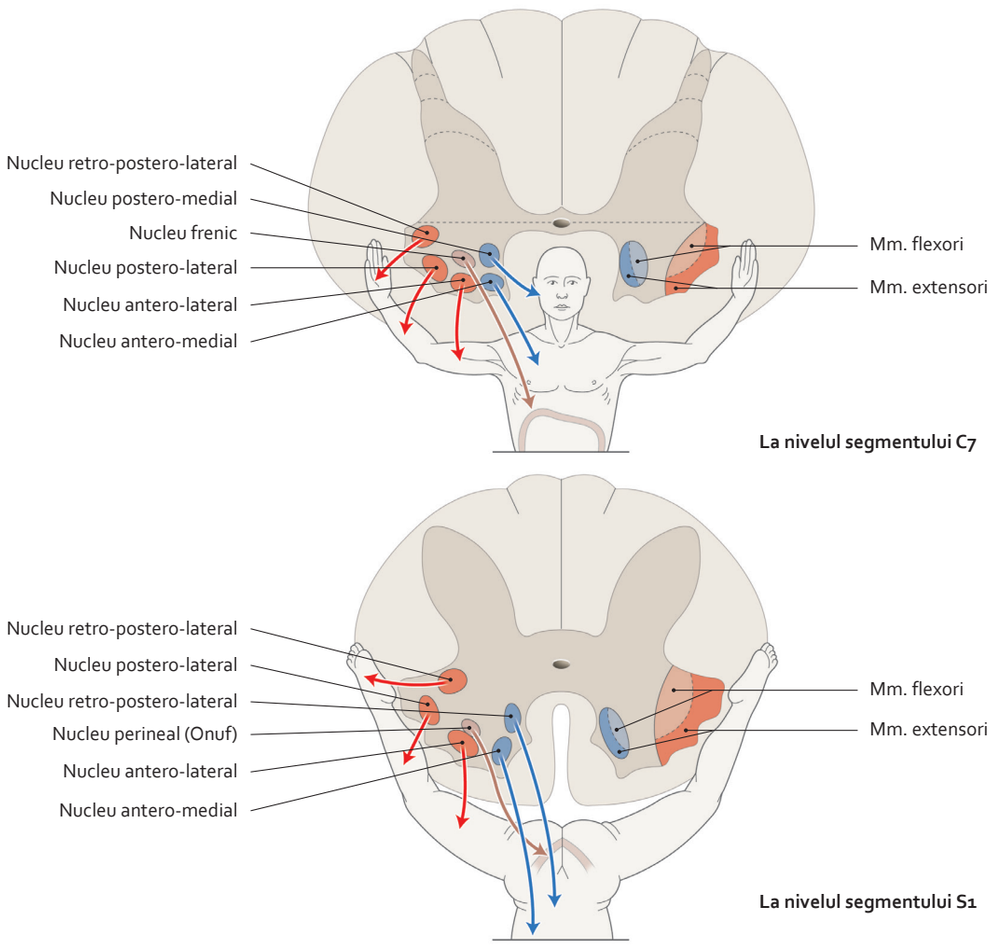

Sistematizare a nucleilor cornului anterior al măduvei spinării

3064 588-715.indd 618 28.07.2014 19:20:18

9.27 Arterele măduvei spinării (1)

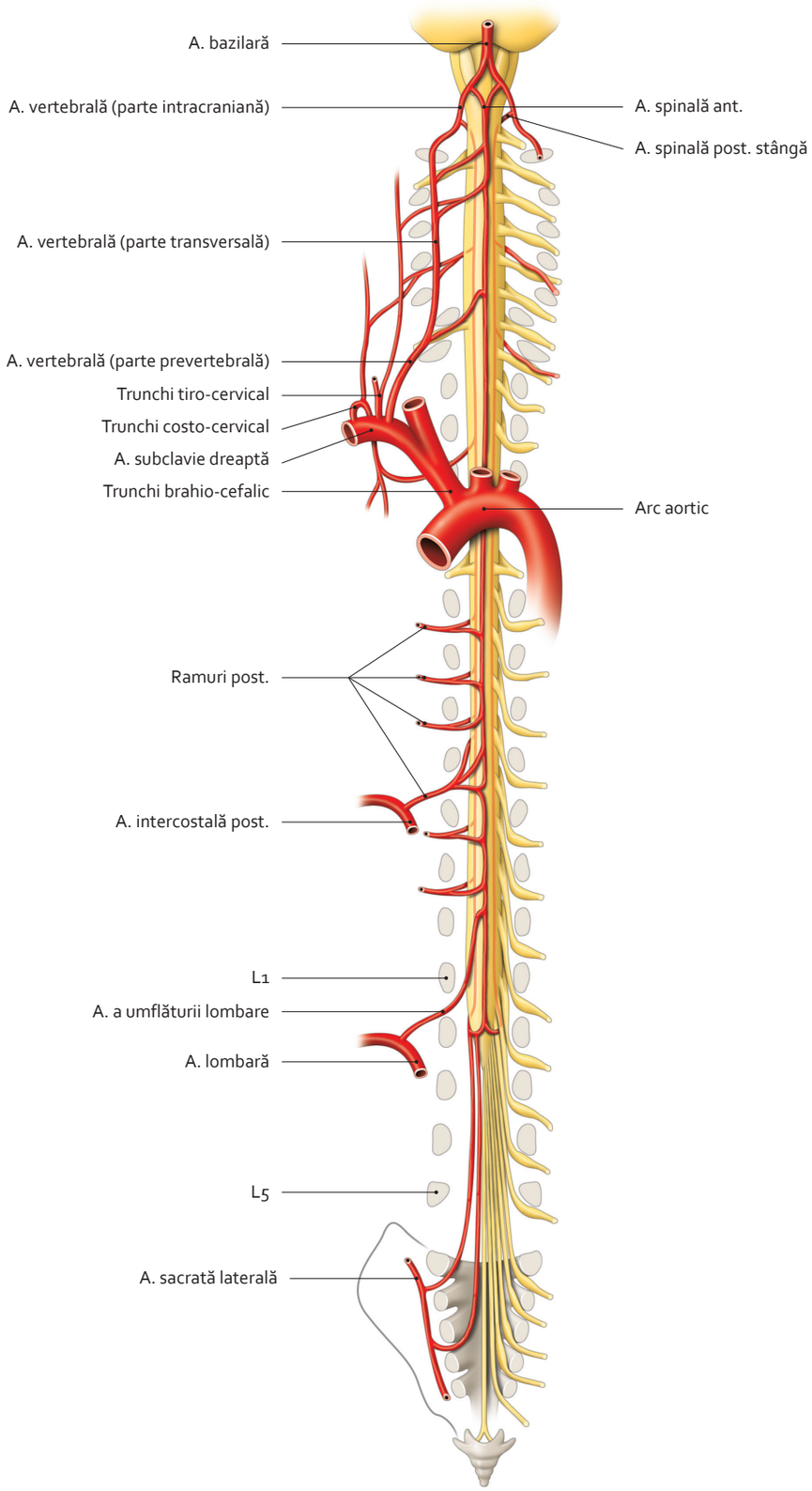

Distribuție generală a arterelor măduvei spinării
(vedere anterioară)

3064 588-715.indd 619 28.07.2014 19:20:21

9.28 Arterele măduvei spinării (2)

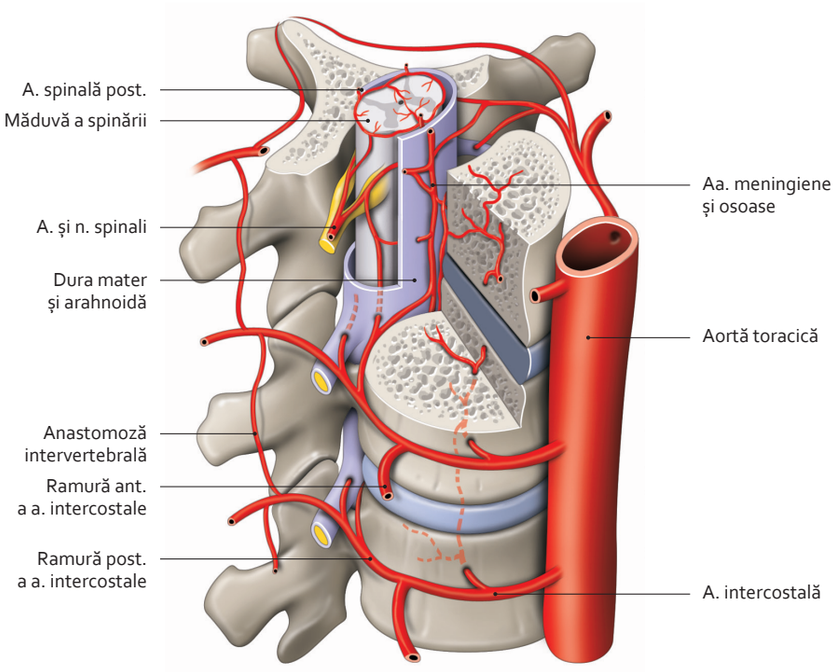

Artere intercostale
(vedere antero-laterală și secțiune teșită a două vertebre toracice)

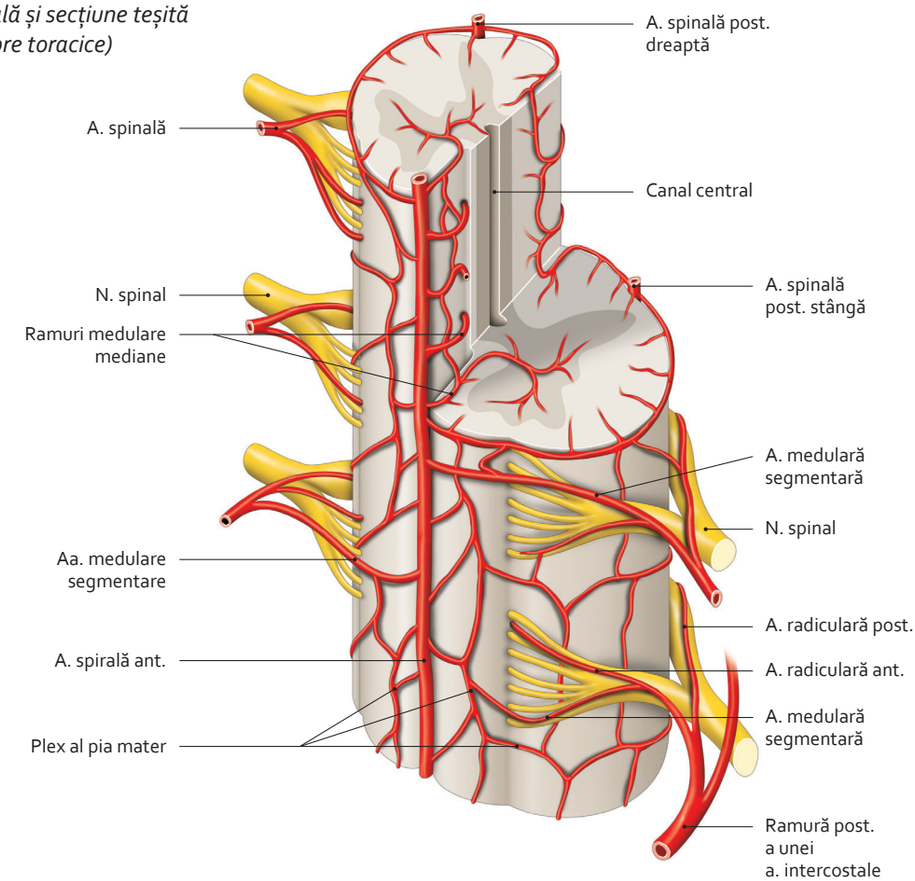

Artere ale măduvei spinării
(vedere antero-laterală și secțiune transversală teșită)

3064 588-715.indd 620 28.07.2014 19:20:25

9.29 Arterele și venele măduvei spinării

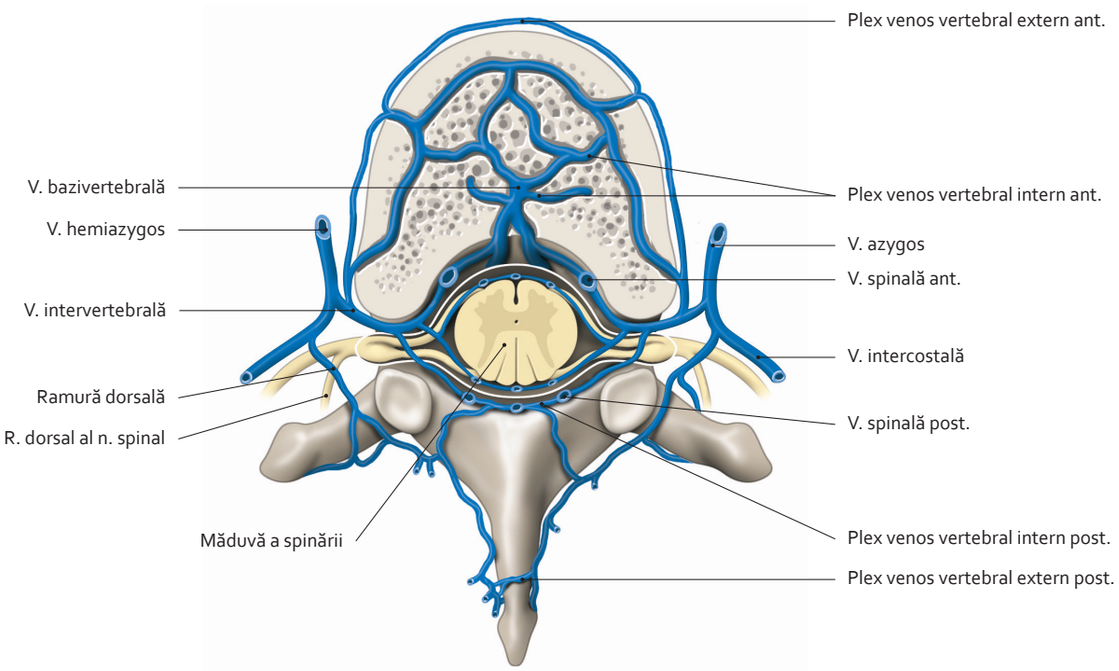

Plexuri venoase vertebrale
(vedere superioară la nivelul unei vertebre toracice)

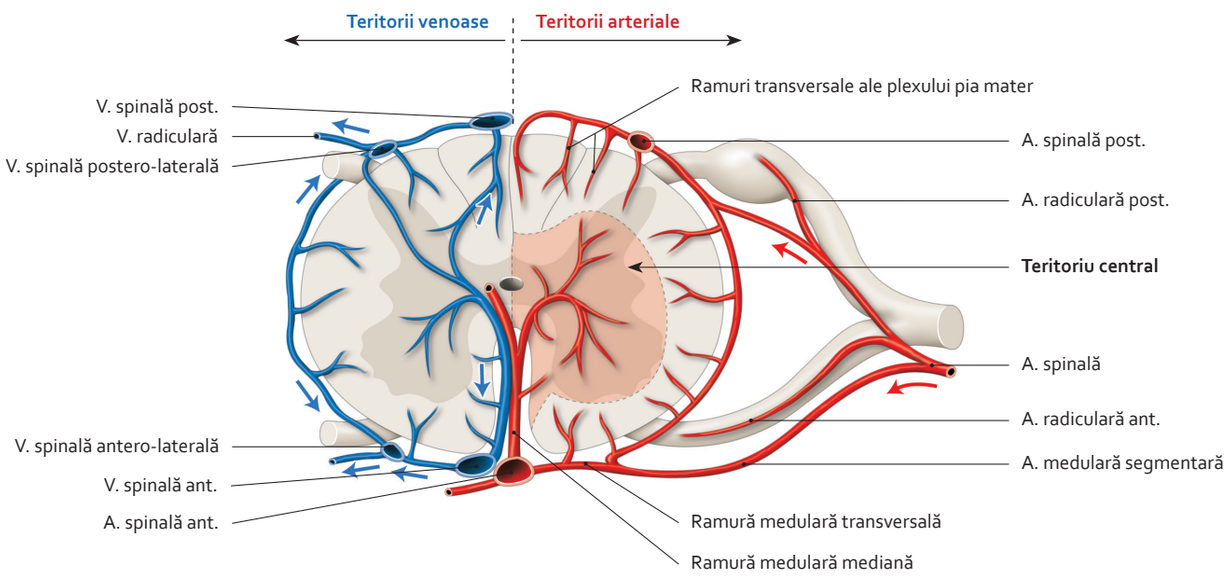

Teritorii arteriale și venoase ale măduvei spinării
(secțiune transversală)

9.30 Venele măduvei spinării

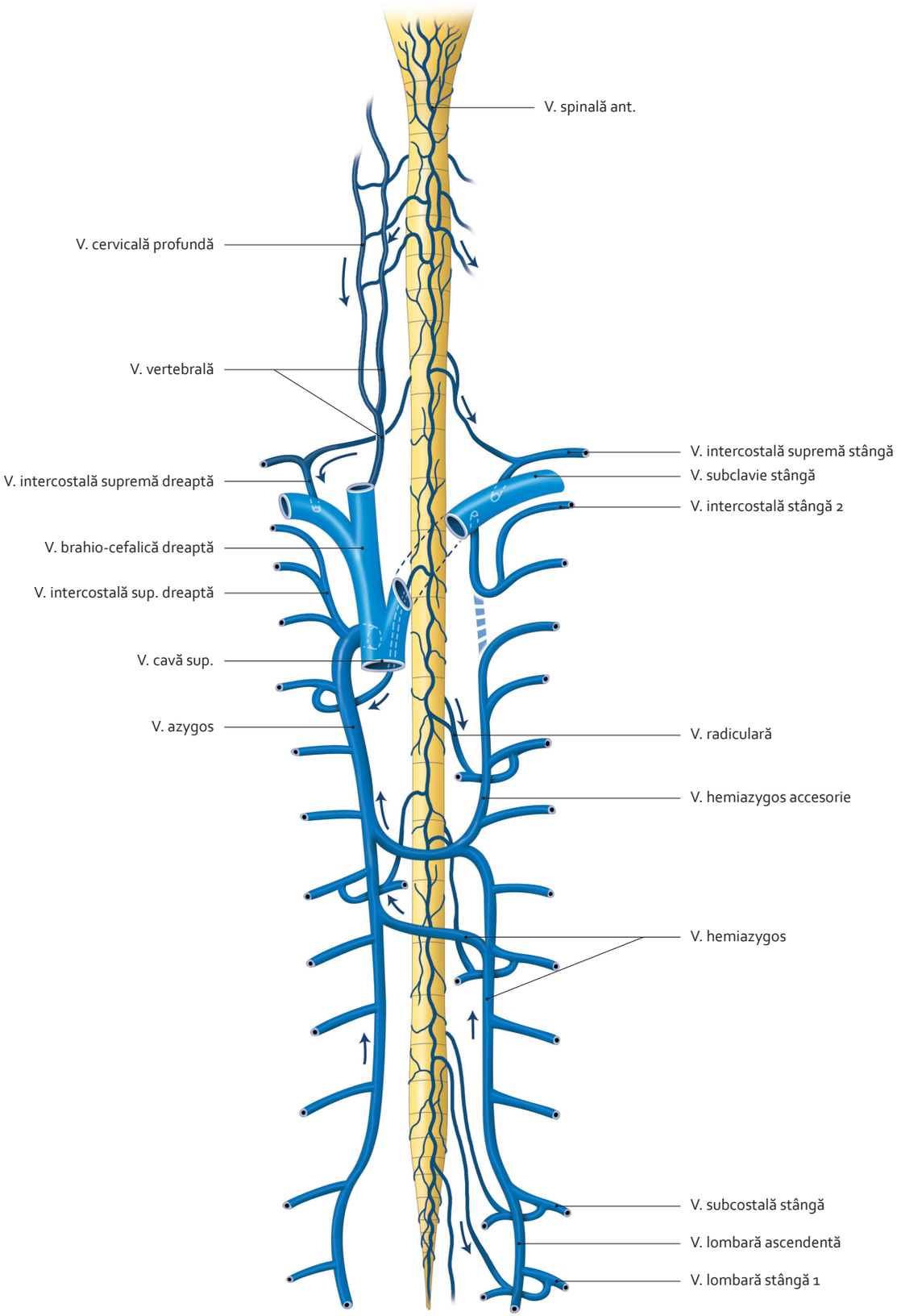

Distribuție generală a venelor măduvei spinării
(vedere anterioară)

3064 588-715.indd 622 28.07.2014 19:20:33

9.31 Tracturile senzitive ale măduvei spinării

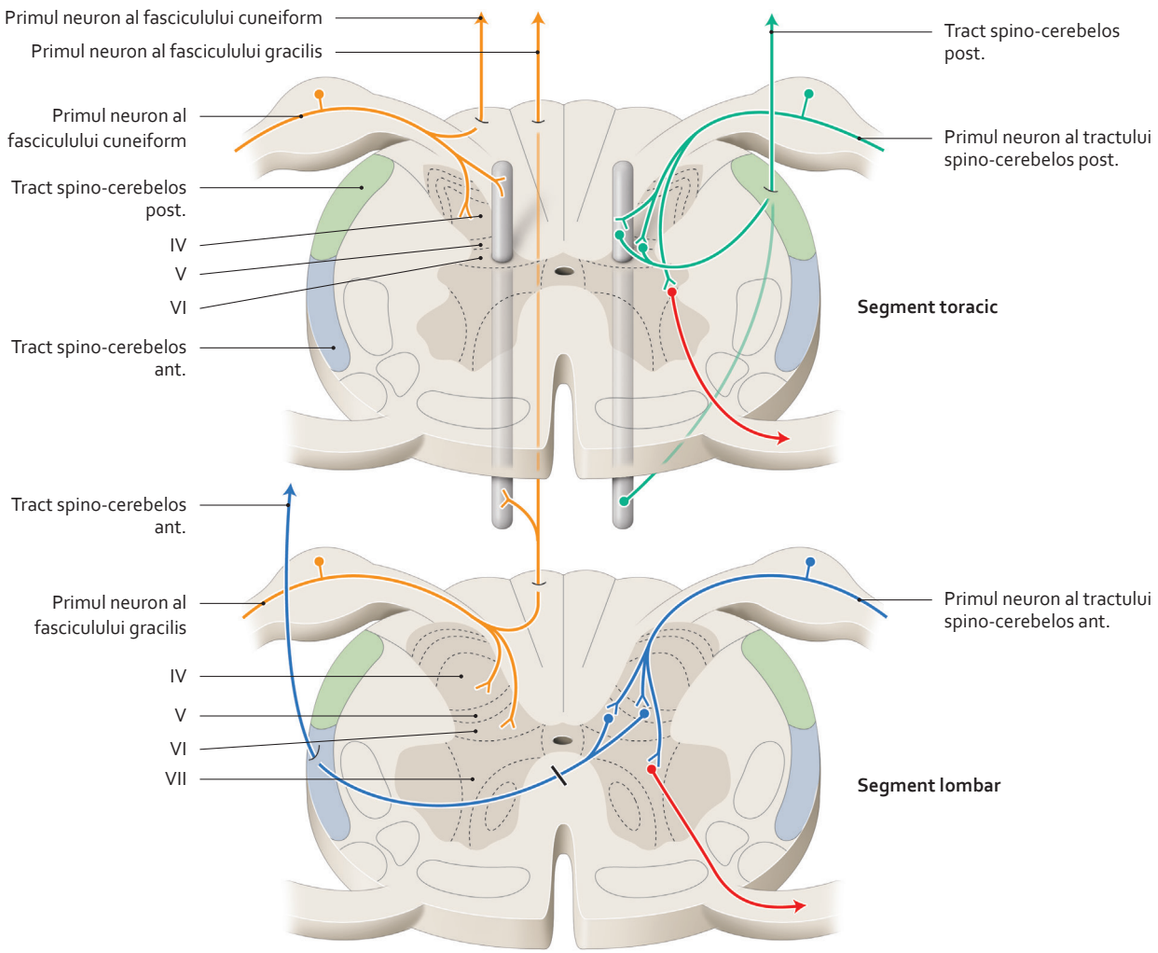

Căi ale sensibilității conștiente (cu portocaliu) și inconștiente (cu verde) conform nivelului măduvei spinării

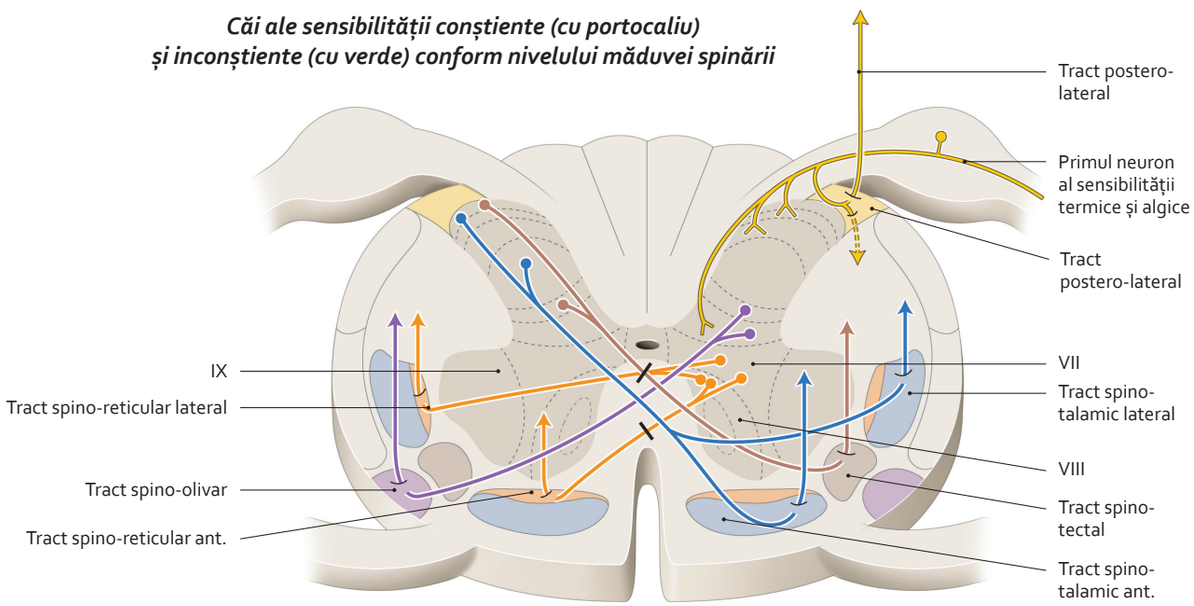

Căi ascendente principale ale măduvei spinării

3064 588-715.indd 623 28.07.2014 19:20:39

9.32 Căile sensibilității conștiente

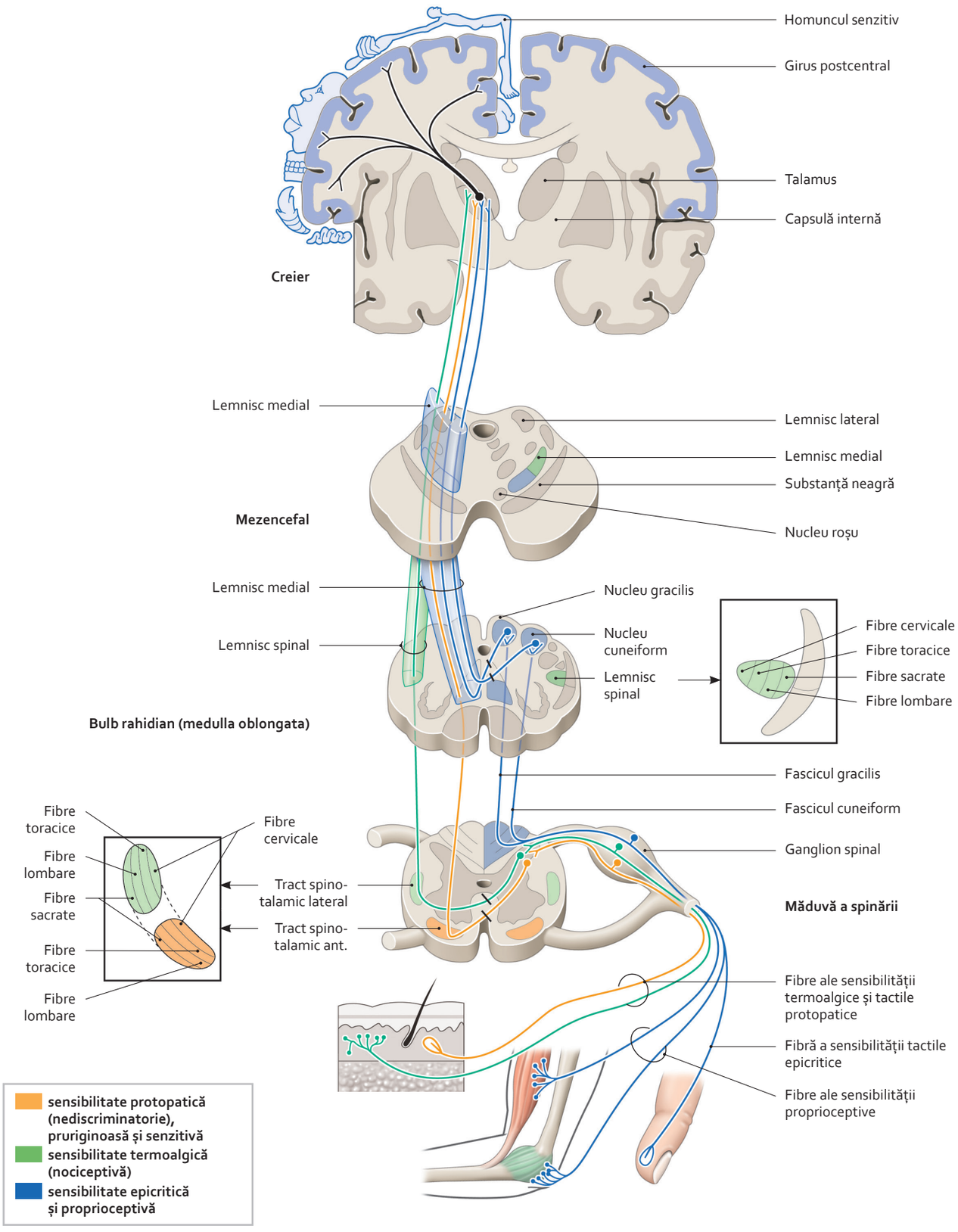

9.33 Căile somato-senzitive inconștiente

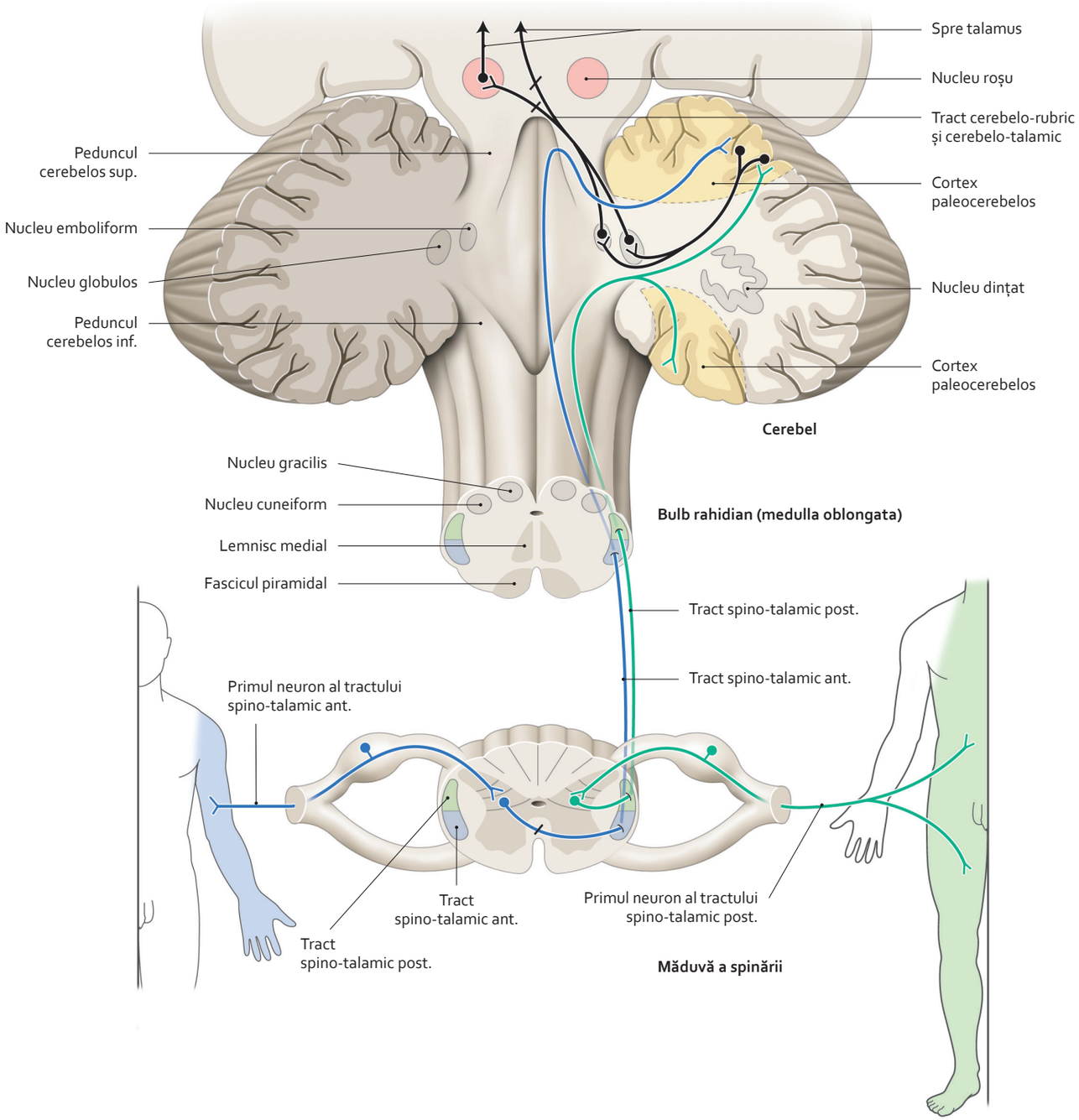

3064 588-715.indd 625 28.07.2014 19:20:54

9.34 Căile motilității voluntare (1)

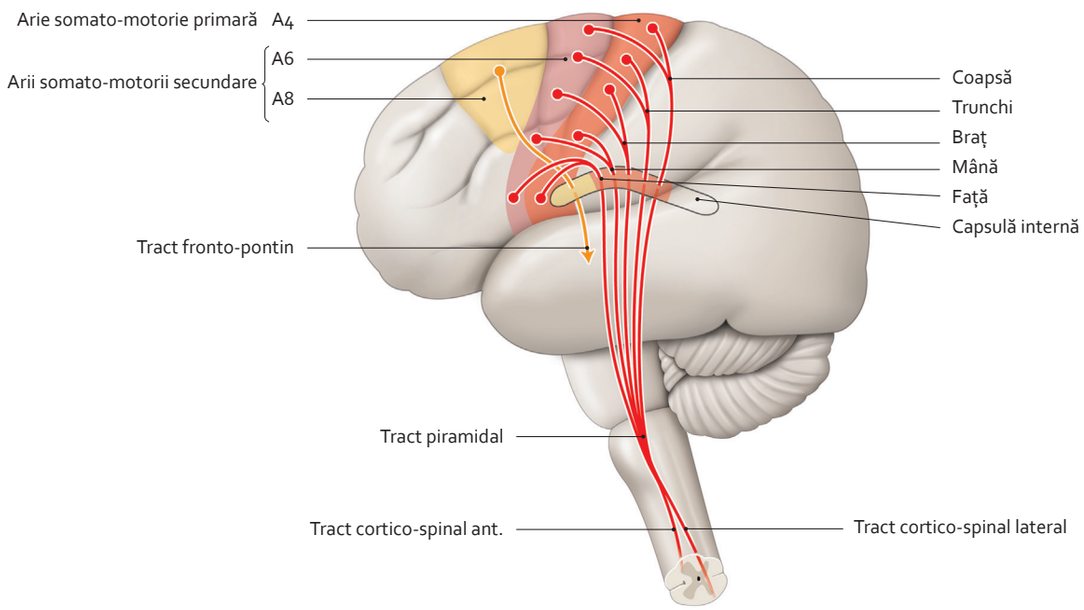

Arii corticale ale căilor motorii

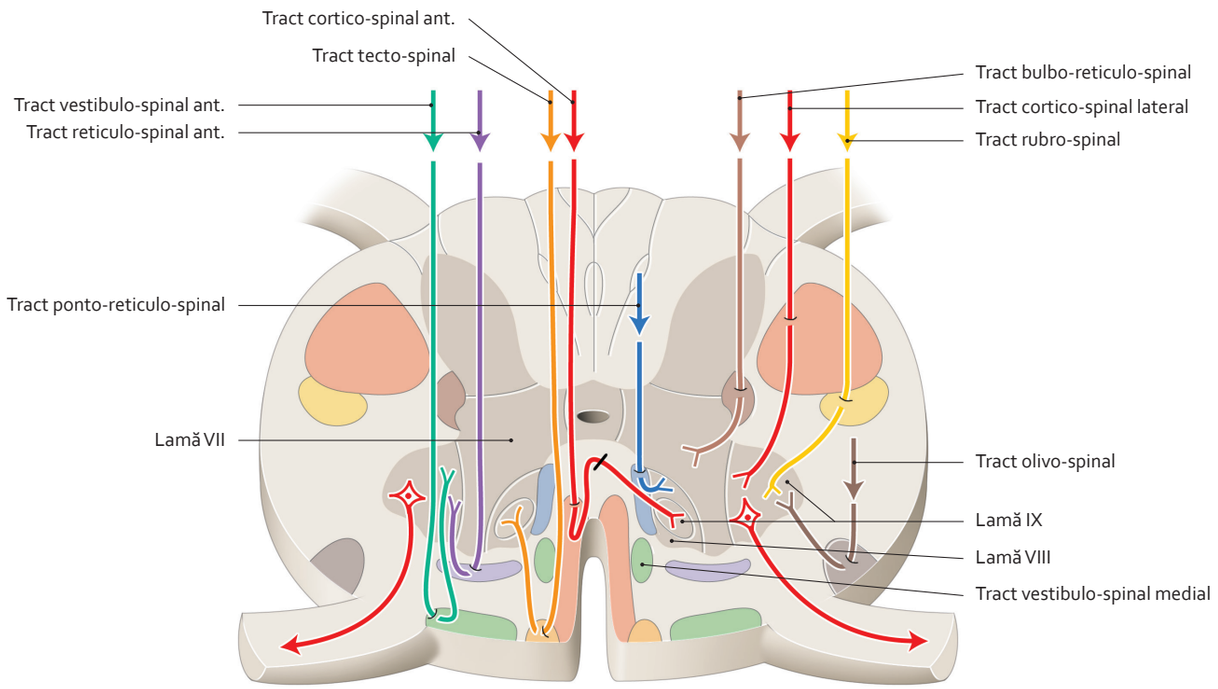

Căi descendente principale la nivelul măduvei spinării

3064 588-715.indd 626 28.07.2014 19:20:58

9·35 Căile motilității voluntare (2)

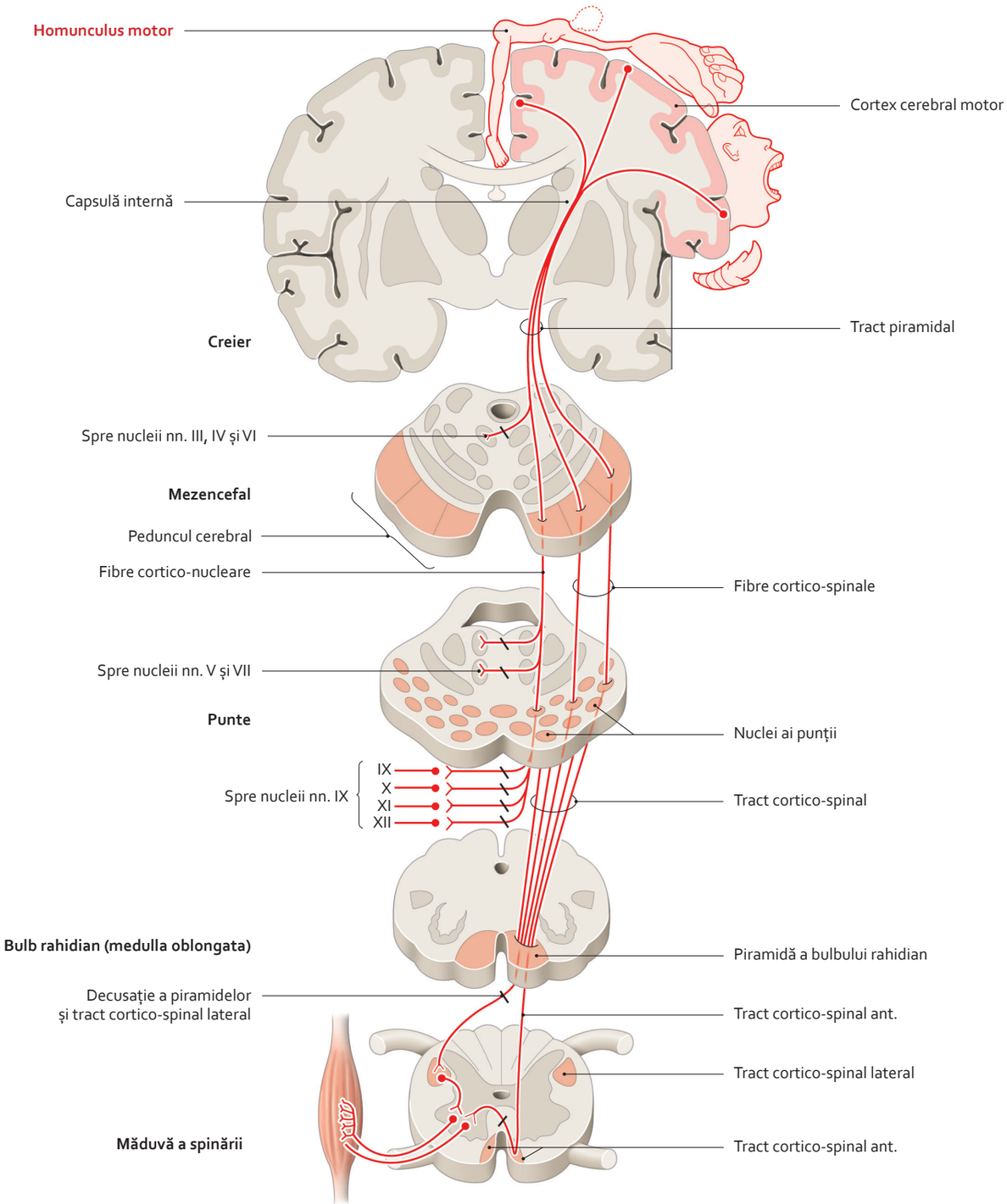

Tract piramidal
(schematic)

3064 588-715.indd 627 28.07.2014 19:21:01

9.36 Căile sensibilității viscerale și de asociere ale măduvei spinării

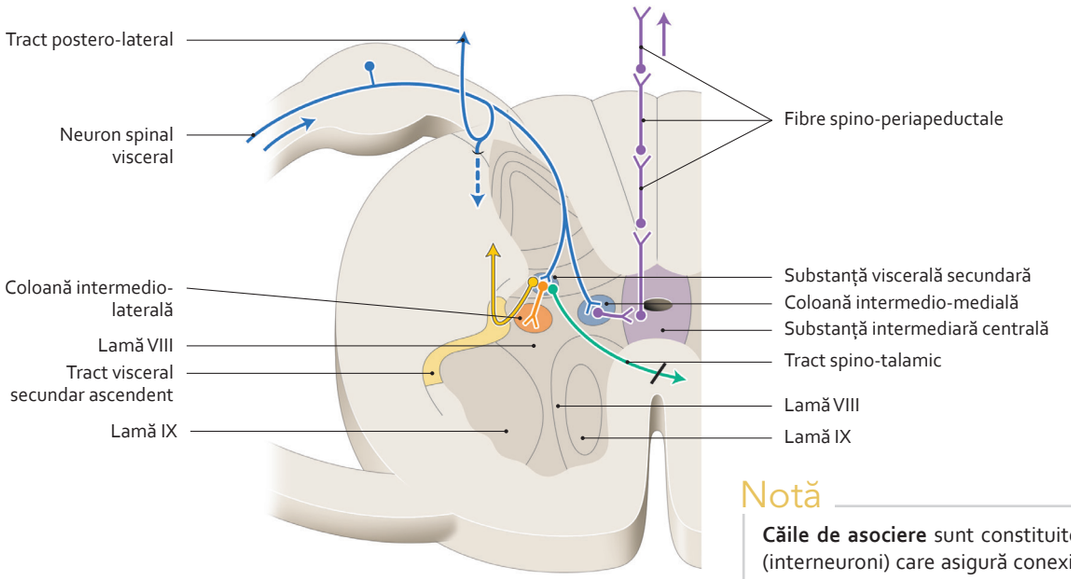

Căi ale sensibilității viscerale și căi de asociere ale substanței cenușii a măduvei spinării

Notă

Căile de asociere sunt constituite din neuroni interpuși (interneuroni) care asigură conexiuni intrasegmentare și intersegmentare. Ele formează căi ascendente și descendente în relație cu substanța reticulată.

- *În substanța cenușie,* neuronii interpuși fac legătura între o colaterală axonală a unui neuron motor și un neuron senzitiv. Ei asigură retrocontrolul inhibitor al fibrelor nervoase motorii.
- *În substanța albă,* neuronii interpuși se grupează în fascicule și tracturi.

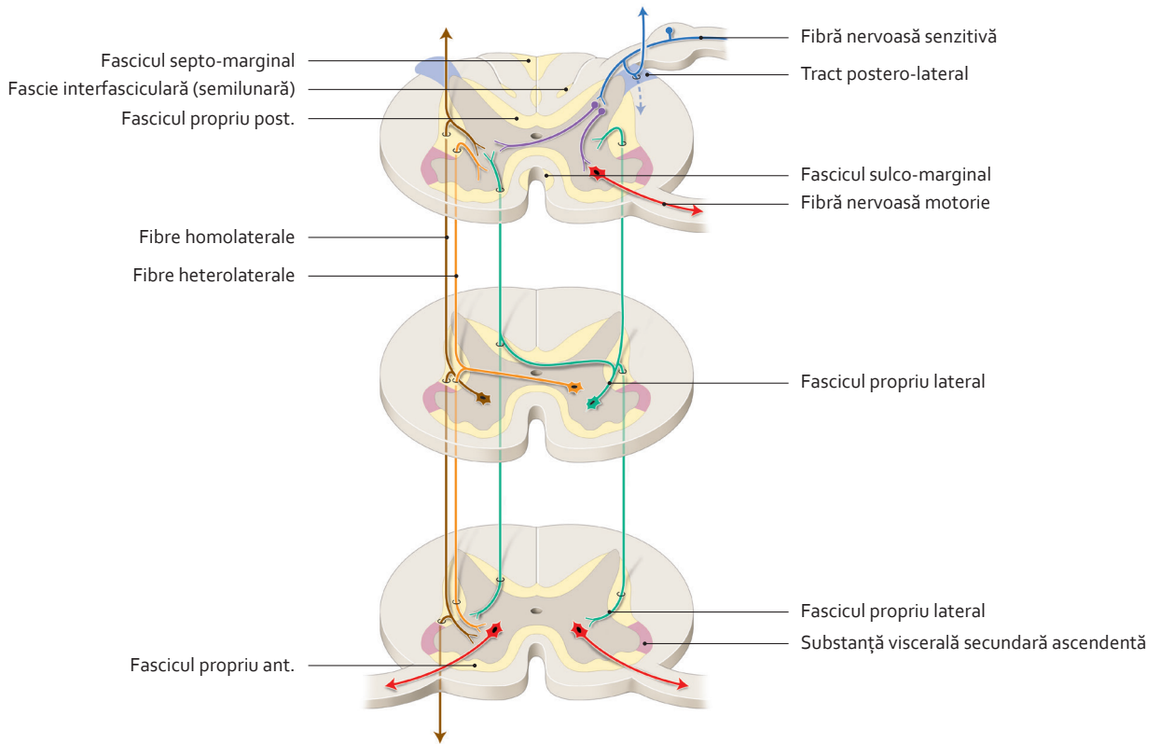

Căi de asociere ale substanței albe a măduvei spinării – fibre ale tracturilor proprio-spinale

9.37 Arcurile reflexe spinale

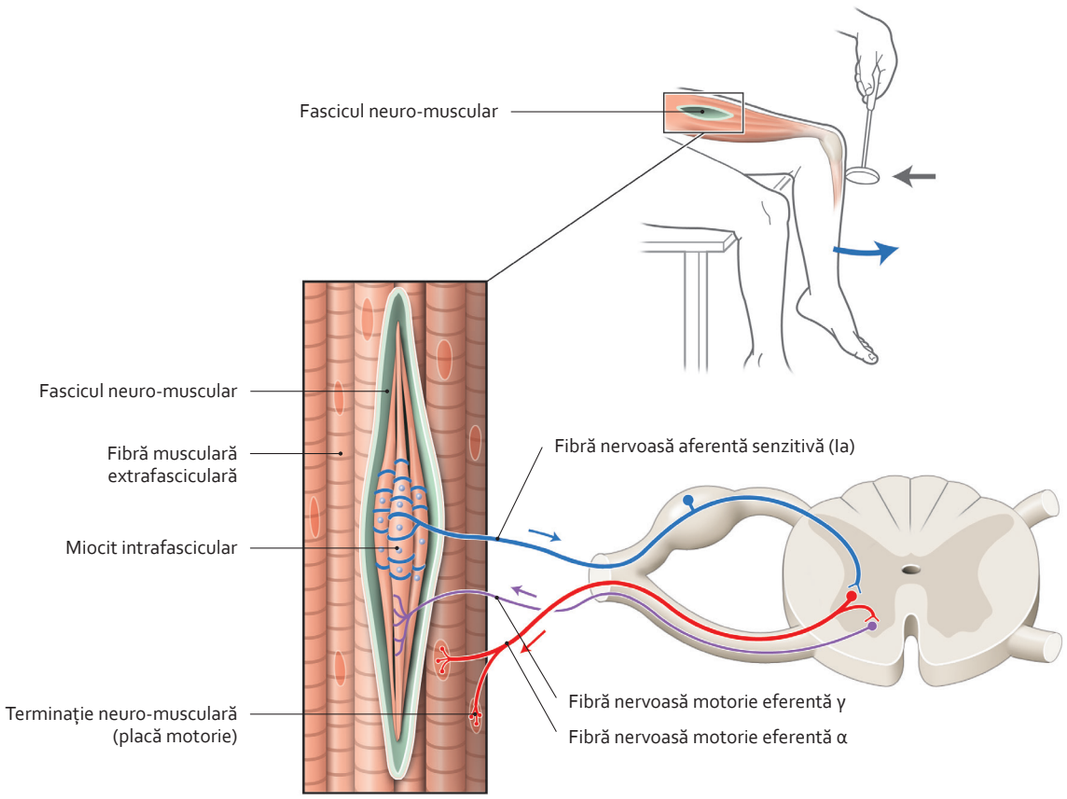

Arc reflex monosinaptic

Notă

Reflexul, răspuns involuntar la un stimul, depinde de un circuit nervos reactiv – **arcul reflex.**

- **Arcul reflex monosinaptic,** important în menținerea tonusului muscular, este cel mai simplu.
  - Organul efector este fasciculul neuro-muscular.
  - Neuronul aferent senzitiv face sinapsă în cornul anterior al măduvei spinării.
  - Neuronul eferent motor se proiectează pe fibrele musculare extrafasciculare ale mușchiului excitat și provoacă contracția sa. Paralel, activitatea mușchilor antagoniști este controlată datorită retrocontrolului neuronului interpus inhibitor (celula Renshaw).
- **Arcul reflex polisinaptic,** complex, permite controlul funcției musculare.
  - Neuronul aferent senzitiv pleacă din fasciculul neuro-tendinos. El face sinapsă în măduva spinării cu numeroși neuroni interpuși care difuzează stimulul în segmentele spinale vecine.
  - Neuronii interpuși fac sinapsă și cu neuroni motori.

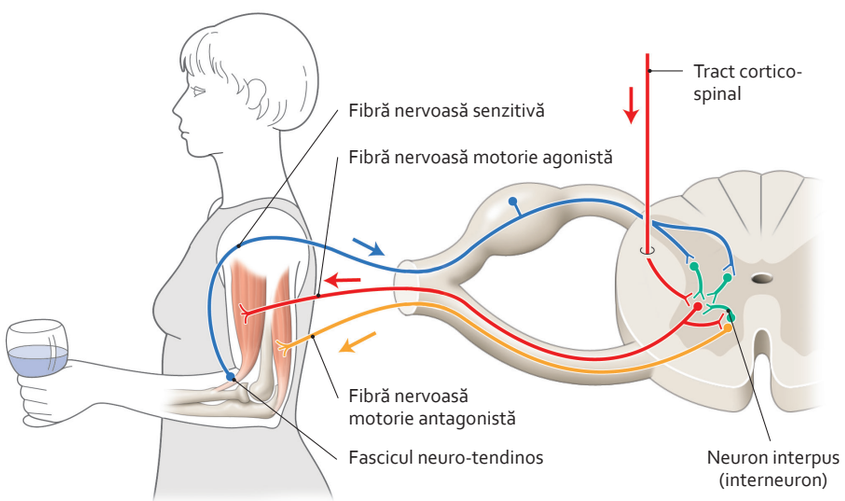

Arc reflex polisinaptic

3064 588-715.indd 629 28.07.2014 19:21:16

9.38 Părțile encefalului

Notă

Encefalul este partea sistemului nervos central situată în cavitatea craniană. Este izolat de pereții osoși prin foițele meningeale encefalice și lichidul cerebro-spinal.
Cuprinde: **creierul, diencefalul, trunchiul cerebral** și **cerebelul.** Reprezintă centrul unde se elaborează, se integrează, se transformă și sunt coordonate influxurile nervoase. El asigură astfel reglarea principalelor funcții ale organismului și joacă rolul primordial al vieții.

Moartea cerebrală, sau coma depășită, corespunde pierderii totale a activităților majore ale encefalului (conștiență, reactivitate a nervilor cranieni, reflexe periferice, respirație spontană și nulitate a electroencefalogramei), în ciuda persistenței anumitor funcții vegetative.

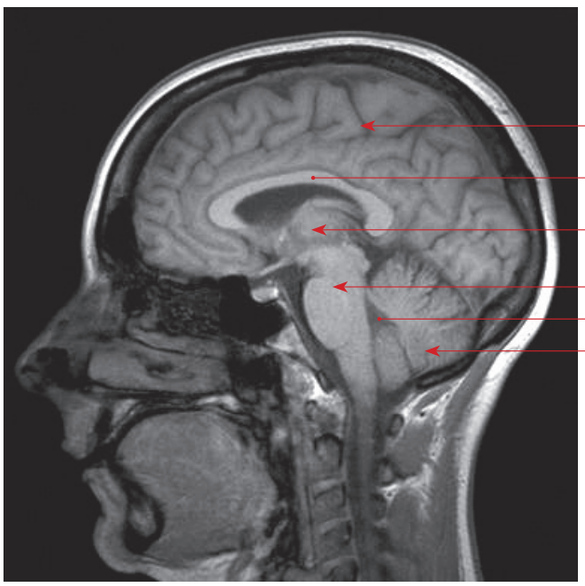

Secțiune RMN sagitală mediană a capului
(clișeu dr. T. Diesce)

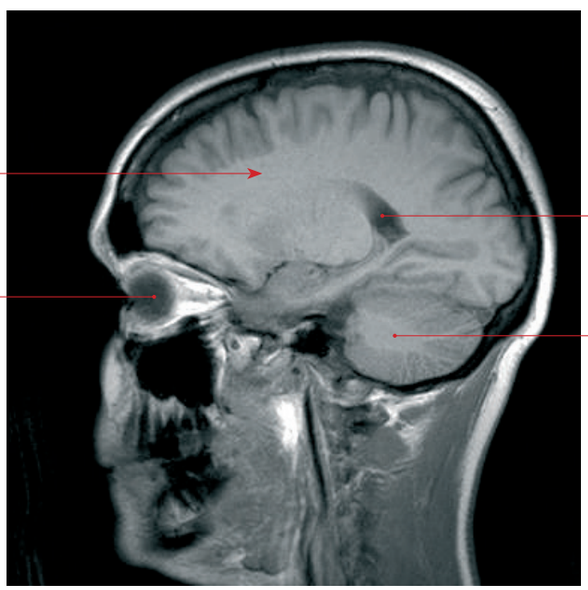

Secțiune RMN parasagitală a capului
(clișeu dr. T. Diesce)

3064 588-715.indd 630 28.07.2014 19:21:21

9.39 Trunchiul cerebral (1)

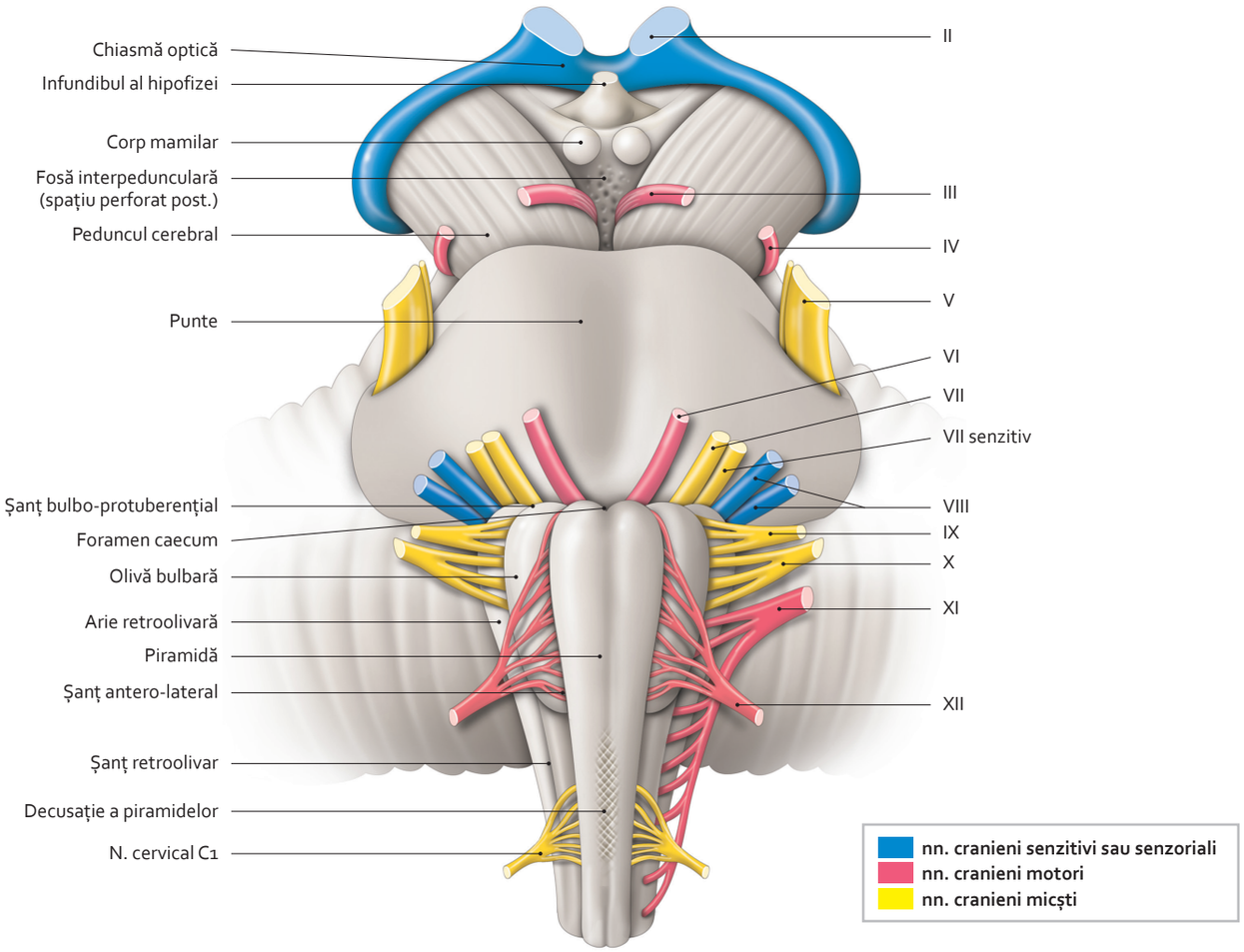

Vedere anterioară a trunchiului cerebral

Notă

Trunchiul cerebral este structura de legătură între măduva spinării, cerebel și creier. Situat anterior de cerebel, cuprinde:
– *bulbul rahidian (medulla oblongata)*
– *puntea*
– *mezencefalul.*
Trunchiul cerebral conține centri vitali importanți, care sunt:
– formațiunea reticulată
– nucleii nervilor cranieni, cu excepția nervilor olfactivi.
Este locul de trecere al principalelor căi motorii și senzitive.

3064 588-715.indd 631 28.07.2014 19:21:26

9.40 Trunchiul cerebral (2)

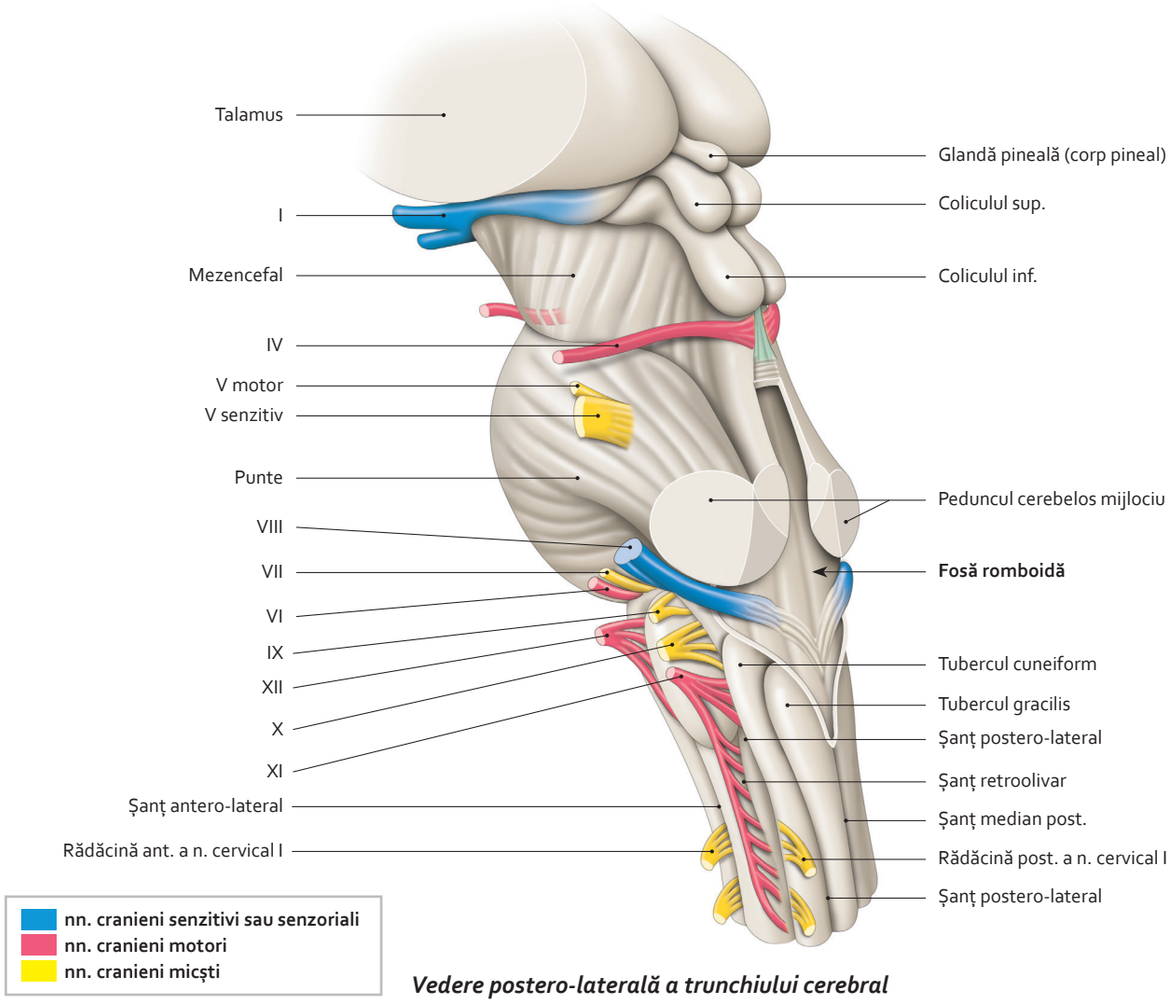

Vedere postero-laterală a trunchiului cerebral

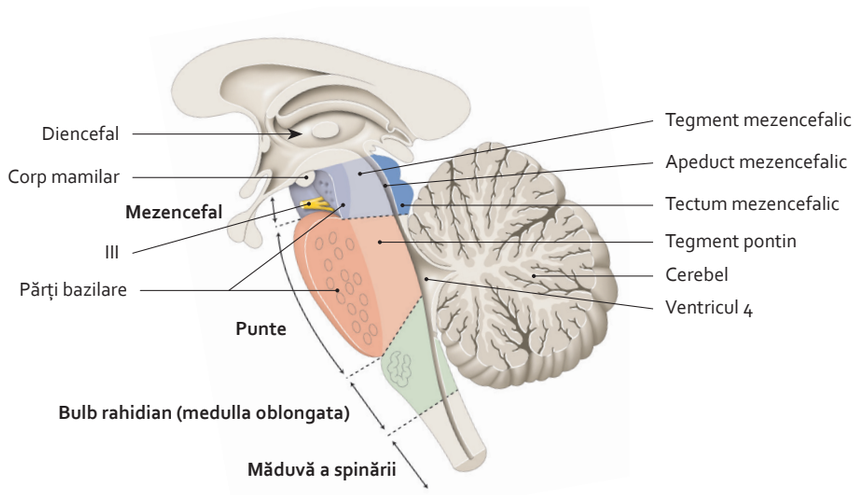

Părți ale trunchiului cerebral
(secțiune sagitală mediană)

3064 588-715.indd 632 28.07.2014 19:21:32

9.41 Trunchiul cerebral (3)

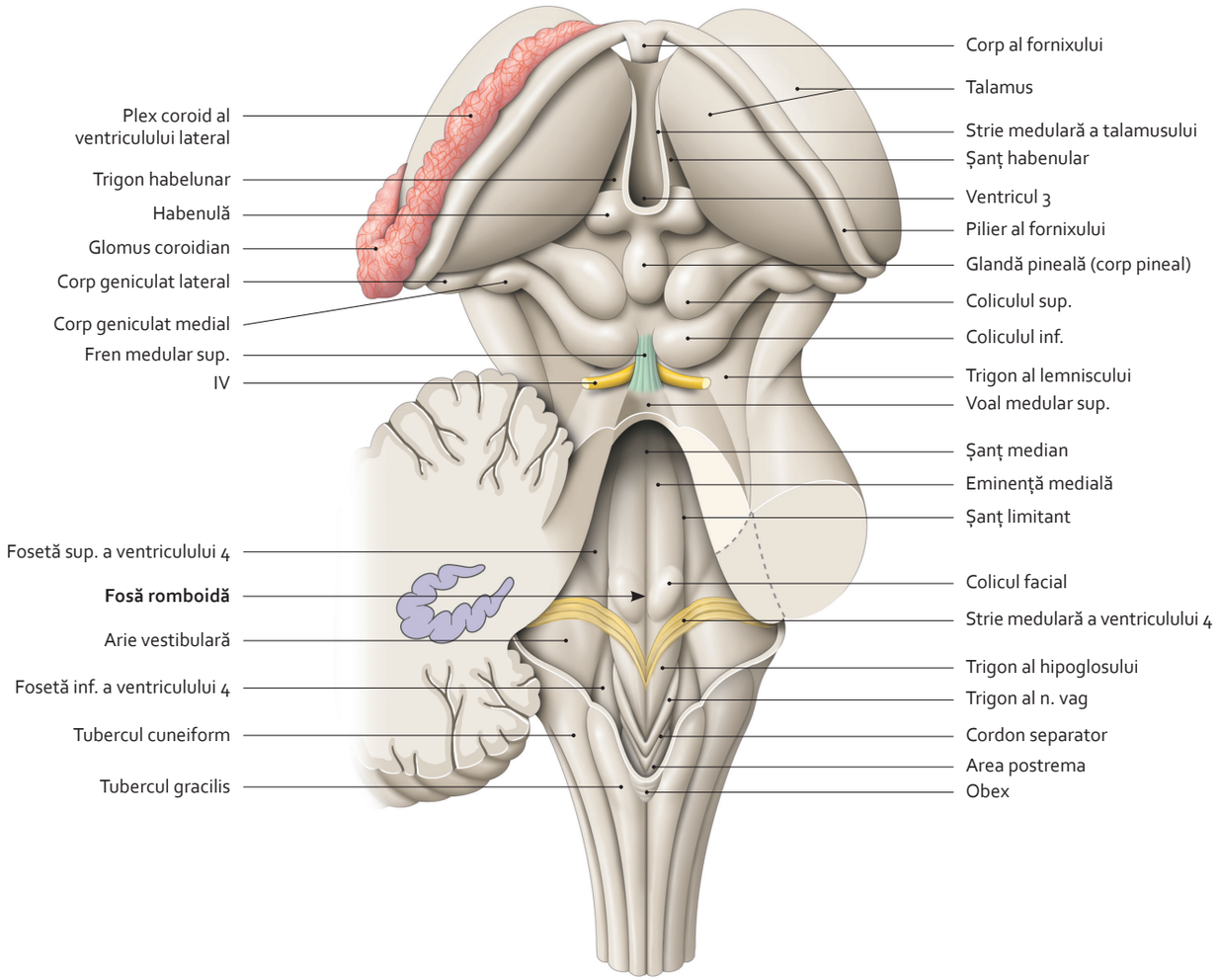

Vedere posterioară a trunchiului cerebral
(cu ablație a emisferei cerebeloase drepte)

3064 588-715.indd 633 28.07.2014 19:21:37

9.42 Secțiuni transversale ale bulbului rahidian (1)

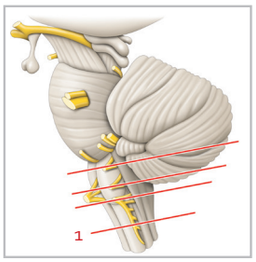

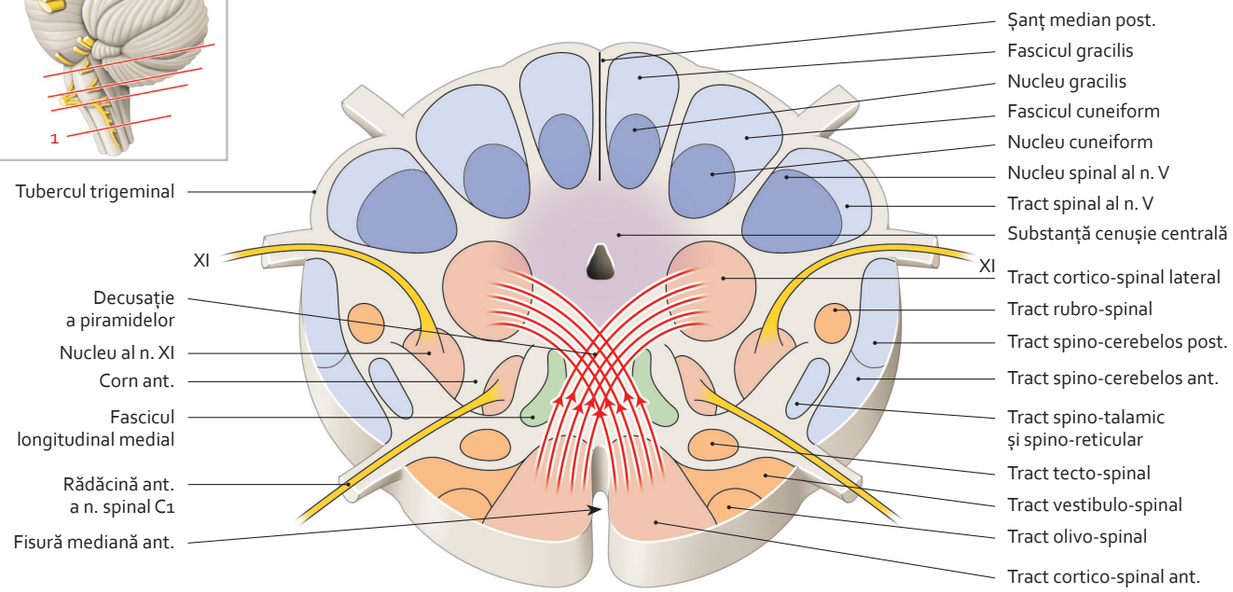

Secțiune transversală 1 – nivel al decusației piramidale
(tranziție bulbo-medulară)

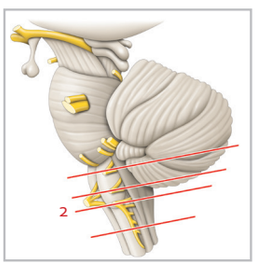

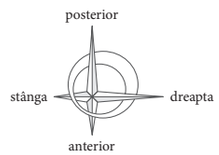

Notă

Complexul olivar inferior (nucleu olivar inferior) cuprinde:
– *nucleul olivar principal;*
– *nucleul olivar accesor medial;*
– *nucleul olivar accesor posterior.*

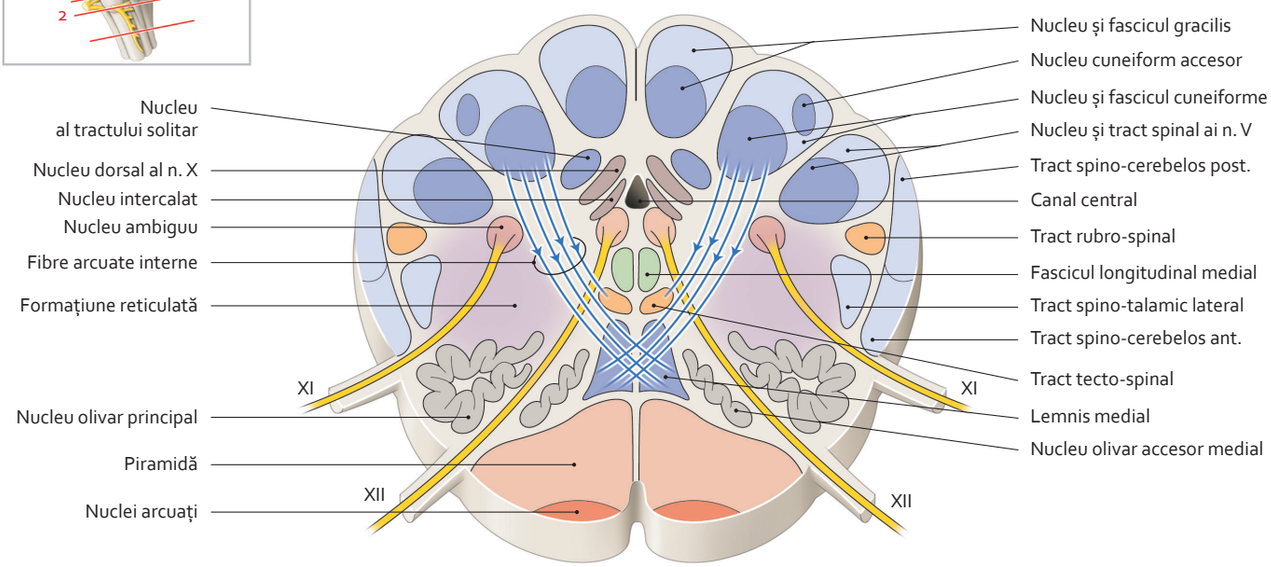

Secțiune transversală 2 – nivel al decusației senzitive (obex)

3064 588-715.indd 634 28.07.2014 19:22:02

9.43 Secțiuni transversale ale bulbului rahidian (2)

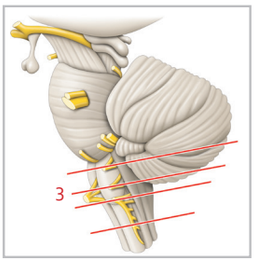

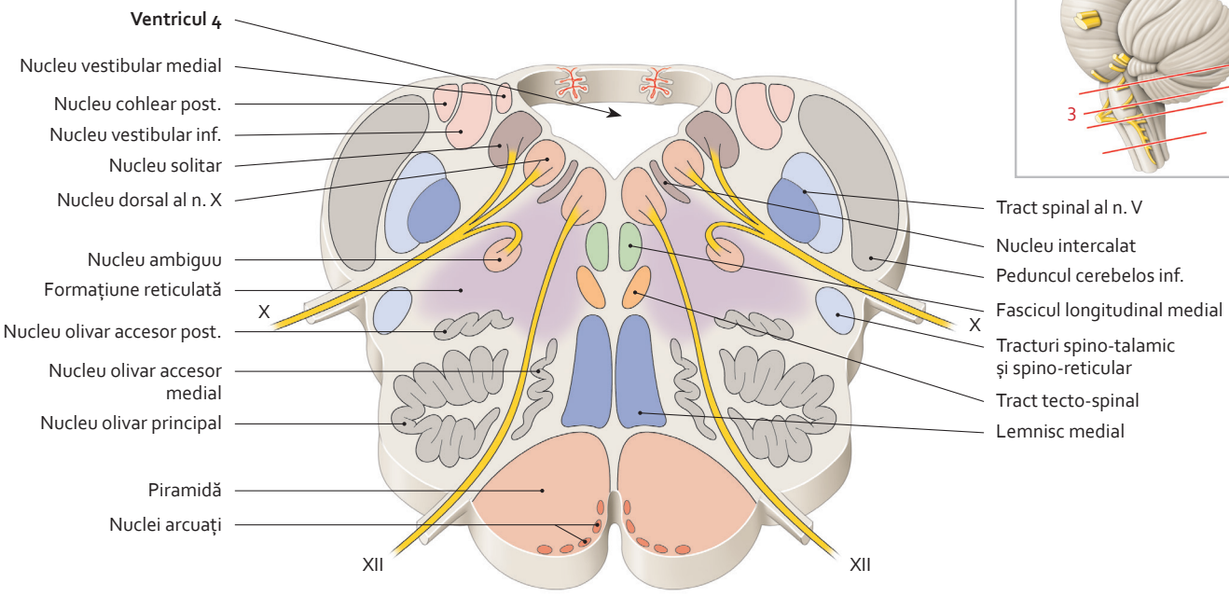

Secțiune transversală 3 – în mijlocul nucleului olivar principal
(bulbar)

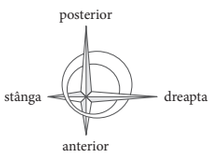

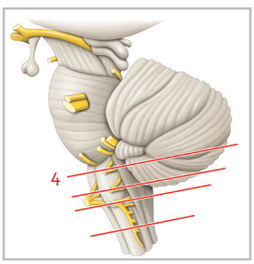

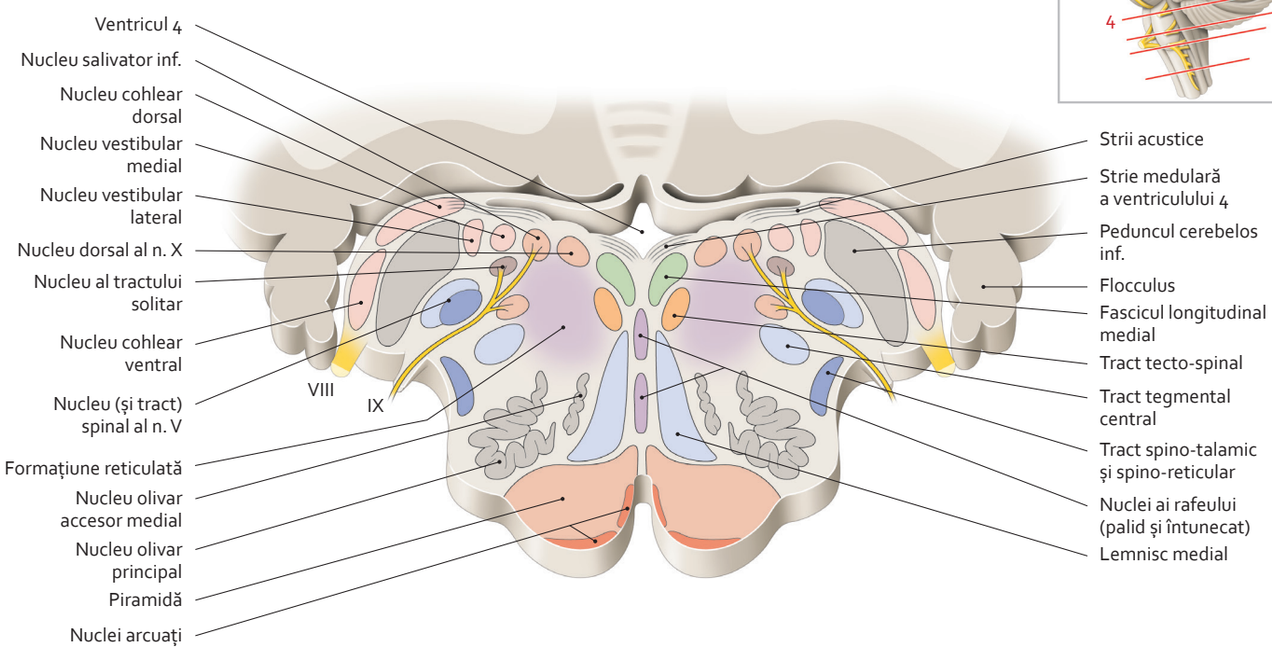

Secțiune transversală 4 – la nivelul părții superioare a nucleului olivar principal

3064 588-715.indd 635 28.07.2014 19:22:09

9.44 Secțiuni transversale la nivelul punții

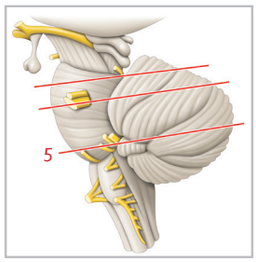

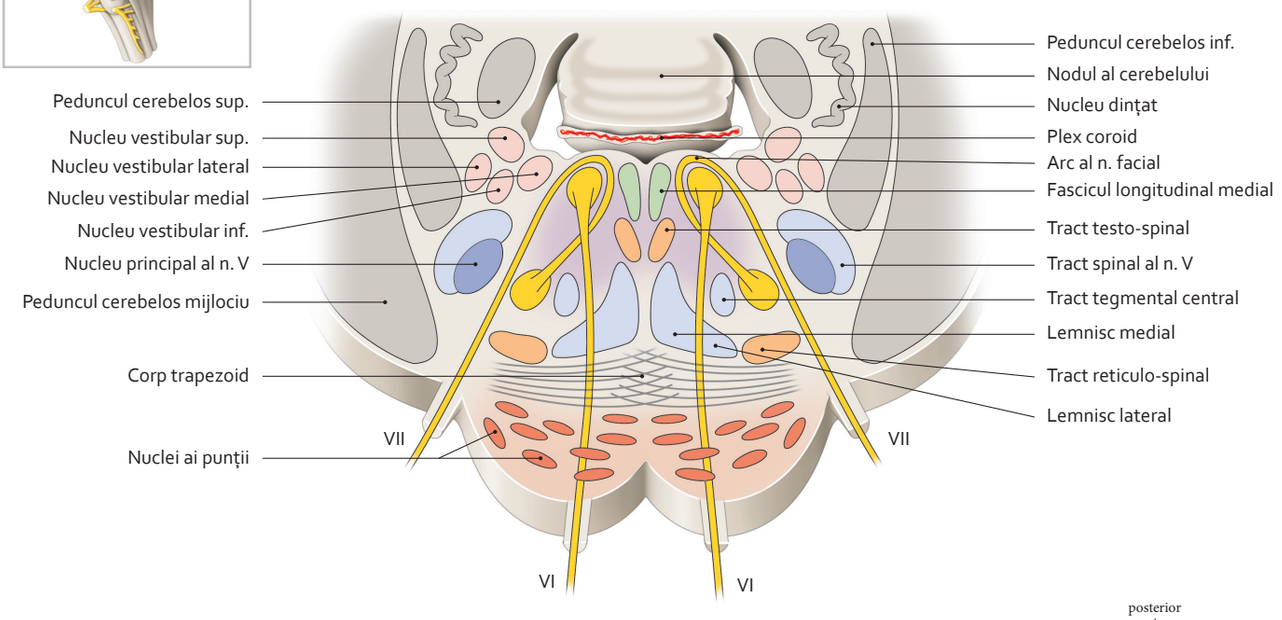

Secțiune transversală 5 – la nivelul părții inferioare a punții

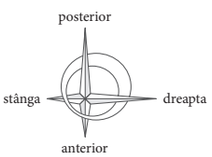

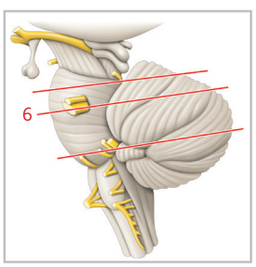

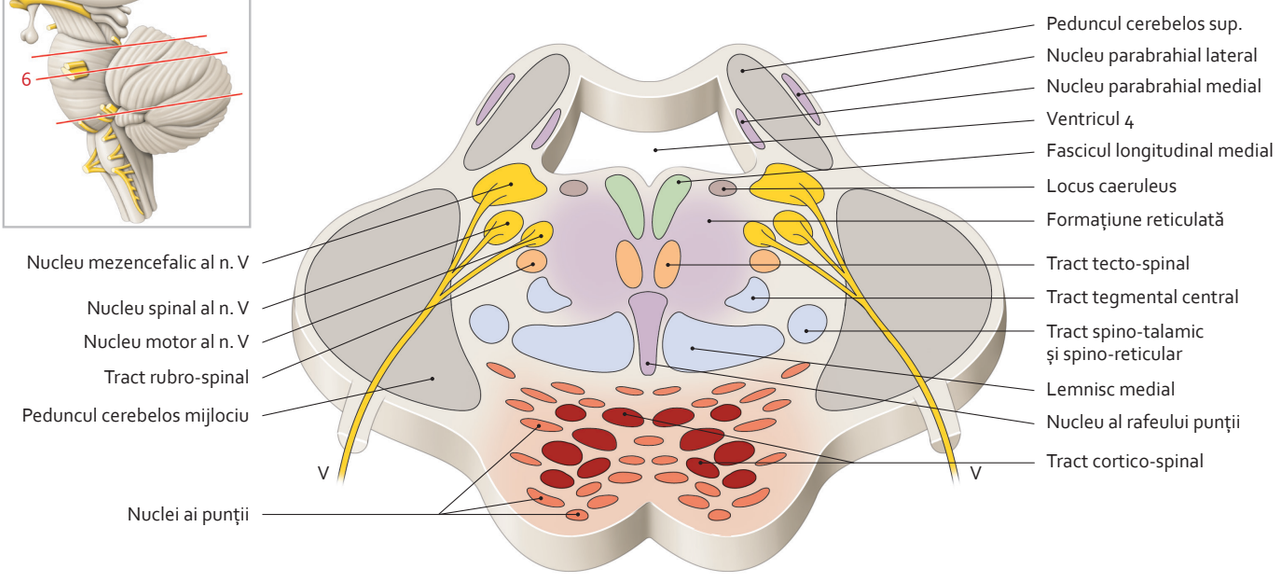

Secțiune transversală 6 – la nivelul părții superioare a punții și a nervului trigemen (V)

3064 588-715.indd 636 28.07.2014 19:22:16

9.45 Secțiuni transversale la nivelul mezencefalului (1)

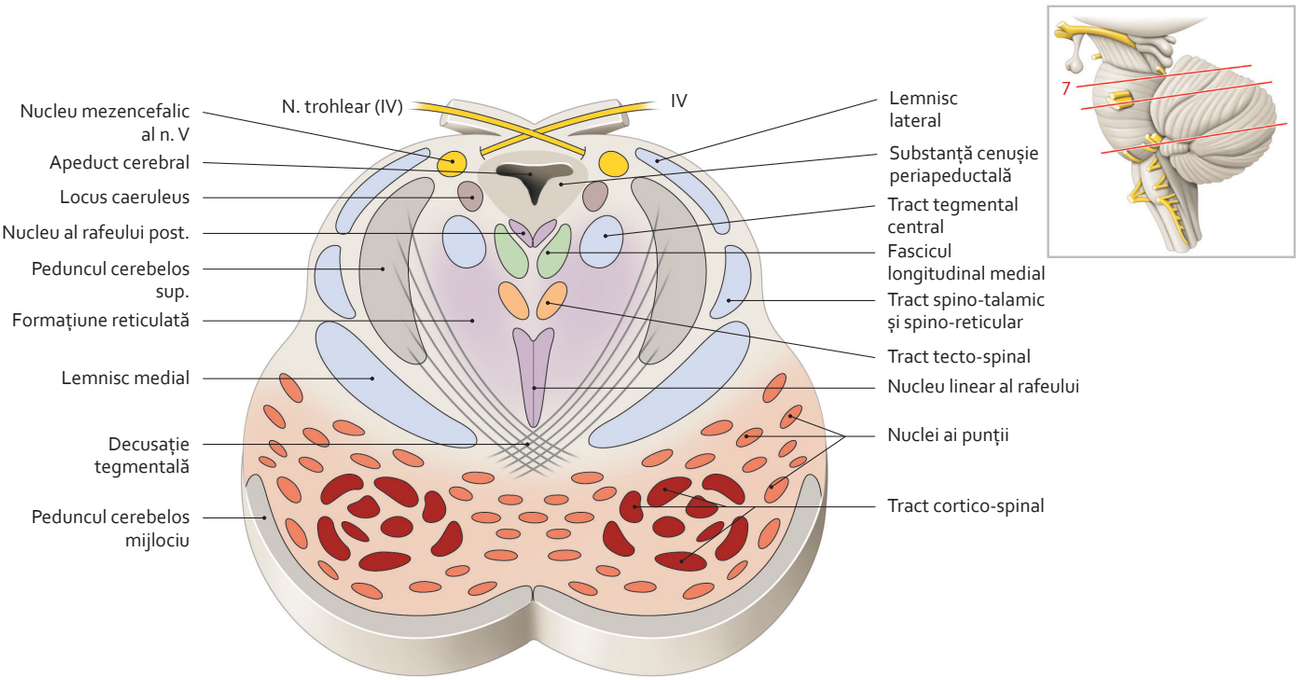

Secțiune transversală 7 – la nivelul joncțiunii punte–mezencefal și al decusației nervului trohlear

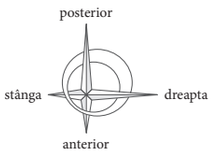

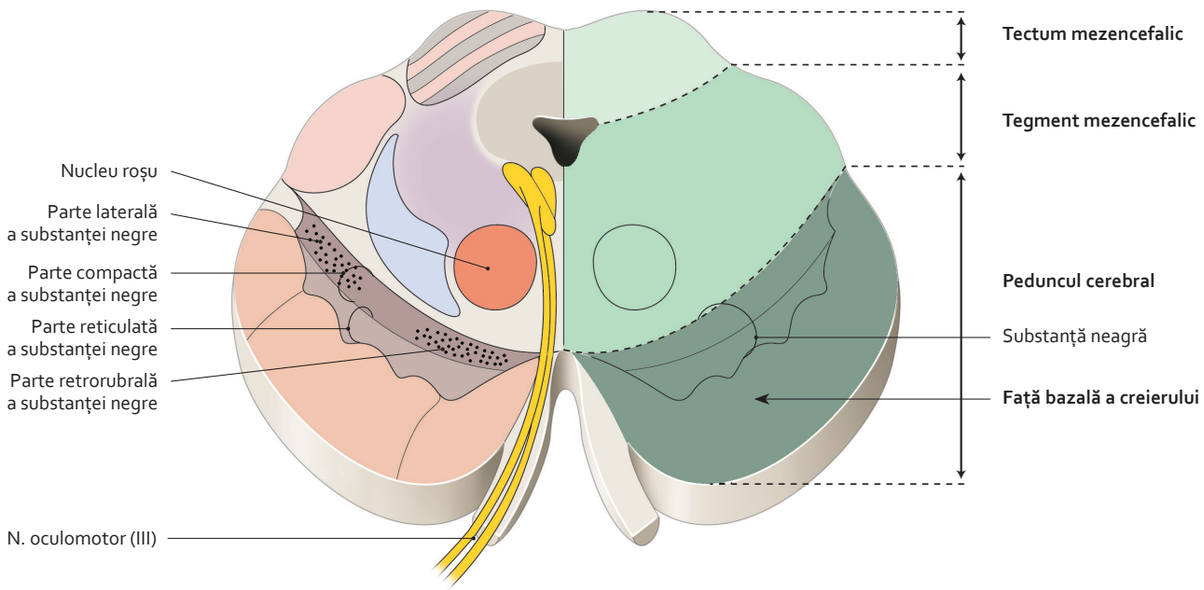

Părți ale mezencefalului

3064 588-715.indd 637 28.07.2014 19:22:25

9.46 Secțiuni transversale la nivelul mezencefalului (2)

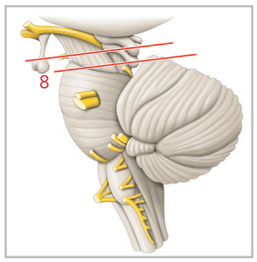

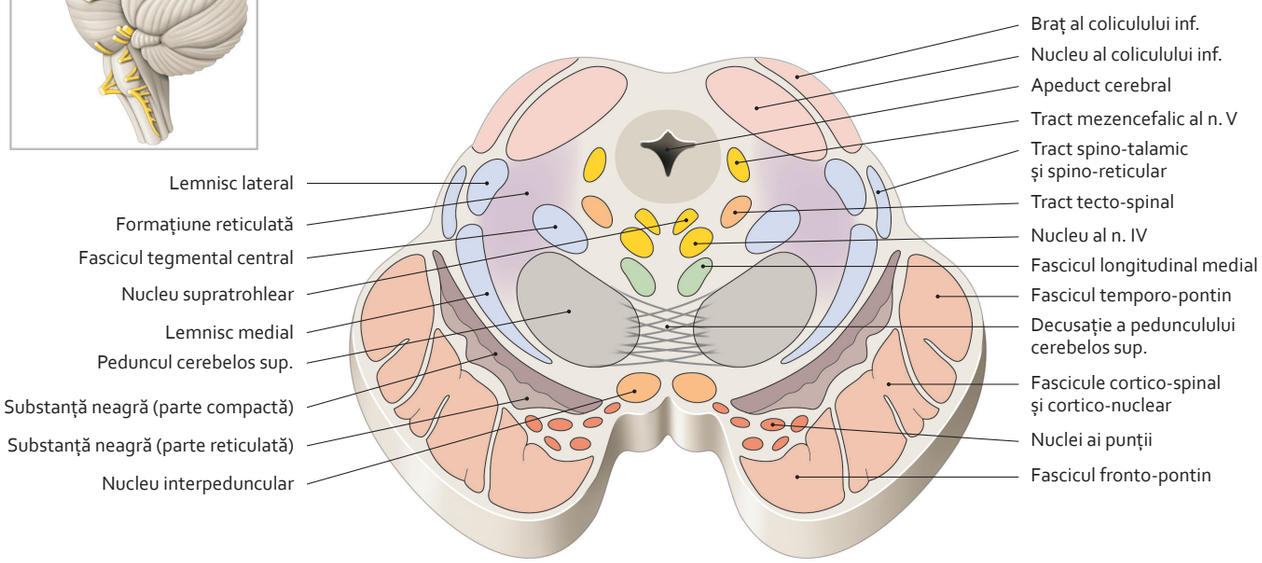

Secțiune transversală 8 – la nivelul colicululilor inferiori și al decusației pedunculului cerebelos superior

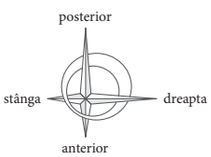

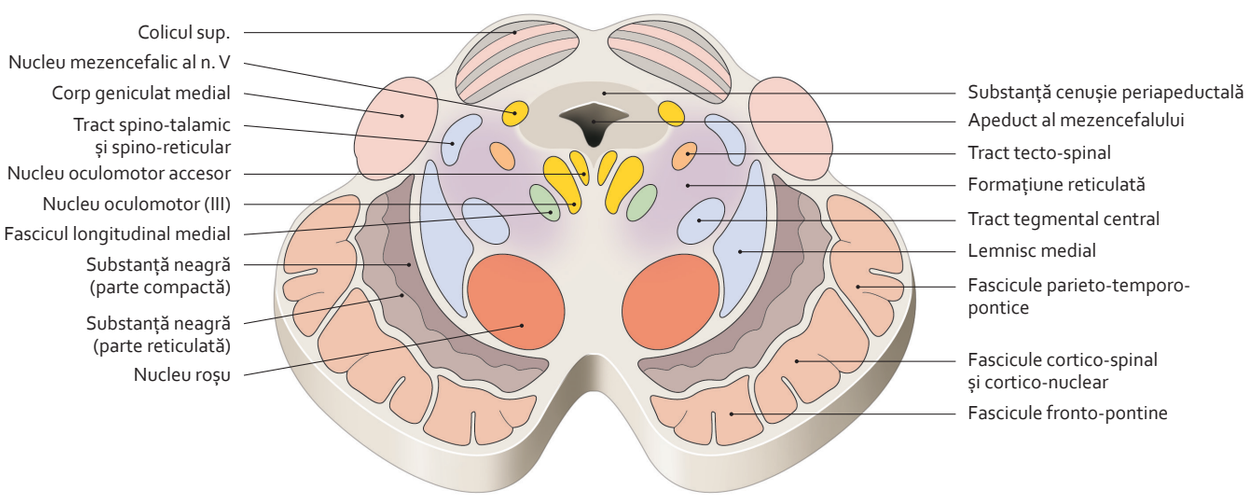

Secțiune transversală 9 – la nivelul colicululuisuperior și al nucleului roșu

3064 588-715.indd 638 28.07.2014 19:22:32

9.47 Formațiunea reticulată

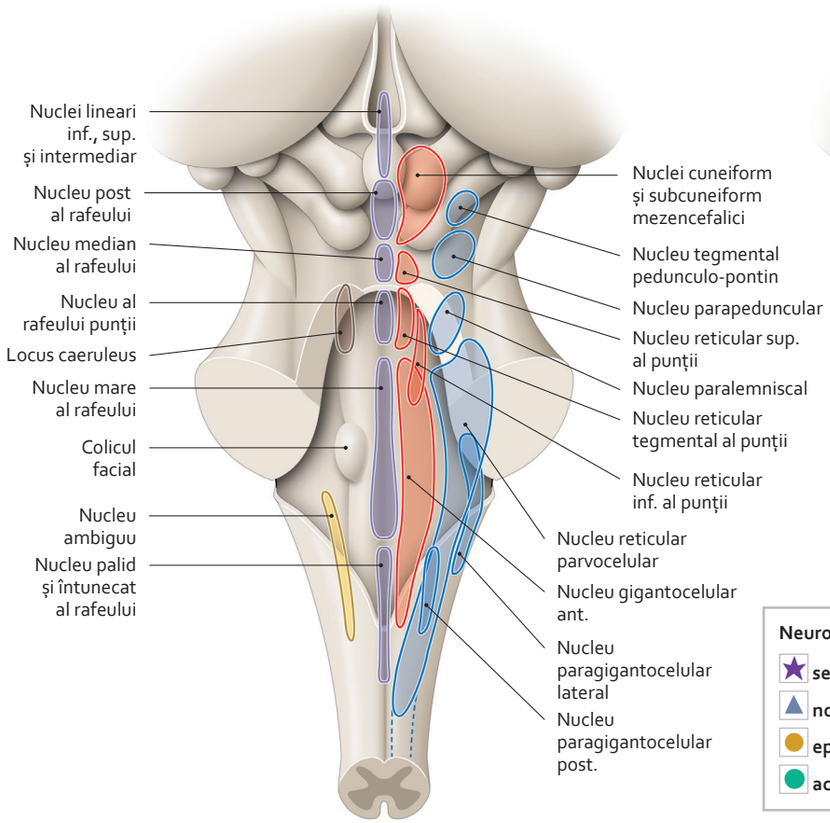

Nuclei reticulari principali

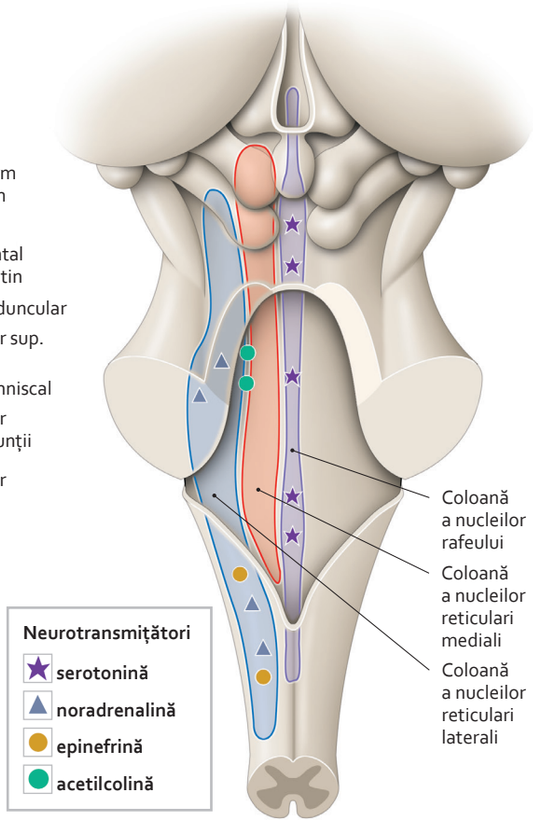

Coloane ale nucleilor reticulari

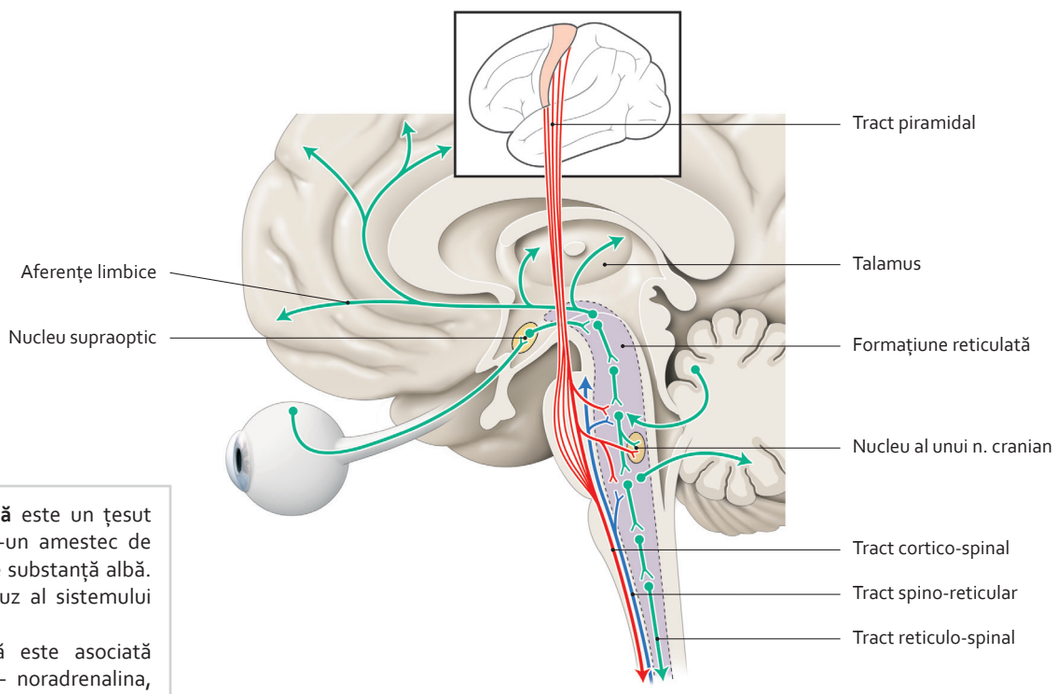

Sistematizare a formațiunii reticulate

Notă

Formațiunea reticulată este un țesut nervos constituit dintr-un amestec de substanță cenușie și de substanță albă. Este un modulator difuz al sistemului nervos.
Formațiunea reticulată este asociată neurotransmițătorilor – noradrenalina, serotonina, dopamina și acetilcolina.

9.48 Nucleii rafeului și locus caeruleus

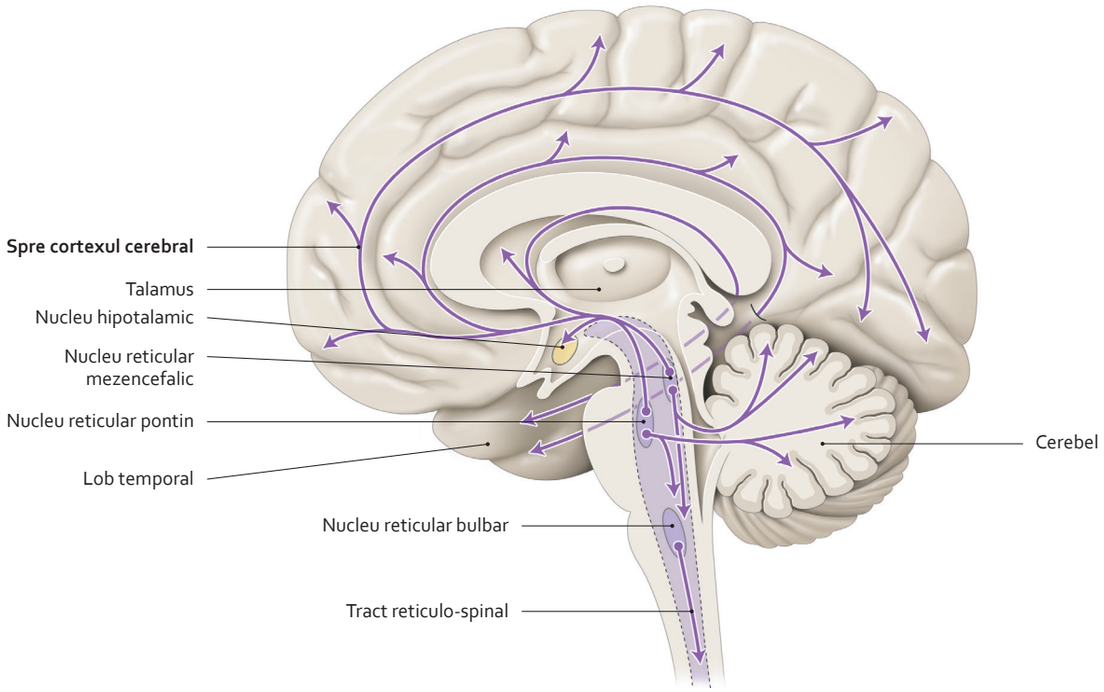

Nuclei ai rafeului – sistematizare
(neuroni serotoninergici)

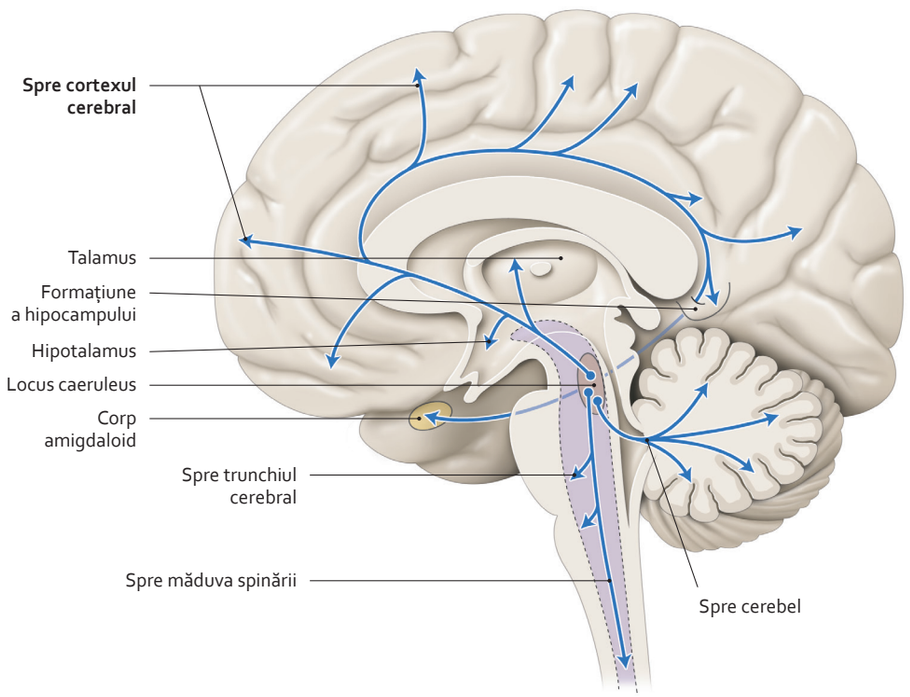

Sistematizare a locus caeruleus
(proiecție a neuronilor noradrenergici)

Notă

- **Formațiunea reticulată** asigură coordonarea și controlul a numeroase funcții:
  – activitatea mentală și emoțională (stare de vigilență și de veghe);
  – activitatea mușchilor scheletici (tonus muscular, mușchi ai mimicii și respiratori);
  – sensibilitatea viscerală și sensibilitatea somatică;
  – sistemul nervos autonom și cel endocrin;
  – ciclul circadian (veghe și somn).
- **Locus caeruleus** este implicat:
  – în modularea atenției și stării de veghe în general;
  – în învățare (memorie), anxietate; durere și metabolism cerebral.

Crește sensibilitatea creierului la stimulii mediului din jurul subiectului. Accelerează tratarea de către creier a informațiilor motorii, senzitive și senzoriale.

3064 588-715.indd 640 28.07.2014 19:22:50

9.49 Morfologia cerebelului (1)

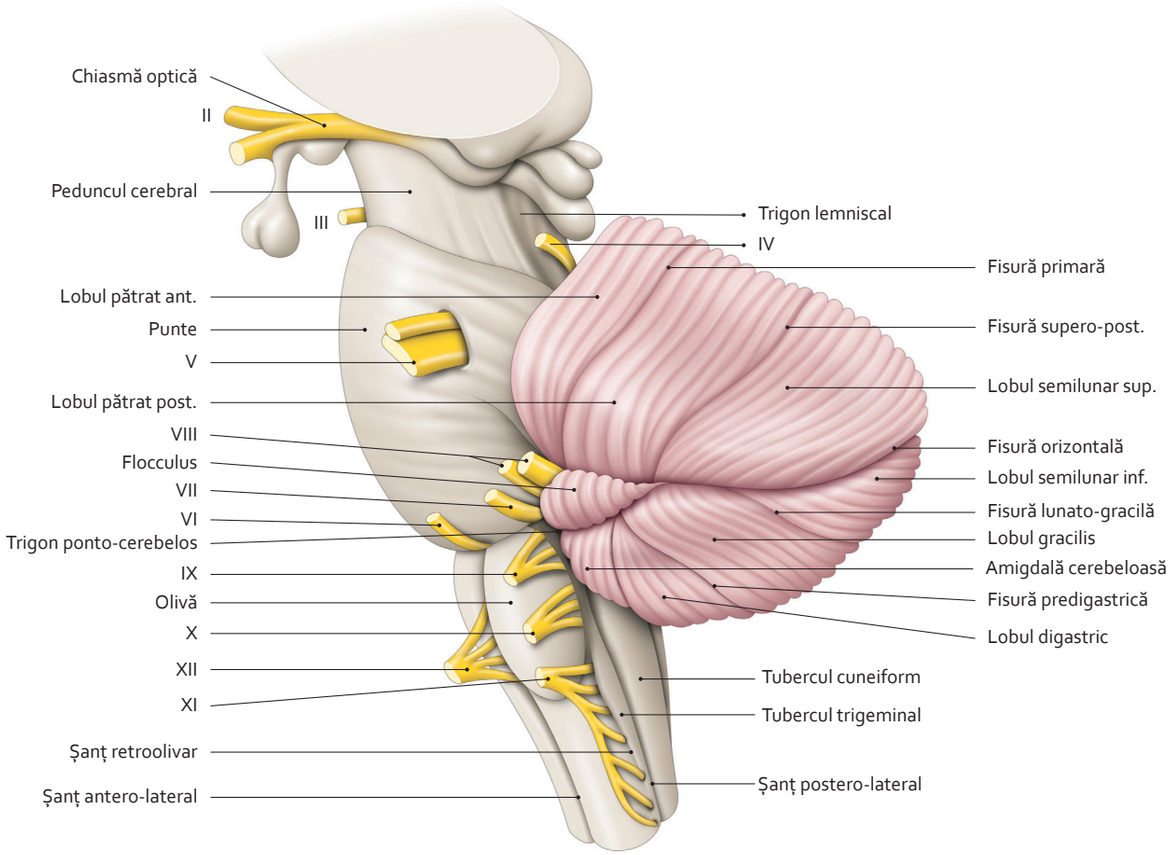

Trunchi cerebral și cerebel
(vedere laterală)

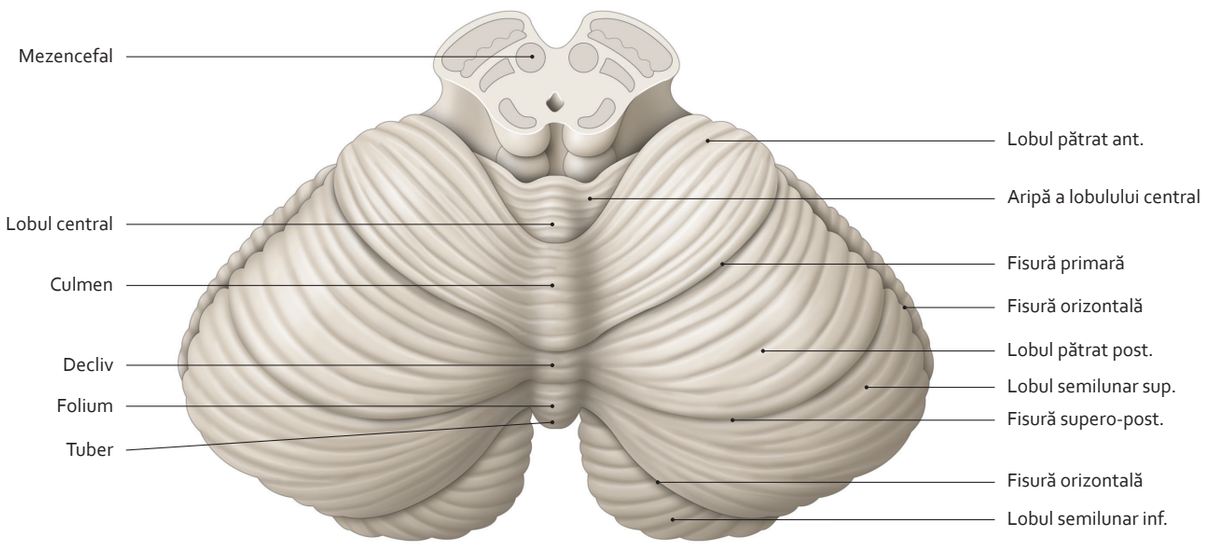

Vedere superioară a cerebelului

3064 588-715.indd 641 28.07.2014 19:22:56

9.50 Morfologia cerebelului (2)

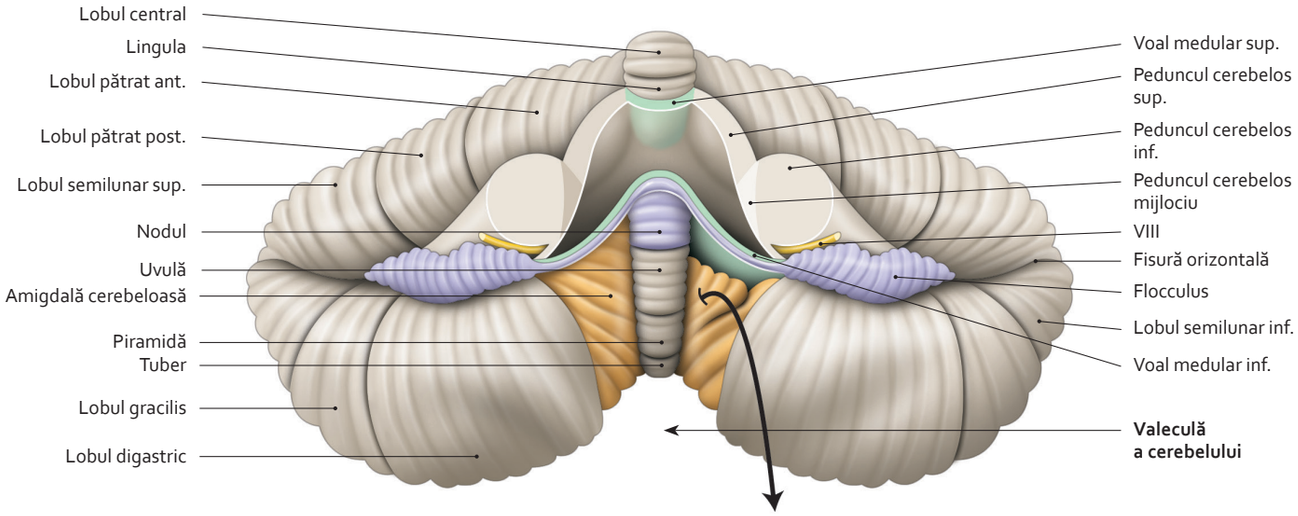

Vedere inferioară – tavan al ventriculului 4

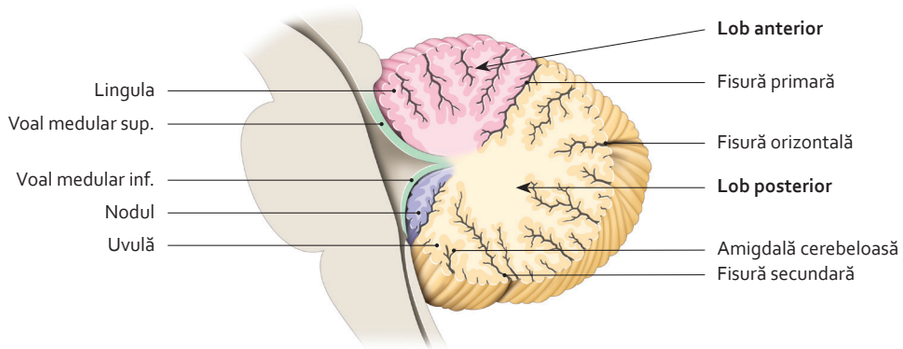

Lobi ai cerebelului (secțiune sagitală)

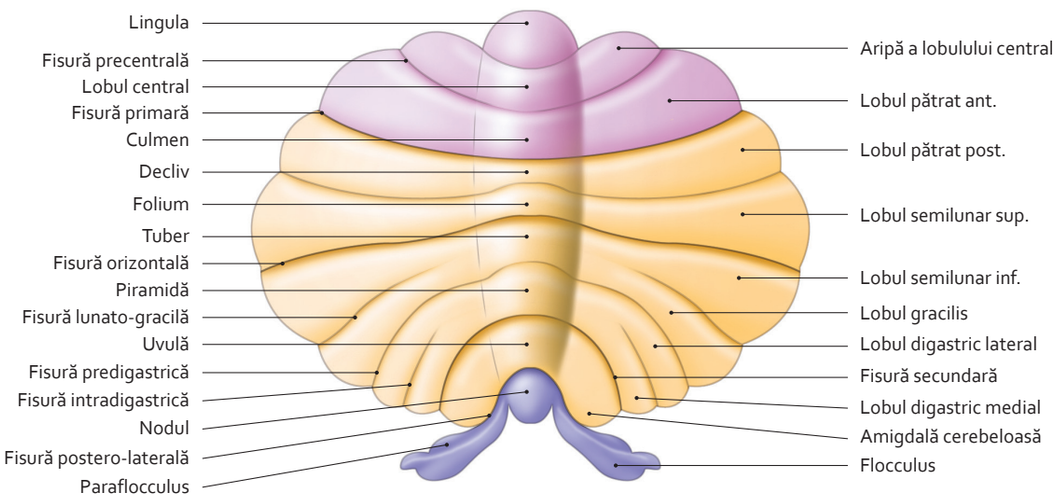

Diviziuni ale cerebelului
(cerebel etalat – vedere superioară)

3064 588-715.indd 642 28.07.2014 19:23:11

9.51 Pedunculii și nucleii cerebelului

Notă

- În **pedunculul cerebelos superior** se află tracturile cerebelo-rubrice, cerebelo-talamice și spino-cerebeloase anterioare.
  Leziunile sale determină apariția de tremor intențional.
- În **pedunculul cerebelos mijlociu** se află fibrele nervoase ponto-cerebeloase ale tractului cortico-pontin.
  Leziunile sale sunt dominate de tulburări de mișcare, în principal dispariția coordonării mișcărilor voluntare.
- În **pedunculul cerebelos inferior** se află:
  – tracturile vestibulo-cerebelos, cerebelo-vestibular, olivo-cerebelos, cerebelo-olivar și spino-cerebelos posterior;
  – fibrele nervoase trigemino-cerebeloase, reticulo-cerebeloase, cerebelo-reticulare și cerebelo-nucleare.
  Leziunile sale se traduc prin tulburări de postură statică, anestezie a nervului trigemen (V), paralizie a vălului palatin și sindrom Claude Bernard-Horner de partea homolaterală.

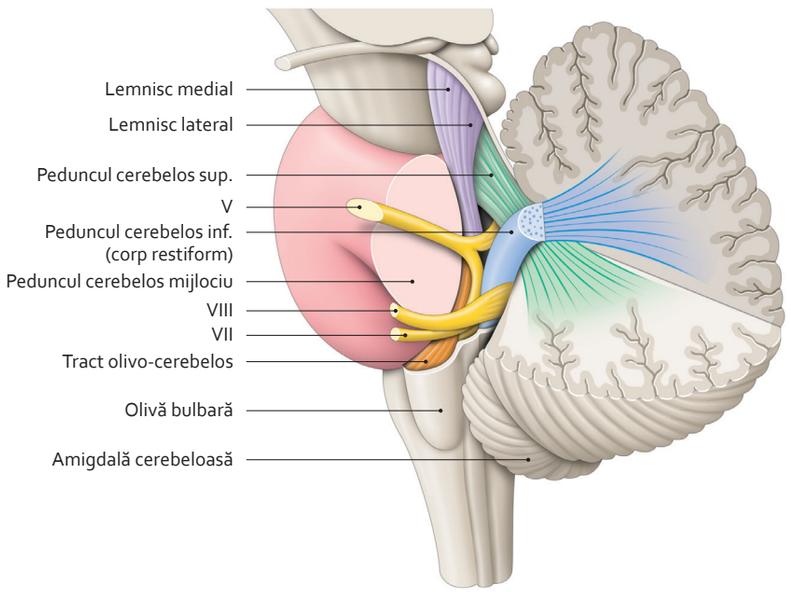

Pedunculi cerebeloși
(conexiuni cerebeloase)

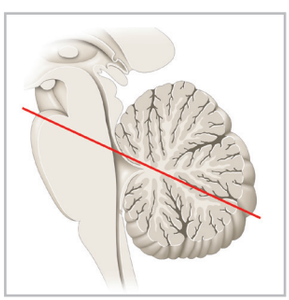

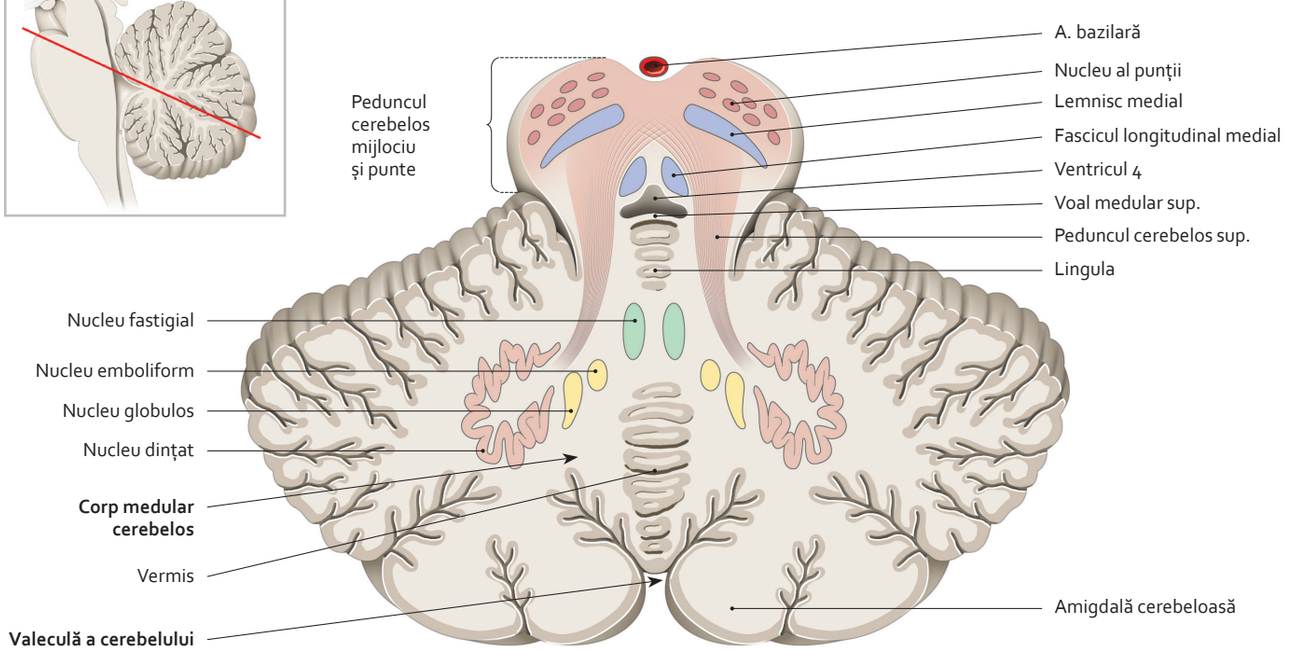

Nuclei ai cerebelului
(secțiune transversală oblică la nivelul pedunculului cerebelos superior – vedere superioară)

3064 588-715.indd 643 28.07.2014 19:23:26

9.52 Structura cerebelului

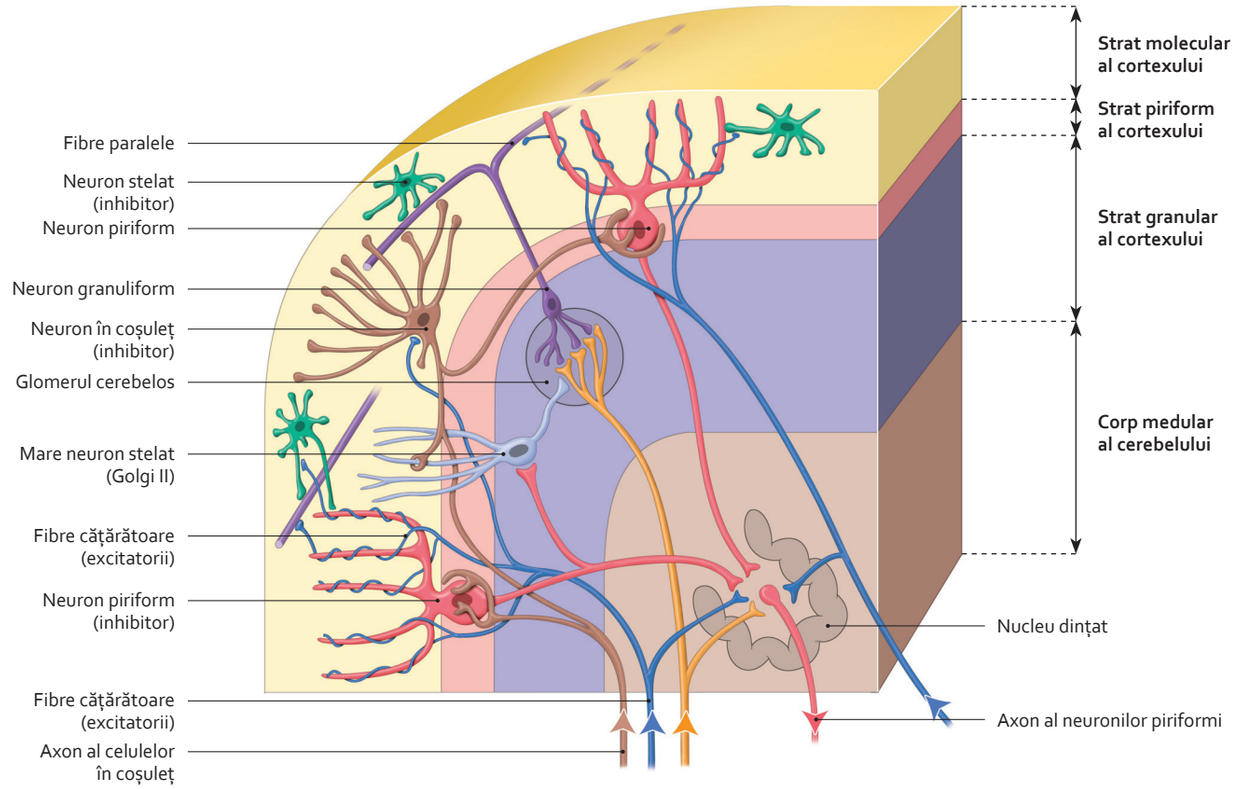

Neuroni cerebeloși

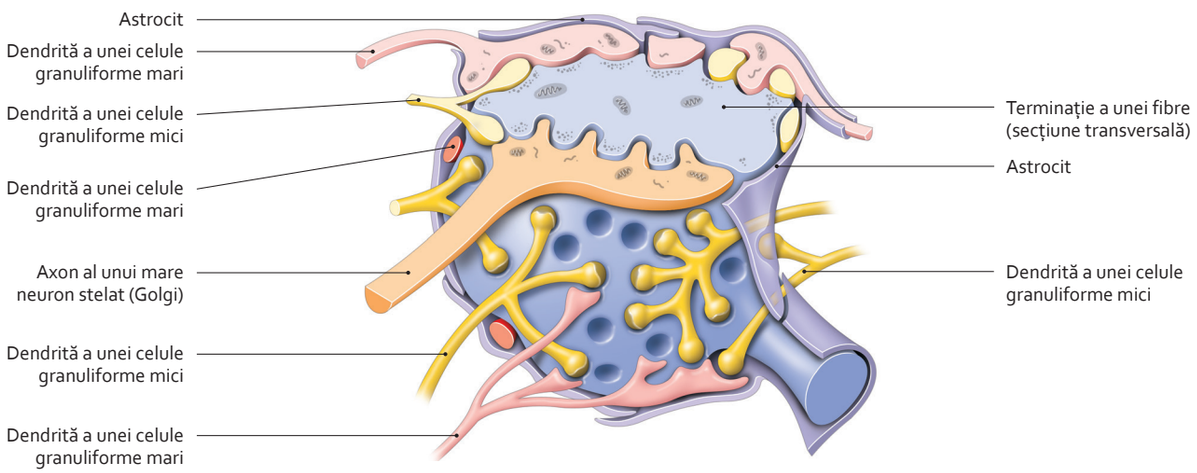

Glomerul cerebelos
(structură)

3064 588-715.indd 644 28.07.2014 19:23:35

9.53 Sistematizarea cerebelului (1)

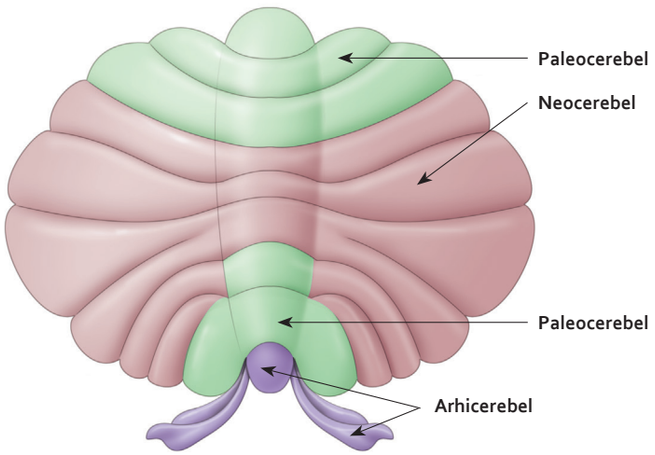

Diviziune filogenetică a cerebelului
(vedere superioară)

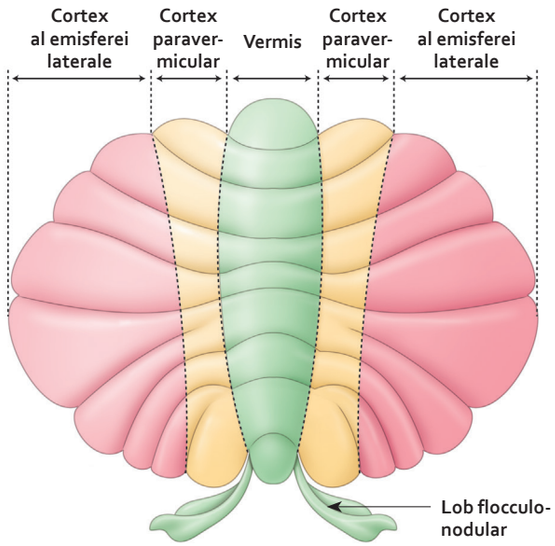

Diviziune filogenetică a cerebelului
(vedere superioară)

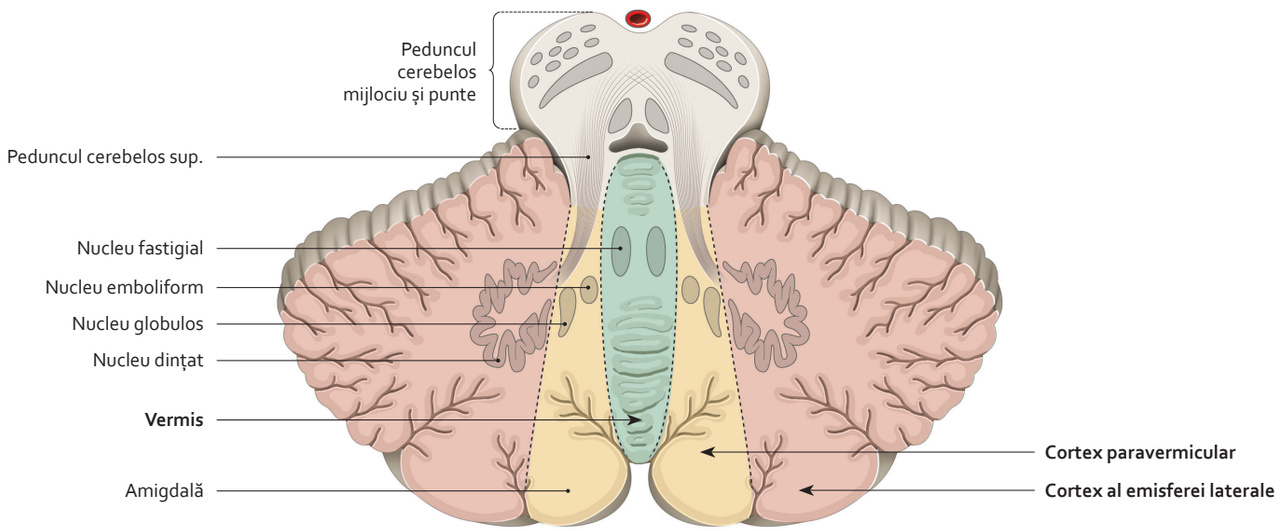

Diviziune funcțională a cerebelului
(secțiune transversală oblică la nivelul pedunculului cerebelos superior – vedere superioară)

3064 588-715.indd 645 28.07.2014 19:23:41

9.54 Sistematizarea cerebelului (2)

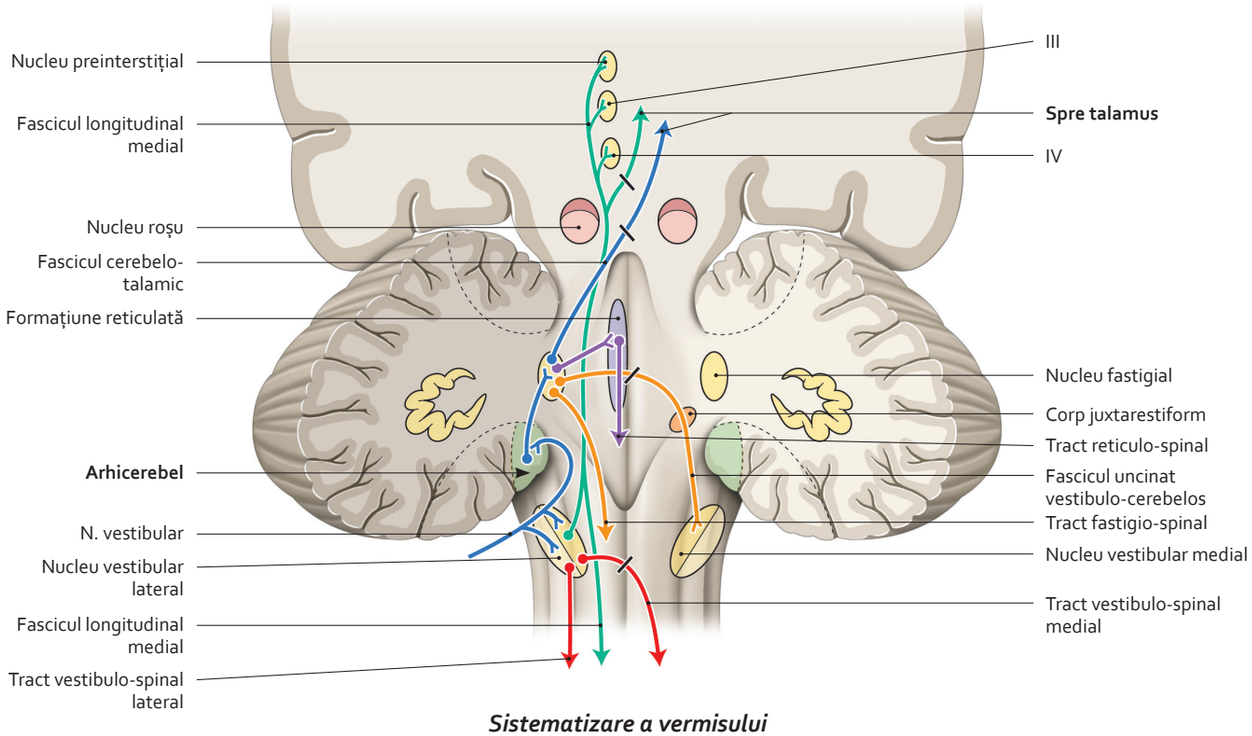

Sistematizare a vermisului

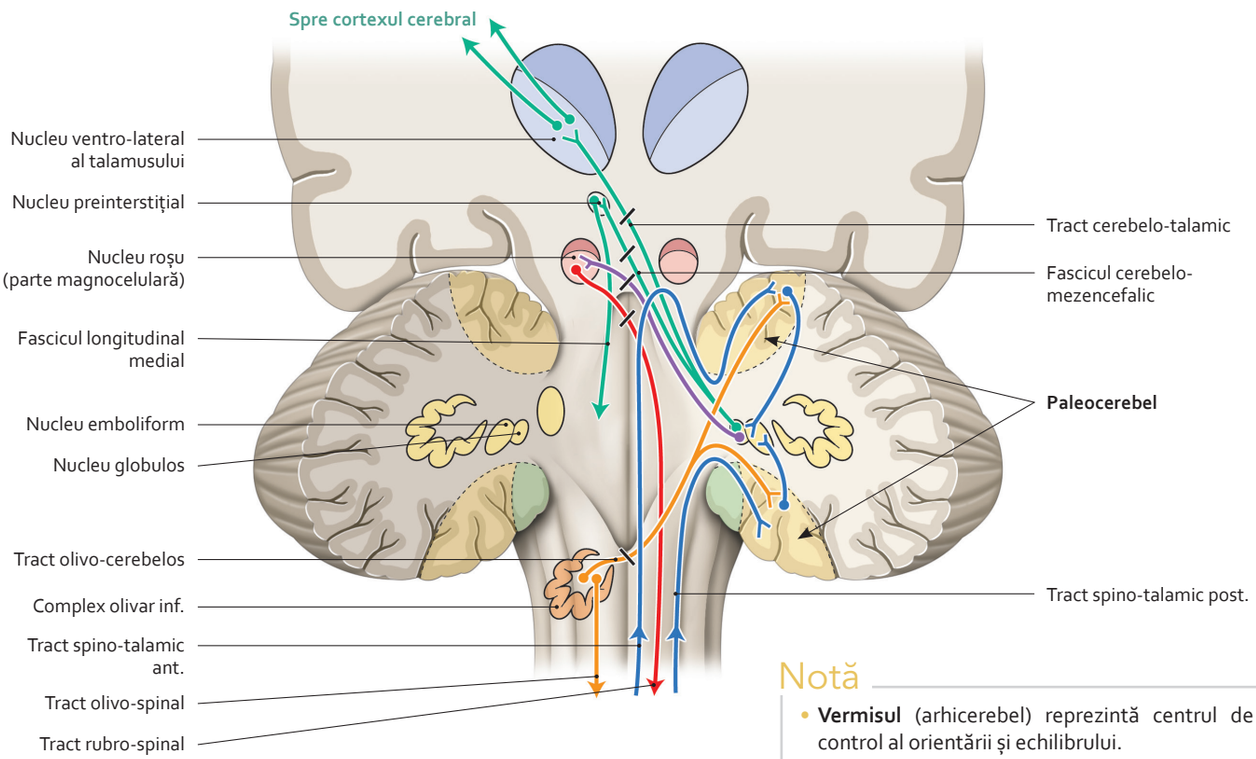

Sistematizare a cortexului paravermian

Notă

- **Vermisul** (arhicerebel) reprezintă centrul de control al orientării și echilibrului.
- **Cortexul paravermian** (paleocerebel) este centrul de reglare a tonusului postural al mușchilor care se opun efectelor gravitației.

3064 588-715.indd 646 28.07.2014 19:23:45

9.55 Sistematizarea cerebelului (3)

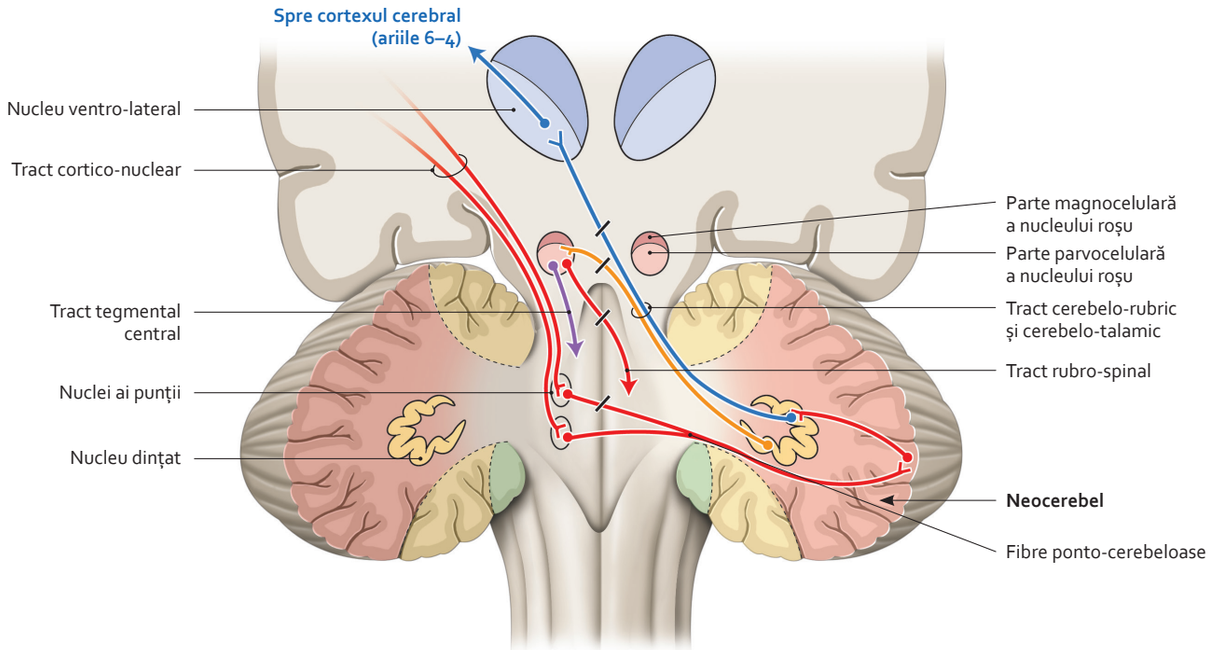

Sistematizare a cortexului emisferic lateral

Notă

Cortexul emisferic lateral al cerebelului (neocerebel) controlează motilitatea voluntară.

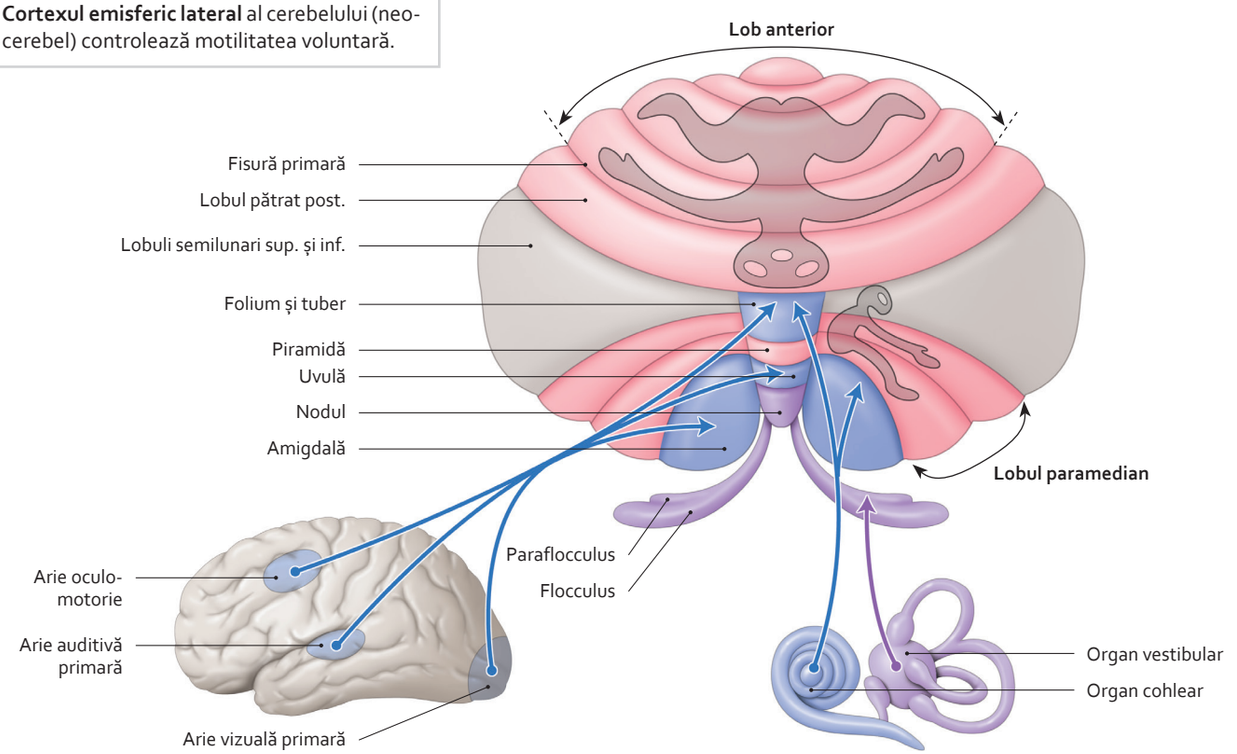

Proiecții somatotope pe cortexul cerebelos

3064 588-715.indd 647 28.07.2014 19:23:55

9.56 Structura internă a creierului

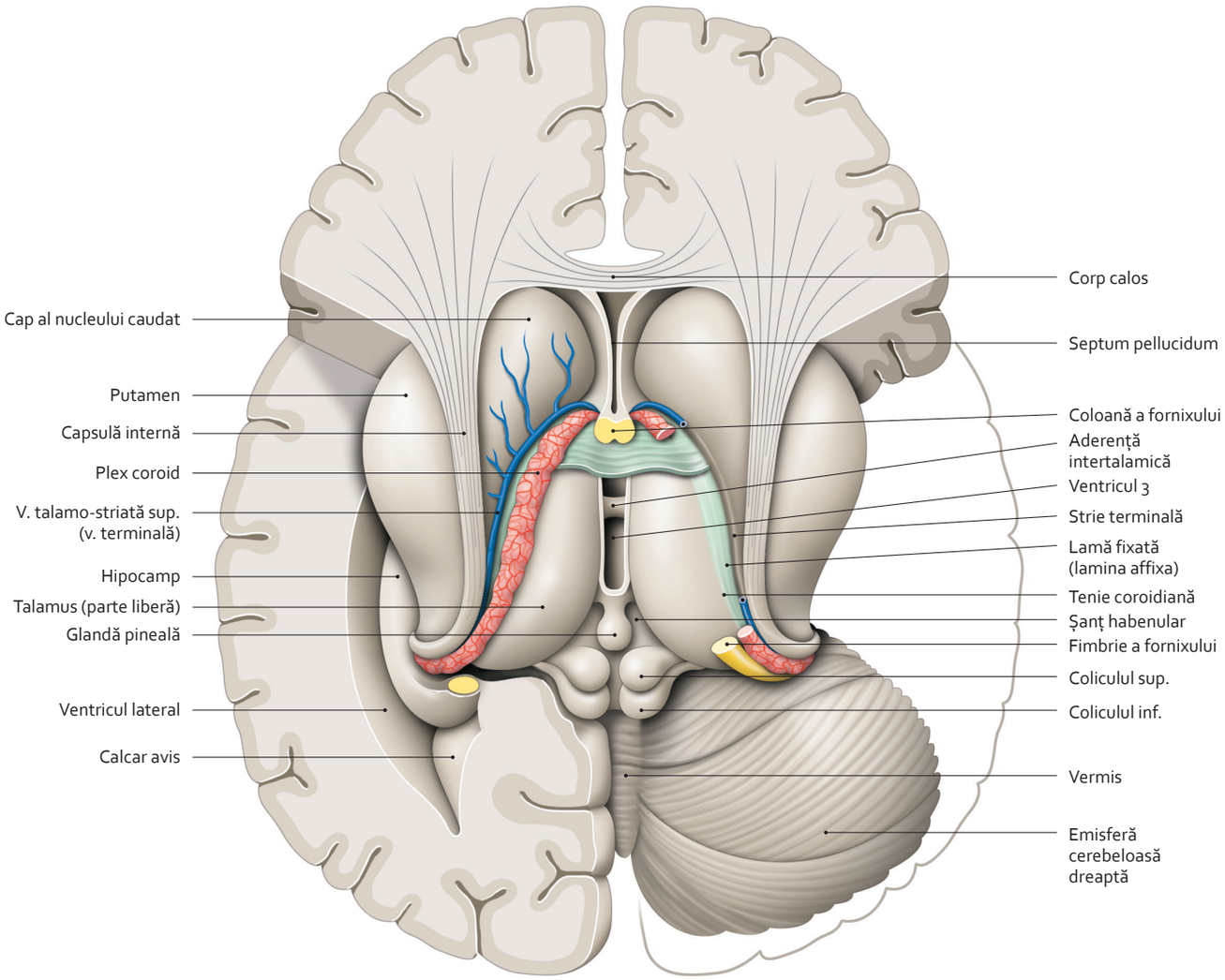

Secțiune transversală teșită
(vedere superioară a creierului)

3064 588-715.indd 648 28.07.2014 19:23:59

9.57 Topografia diencefalului

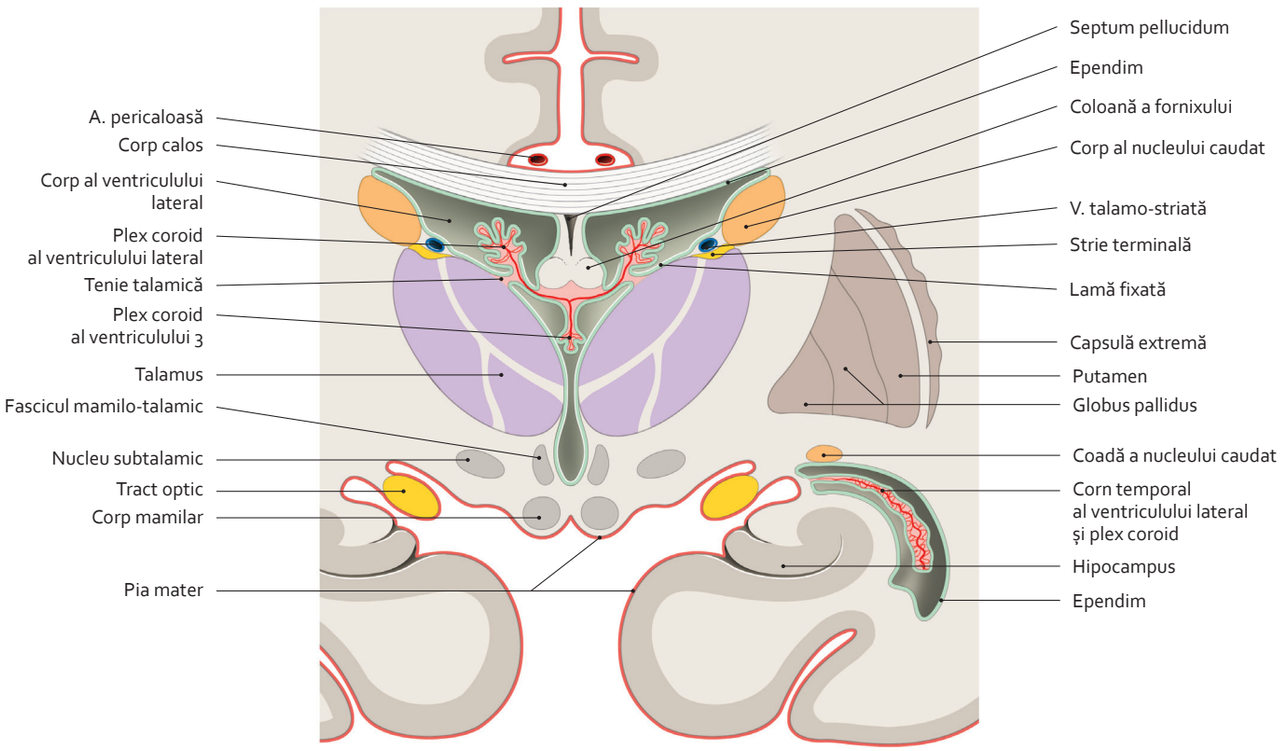

Structură a diencefalului
(secțiune frontală schematică trecând prin corpii mamilari)

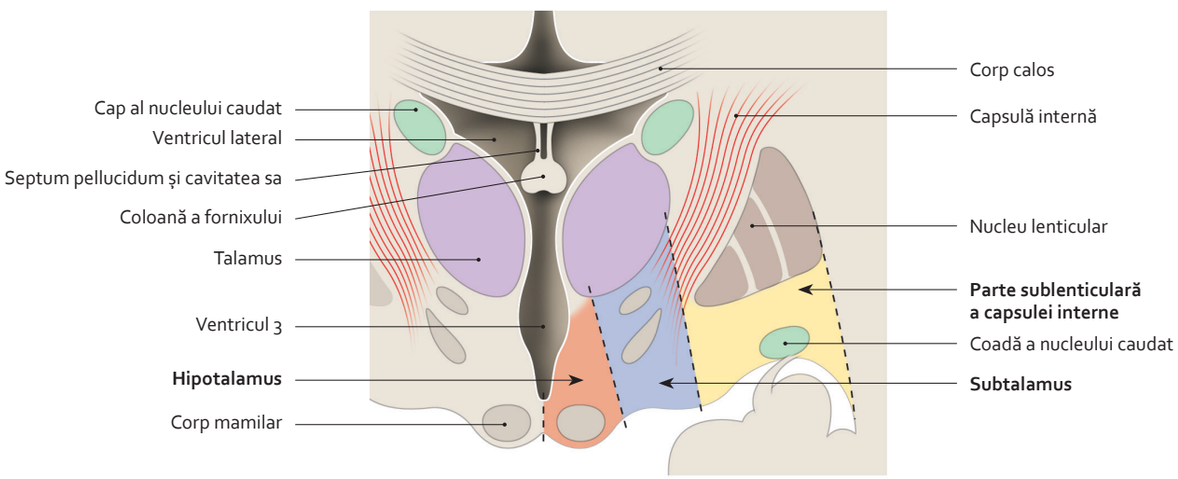

Părți ale diencefalului
(secțiune frontală)

9.58 Epitalamusul

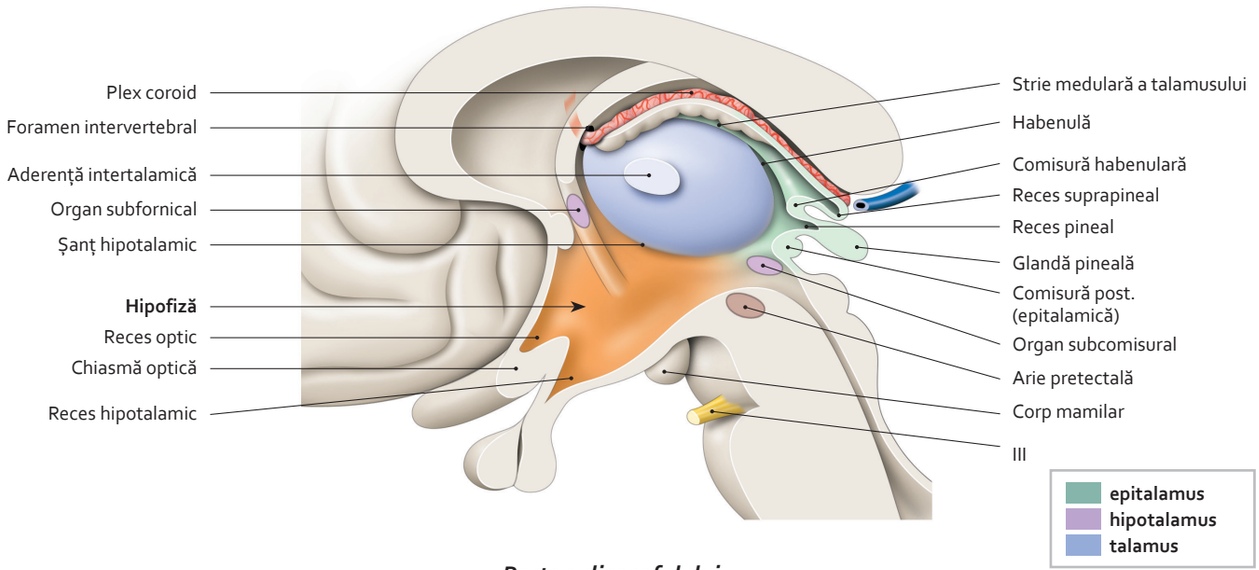

Parte a diencefalului
(secțiune sagitală mediană – vedere medială)

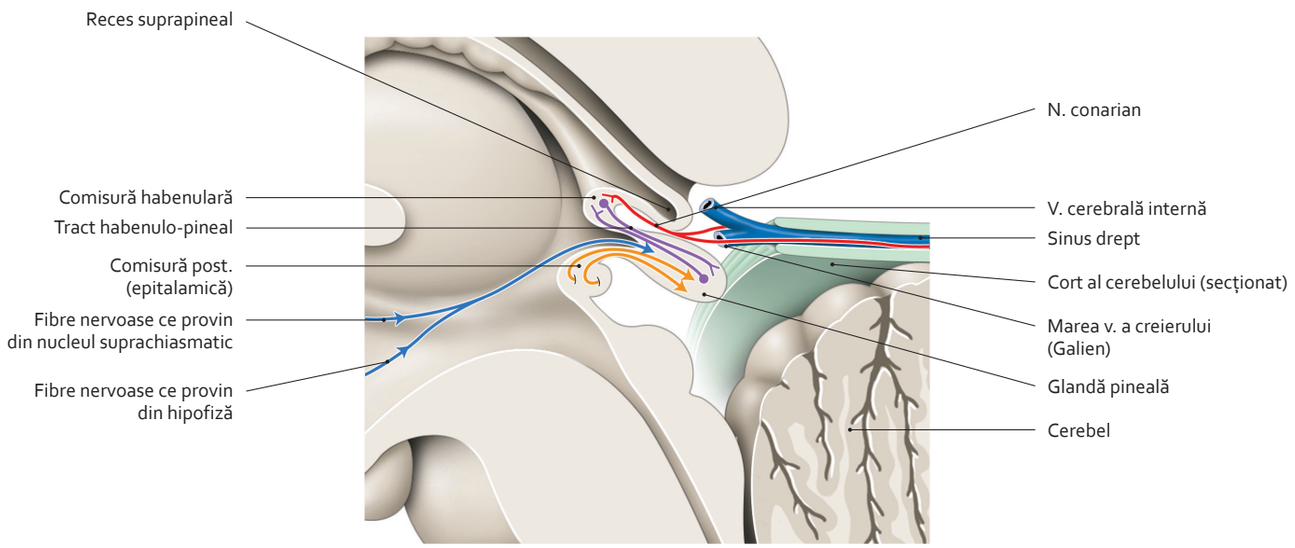

Sistematizare a glandei pineale

Notă

Epitalamusul, partea cea mai dorsală a diencefalului, conține:
- **habenula,** centru de legătură al căilor olfactive spre mezencefal;
- **comisura habenulară** unește nucleii habenulari;
- **comisura posterioară** (sau epitalamică) unește colicului superiori drept și stâng;
- **aria pretectală,** centru al reflexului pupilar la lumină;
- **organul subcomisural** probabil neuro-endocrin;
- **glanda pineală** (sau corpul pineal) participă la reglarea adenohipofizei și la sinteza melatoninei, pornind de la serotonină.

Melatonina este eliberată noaptea și intervine în reglarea ciclului circadian. Activitatea sa este maximală în întuneric.

3064 588-715.indd 650 28.07.2014 19:24:08

9.59 Talamusul (1)

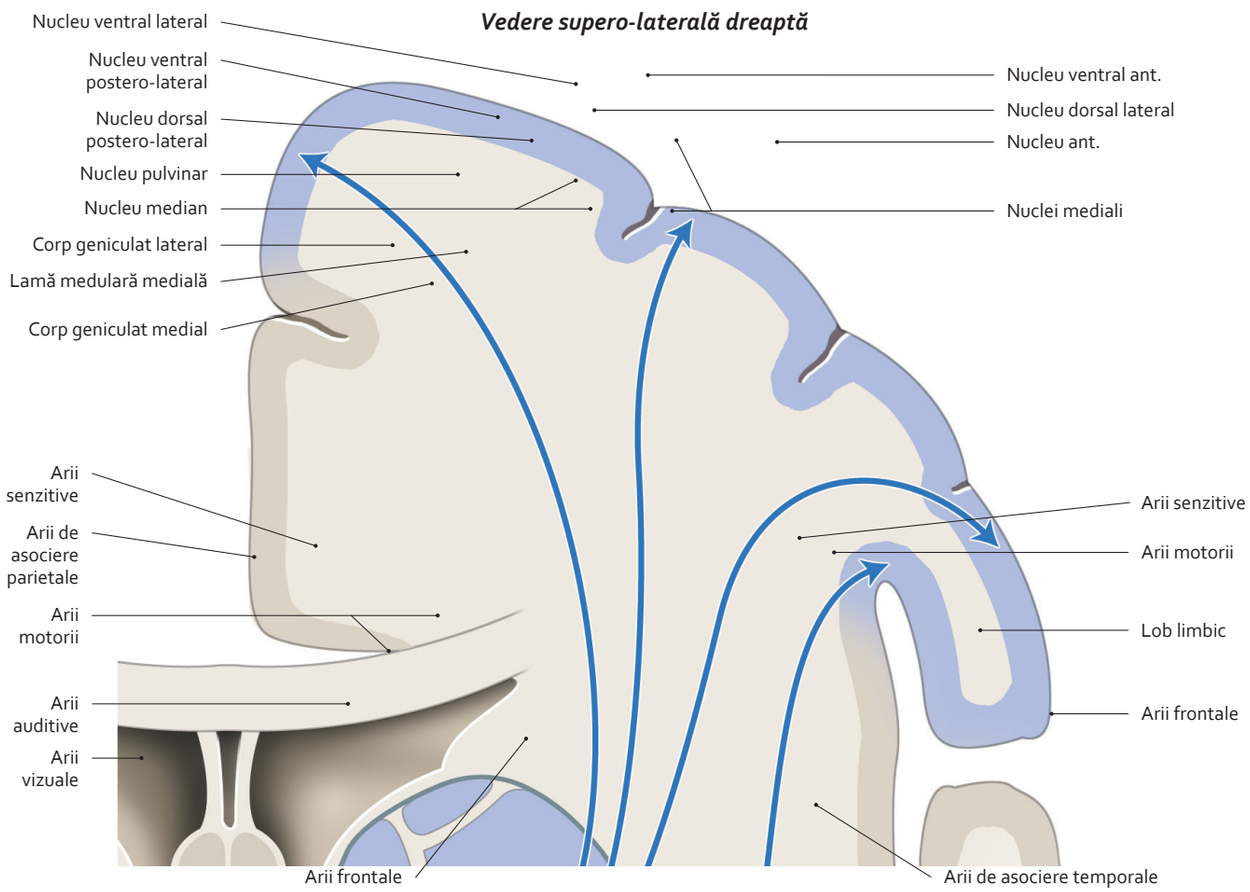

Nuclei principali ai talamusului
(diagramă a proiecțiilor nucleilor talamici pe nivelul ariilor corticale)

3064 588-715.indd 651 28.07.2014 19:24:13

9.60 Talamusul (2)

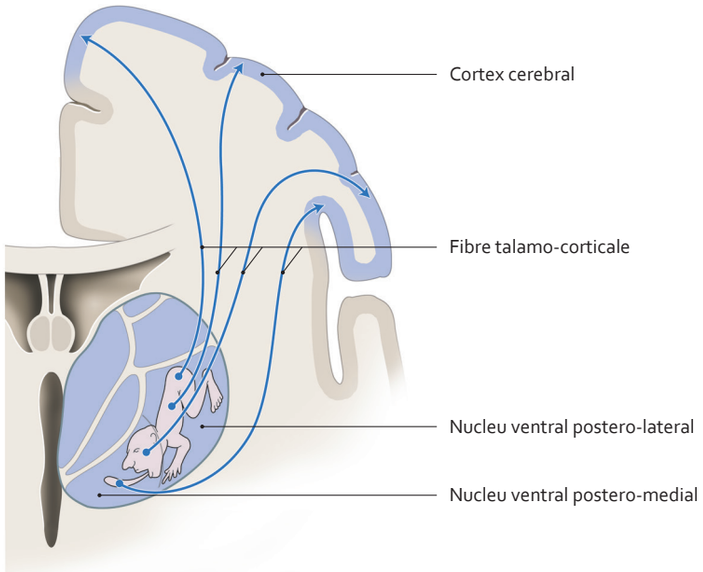

Proiecții corticale ale nucleilor talamici ventrali – somototopie senzitivă

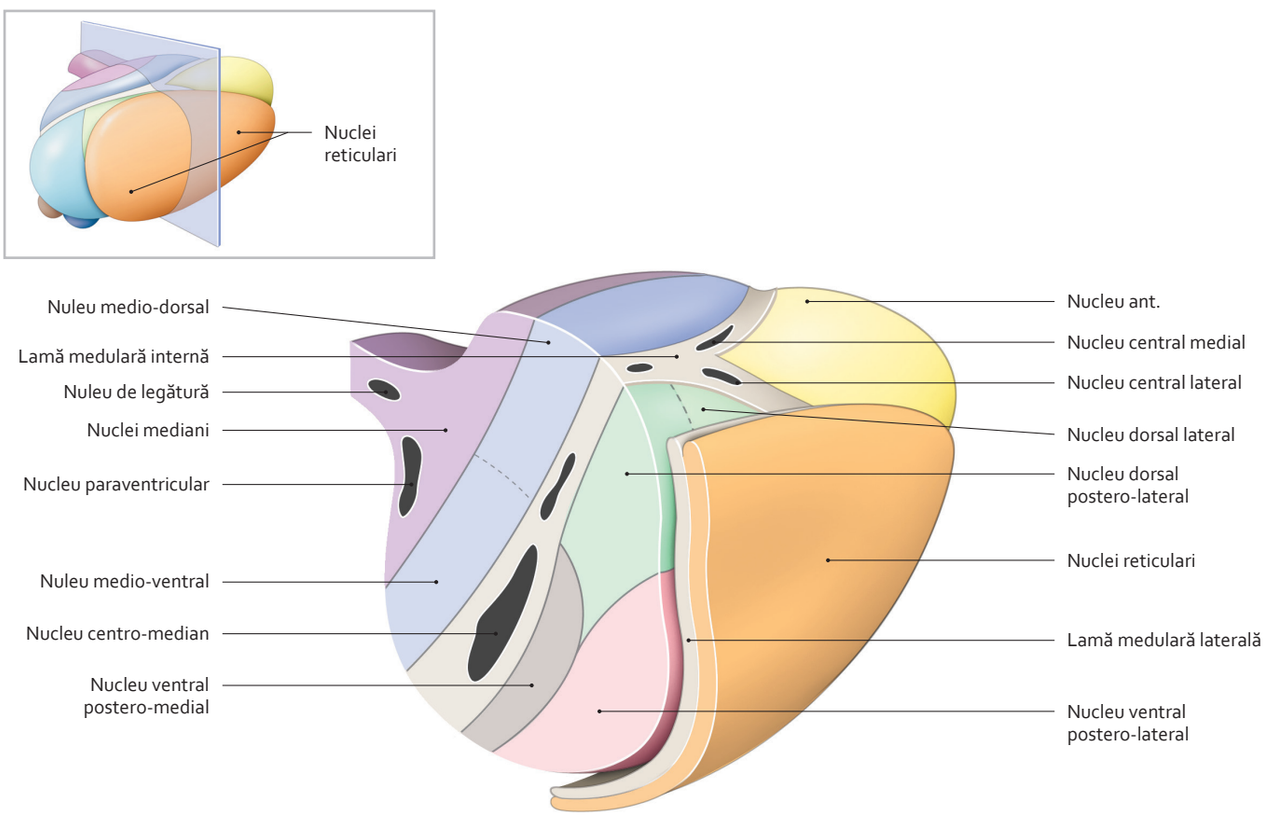

Nuclei intralaminari și accesorii ai talamusului
(parte anterioară a unei secțiuni transversale a talamusului drept – vedere postero-laterală)

3064 588-715.indd 652 28.07.2014 19:24:18

9.61 Talamusul (3)

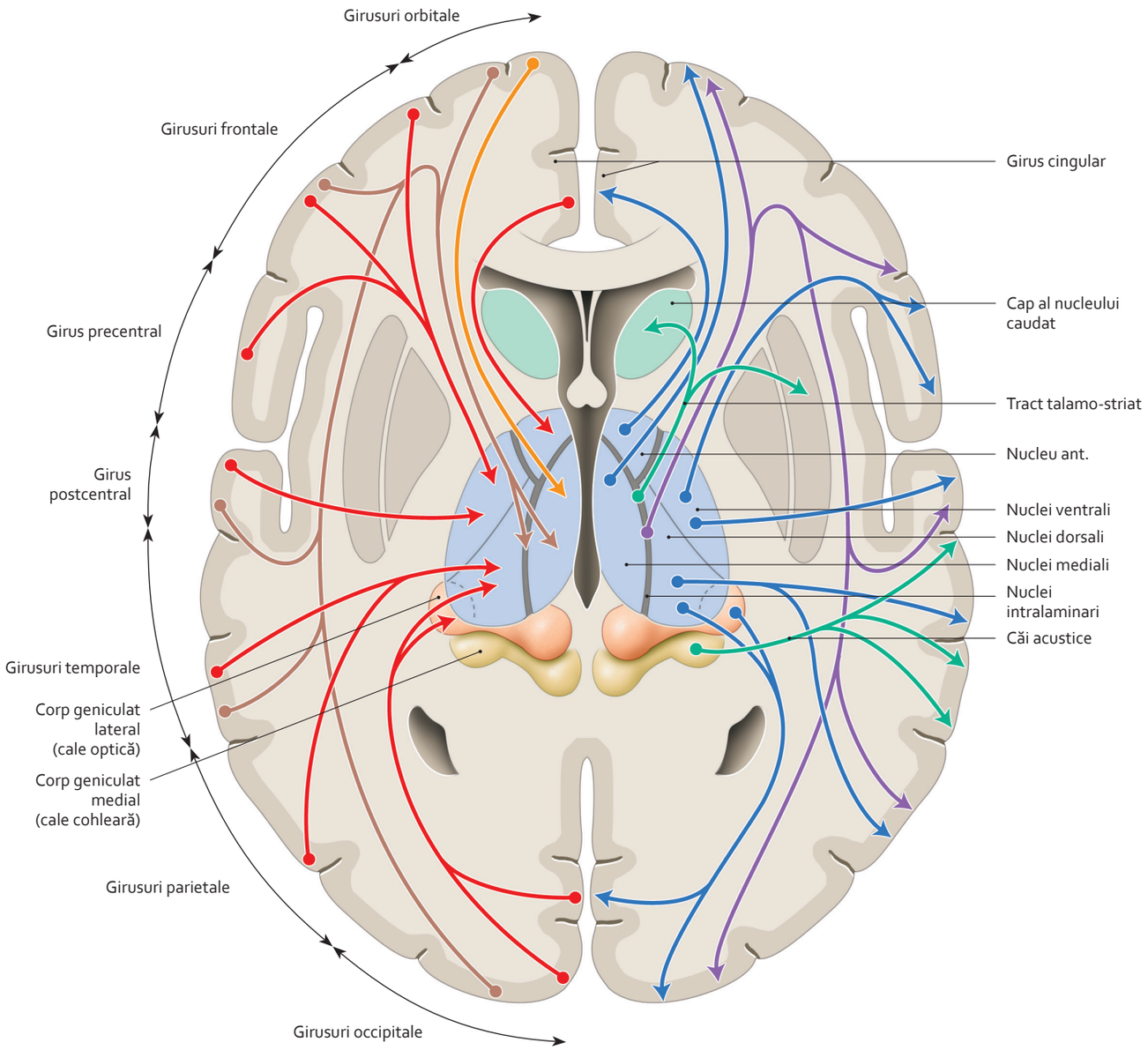

Conexiuni cortico-talamice și talamo-corticale
(schematizare)

Notă

Talamusul este în același timp un centru de conexiune și un centru de activare a influxurilor senzitive și senzoriale pe care le proiectează spre cortexul cerebral și nucleii bazali ai creierului. Participă prin conexiuni la reglarea motricității automate.

3064 588-715.indd 653 28.07.2014 19:24:22

9.62 Subtalamusul

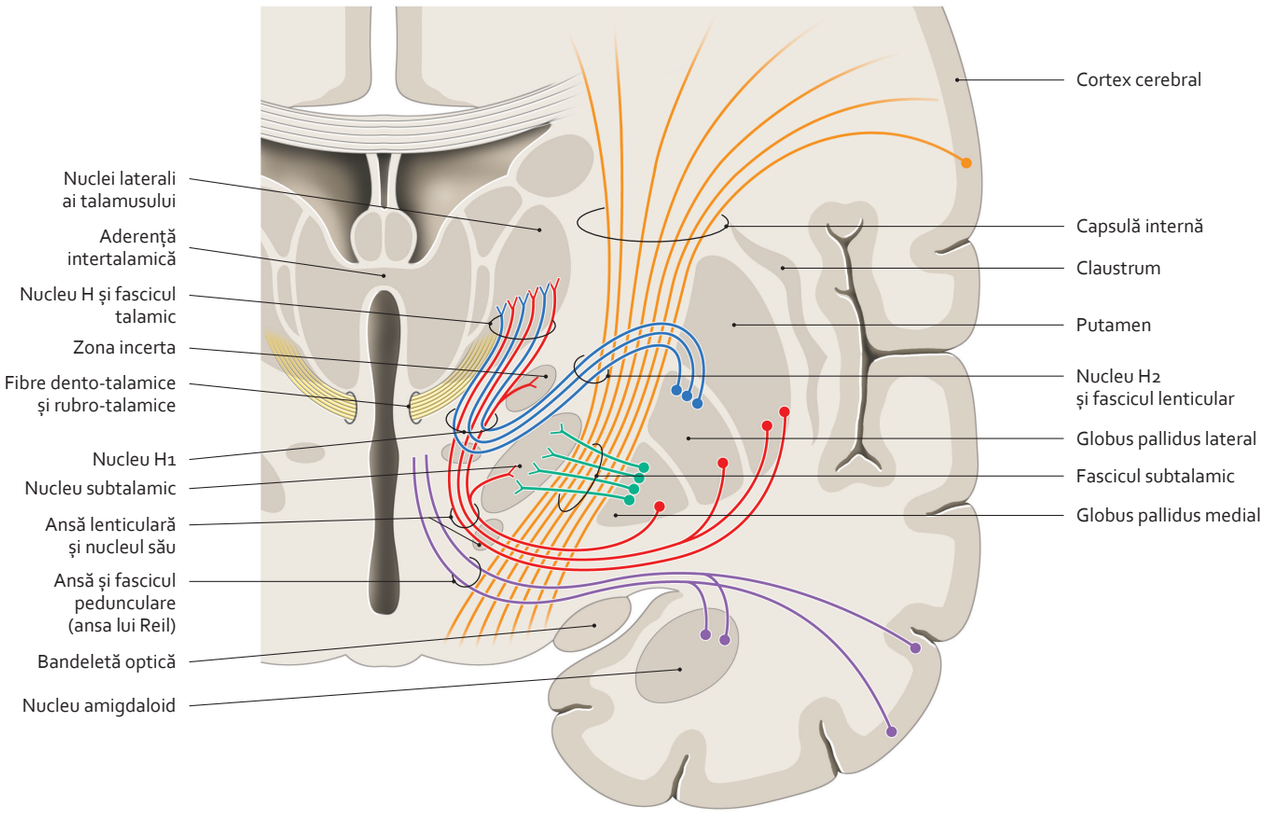

Sistematizare a subtalamusului
(secțiune frontală)

Notă

Subtalamusul este o zonă tranzițională a diencefalului constituită din nuclei separați de numeroase fibre nervoase:
- nucleul subtalamic (numit mai de mult coprul lui Luys);
- zona incerta;
- nucleii câmpului perizonal (numit mai de mult câmpul lui Forel), care regrupează:
  – nucleul câmpului medial (H)
  – nucleul câmpului posterior (H1)
  – nucleul câmpului anterior (H2)

3064 588-715.indd 654 28.07.2014 19:24:26

9.63 Hipotalamusul (1)

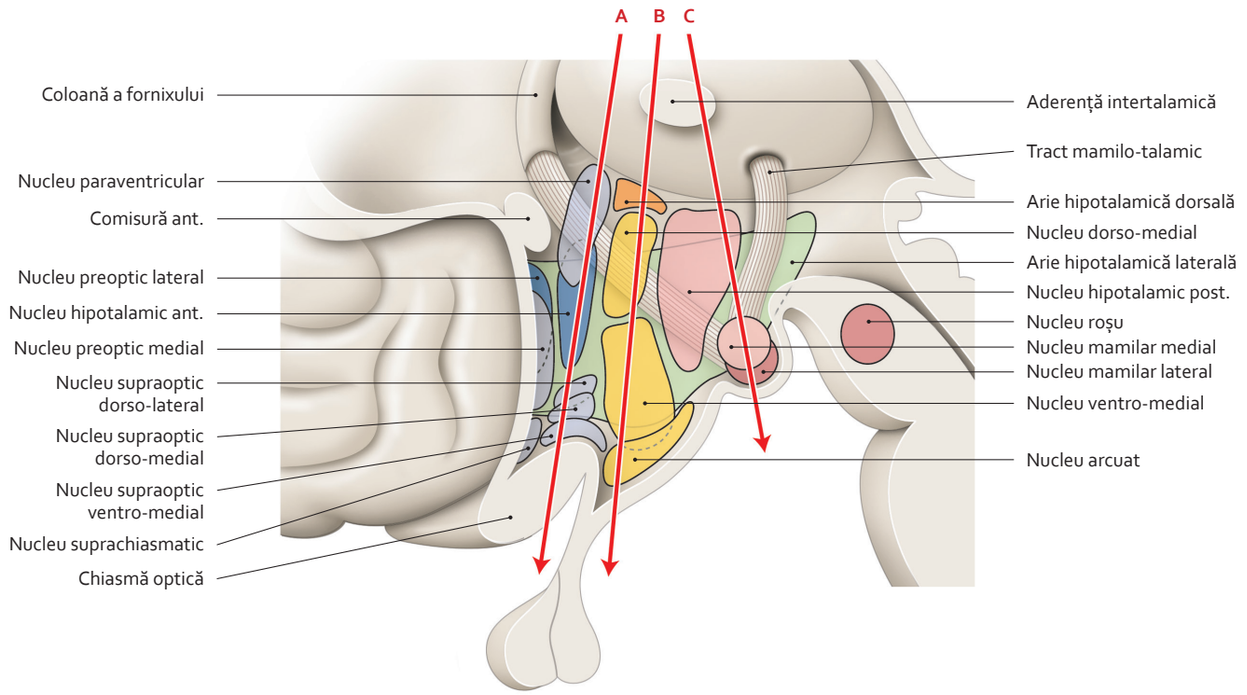

Nuclei ai hipotalamusului
(nucleul periventricular nu este reprezentat – vedere internă)

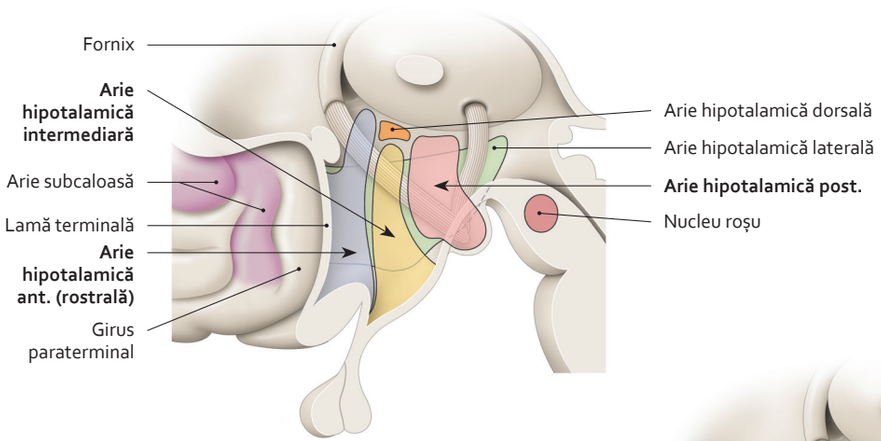

Arie hipotalamică medială
(nucleul periventricular nu este reprezentat – vedere internă)

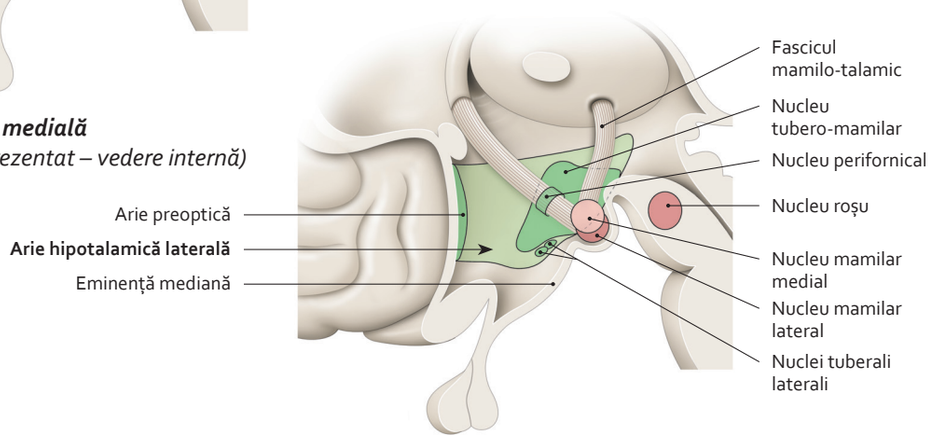

Arie hipotalamică laterală
(vedere internă)

3064 588-715.indd 655 28.07.2014 19:24:33

9.64 Hipotalamusul (2)

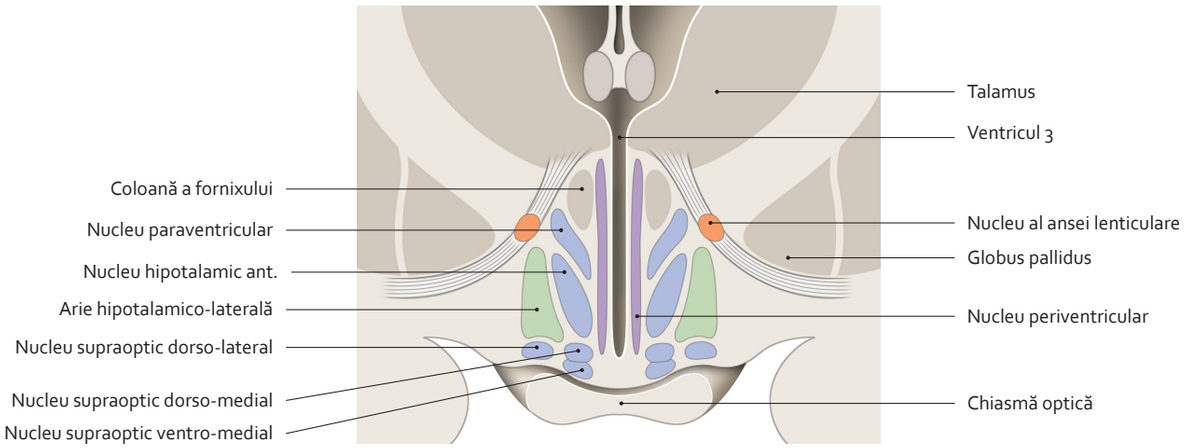

Nuclei ai hipotalamusului
(secțiune frontală anterioară)

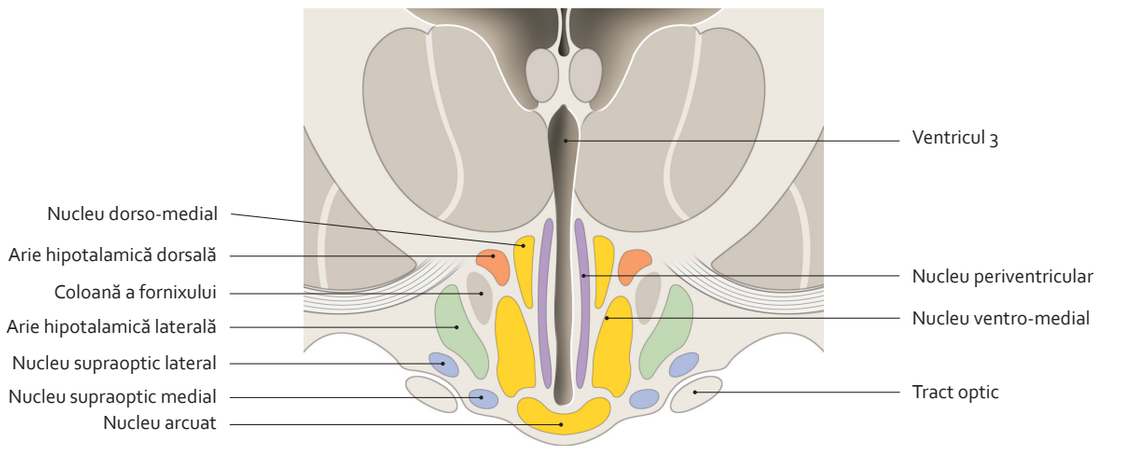

Nuclei ai hipotalamusului
(secțiune frontală mijlocie)

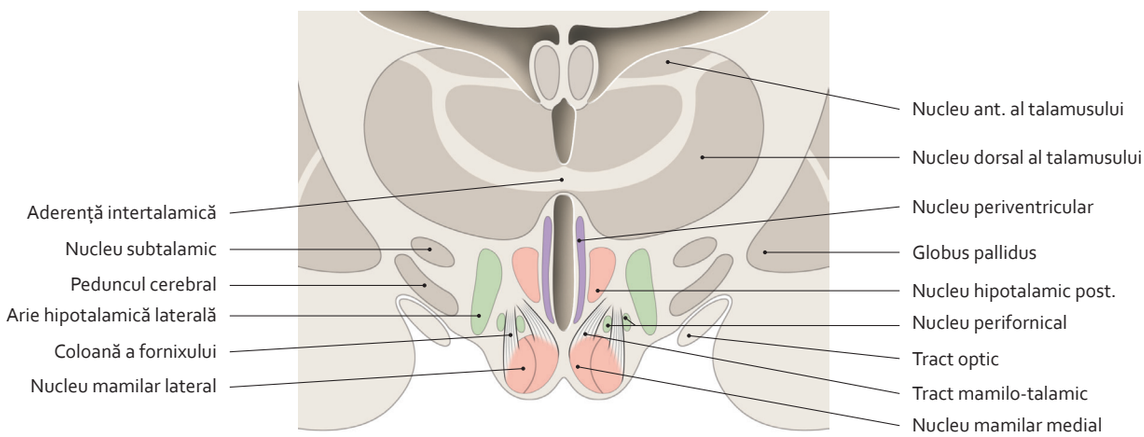

Nuclei ai hipotalamusului
(secțiune frontală posterioară)

3064 588-715.indd 656 28.07.2014 19:24:39

9.65 Hipotalamusul (3)

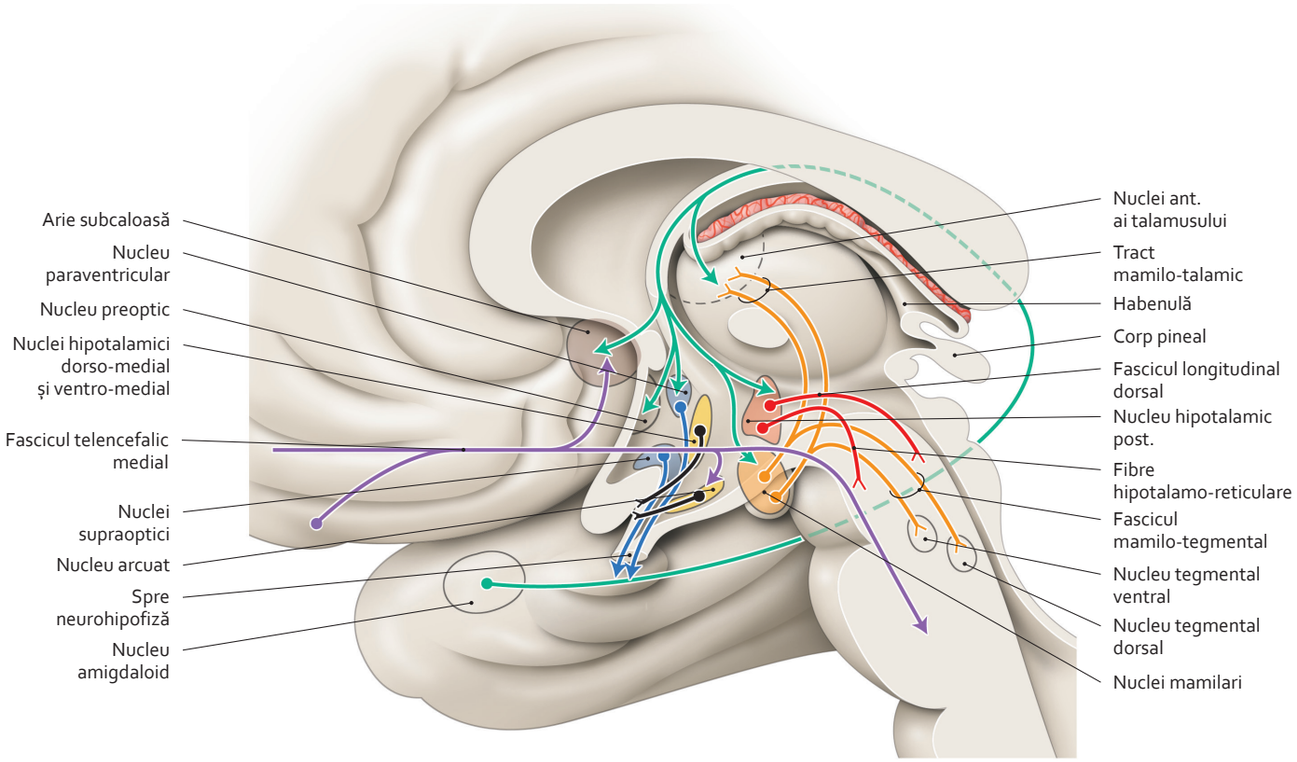

Sistematizare a hipotalamusului
(secțiune sagitală – vedere internă)

Notă

Funcții ale hipotalamusului

- **Control al sistemului autonom**
  - *Aria hipotalamică anterioară* (rostrală) este excitatorie a sistemului nervos parasimpatic.
  - *Ariile hipotalamice posterioară și laterală* sunt excitatorii ale sistemului nervos simpatic.
- **Control al hipofizei prin:**
  - *tractul hipotalamo-hipofizar.* Transportă hormonul antidiuretic (vasopresină) și ocitocina, secretată de neuronii magnocelulari;
  - *tractul tubero-infundibular*. Axonii săi provin din neuronii parvocelulari, din nucleii supraoptici, preoptici, paraventriculari, ventro-medial și arcuat, care secretă hormoni eliberatori (liberine) și statine sau hormoni inhibitori.
- **Reglare a apei din organism**
- **Control al aportului de hrană**
  - *Nucleul ventro-medial* inhibă dorința de a mânca.
  - *Nucleul hipotalamic lateral* induce dorința de a mânca.
- **Termoreglare**
  - *Hipotalamusul anterior* controlează temperatura corpului.
  - *Hipotalamusul posterior* contribuie la producerea și conservarea căldurii.
- **Reglare a ciclului circadian veghe–somn**
  Aria hipotalamică posterioară este implicată în starea de veghe.
- **Reglare a comportamentului sexual**
  Prin secreția de numeroși hormoni care stimulează hipofiza.
- **Implicare în emoții și în comportament**

3064 588-715.indd 657 28.07.2014 19:24:44

9.66 Hipofiza (1)

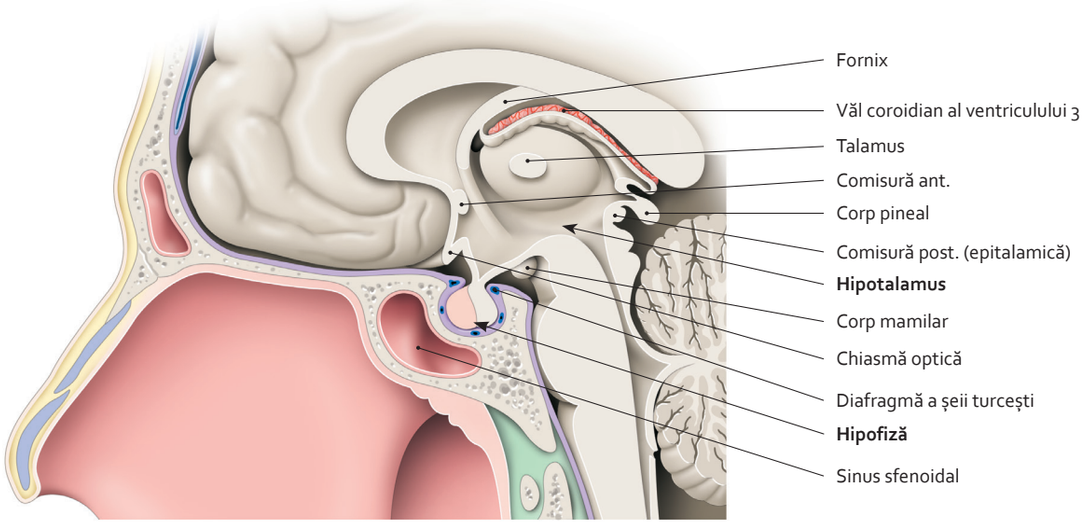

***Hipofiză* in situ**
(secțiune sagitală mediană a creierului și a fosei anterioare a craniului – vedere medială)

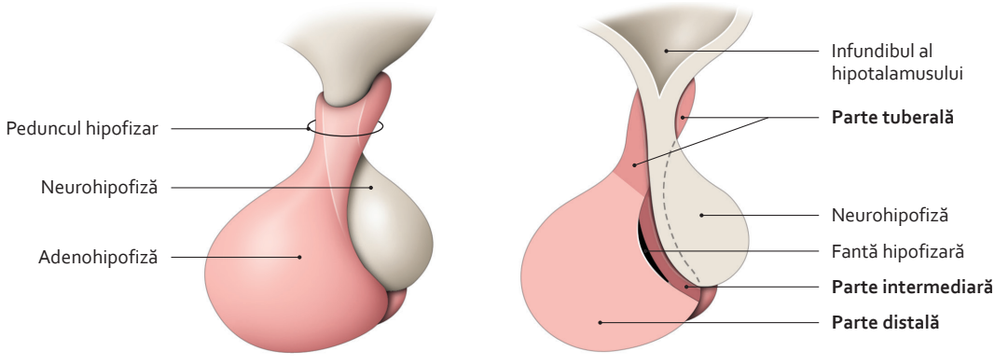

Părți ale hipofizei

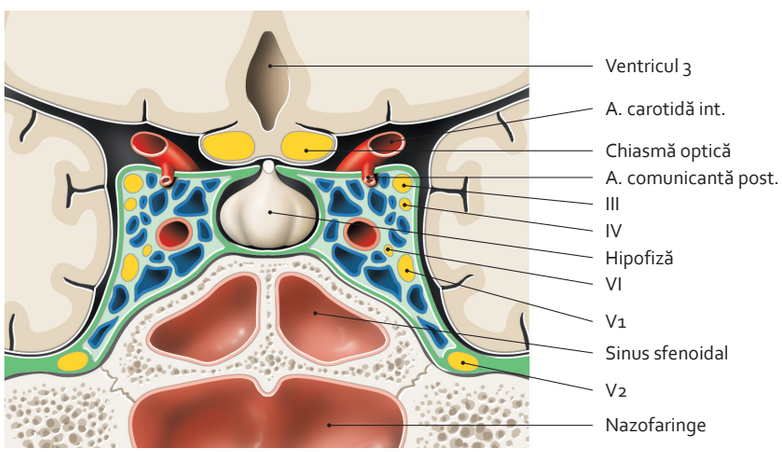

***Hipofiză* in situ**
(secțiune frontală a sinusurilor cavernoase – vedere posterioară)

3064 588-715.indd 658 28.07.2014 19:24:50

9.67 Hipofiza (2)

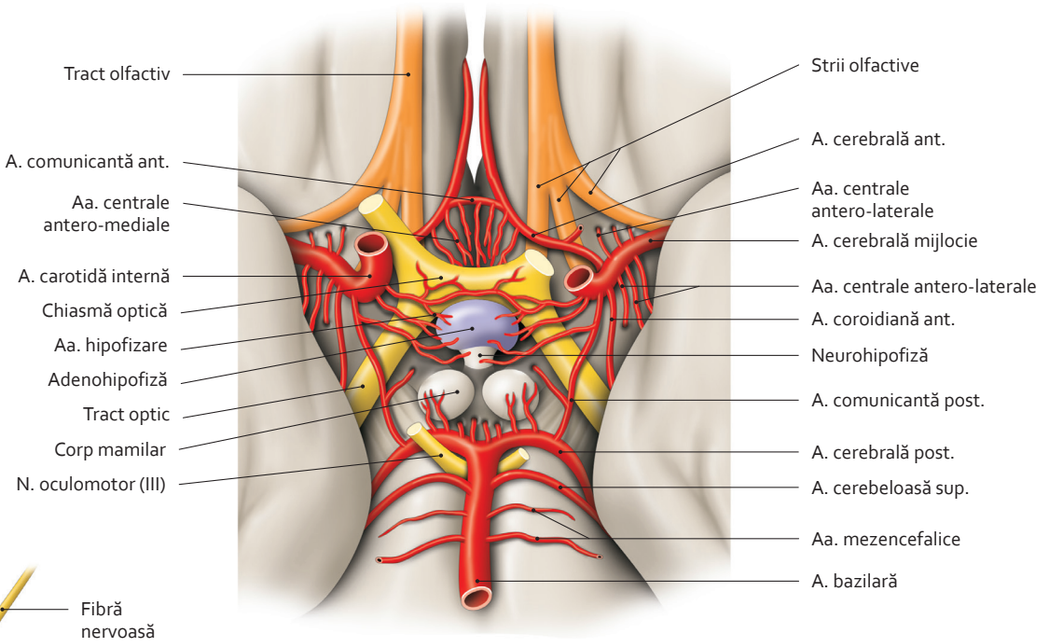

Artere ale hipofizei
(vedere inferioară a creierului)

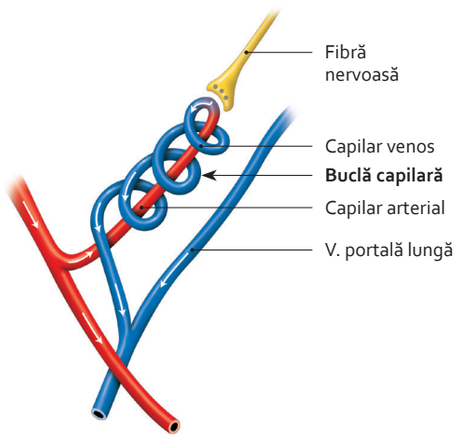

Joncțiuni ale capilarelor și ale unei fibre nervoase hipotalamice

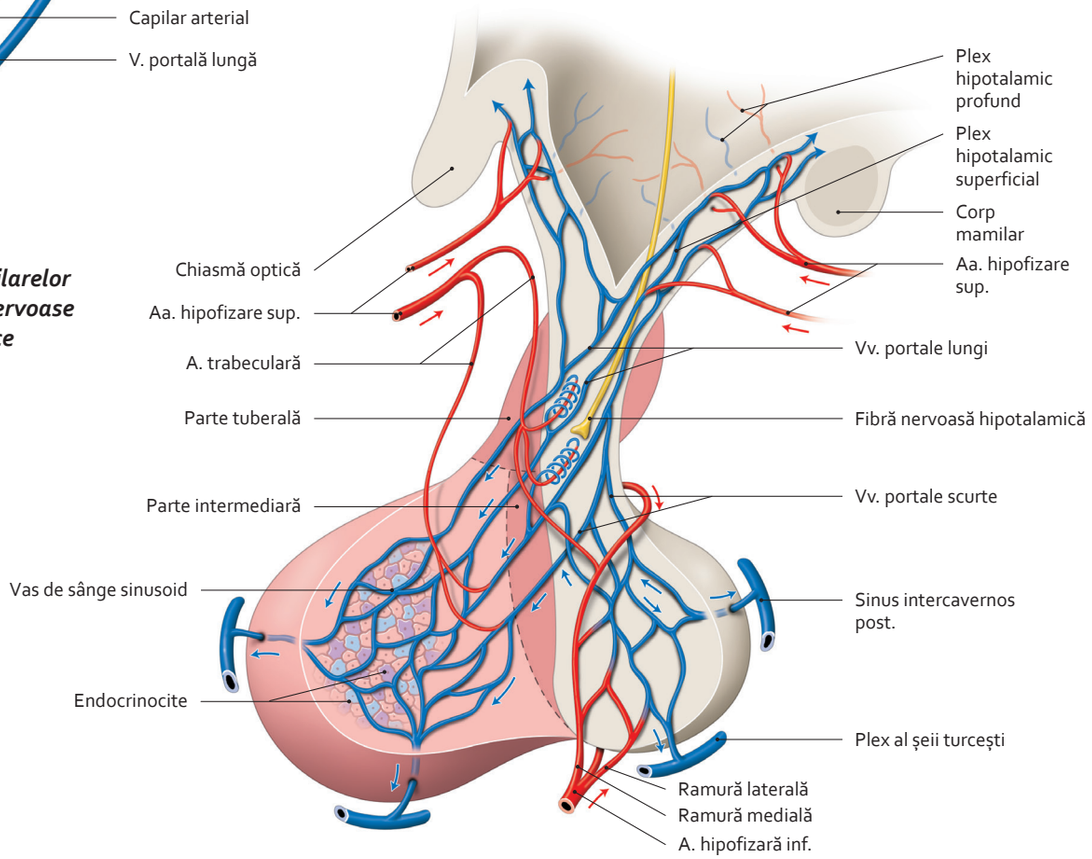

Vascularizație funcțională a hipofizei

3064 588-715.indd 659 28.07.2014 19:24:59

9.68 Hipofiza (3)

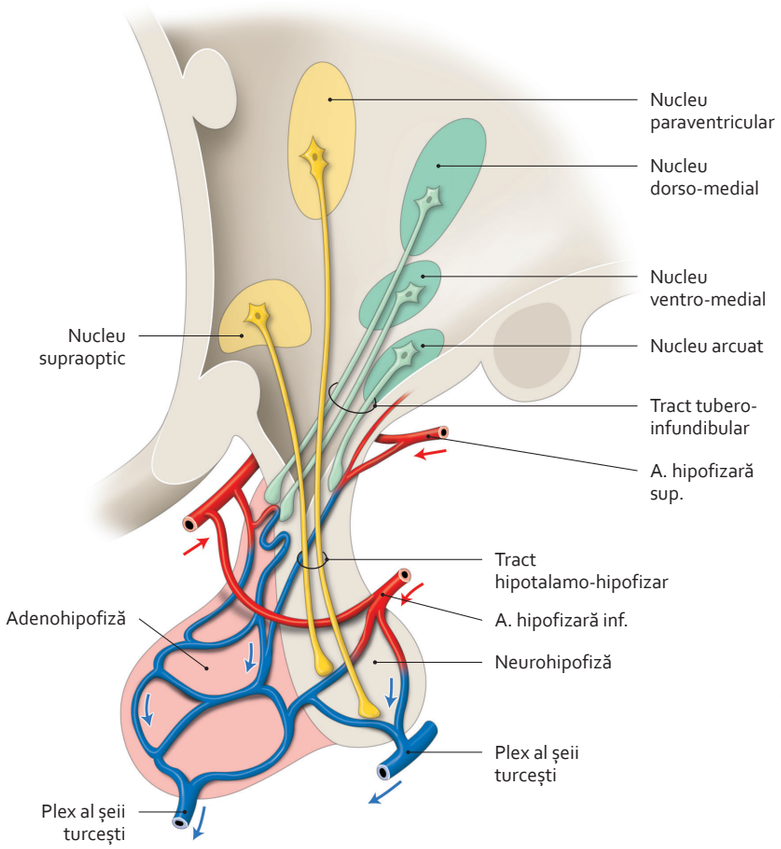

Neurohipofiză – sistematizare

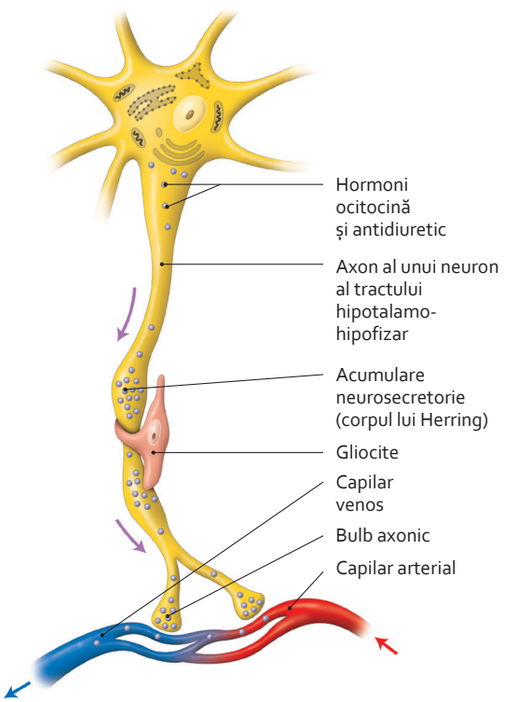

Secreție a neurohipofizei

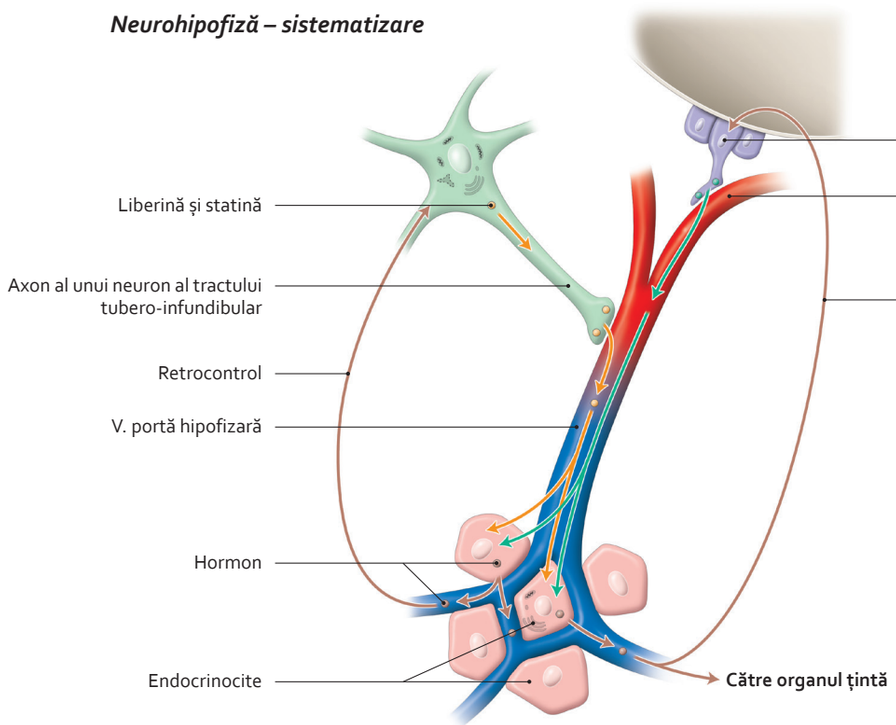

Control al adenohipofizei

Notă

Adenohipofiza este destinată reglării a numeroase glande endocrine.
Neurohipofiza, extensie a hipotalamusului, stochează acumulările neurosecretorii (hormon antidiuretic și ocitocină)

3064 588-715.indd 660 28.07.2014 19:25:08

9.69 Lobii și girusurile cerebrale (1)

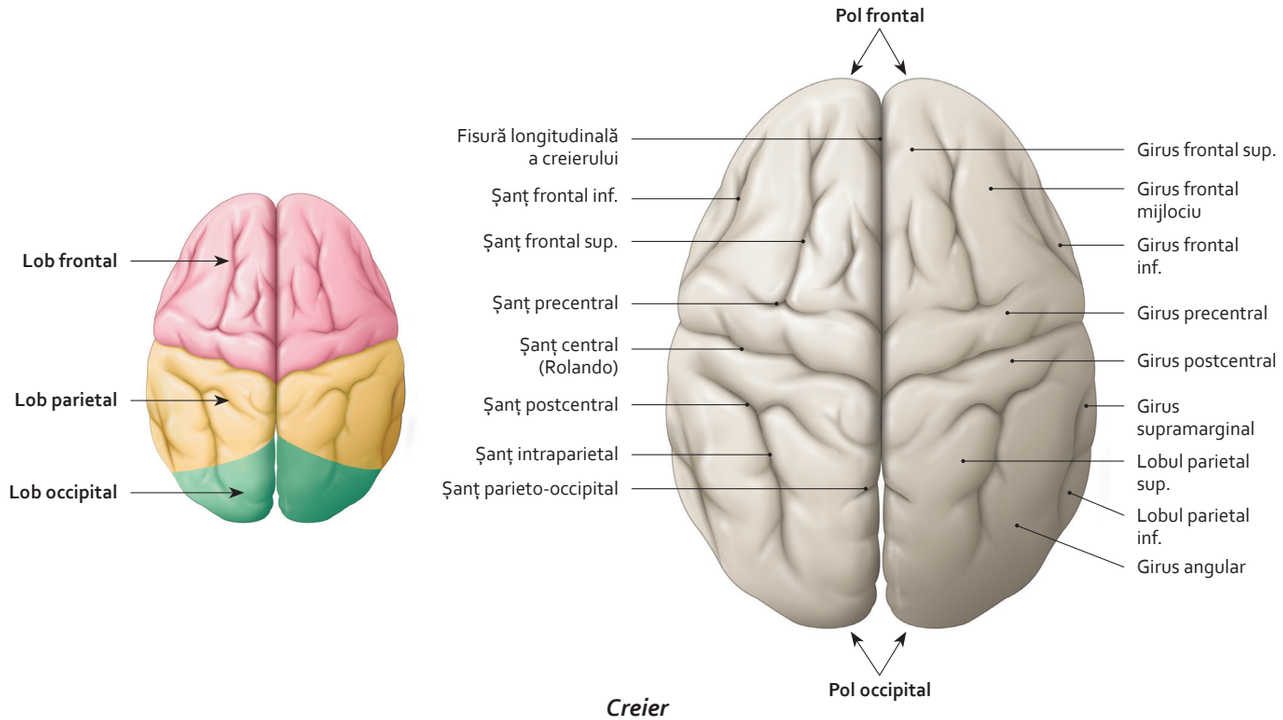

Creier
(vedere superioară)

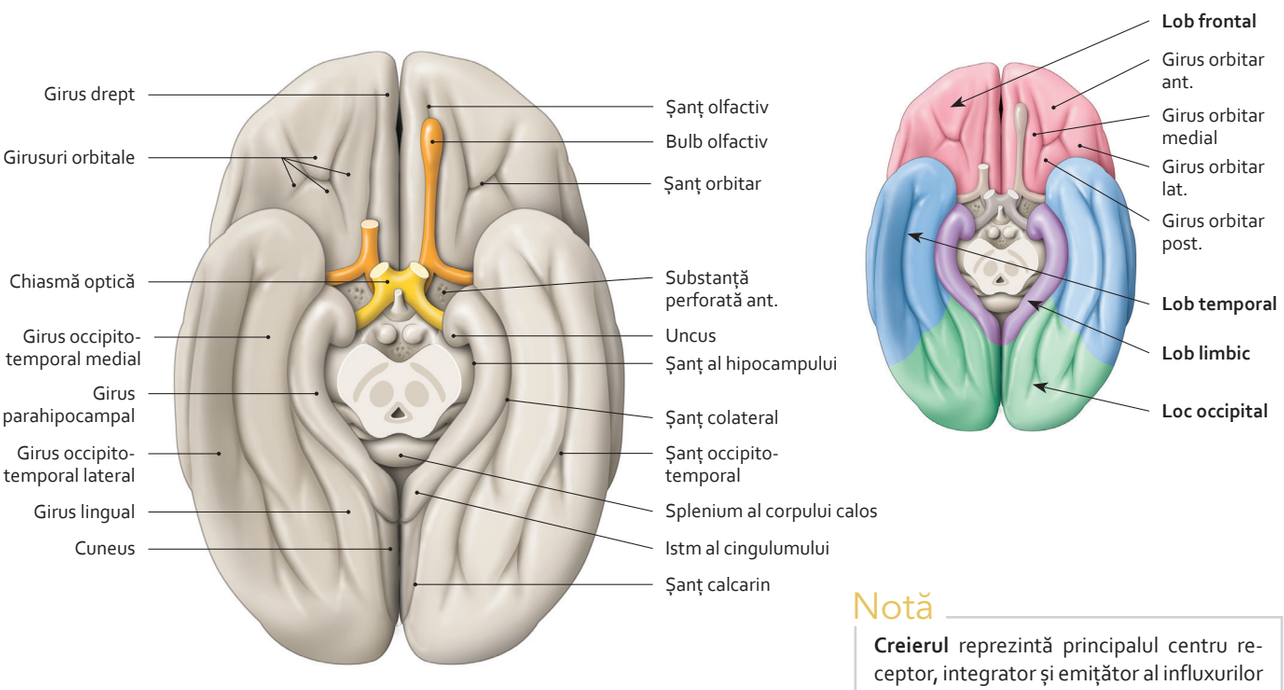

Creier
(vedere inferioară)

Notă

Creierul reprezintă principalul centru receptor, integrator și emițător al influxurilor nervoase.
Activitatea sa metabolică considerabilă, relativ constantă ziua și noaptea, face din creier organul care consumă cea mai mare cantitate de energie. Utilizează circa 20% din consumul de oxigen în repaus.

3064 588-715.indd 661 28.07.2014 19:25:15

9.70 Lobii și girusurile cerebrale (2)

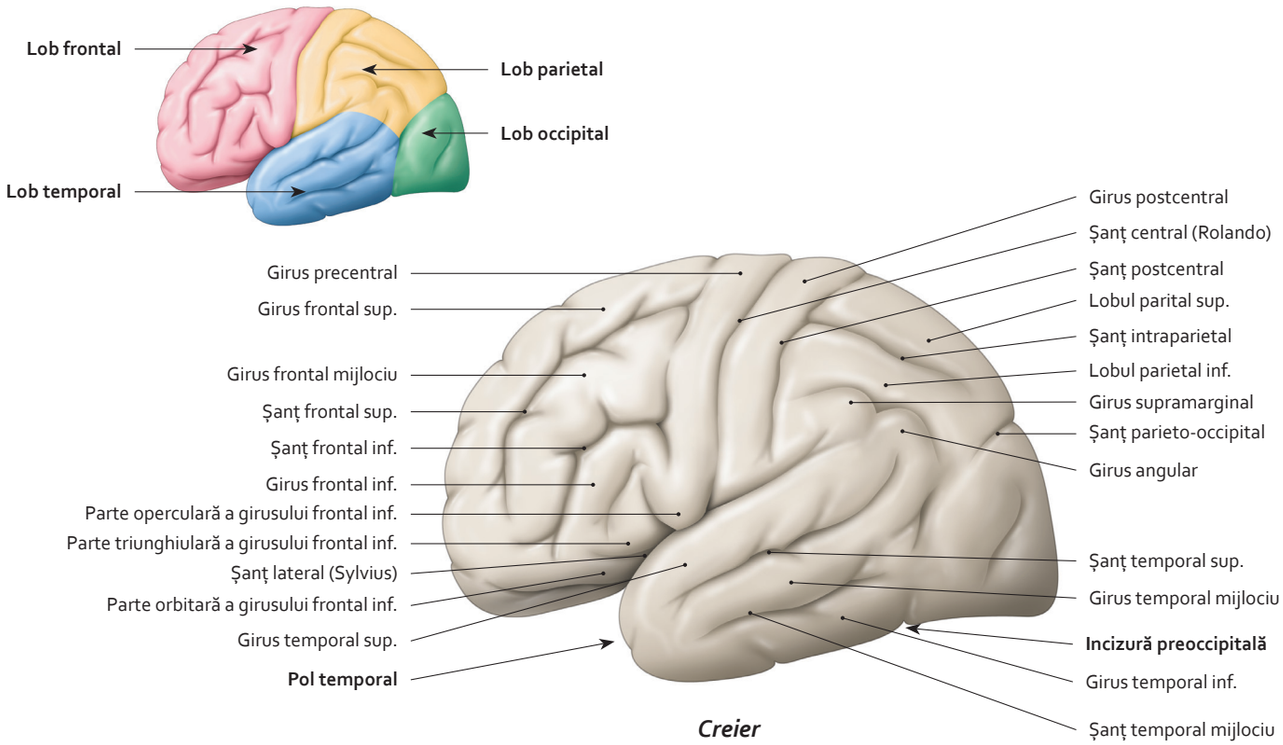

Creier
(vedere laterală)

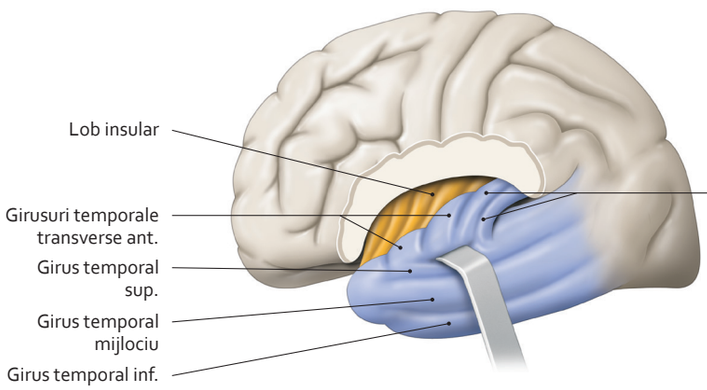

Lob temporal
(vedere laterală cu rezecție parțială a operculilor frontal și parietal)

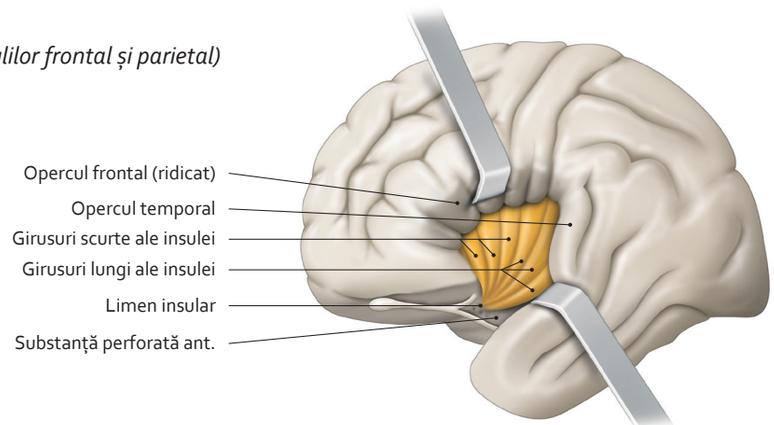

Lob insular
(fosă laterală a creierului deschis)

3064 588-715.indd 662 28.07.2014 19:25:23

9.71 Lobii și girusurile cerebrale (3)

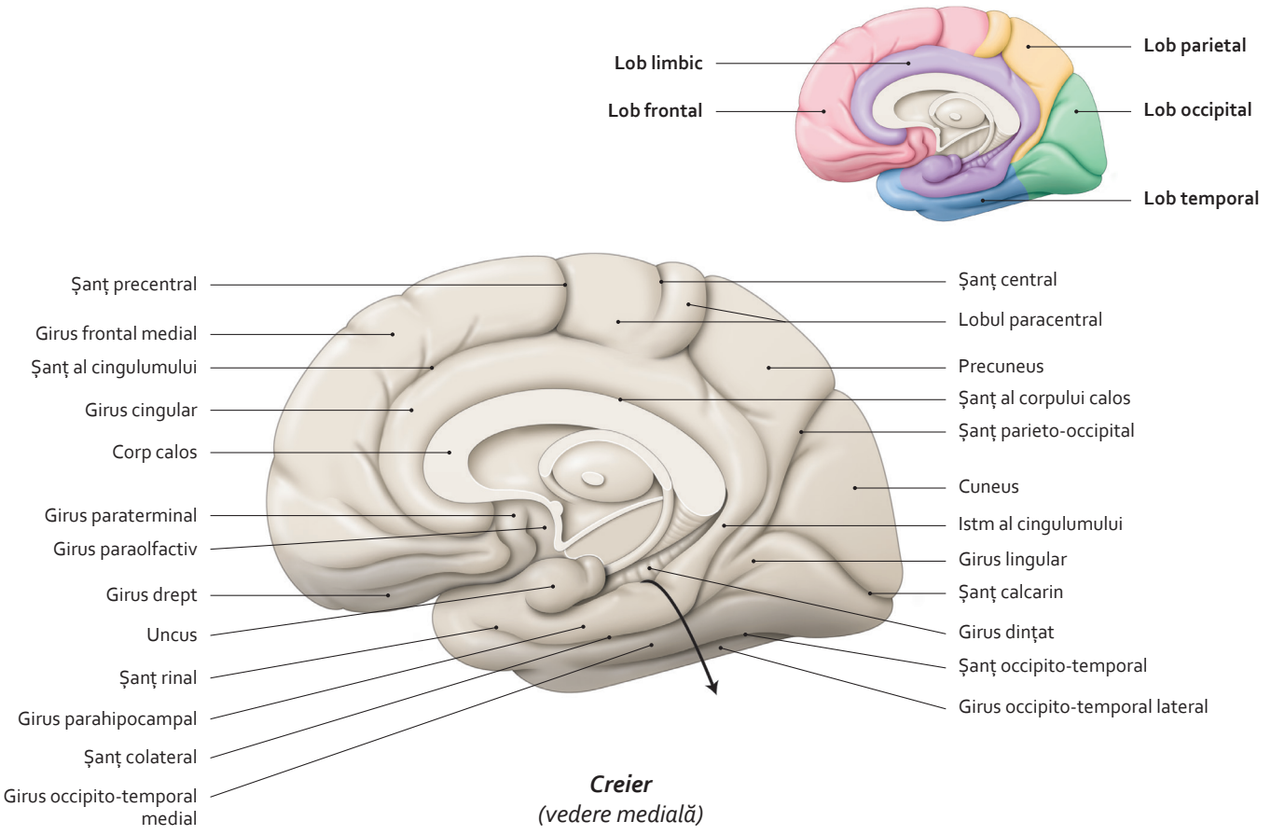

Creier
(vedere medială)

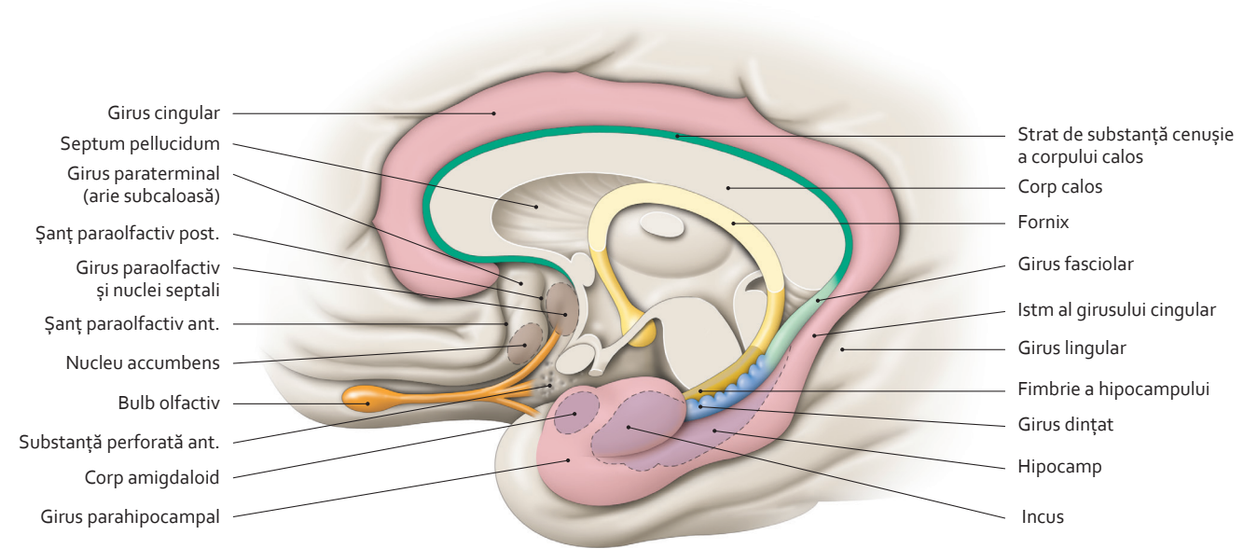

Părți ale lobului limbic și ale nucleilor bazali
(vedere medială)

9.72 Lobii și girusurile cerebrale (4)

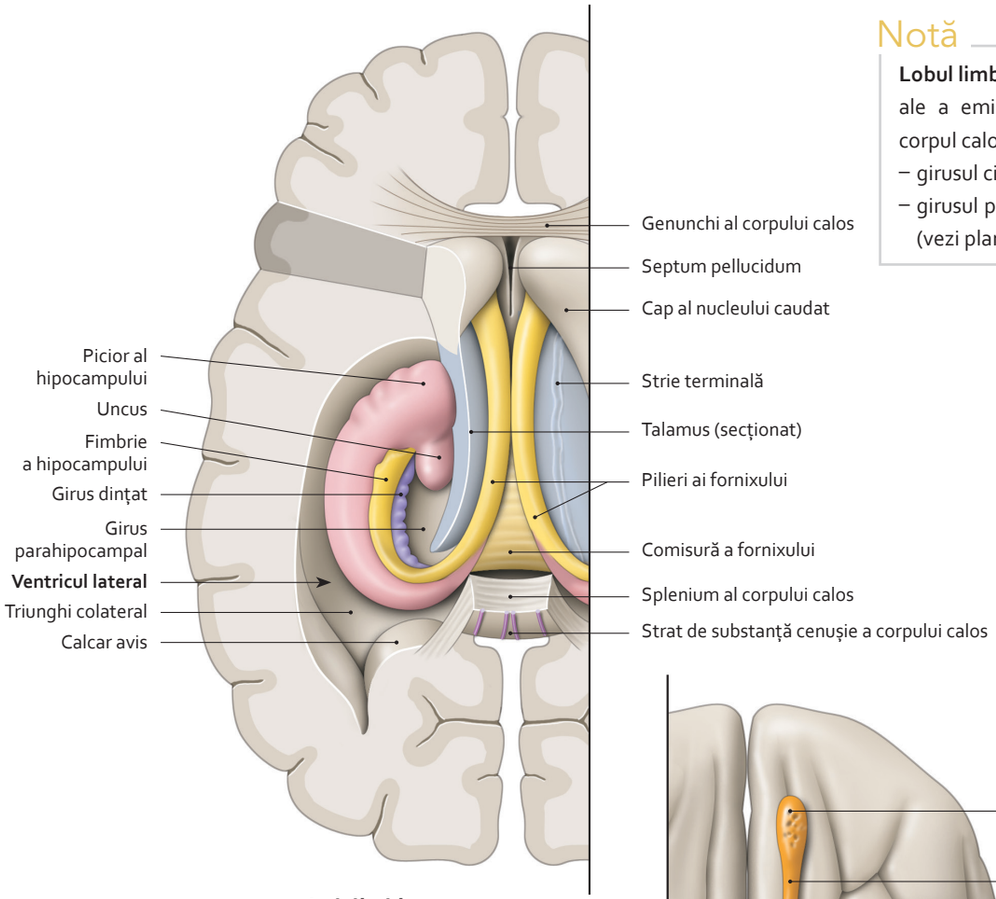

Lob limbic
(disecție a creierului – vedere superioară)

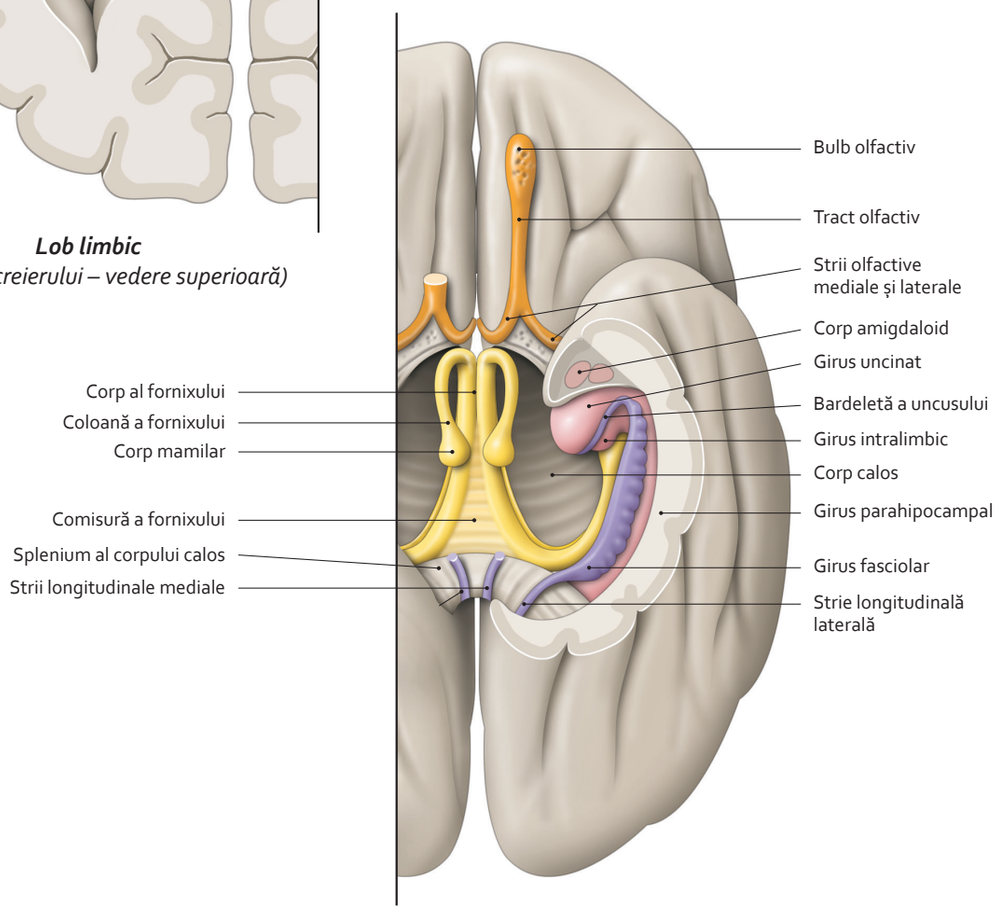

Lob limbic
(disecție a creierului – vedere inferioară)

Notă

Lobul limbic, parte majoră a feței mediale a emisferei cerebrale, circumscrie corpul calos și diencefalul. Cuprinde:
– girusul cingular, girusul fasciolar;
– girusul parahipocampal și hipocampul (vezi planșele 9.88 și 9.89)

3064 588-715.indd 664 28.07.2014 19:25:37

9·73 Nucleii bazali ai creierului (1)

Notă

Nucleii bazali ai creierului sunt aglomerări de substanță cenușie, interconectați și situați la interiorul fiecărei emisfere cerebrale. Formează două grupe.

1. *Corpul striat (striatum)* cuprinde:
   - corpul striat (striatum) dorsal care grupează:
     - nucleul caudat;
     - nucleul lentiform (putamen, globus pallidus lateral și medial);
     - claustrum;
   - corpul striat (striatum) ventral care grupează:
     - nucleul accumbens;
     - substanța nenumită encefalică;
     - nucleul bazal encefalic.
2. *Nucleul amigdaloid*.

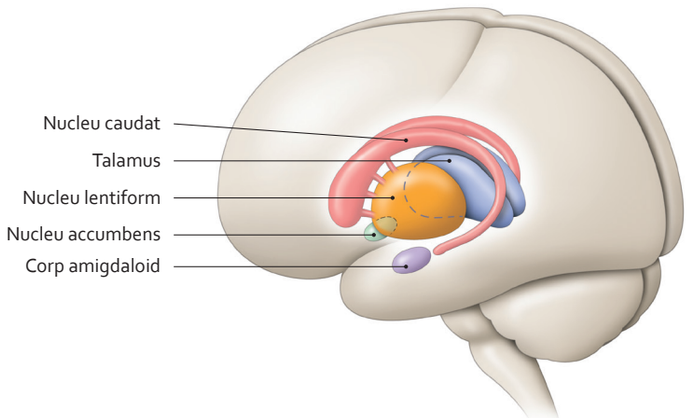

***Nuclei bazali ai creierului* in situ**
(vedere latero-posterioară)

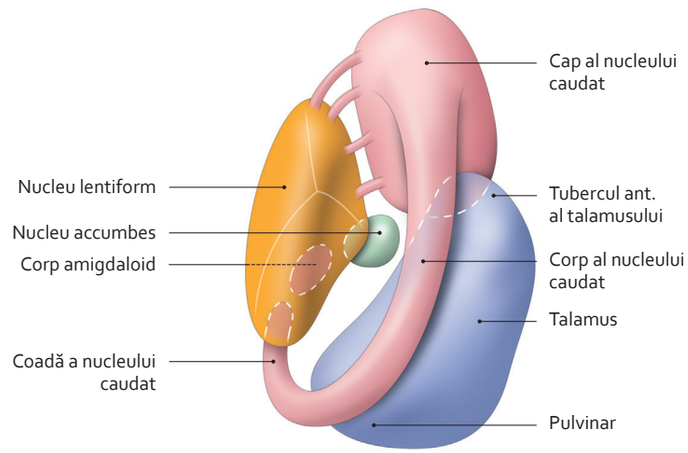

Raporturi dintre nucleii bazali stângi
(vedere supero-posterioară)

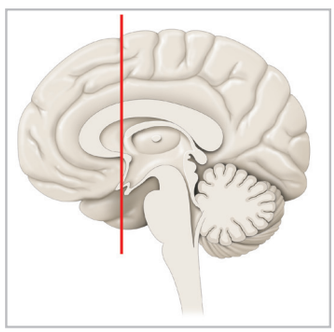

Nivel al secțiunii

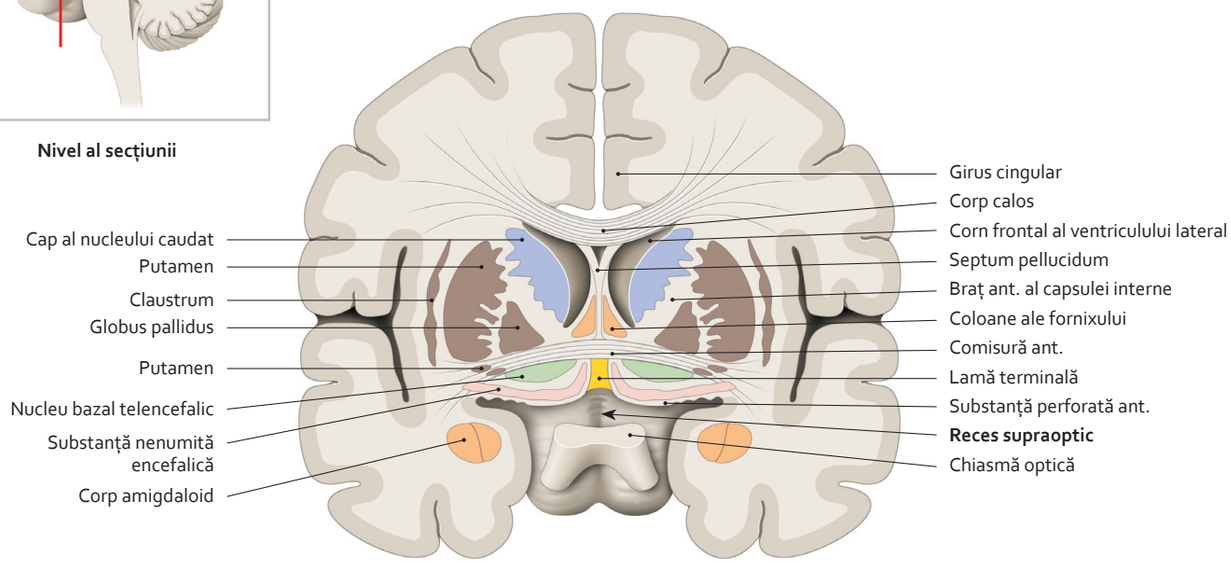

***Nuclei bazali ai creierului* in situ**
(secțiune frontală a creierului la nivelul lamei terminale)

3064 588-715.indd 665 28.07.2014 19:25:44

9.74 Nucleii bazali ai creierului (2)

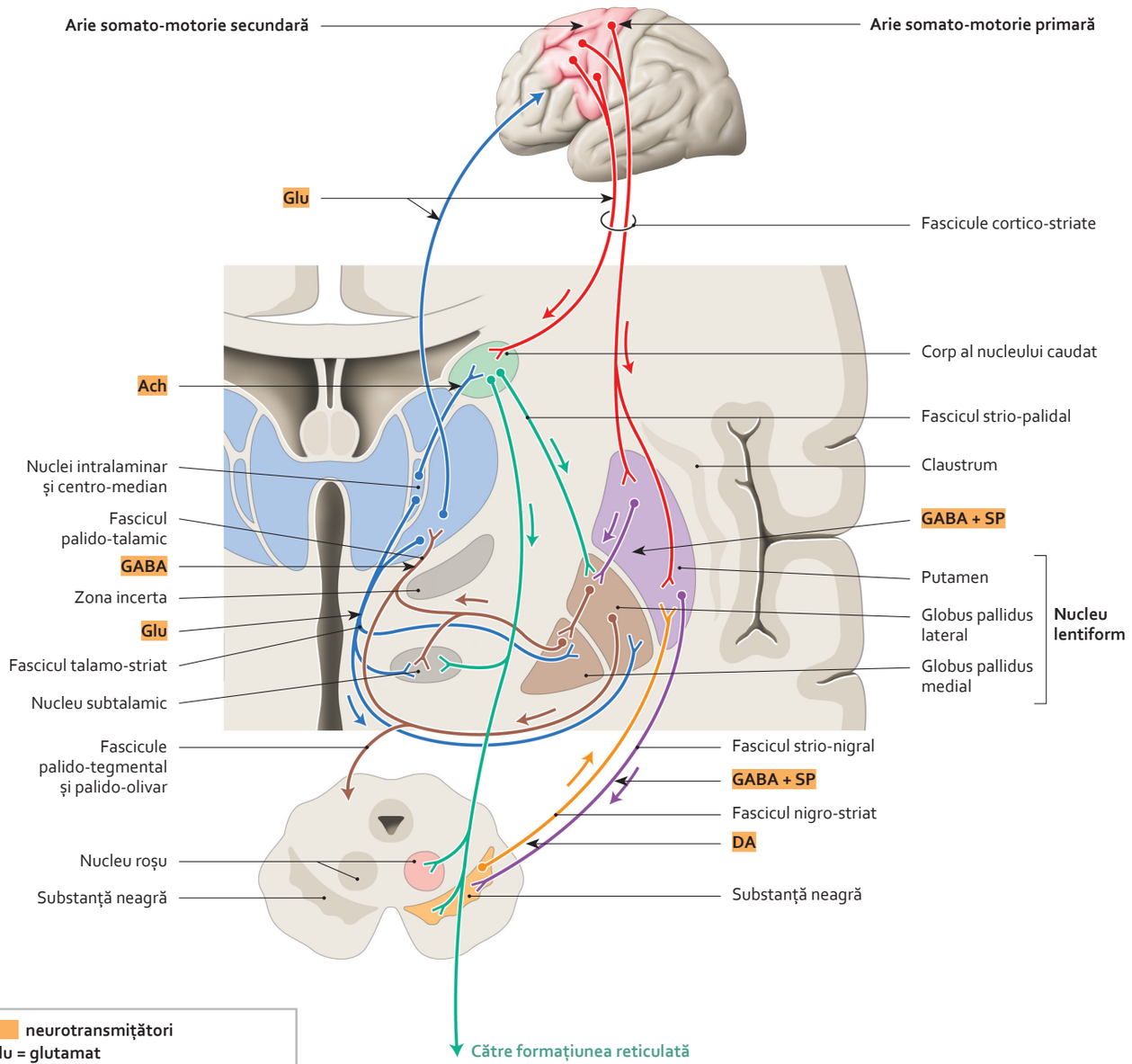

Sistematizare a corpului striat (striatum) dorsal
(schematic)

Notă

Funcția corpului striat (striatum) dorsal
Participă la reglarea funcției motorii indirecte (sau extrapiramidală).

- Coordonează mișcările reflexe de flexie și de extensie, cu scopul menținerii ortostatismului.
- Modulează tonusul muscular.
- Controlează activitatea motorie automată sau semiautomată (în particular a mimicii, a cuvântului, a scrisului, a sporturilor...)

3064 588-715.indd 666 28.07.2014 19:25:49

9.75 Nucleii bazali ai creierului (3)

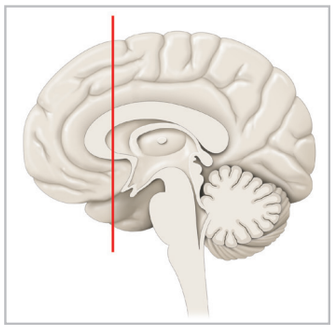

Nivel al secțiunii

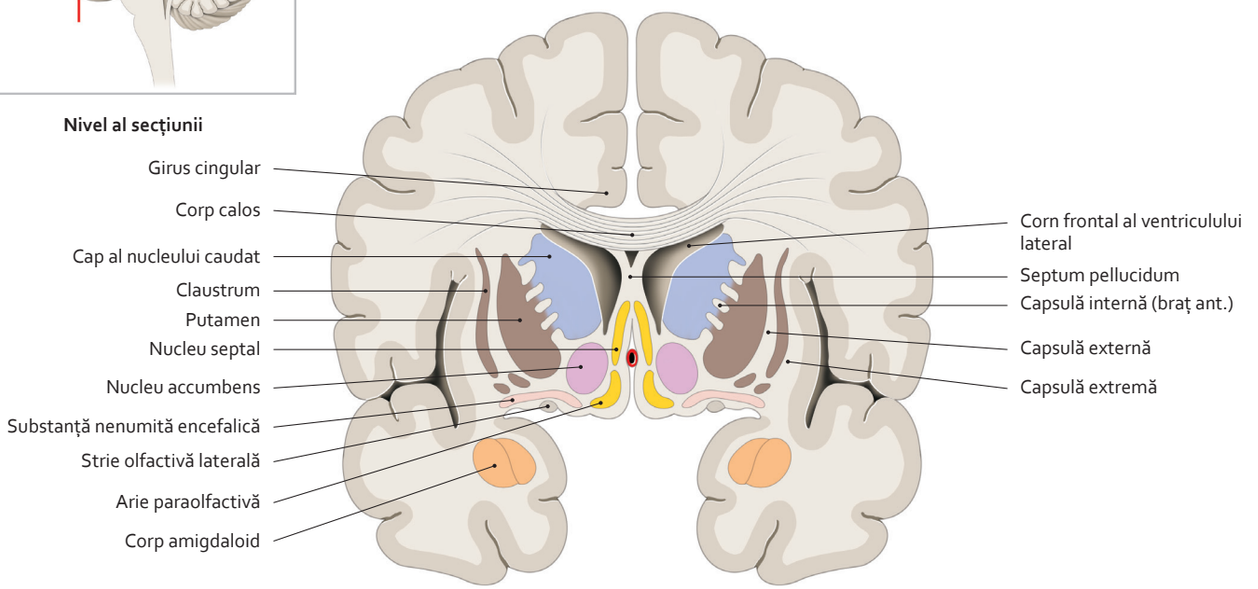

Corp striat (striatum) ventral
(secțiune frontală a creierului la nivelul nucleului accumbens)

Notă

Funcția corpului striat (striatum) ventral

- **Nucleul accumbens,** nucleu mare al regiunii septale, joacă un rol central în motivație. El reprezintă veriga centrală a circuitului recompensei.
- **Nucleul bazal telencefalic** ar fi extensia nucleului central al corpului amigdaloid în regiunea sublenticulară.
- **Substanța nenumită encefalică** este implicată în sistemul limbic.

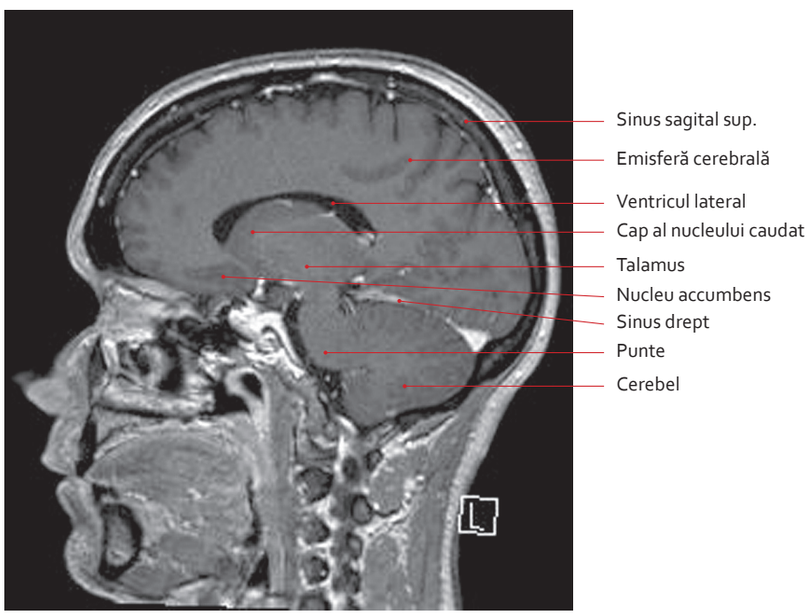

Secțiune parasagitală a capului – RMN cu gadoliniu
(clișeu dr. T. Diesce)

9.76 Nucleii bazali ai creierului (4)

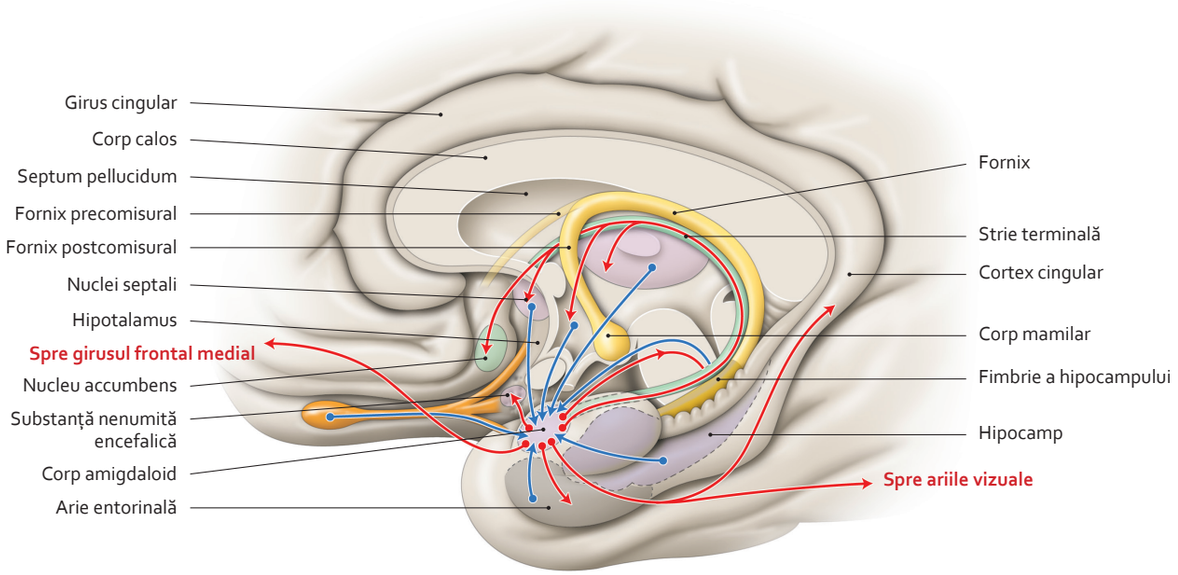

Sistematizare a corpului amigdaloid
(vedere medială)

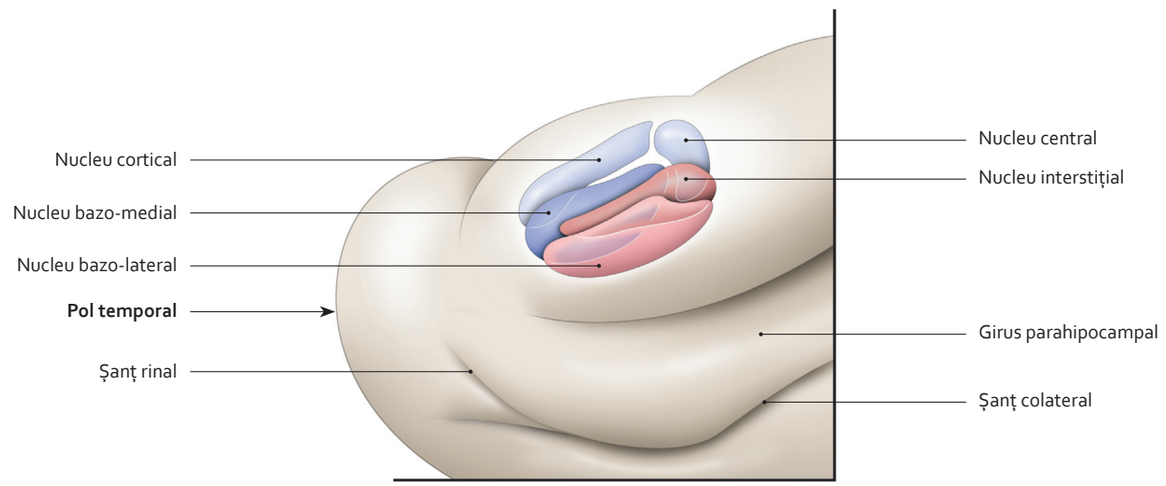

Nuclei ai corpului amigdaloid
(complex amigdaloid)

Notă

Vezi **Sistemul limbic** (planșa 9.88).

9.77 Structurile pertinente ale creierului (1)

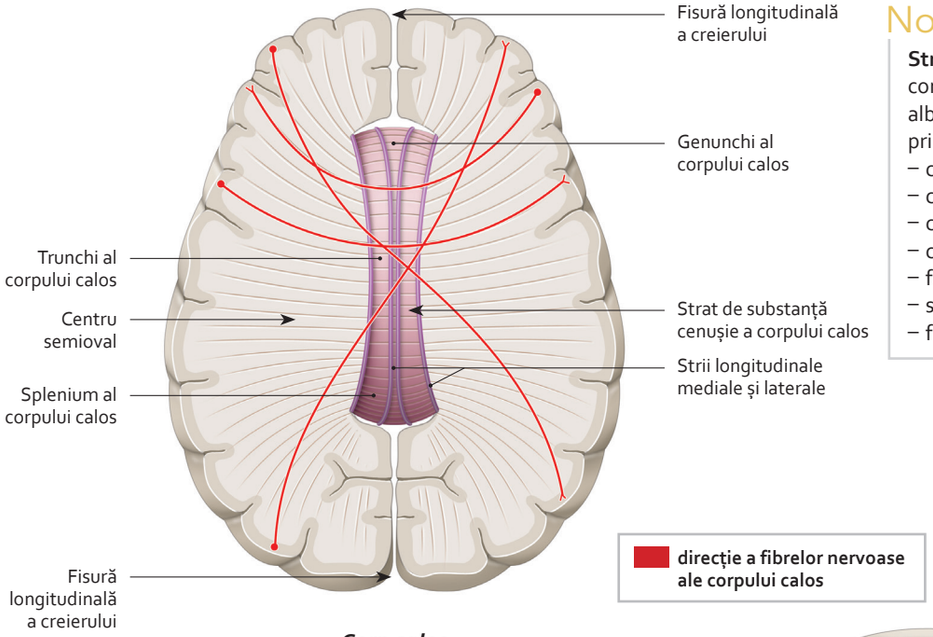

Corp calos
(ablație a părții superioare a emisferelor cerebrale – vedere superioară)

Notă

Structurile pertinente ale creierului, constituite esențialmente din substanță albă situată în jurul nucleilor bazali, cuprind:
- corpul calos;
- capsula internă și corona radiata;
- capsulele externă și internă;
- comisura anterioară a creierului;
- fornixul;
- septum pellucidum;
- fibrele asociative encefalice.

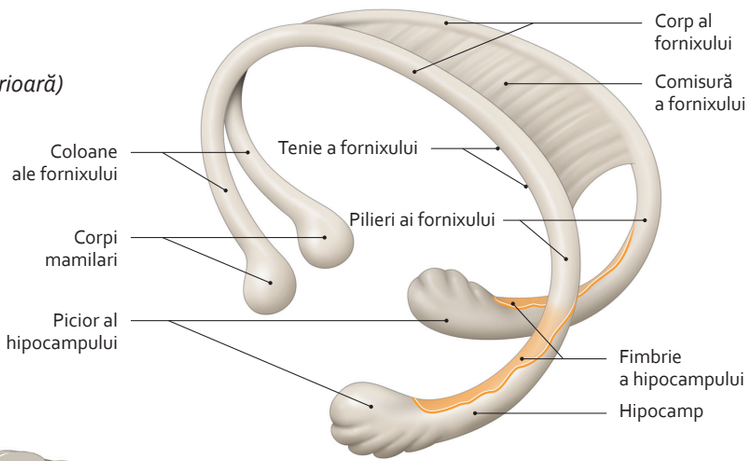

Părți ale fornixului

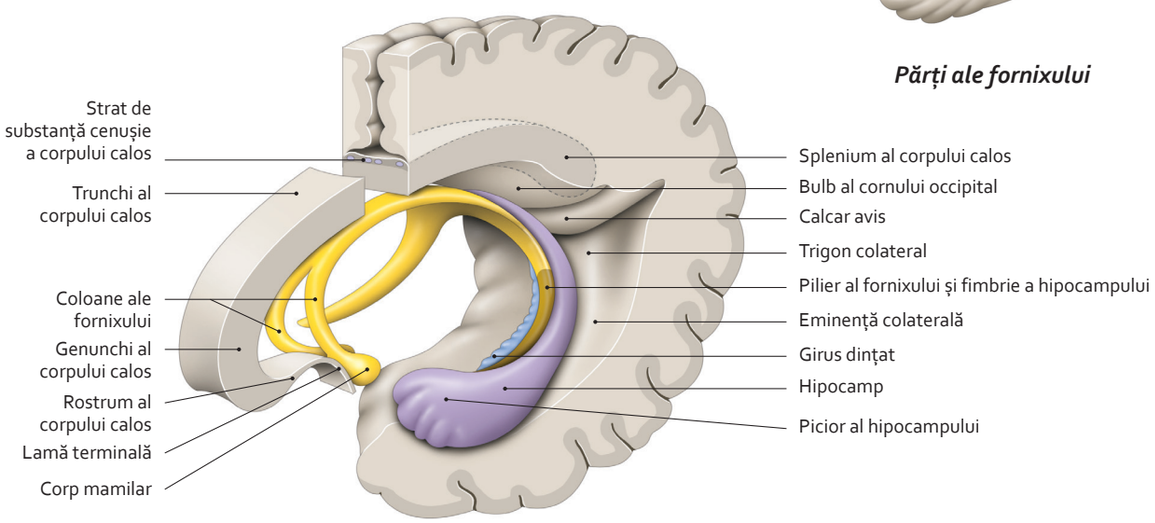

Hipocamp și fornix
(girus parahipocampal îndepărtat)

3064 588-715.indd 669 28.07.2014 19:26:12

9.78 Structurile pertinente ale creierului (2)

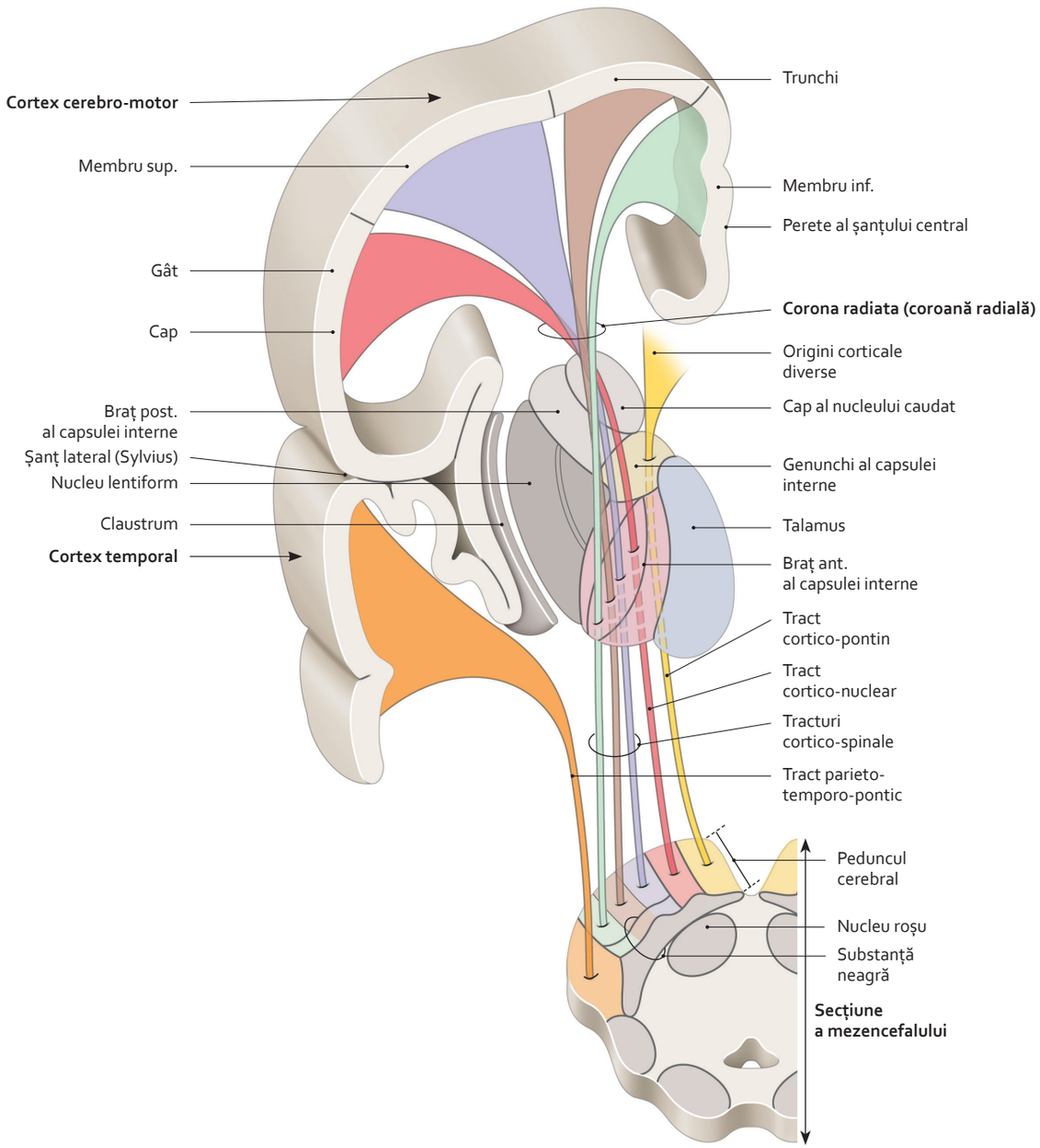

Sistematizare a capsulei interne

3064 588-715.indd 670 28.07.2014 19:26:19

9.79 Structurile pertinente ale creierului (3)

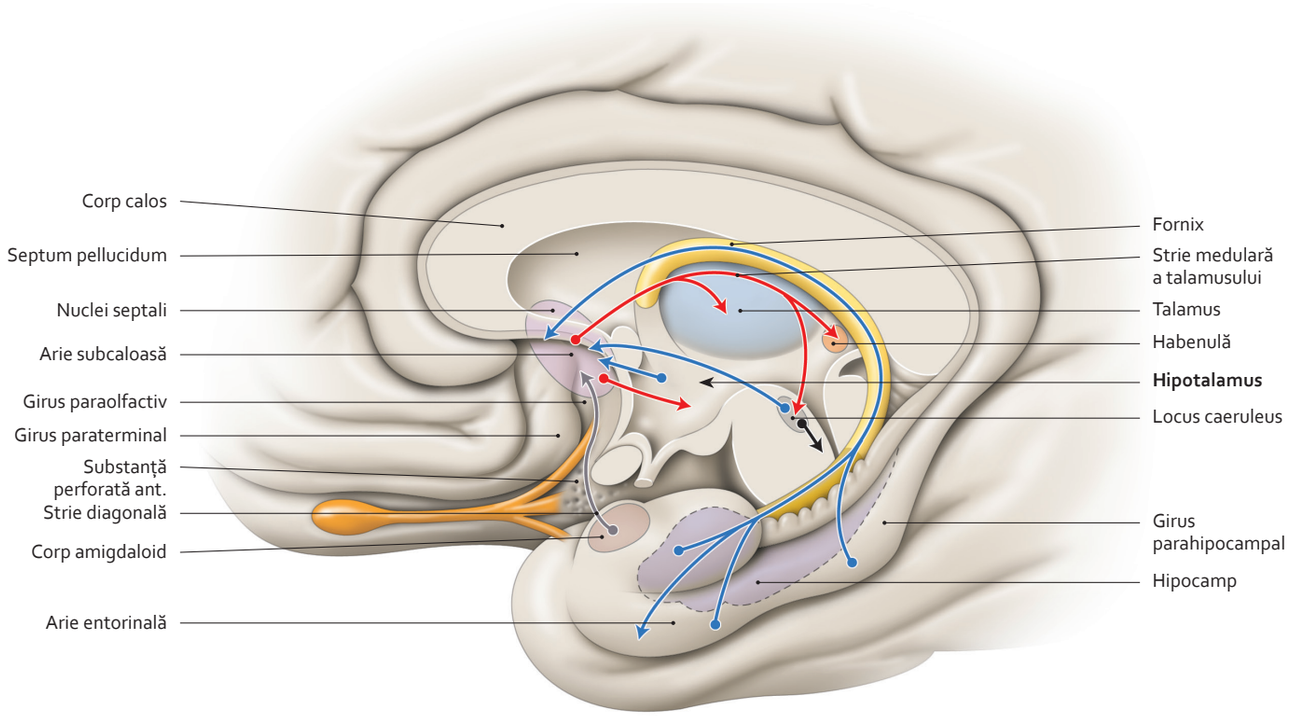

Sistematizare a septum pellucidum (nuclei septali)
(vedere medială)

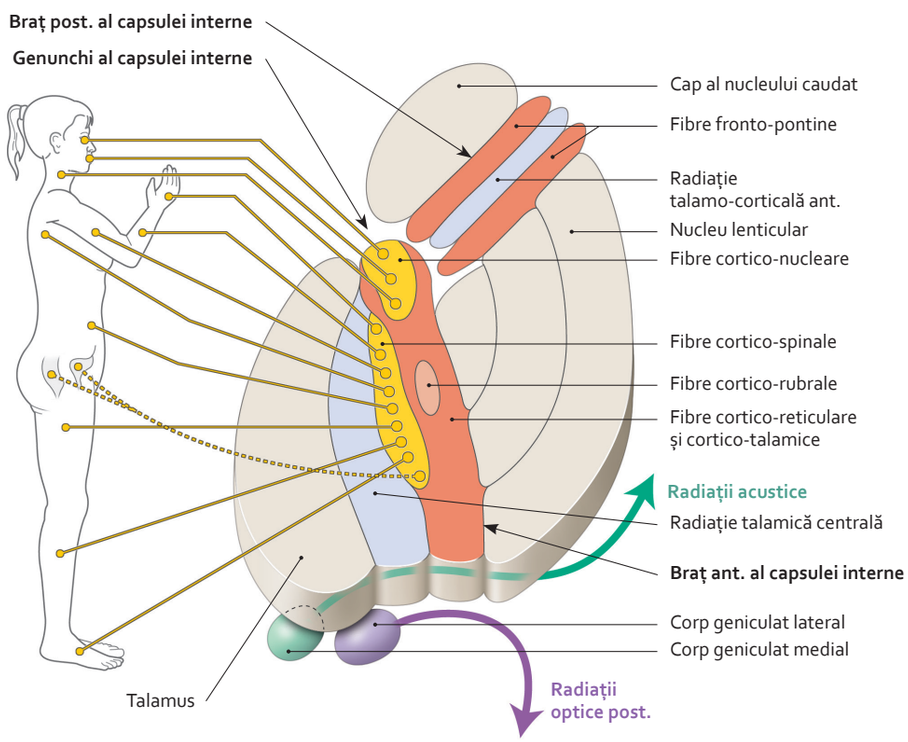

Somatotopie a capsulei interne drepte *(vedere superioară)*

3064 588-715.indd 671 28.07.2014 19:26:24

9.80 Structurile pertinente ale creierului (4)

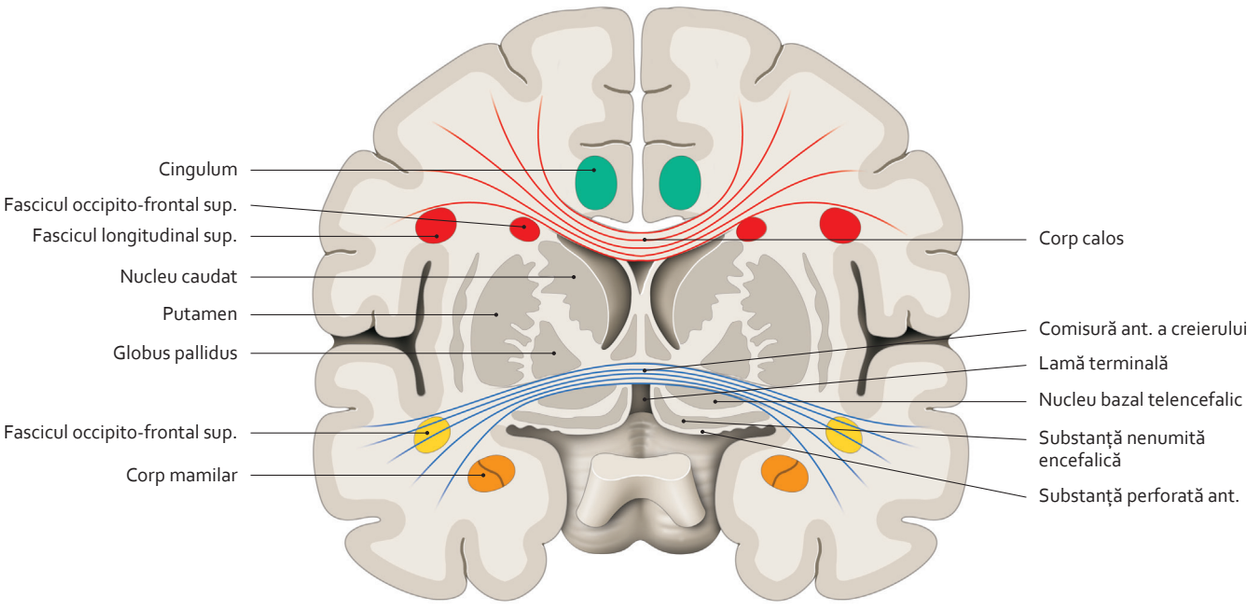

Principale comisuri encefalice și fibre de asociere transversale
(secțiune frontală trecând prin comisura anterioară)

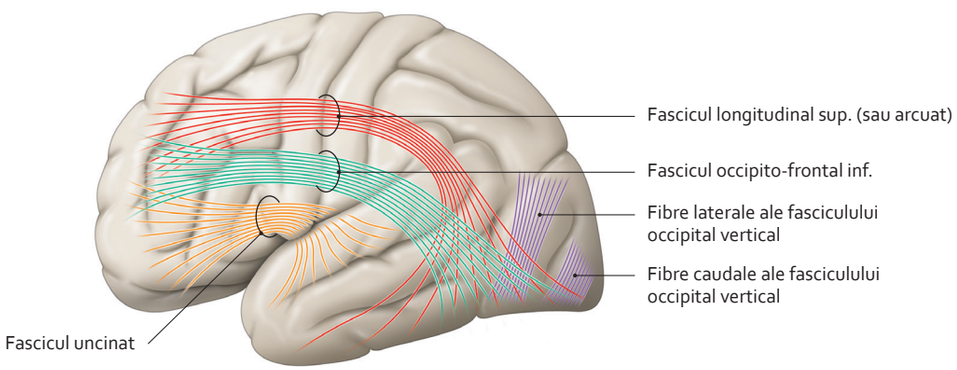

Față laterală

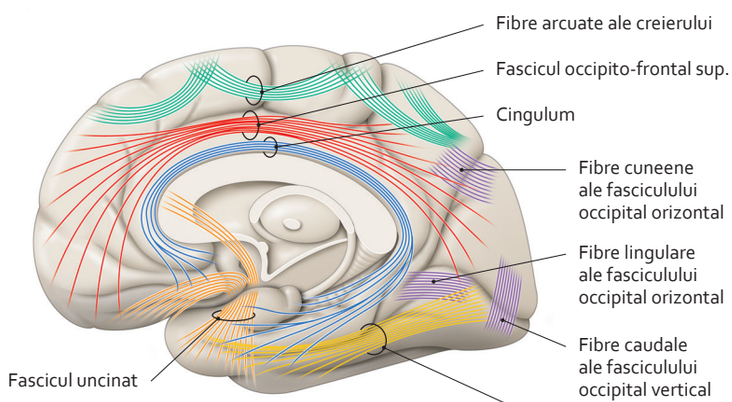

Față medială

Proiecție a fibrelor de asociere longitudinale pe fețele creierului

Notă

Fibre de asociere telencefalice

- **Fibrele interemisferice,** care unesc două regiuni corticale ale celor două emisfere, cuprind corpii caloși și comisura anterioară.
- **Fibrele intraemisferice** unesc două regiuni corticale ale aceleiași emisfere.

Ele cuprind:
– fibrele arcuate ale creierului;
– cingulum al creierului;
– fasciculele longitudinale superior, longitudinal inferior, uncinat al creierului, occipito-frontal superior, occipito-frontal inferior, occipitale verticale și occipitale orizontale.

3064 588-715.indd 672 28.07.2014 19:26:32

9.81 Structura cortexului cerebral (1)

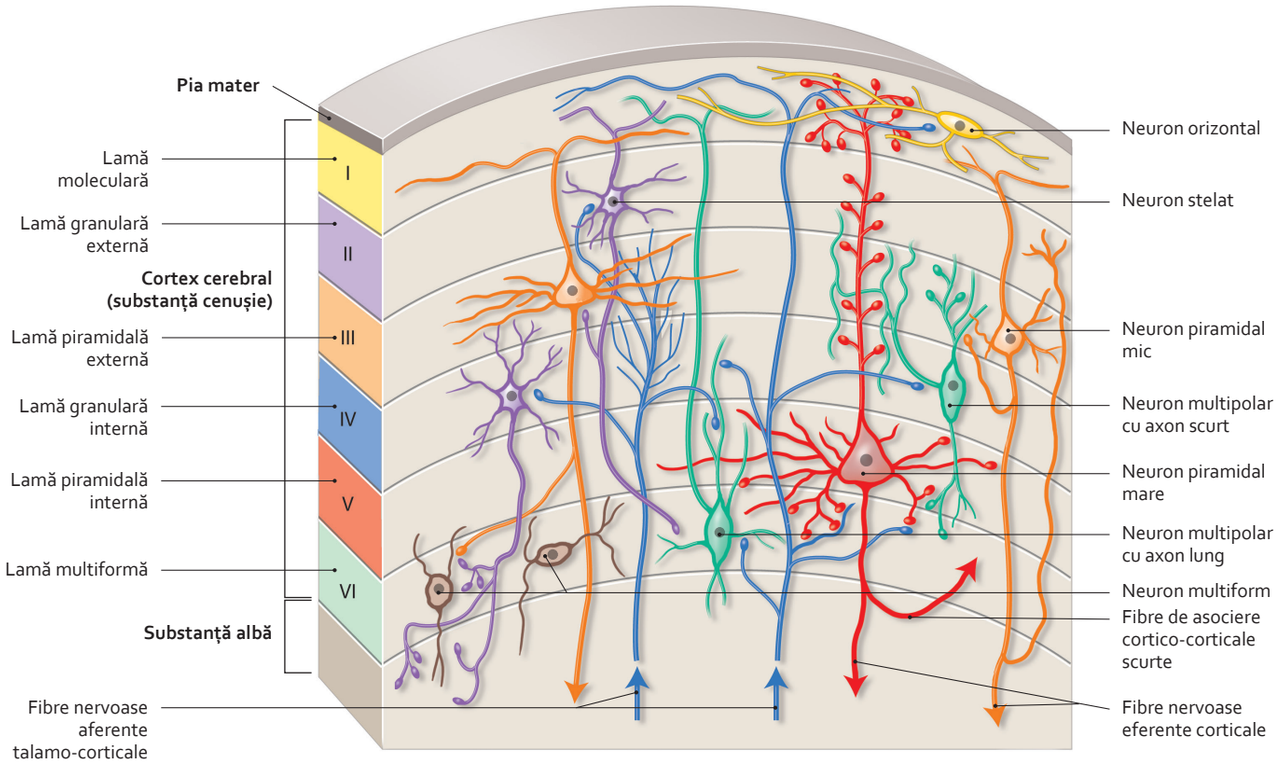

Lame și neuroni principali ai cortexului cerebral

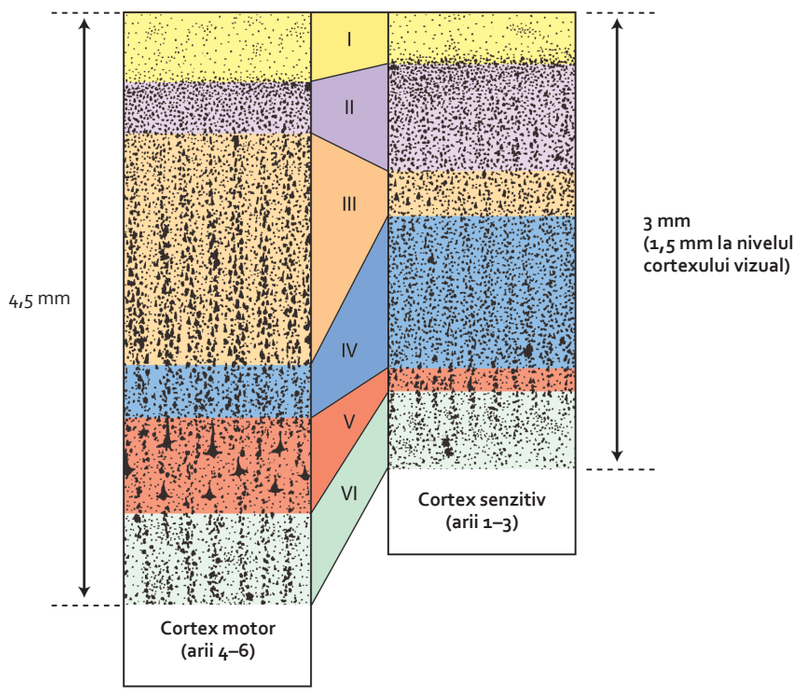

Citoarhitectonică a cortexului cerebral
(după Nissl) ***– diferențe regionale***

Notă

Izocortexul sau neocortexul, gros, este format din șase lame:
- lama moleculară (lama I)
- lama granulară externă (lama II)
- lama piramidală externă (lama III)
- lama granulară internă (lama IV)
- lama piramidală internă (lama V)
- lama multiformă (lama VI).

Mezocortexul este format din patru până la cinci lame și se observă în girusul angular, în ariile vizuală, auditivă...

Alocortexul cuprinde:
- *arhicortexul*, format din patru lame, care privește cortexul hipocampal;
- *paleocortexul*, format din trei lame, care privește cortexul ariilor olfactive.

3064 588-715.indd 673 28.07.2014 19:26:40

9.82 Structura cortexului cerebral (2)

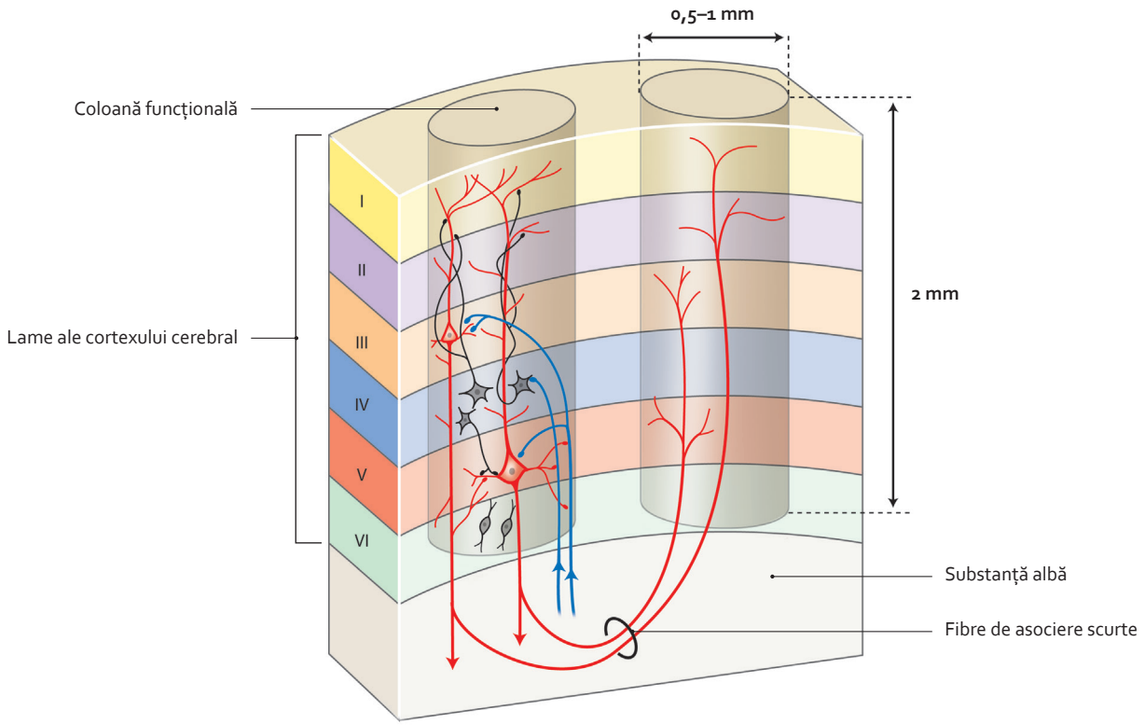

Coloane de dominanță funcțională

Notă

Cortexul cerebral este un mozaic de regiuni specializate care controlează fiecare o funcție specifică primară, *ariile corticale cerebrale.* Aceste arii corticale sunt interdependente datorită fibrelor de asociere care dau creierului posibilități funcționale imense.

Fiecare arie corticală poate fi subdivizată în coloane verticale de celule cu proprietăți similare, *coloanele de dominație funcțională*.

Compusă din aproximativ 10 000 de neuroni, fiecare coloană reacționează la o stimulare specifică.

Creierul în acțiune rezultă din interacțiunea coloanelor funcționale multiple asociate într-o rețea. Numărul de coloane funcționale activate de un stimul poate fi considerabil. Aceste rețele de neuroni cerebrali au o plasticitate remarcabilă.

3064 588-715.indd 674 28.07.2014 19:26:46

9.83 Simetrie și asimetrie a emisferelor cerebrale

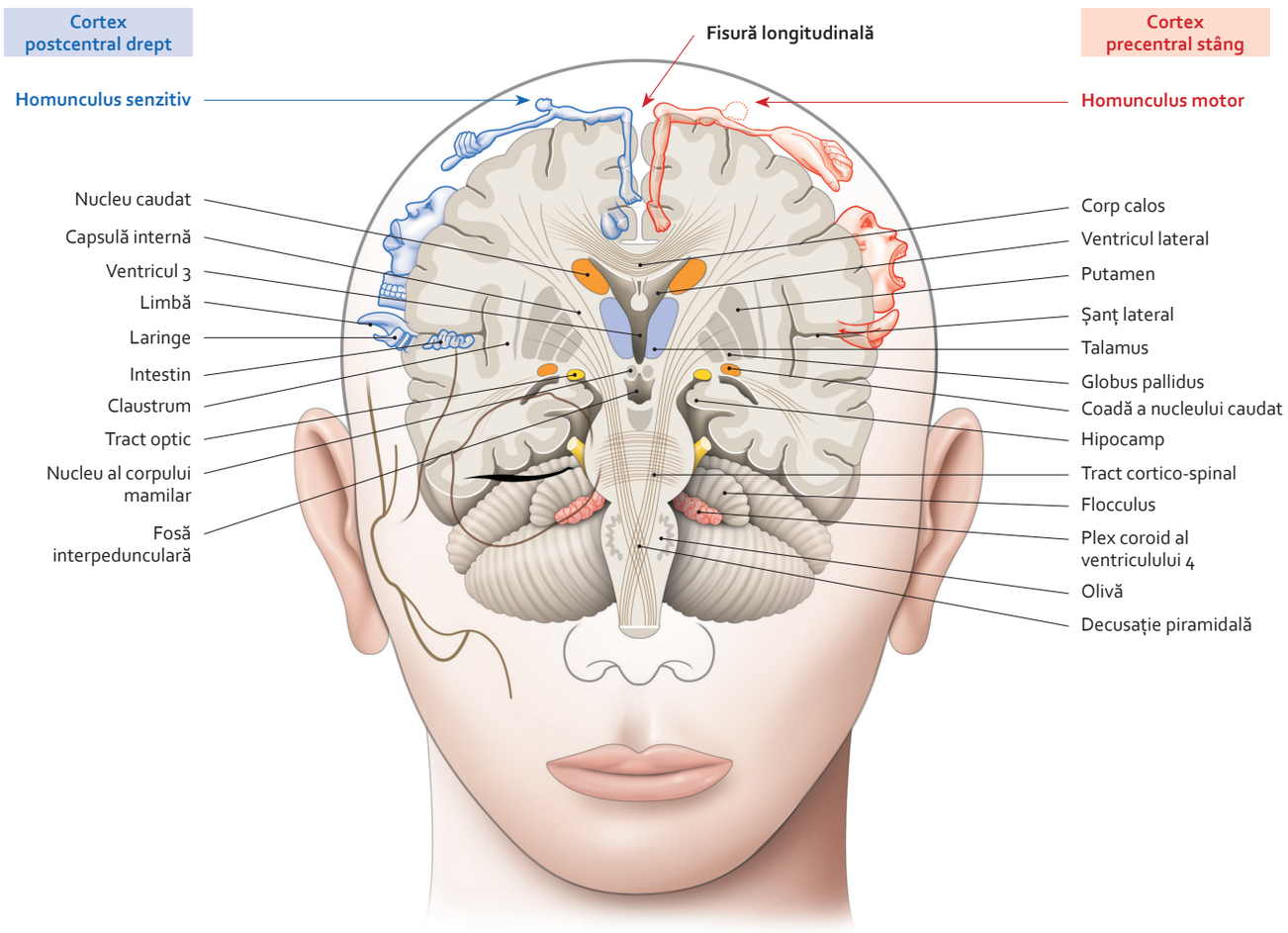

Somatotopie a regiunilor precentrală și postcentrală
(secțiune frontală și oblică)

Notă

Dominanța emisferică

- Emisfera dominantă este prin definiție sediul controlului motor al mâinii preferate pentru scris.

La un dreptaci, emisfera dominantă este emisfera stângă în aproximativ 90% din cazuri.

La 10% din subiecții dreptaci, emisferele pot fi echivalente (7,5%), sau emisfera dreaptă poate fi dominantă (2,5%).

Înaintea vârstei de 6 ani emisferele sunt echivalente.

Emisferă stângă dominantă	Emisferă dreaptă dominantă
• Conexiuni conștiente • Analiză a câmpului vizual drept • Comenzi lingvistice: mișcări verbale (aria lui Broca) și de pronunțare a cuvintelor • Capacități analitice abstracte și raționale: gramatică, matematică și citire silabisită	• Absență a conexiunii conștiente • Analiză a câmpului vizual stâng • Comandă a funcțiilor spațiale și geometrice • Control al aptitudinii muzicale și de traducere emoțională a limbajului • Analiză semantică • Capacitatea de sinteză • Capacitate holistică: recunoaștere a figurilor umane, a modelelor complexe și a conținutului scrierii cu ideograme

3064 588-715.indd 675 28.07.2014 19:26:51

9.84 Ariile cortexului cerebral

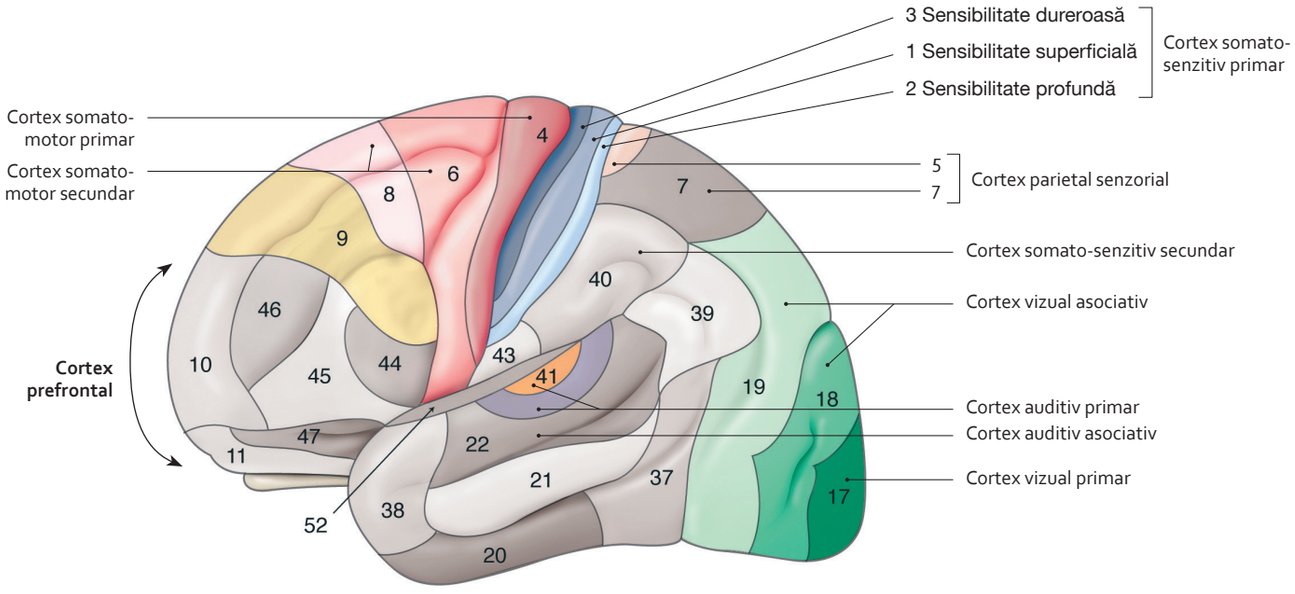

Vedere laterală

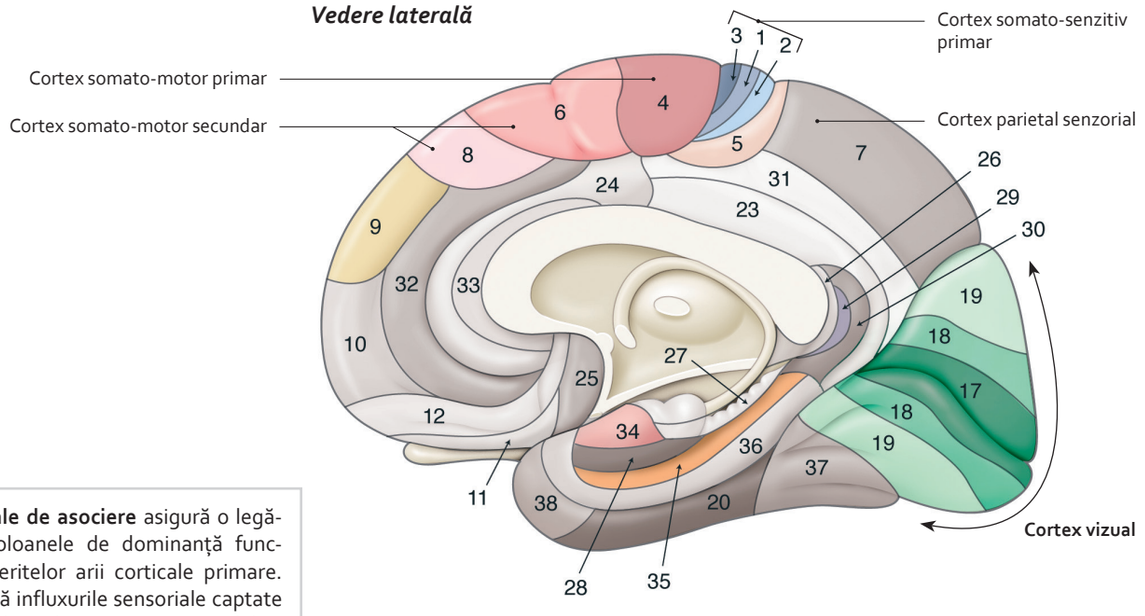

Vedere medială

Numerotare a ariilor corticale
(după Brodmann)

Notă

Ariile corticale de asociere asigură o legătură între coloanele de dominanță funcțională a diferitelor arii corticale primare. Ele analizează influxurile sensoriale captate și codificate de ariile primare pentru elaborarea cunoașterii.

Arii corticale de asociere	Funcție
Frontală	• Elaborare a gândirii și a personalității • Adaptare a răspunsurilor comportamentale • Planificare și executare a deciziilor • Inhibare a comportamentului
Parietală dreaptă	• Control al atenției corpului și a mediului său înconjurător
Parietală stângă	• Control doar al jumătății drepte a corpului
Temporală	• Recunoaștere și identificare a stimulilor percepuți de corp (sunete, cuvinte, culori, mirosuri...)
Occipitală	• Identificare și adaptare a stimulilor vizuali la citit, la vorbit, la scris

3064 588-715.indd 676 28.07.2014 19:26:58

9.85 Principalele arii corticale funcționale

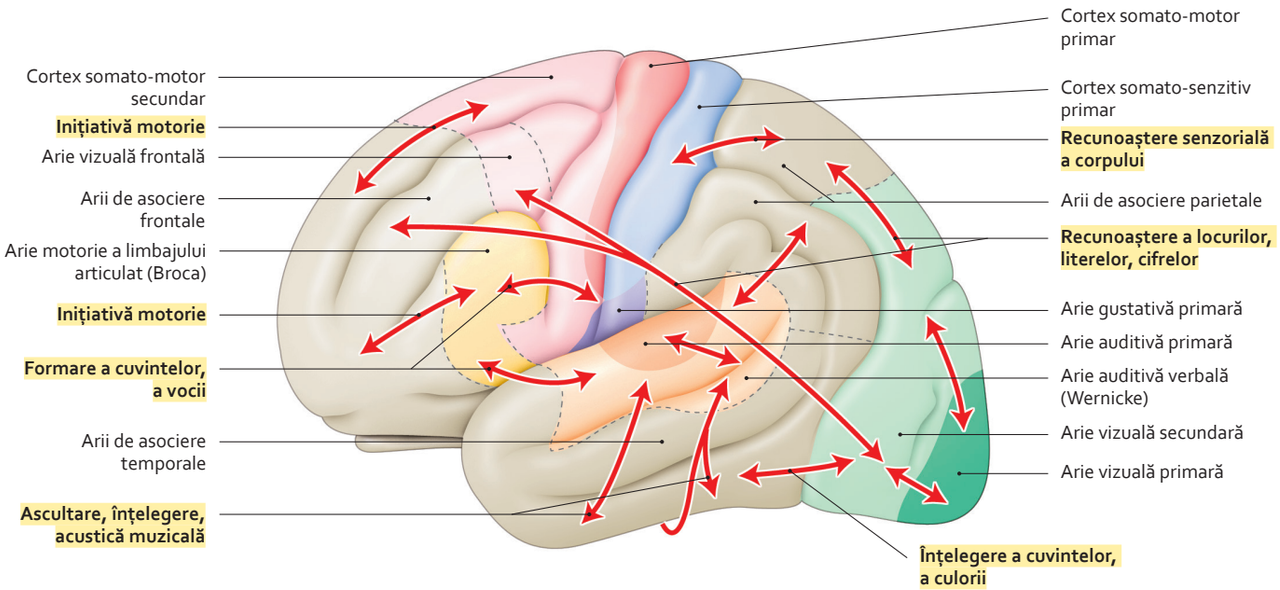

***Creier** (vedere laterală)*

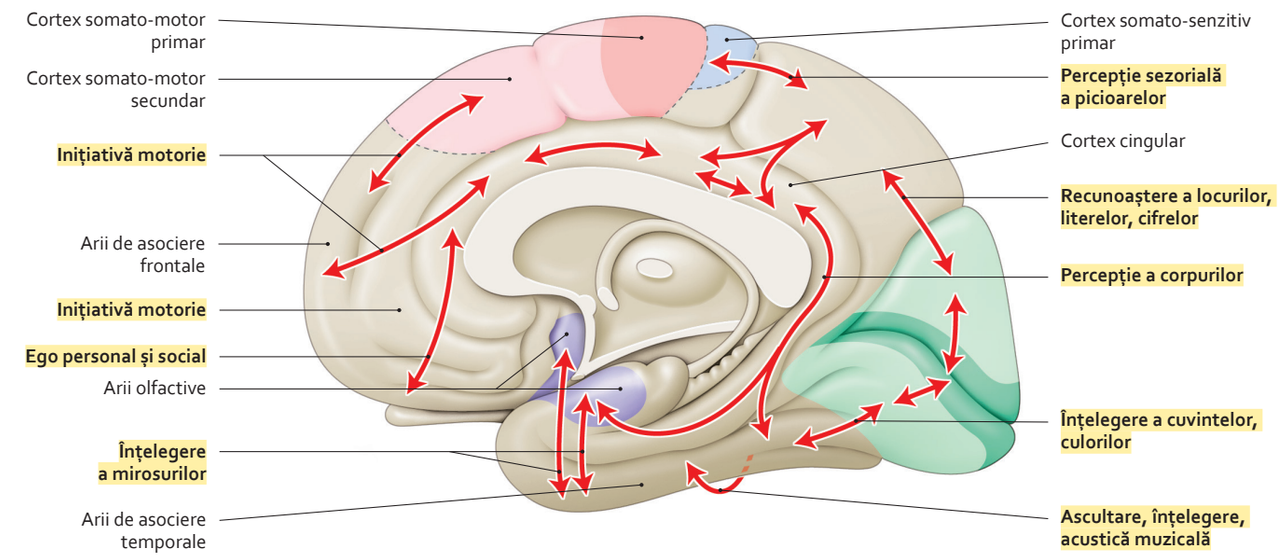

***Creier** (vedere medială)*

3064 588-715.indd 677 28.07.2014 19:27:03

9.86 Anatomia memoriei

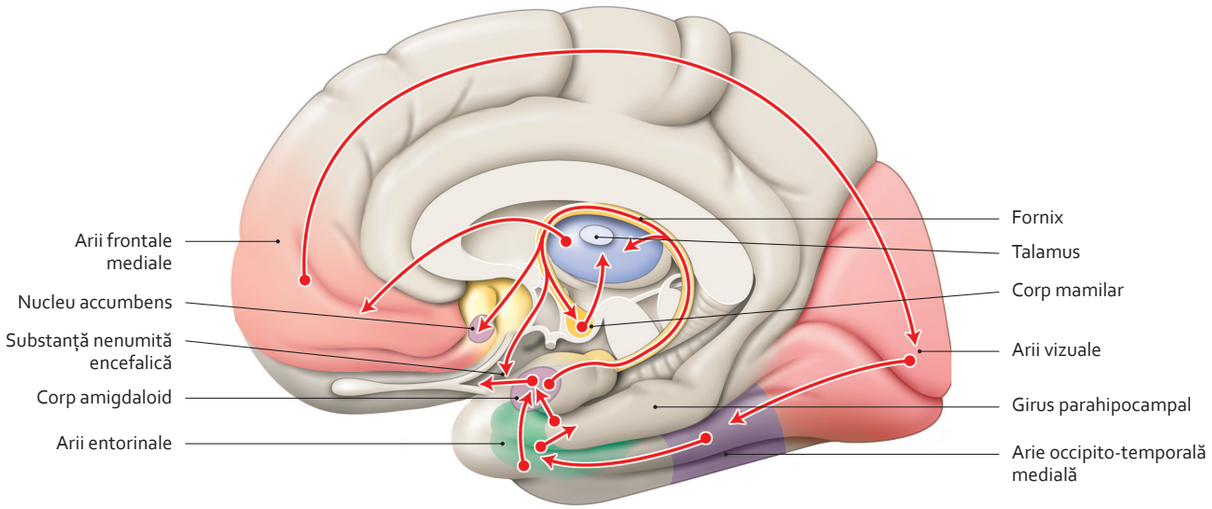

Memorie și sistem limbic
Circuit schematic al memoriei episodice

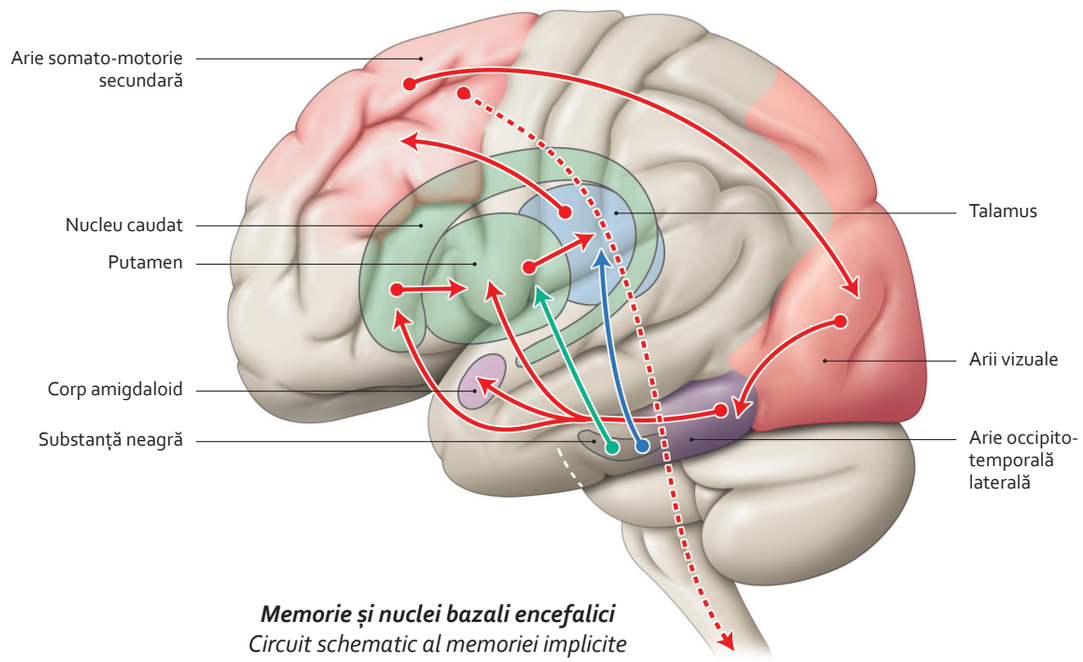

Memorie și nuclei bazali encefalici
Circuit schematic al memoriei implicite

Notă

- **Memoria episodică** se referă la experiențele trăite într-un moment dat, în contextul lor :
  – *ariile vizuale* primesc și prelucrează mesajele;
  – *aria occipito-temporală medială* permite perceperea obiectului;
  – *sistemul limbic, talamusul și cortexul prefrontal medial* transformă informația senzorială într-o urmă persistentă;
  – *în ariile vizuale*, imaginile sunt codificate durabil sub formă de amintire vizuală.
- **Memoria implicită** se referă la o aptitudine câștigată în mod automat. Informațiile codificate sunt detașate de contextul lor. Astfel, după percepția obiectului :
  – *nucleii striați* permit controlul tonusului muscular al motricității automate și semiautomate (mimică, vorbit, scris, sport...);
  – *substanța neagră* produce dopamina, implicată în motivație;
  – *talamusul* activează influxurile senzitive și senzoriale și reglează motricitatea automată.

3064 588-715.indd 678 28.07.2014 19:27:09

9.87 Anatomia vorbirii

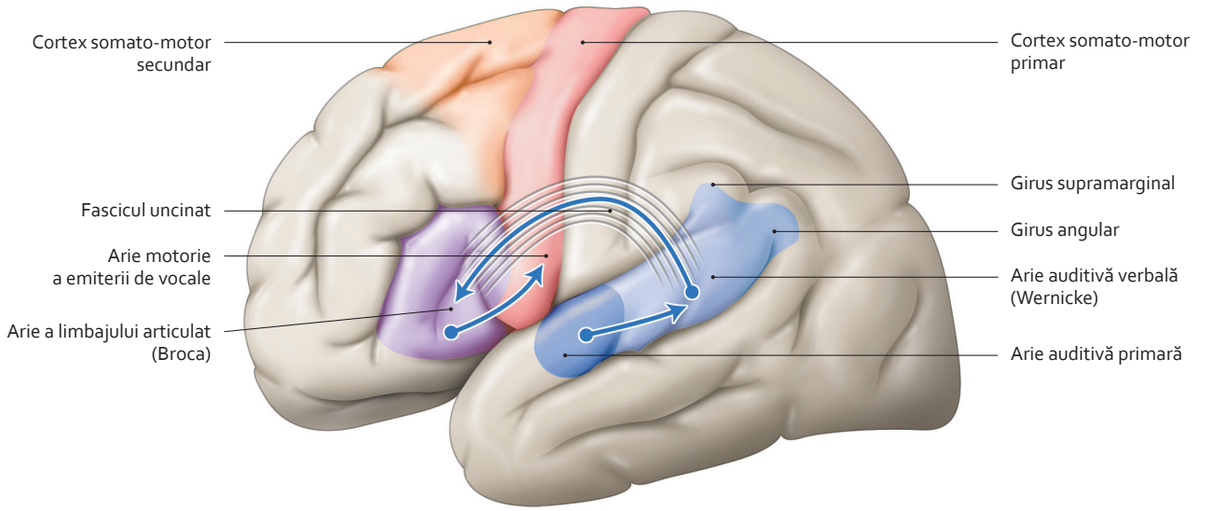

Circuit al pronunției unui cuvânt auzit

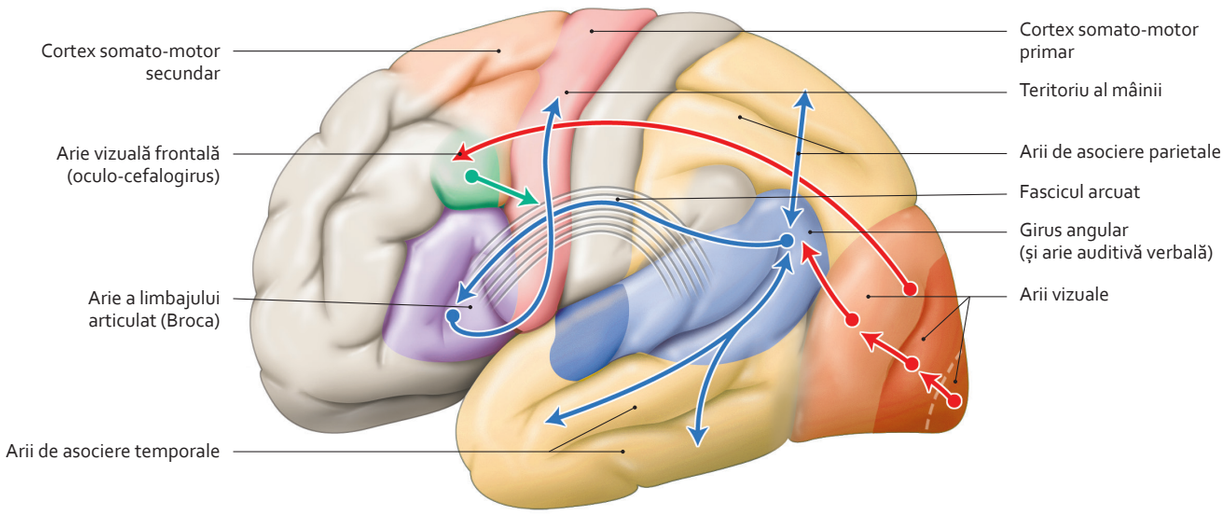

Circuit al pronunției unui cuvânt scris

Notă

În timpul copilăriei se organizează circuite corticale ale limbajului, datorită stimulărilor cognitive, sociale și afective critice în momentul adecvat.

- **Pronunția unui cuvânt auzit**

– *Cortexul auditiv primar* primește informația senzorială auditivă.
– *Aria auditivă verbală* (Wenicke) prelucrează mesajul.
– *Aria motorie primară a limbajului* (Broca) programează articularea limbajului.
– Acest program este conectat de numeroase situri ale cortexului motor implicate în vorbire (gură, laringe...). Pronunția este un act motor complex ca realizare, deoarece putem produce zece până la cincisprezece foneme pe secundă.

- **Pronunția unui cuvânt citit**

– *Aria vizuală primară* primește informația senzorială.
– *Aria vizuală secundară* prelucrează acest semnal.
– Este transmis *girusului angular* care asociază informația cu aria auditivă verbală.
– Apoi informația urmează traiectul precedent implicat în cuvânt.

3064 588-715.indd 679 28.07.2014 19:27:17

9.88 Sistemul limbic (1)

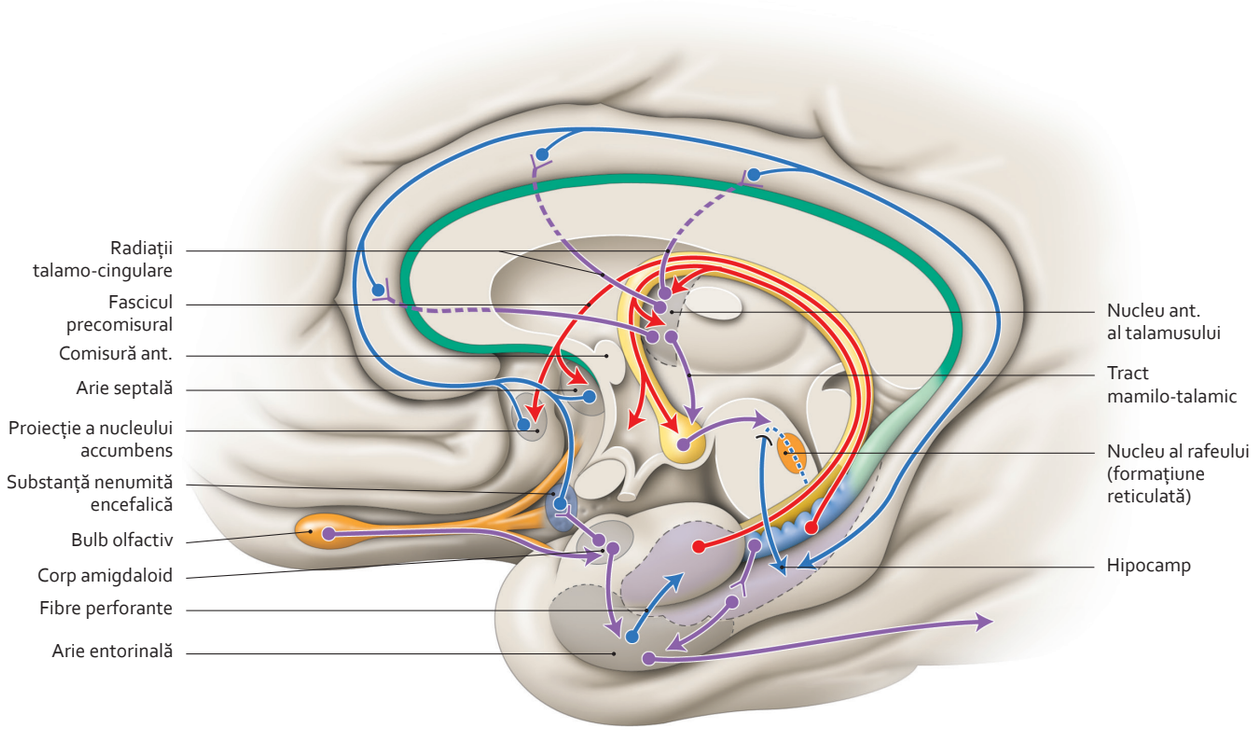

Conexiuni ale cortexului hipocampal

Notă

Sistemul limbic este constituit din:
- cortexul hipocampal, în principal;
- corpul amigdaloid;
- nucleii septali și aria subcaloasă;
- substanța nenumită encefalică;
- nucleul accumbens;
- corpul mamilar.

Sistemul limbic este o regiune de integrare a fenomenelor endocrine, viscerale și afective.

Fibrele sale de asociere asigură un circuit neuronal în buclă (circuitul lui Papez), care unește hipocampul, fornixul, nucleul anterior al talamusului, girusul cingular, cortexul entorinal și hipocampul.
Prin conexiunile sale cu aria entorinală, sistemul limbic joacă un rol de activator al unei amintiri, asociind alți stimuli emotivi și senzoriali (olfactivi, vizuali, auditivi, somestezici și motorii).

3064 588-715.indd 680 28.07.2014 19:27:29

9.89 Sistemul limbic (2)

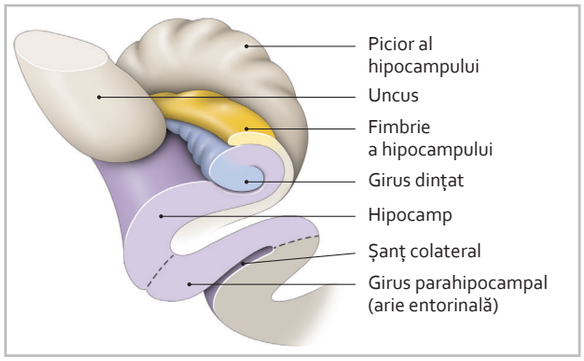

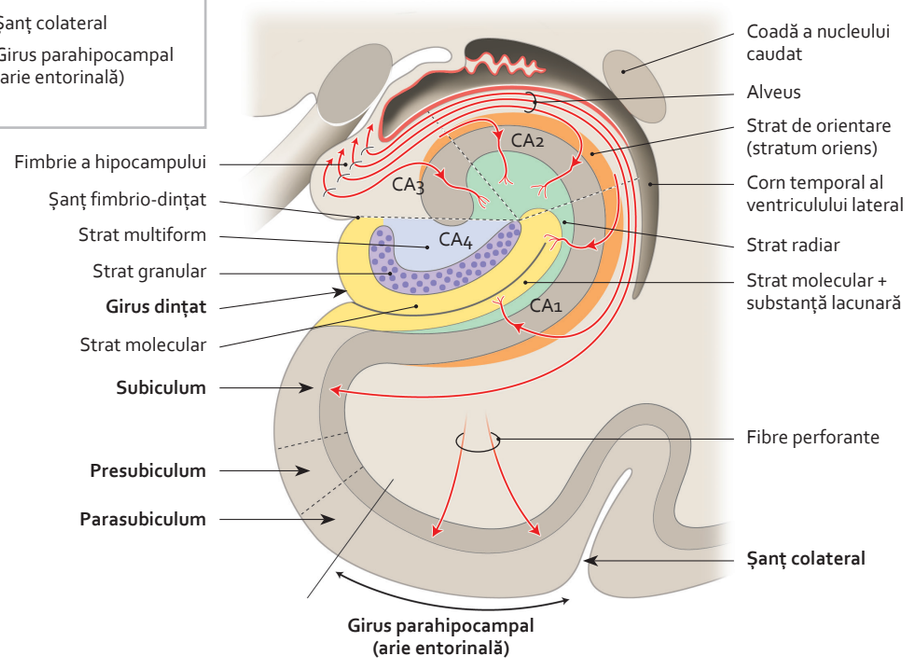

Cortex hipocampal – părți ale hipocampului

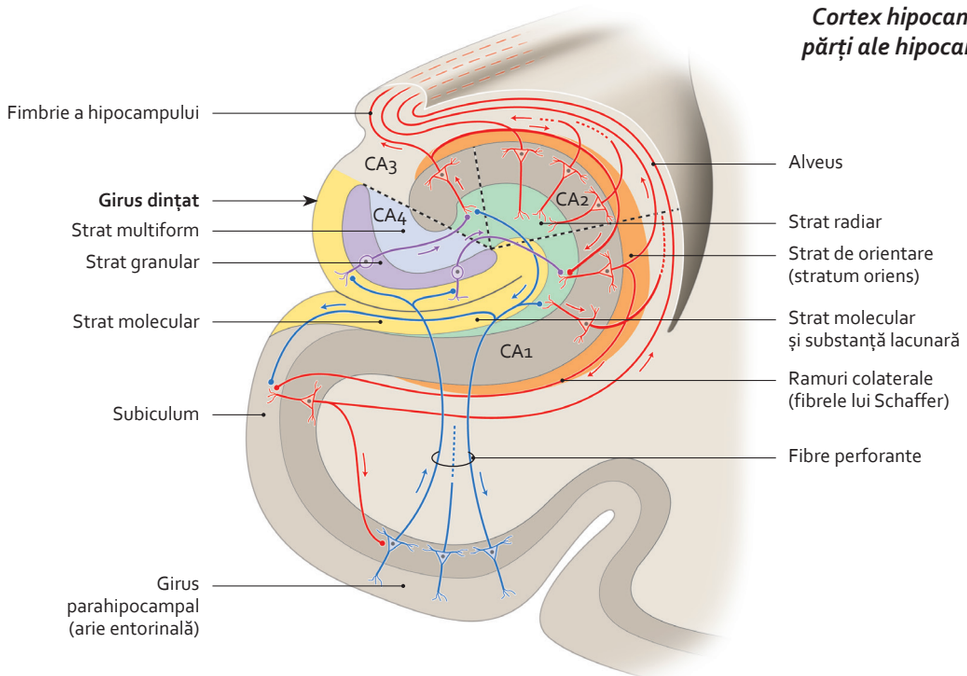

Hipocamp – sistematizare

3064 588-715.indd 681 28.07.2014 19:27:39

9.90 Ventriculii encefalici

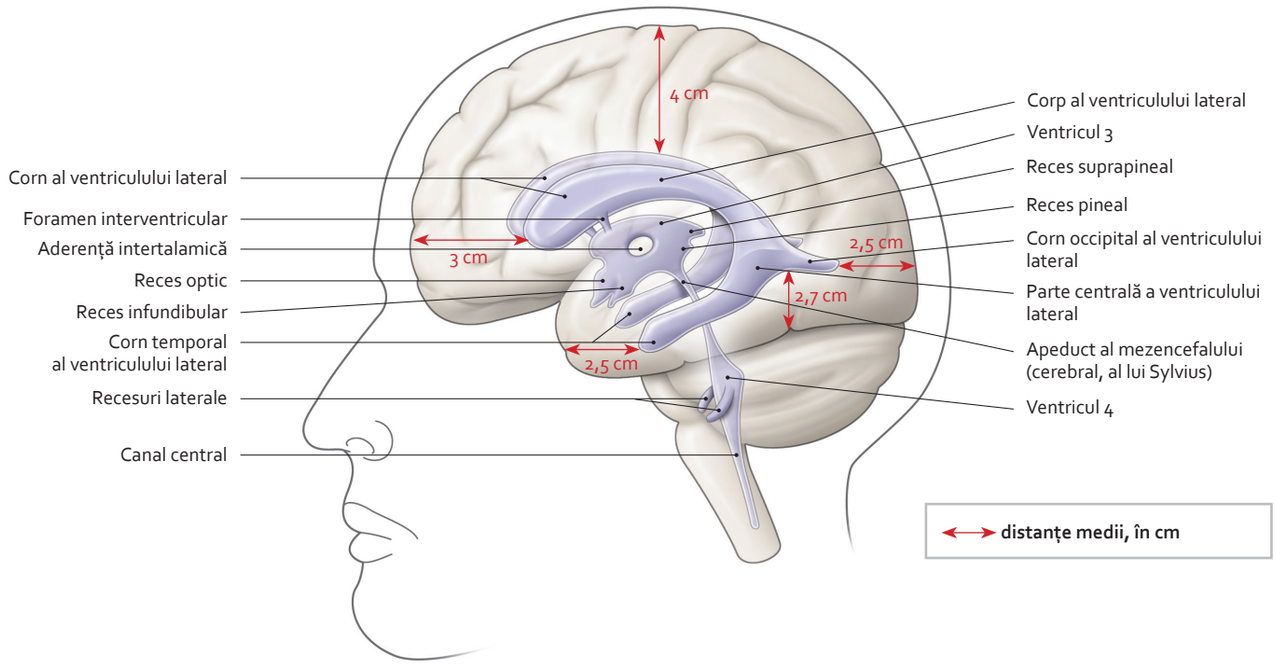

Ventriculi ai encefalului
(vedere laterală a unui mulaj)

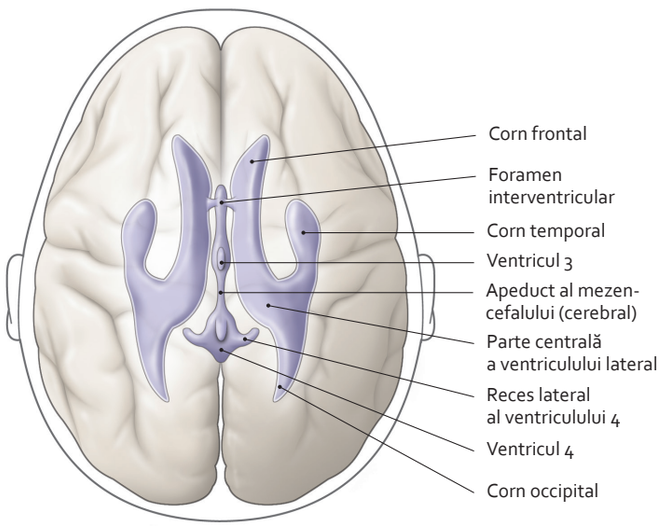

Ventriculi laterali
(vedere superioară)

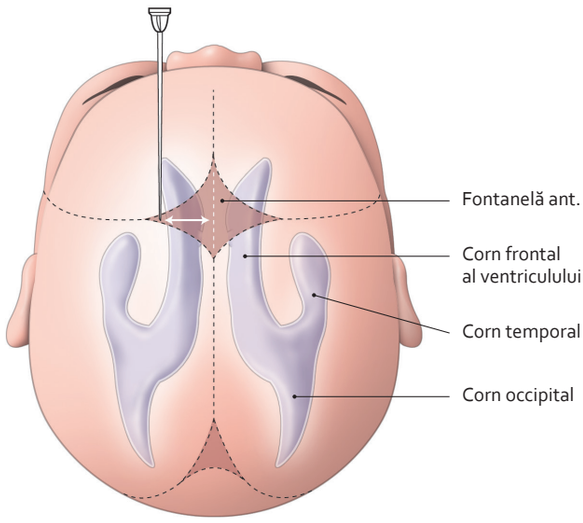

Puncție a ventriculului lateral la un nou-născut
(vedere superioară)

9.91 Ventriculii laterali

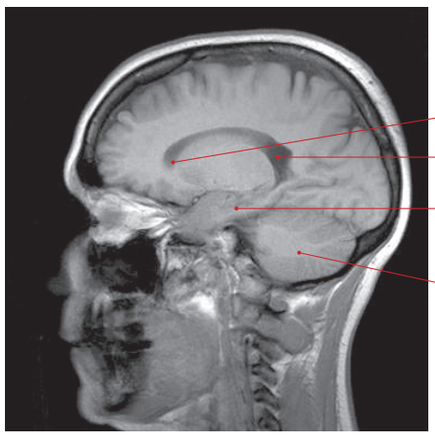

Ventriculi laterali – secțiuni parasagitale RMN ale capului
(clișee dr. T. Diesce)

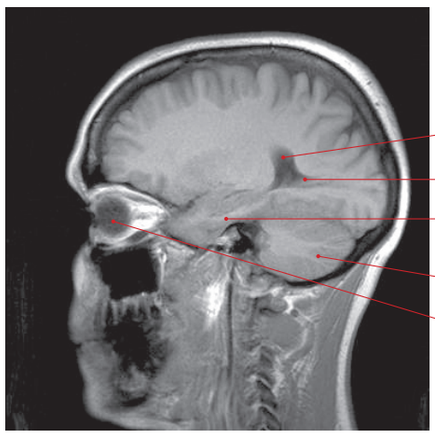

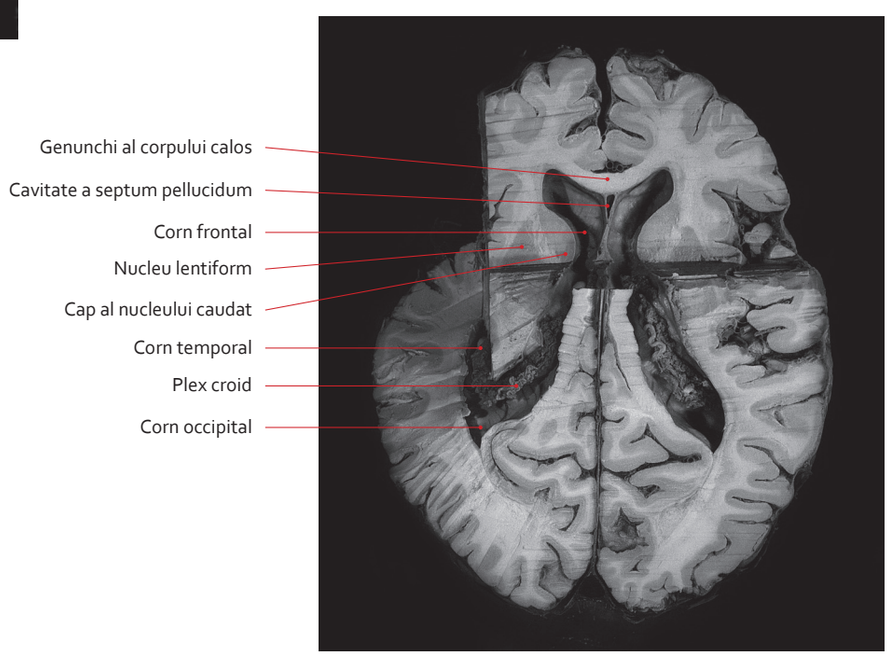

Ventriculi laterali ai creierului – secțiune teșită și disecție
(vedere superioară) (P. Kamina)

3064 588-715.indd 683 28.07.2014 19:28:00

9.92 Ventriculul 4

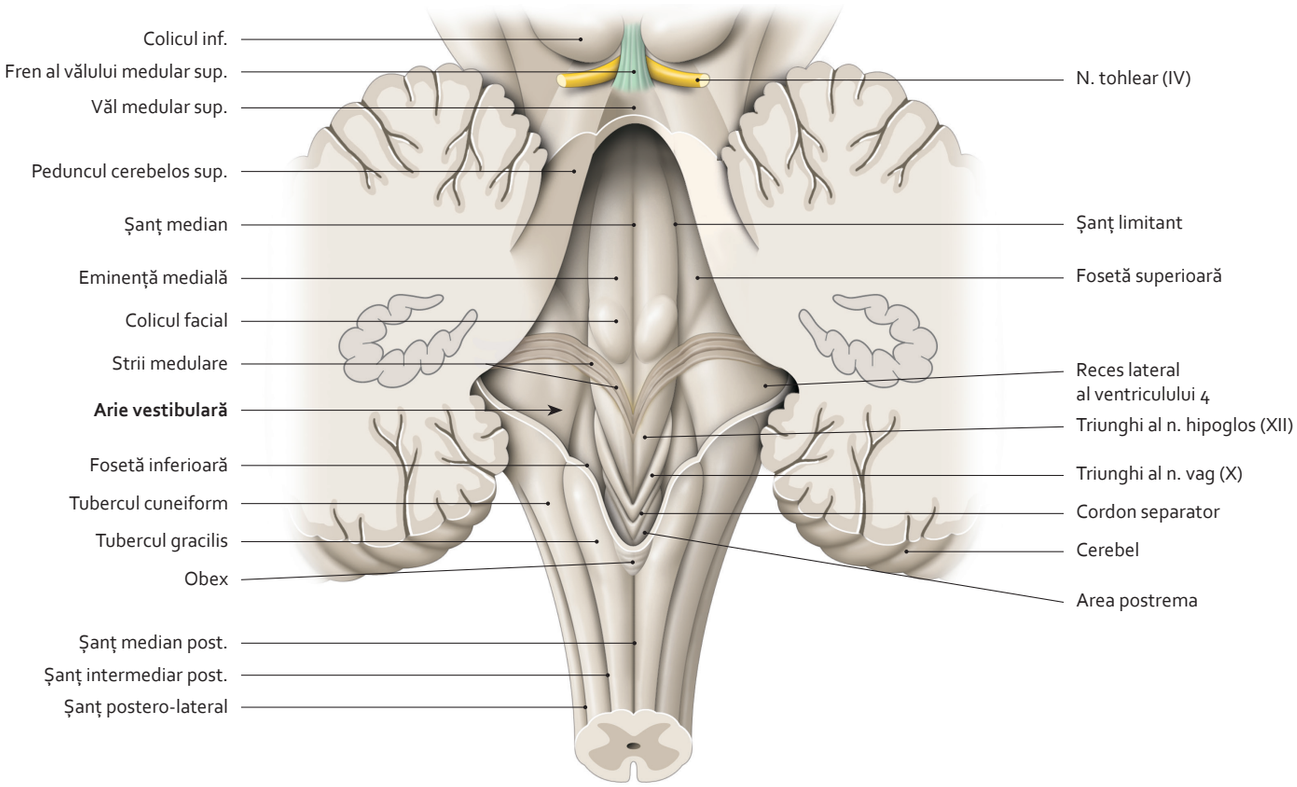

Fosă romboidă deschisă
(vedere posterioară)

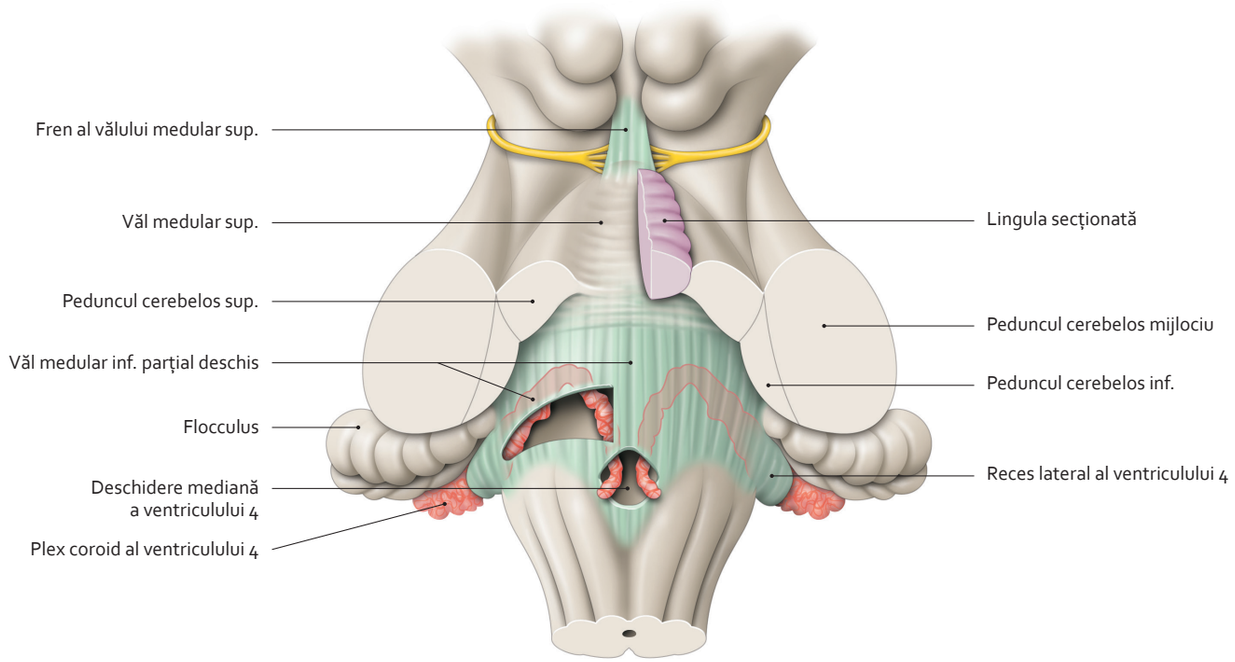

Tavan al fosei romboide

3064 588-715.indd 684 28.07.2014 19:28:07

9.93 Organele circumventriculare

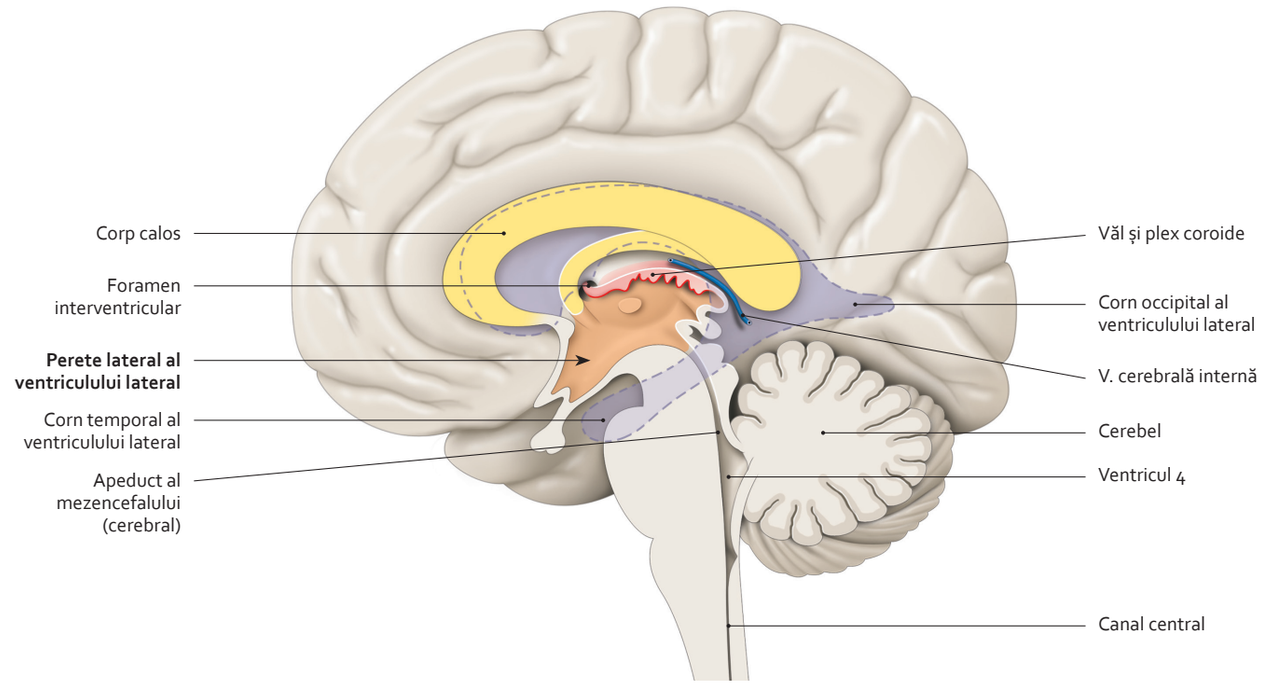

Raporturi mediale ale ventriculului lateral
(în transparență)

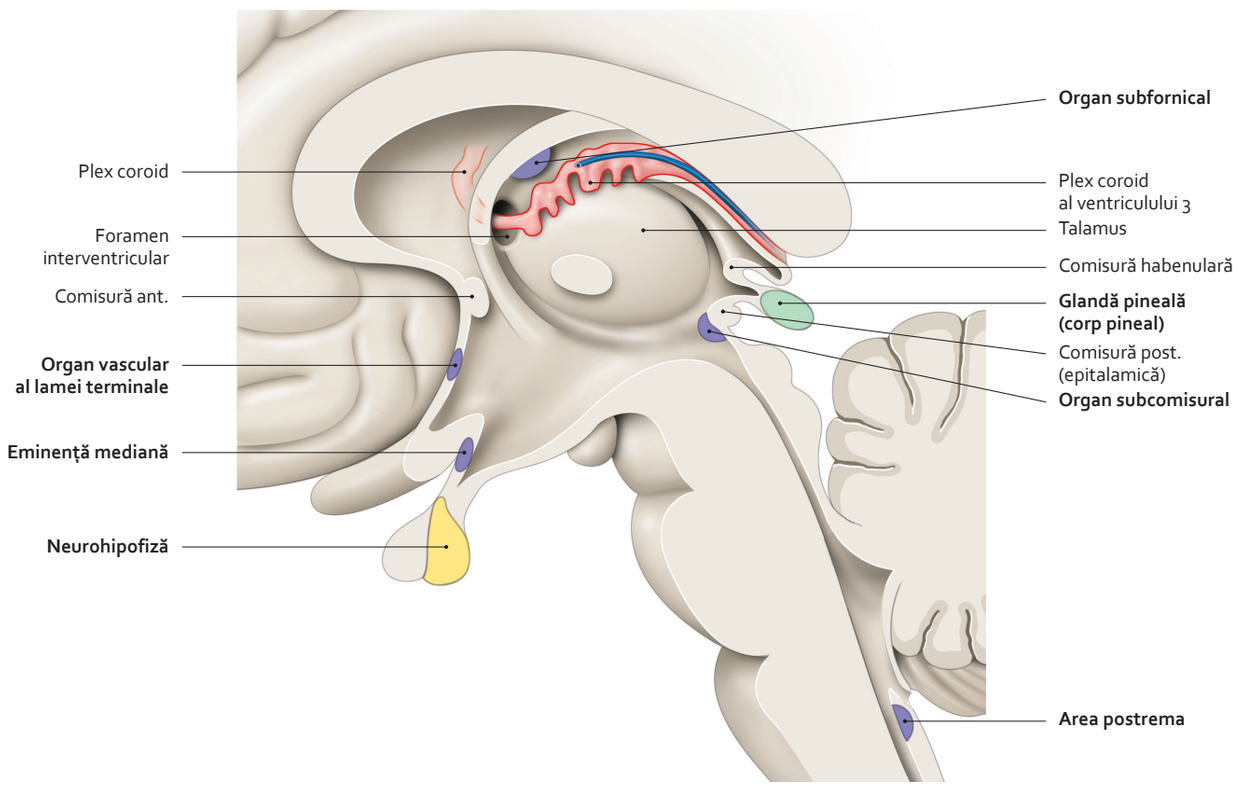

Organe circumventriculare **in situ**

3064 588-715.indd 685 28.07.2014 19:28:15

9.94 Arterele encefalului

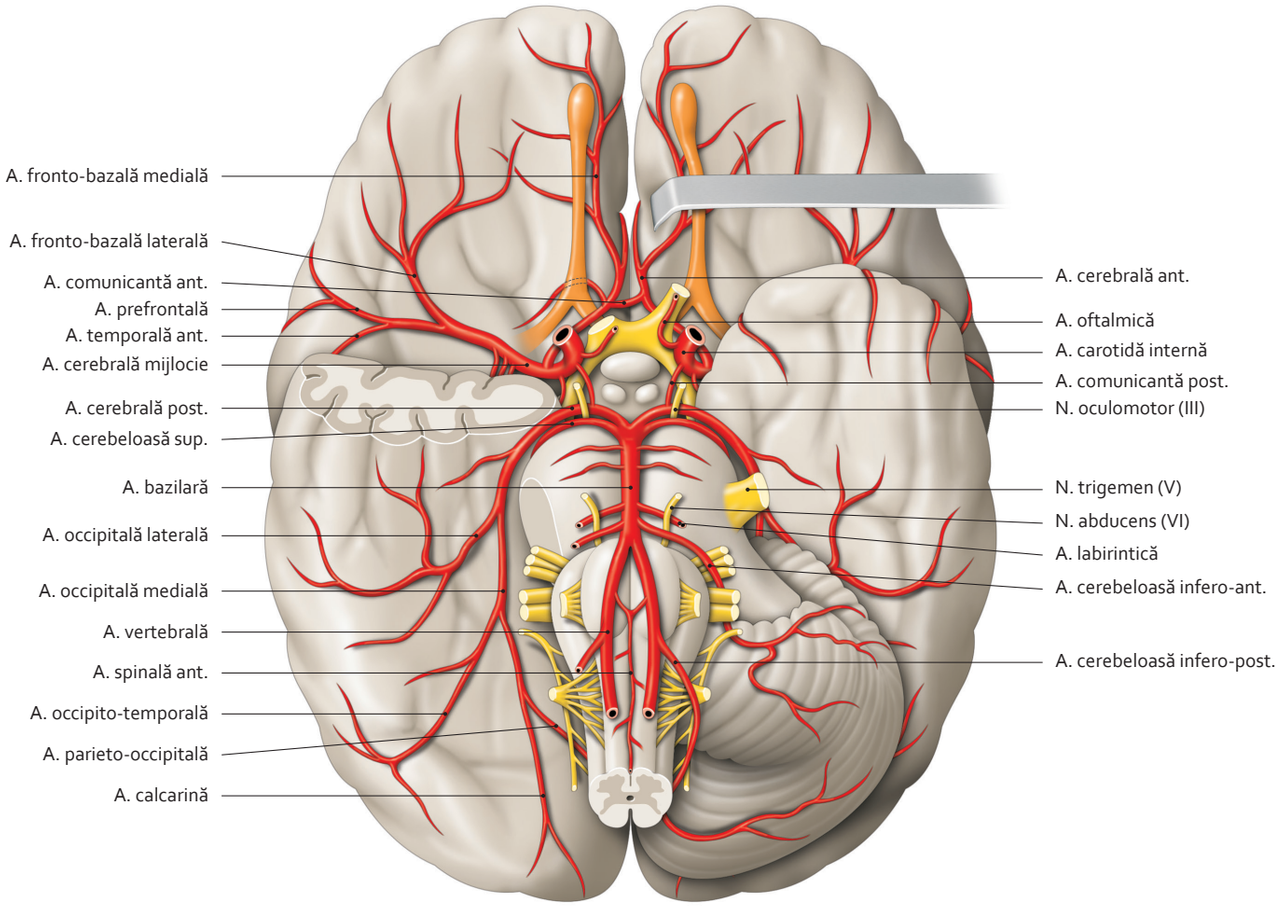

Vedere inferioară a encefalului cu exereza pe dreapta a nervului optic, a părții anterioare a lobului temporal și a emisferei cerebeloase

Notă

Vascularizația encefalului este caracterizată de întinderea patului capilar arterial și de absența vaselor limfatice.
Ea este esențială pentru supraviețuirea creierului, asigurând importantul său consum de oxigen și de glucoză.
Arterele encefalului au două surse, *arterele carotide interne* și *arterele vertebrale*. Aceste două sisteme arteriale, cvasiindependente, sunt legate între ele de *cercul anastomotic al creierului*.

3064 588-715.indd 686 28.07.2014 19:28:22

9.95 Cercul arterial al creierului

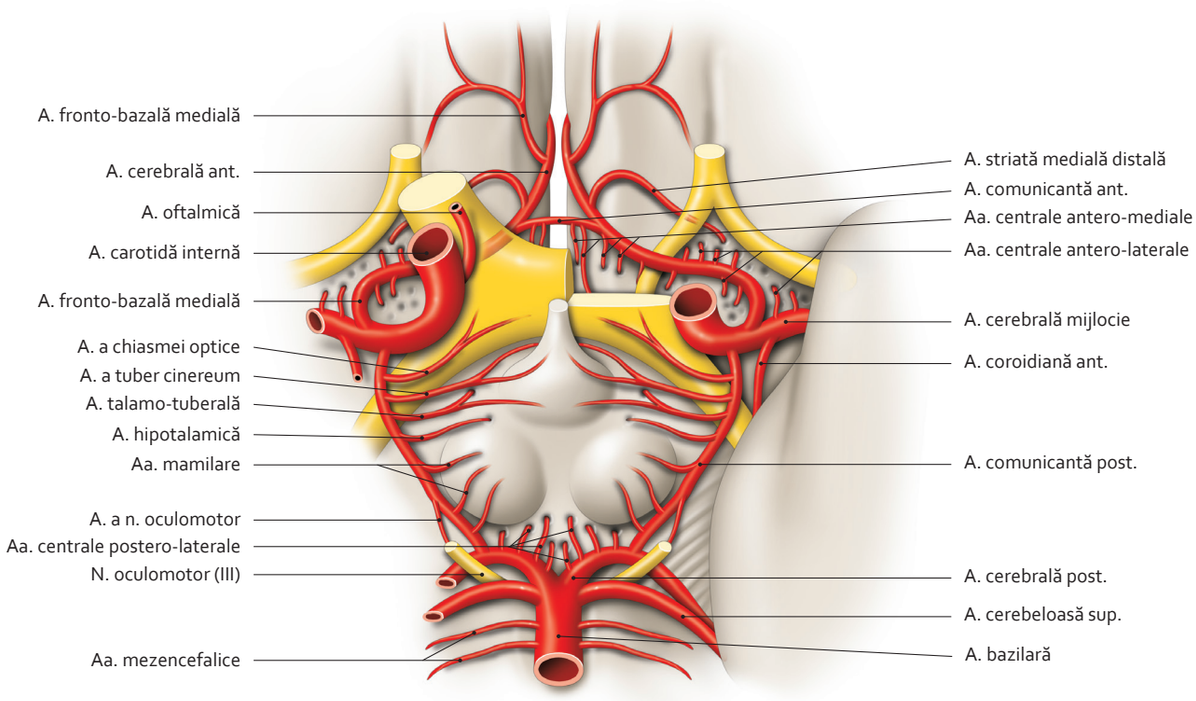

Cerc arterial al creierului și ramurile sale
(vedere inferioară)

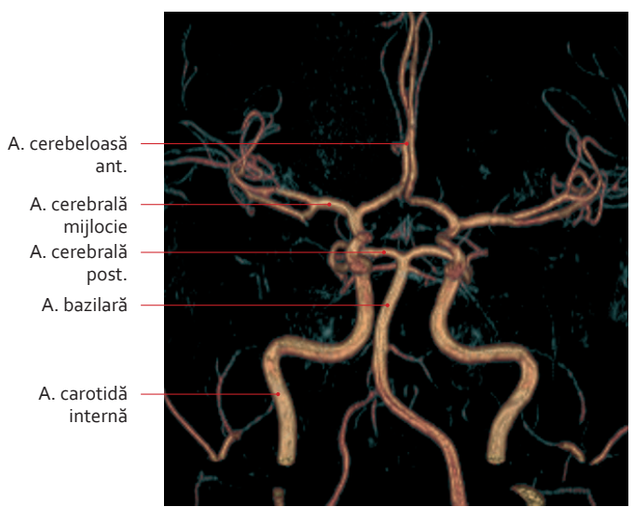

Cerc arterial al creierului – angio-RMN în 3D
(clișeu dr. J. Drouineau)

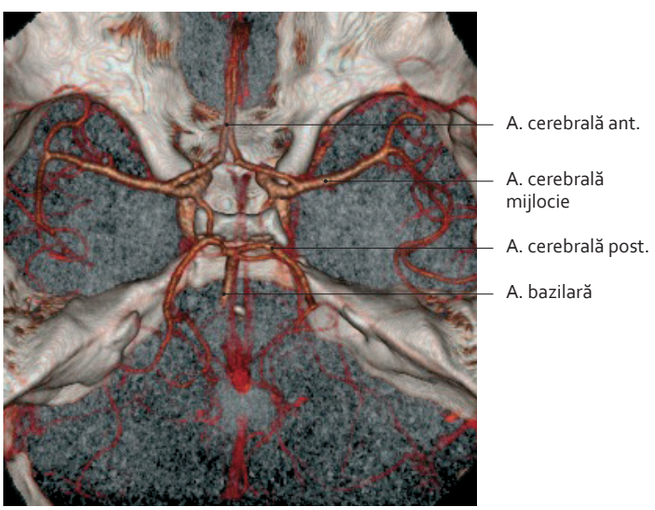

Cerc arterial al creierului – angio-CT în 3D
(clișeu dr. J. Drouineau)

Notă

Variații ale părții posterioare a cercului arterial al creierului:
– artera cerebrală posterioară, redusă, chiar absentă, poate fi văzută pe o parte (10%) sau pe ambele părți (5%).

Variații ale părții anterioare a cercului arterial al creierului:
– artera comunicantă anterioară poate fi absentă (1%), dublă (10%) sau poate da naștere arterei mediane a corpului calos (10%);
– cele două artere cerebrale anterioare pot lua naștere dintr-o arteră carotidă internă (10%);
– absența unei artere carotide interne este rară (0,1%). Artera carotidă internă existentă dă naștere arterei cerebrale mijlocii controlaterale. Aceasta poate lua naștere și din artera bazilară.

9.96 Arterele trunchiului cerebral

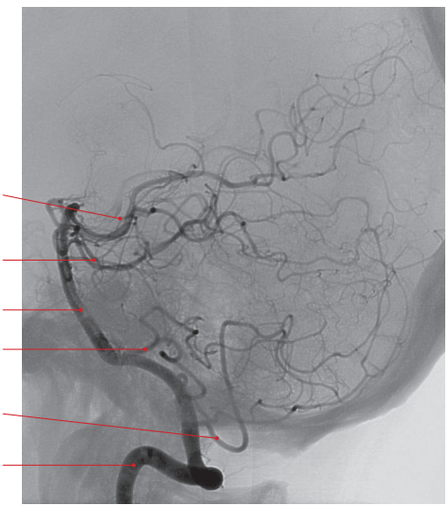

Arteră vertebrală – angiografie selectivă de profil
(clișeu dr. J. Drouineau)

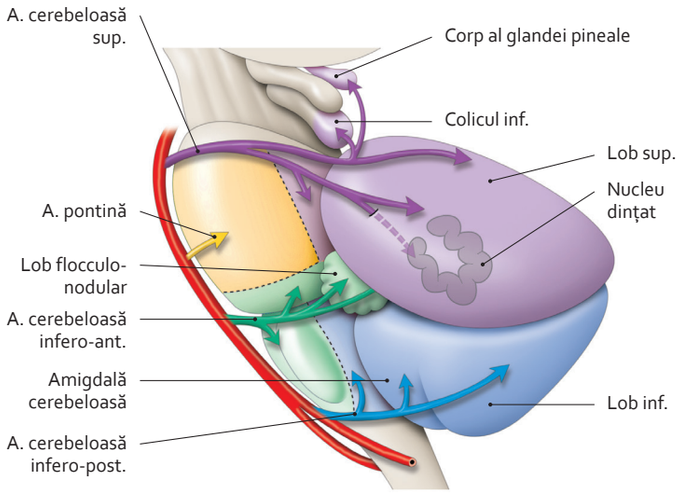

Teritorii ale arterelor cerebeloase

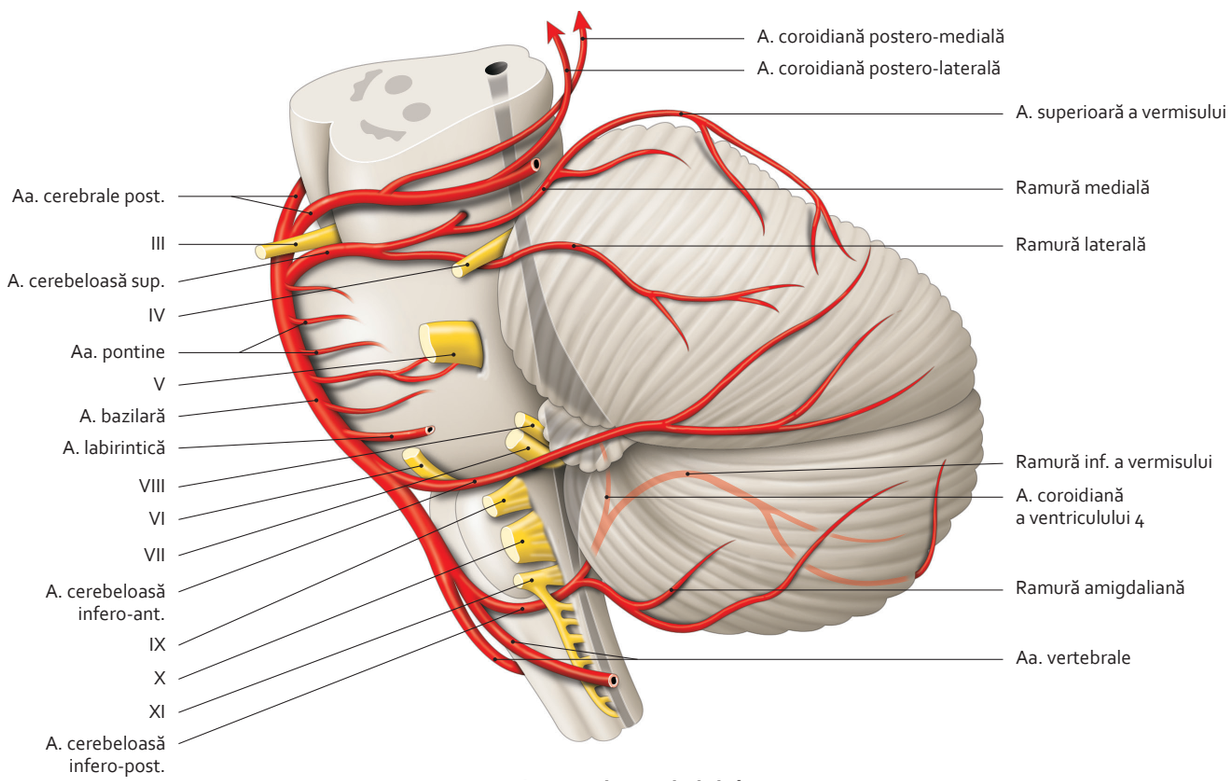

Artere ale cerebelului
(vedere laterală)

3064 588-715.indd 688 28.07.2014 19:28:41

9.97 Teritoriile arteriale ale trunchiului cerebral (1)

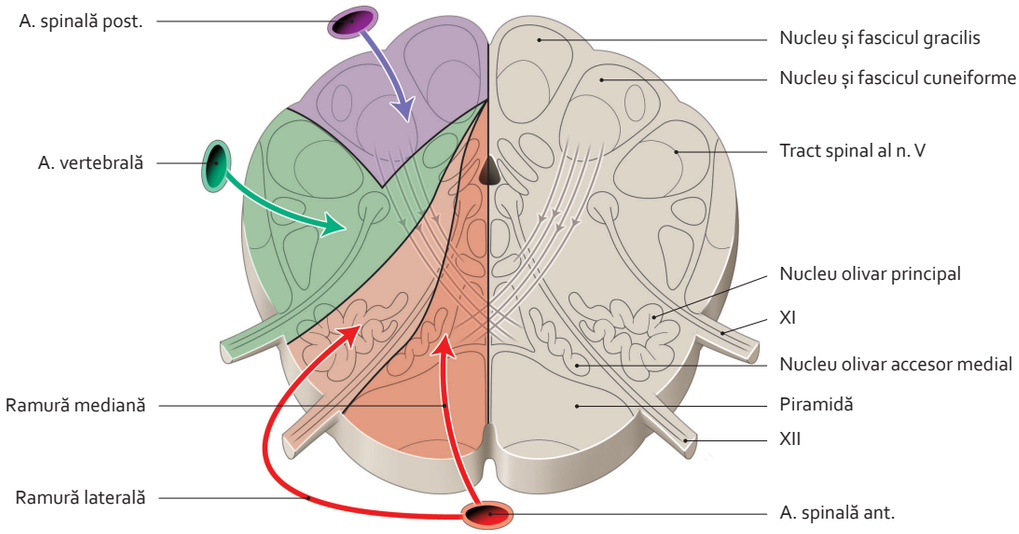

Teritorii arteriale ale bulbului rahidian
(secțiune transversală la nivelul decusației piramidale)

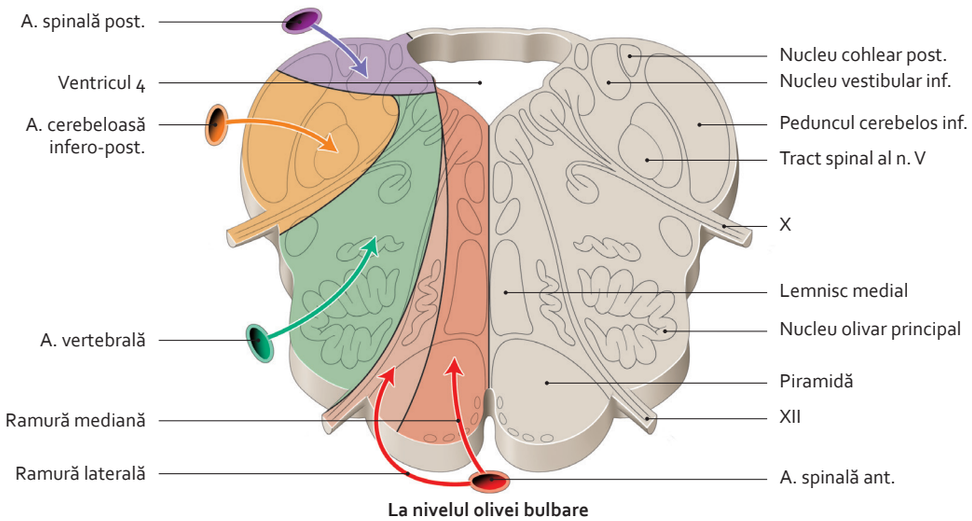

La nivelul olivei bulbare

Teritorii arteriale ale bulbului rahidian
(secțiune transversală la nivelul olivei bulbare)

Notă

Sindromul dorso-lateral al bulbului (sau bulbar lateral al lui Wallenberg) este datorat trombozei *arterei cerebeloase infero-posterioare* sau a *arterei vertebrale*.
Este caracterizat prin:
– amețeli și nistagmus (nucleu vestibular inferior și pedunculul cerebelos inferior);
– grețuri și vărsături (area postrema);
– disartrie și disfonie (nucleu ambiguu);
– sughiț (centru respirator al substanței reticulate).

3064 588-715.indd 689 28.07.2014 19:28:49

9.98 Teritoriile arteriale ale trunchiului cerebral (2)

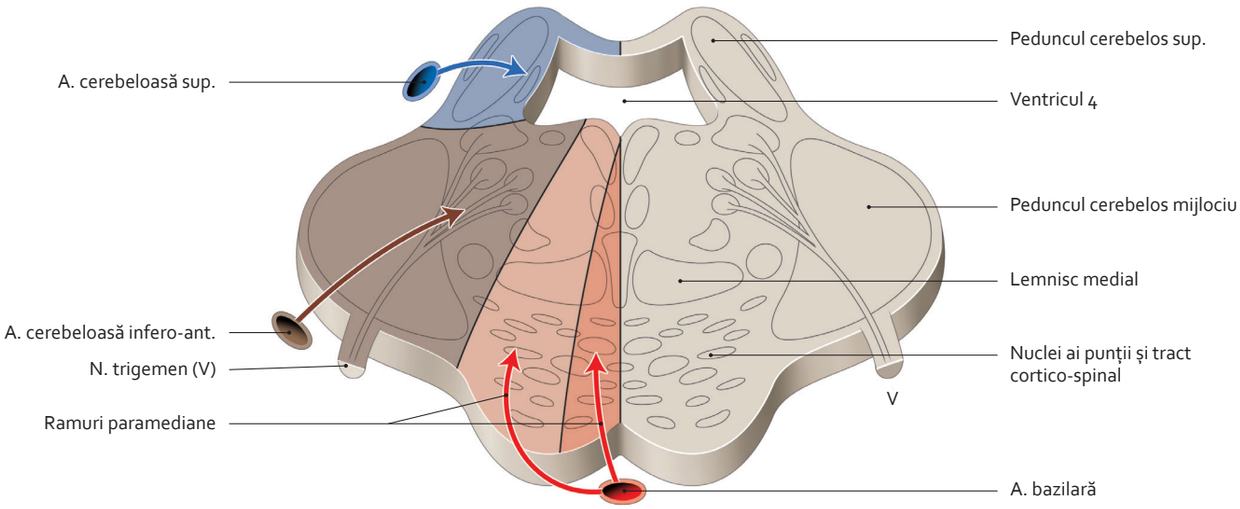

Teritorii arteriale ale punții
(secțiune transversală la nivelul nucleilor trigeminali)

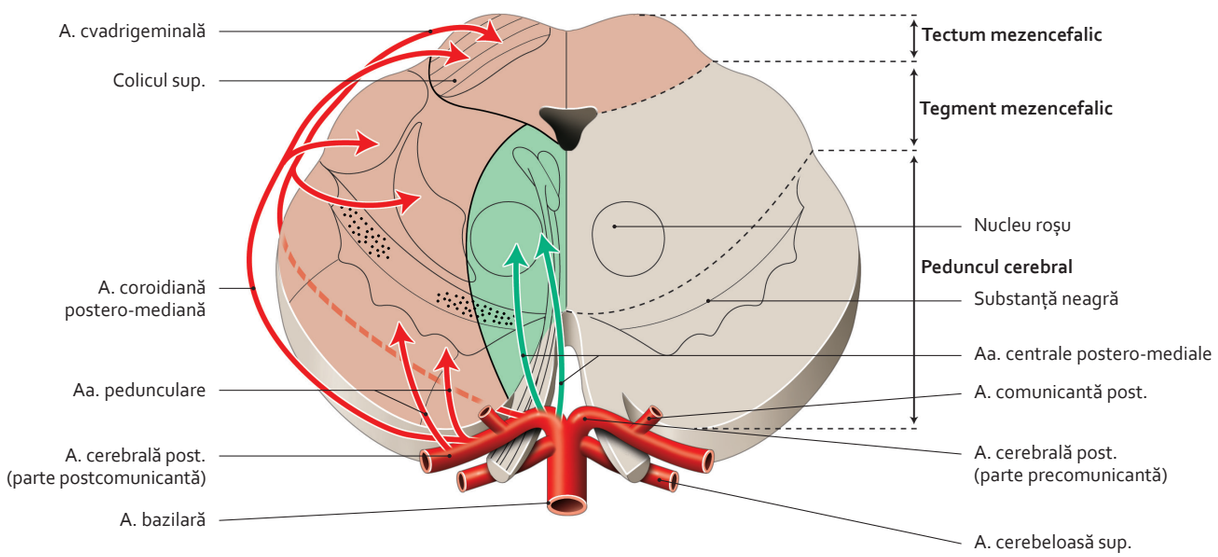

Teritorii arteriale ale mezencefalului
(secțiune transversală la nivelul colicului superior și al nucleului roșu)

3064 588-715.indd 690 28.07.2014 19:28:57

9.99 Arterele creierului (1)

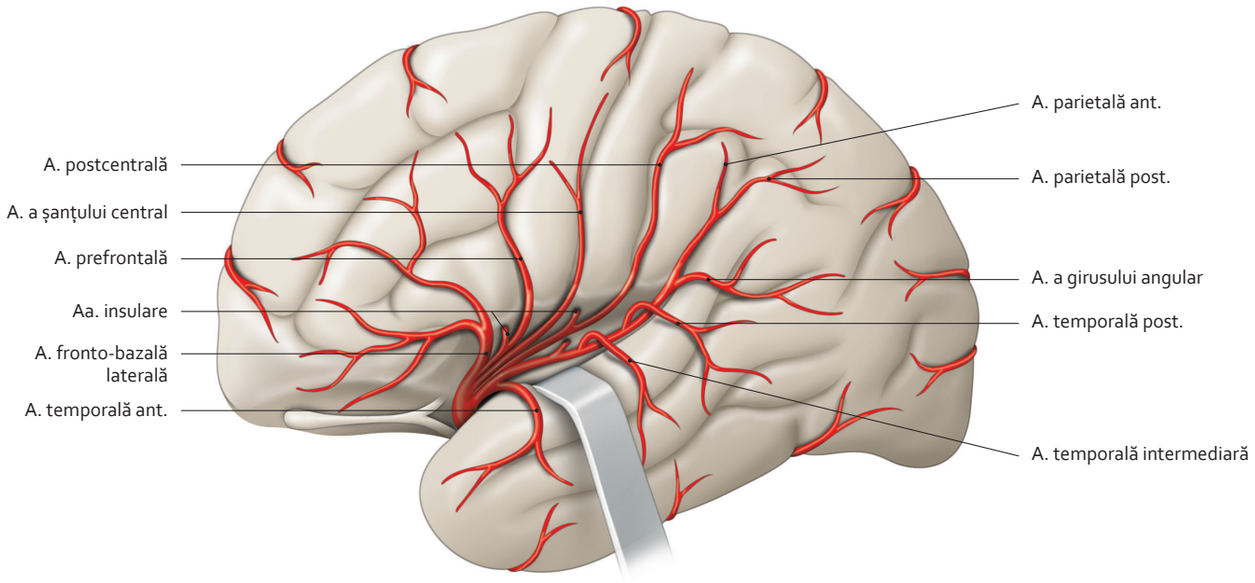

Vedere laterală

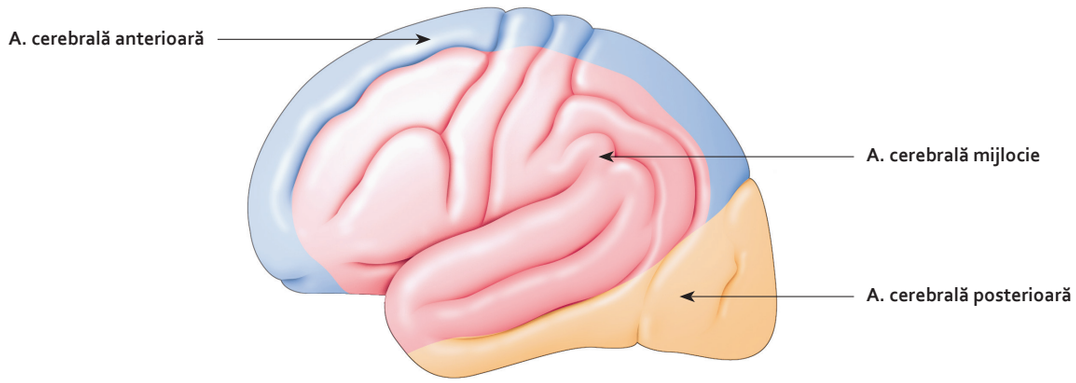

Teritorii arteriale ale creierului
(vedere laterală)

3064 588-715.indd 691 28.07.2014 19:29:09

9.100 Arterele creierului (2)

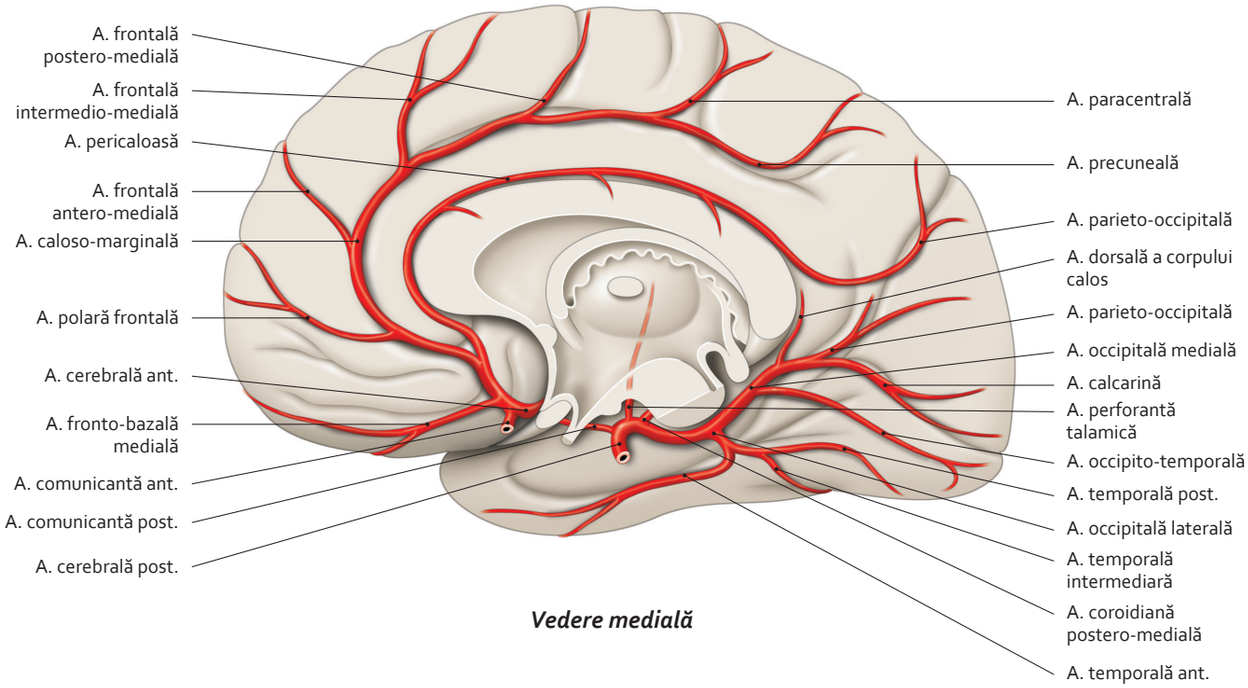

Vedere medială

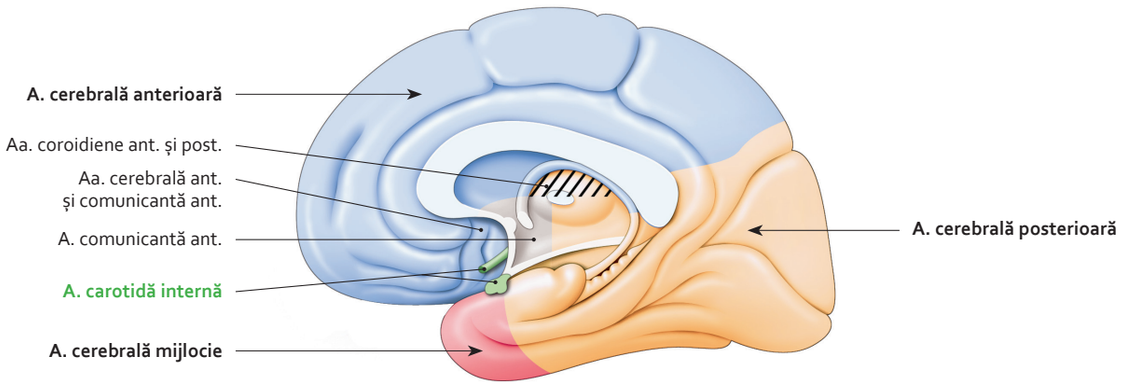

Teritorii arteriale ale creierului
(vedere medială)

9.101 Arterele creierului (3)

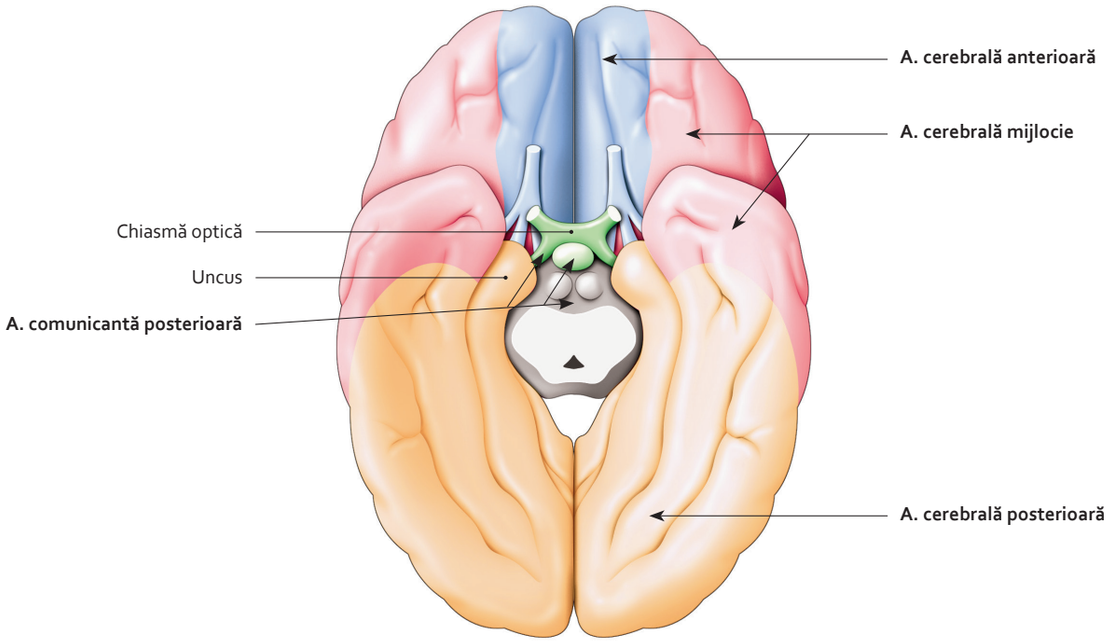

Teritorii arteriale ale creierului
(vedere inferioară)

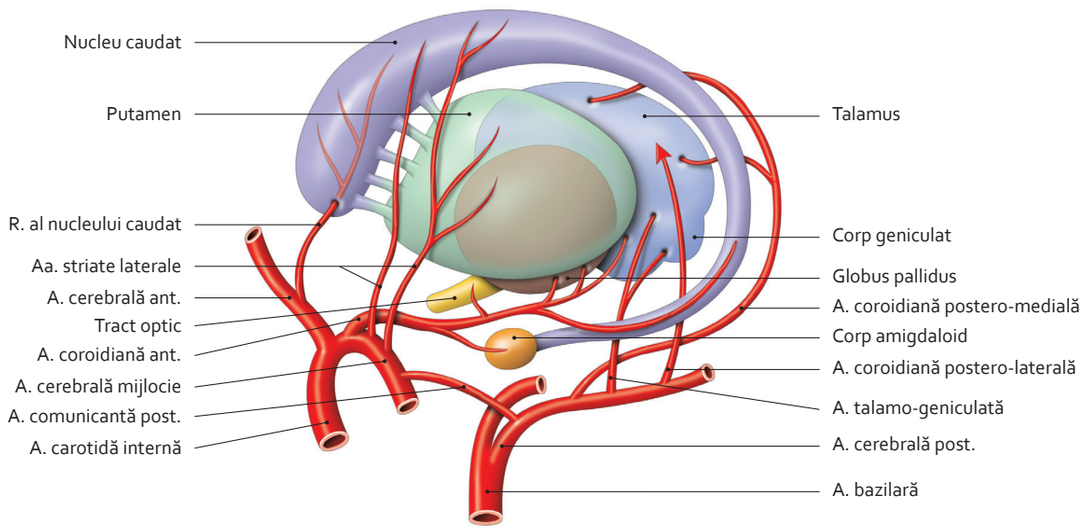

Diagramă a arterelor talamusului și nucleilor bazali ai creierului
(vedere laterală stângă schematică)

9.102 Arterele creierului (4)

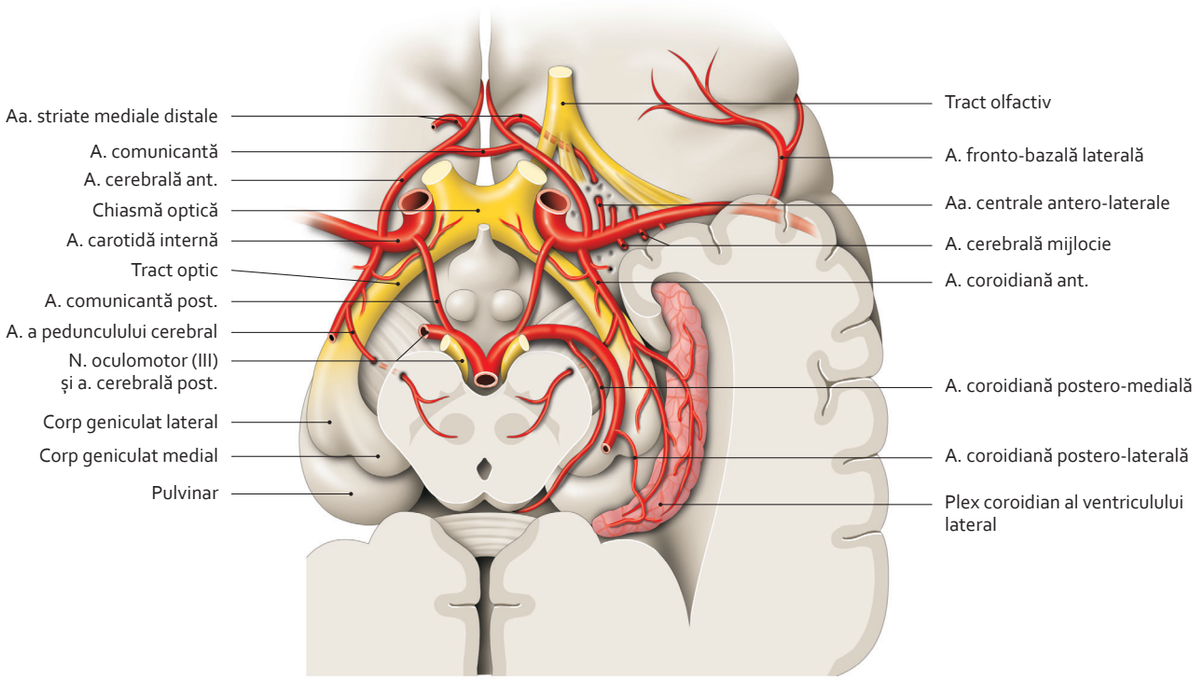

Artere coroidiene
(vedere inferioară)

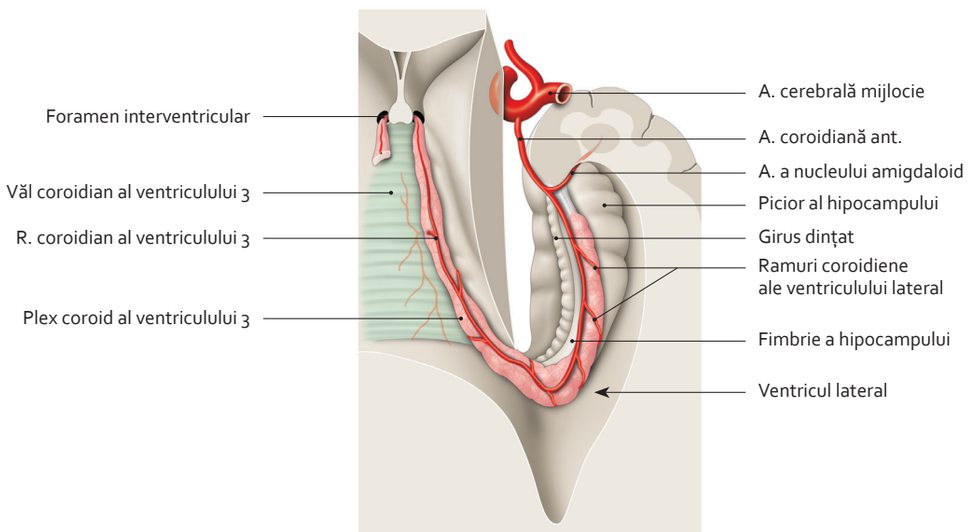

Arteră coroidiană anterioară
(vedere superioară)

9.103 Arterele creierului (5)

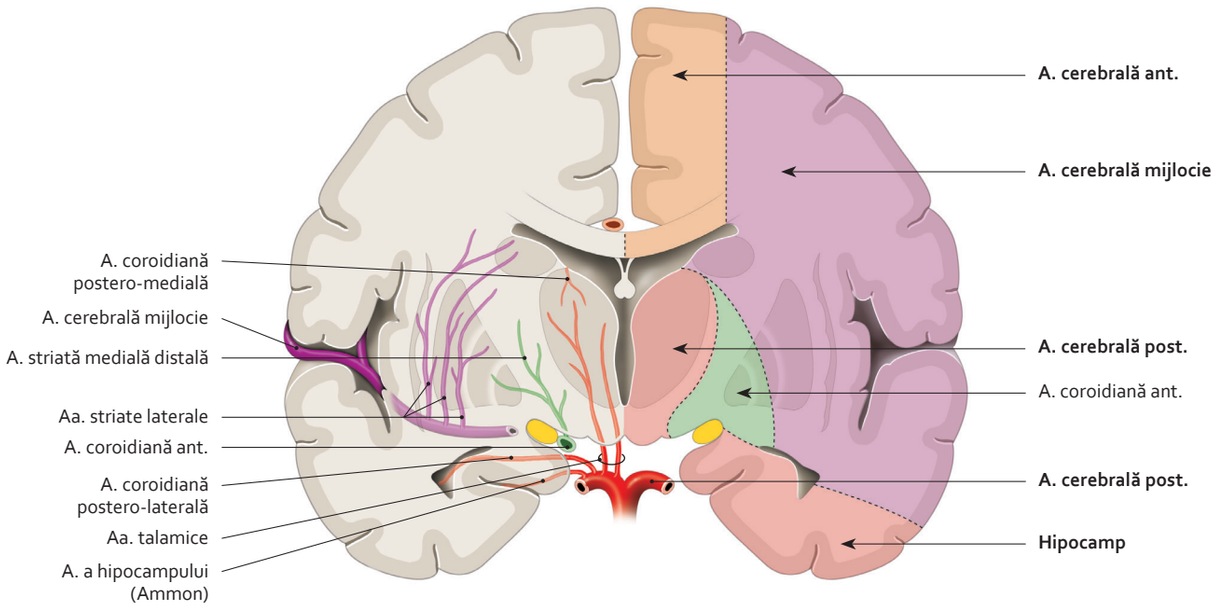

Teritorii arteriale profunde ale creierului
(secțiune frontală)

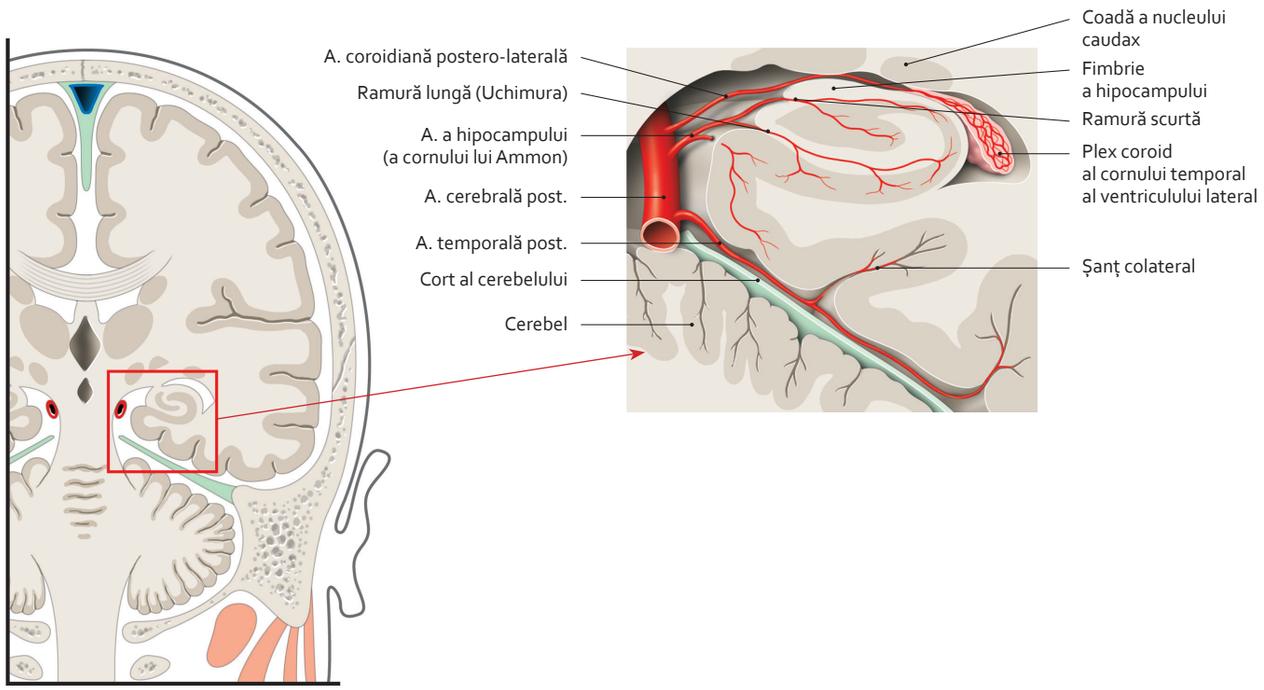

Arteră a hipocampului
(secțiune frontală)

9.104 Circulația arterială cerebrală

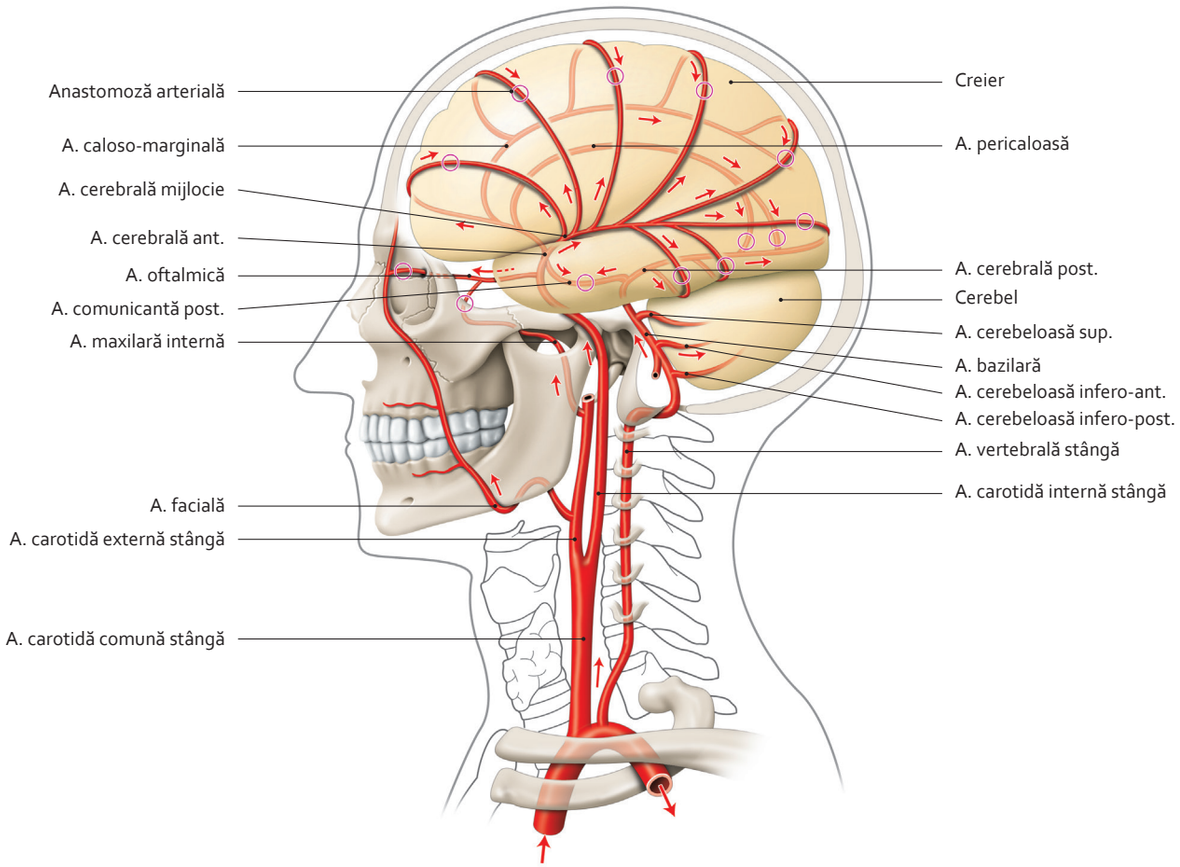

Circulație și anastomoze arteriale cerebrale

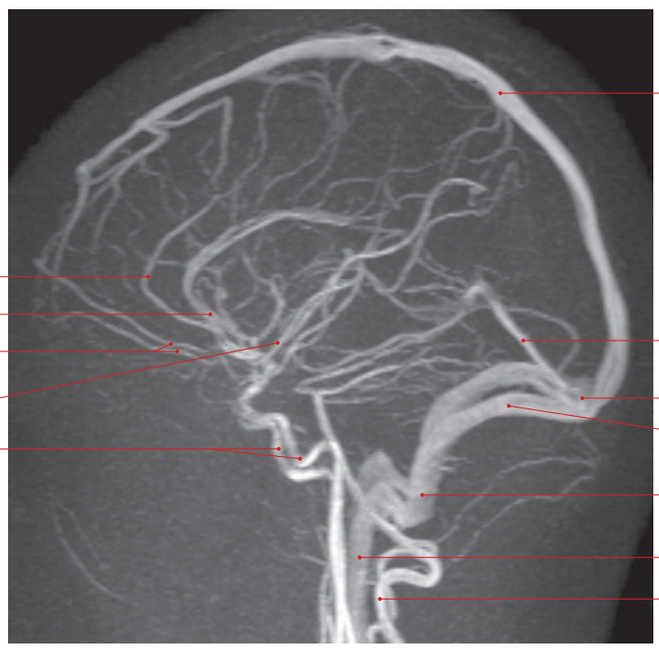

Angio-RMN a capului și gâtului – vedere de profil
(clișeu dr. J. Drouineau)

3064 588-715.indd 696 28.07.2014 19:29:58

9.105 Venele creierului (1)

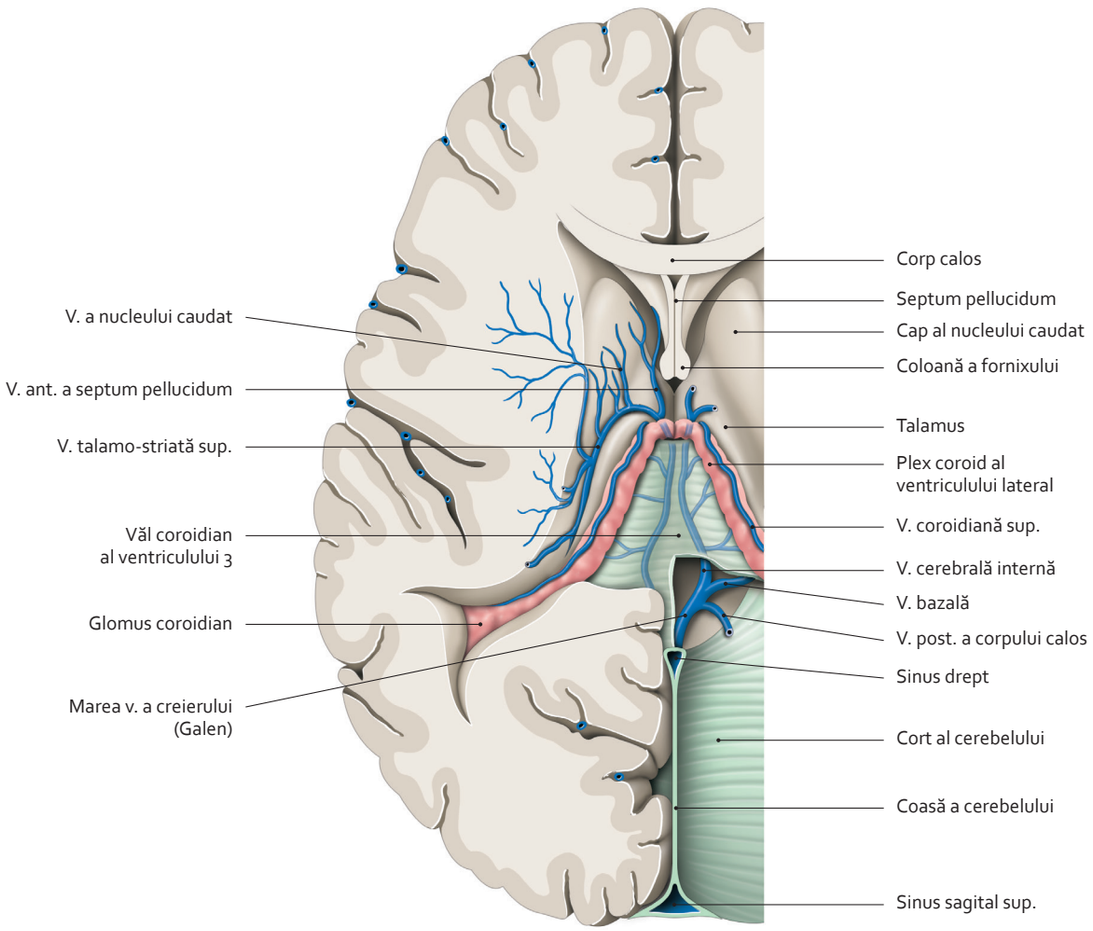

Vene profunde ale creierului. Ventricul lateral stâng deschis – secțiune transversală a creierului
(vedere superioară)

Notă

Venele creierului au un traiect diferit de cel al arterelor creierului.
Ele sunt avalvulare și sunt alcătuite dintr-un perete subțire, lipsit de fibre musculare.
Majoritatea traversează spațiul subarahnoidian pentru a se vărsa în sinusul venos al dura mater.

3064 588-715.indd 697 28.07.2014 19:30:06

9.106 Venele creierului (2)

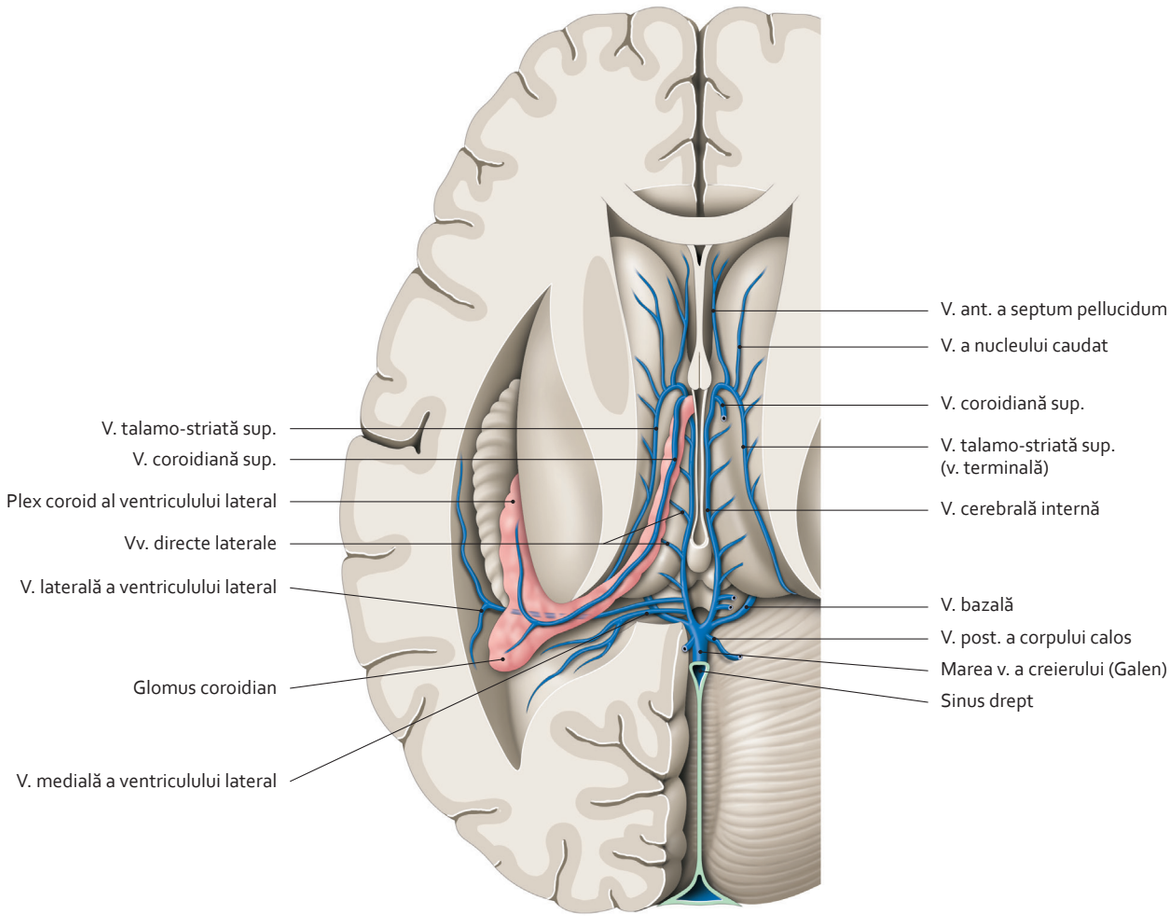

Vene profunde ale creierului – vene afluente ale marii vene a creierului
(secțiune transversală a creierului – vedere superioară fără vălul coroidian)

3064 588-715.indd 698 28.07.2014 19:30:14

9.107 Venele creierului (3)

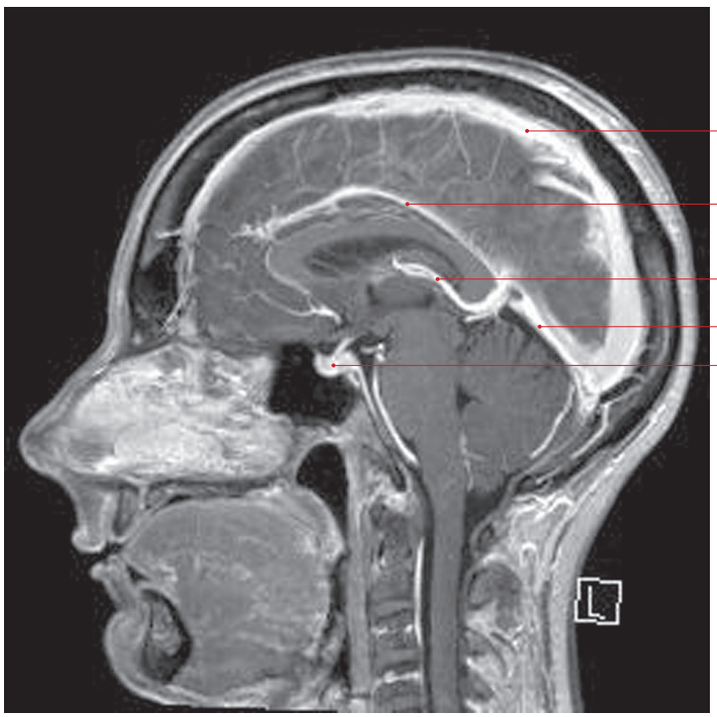

Secțiune sagitală a capului – flebo-RMN (gadoliniu)
(clișeu dr. T. Diesce)

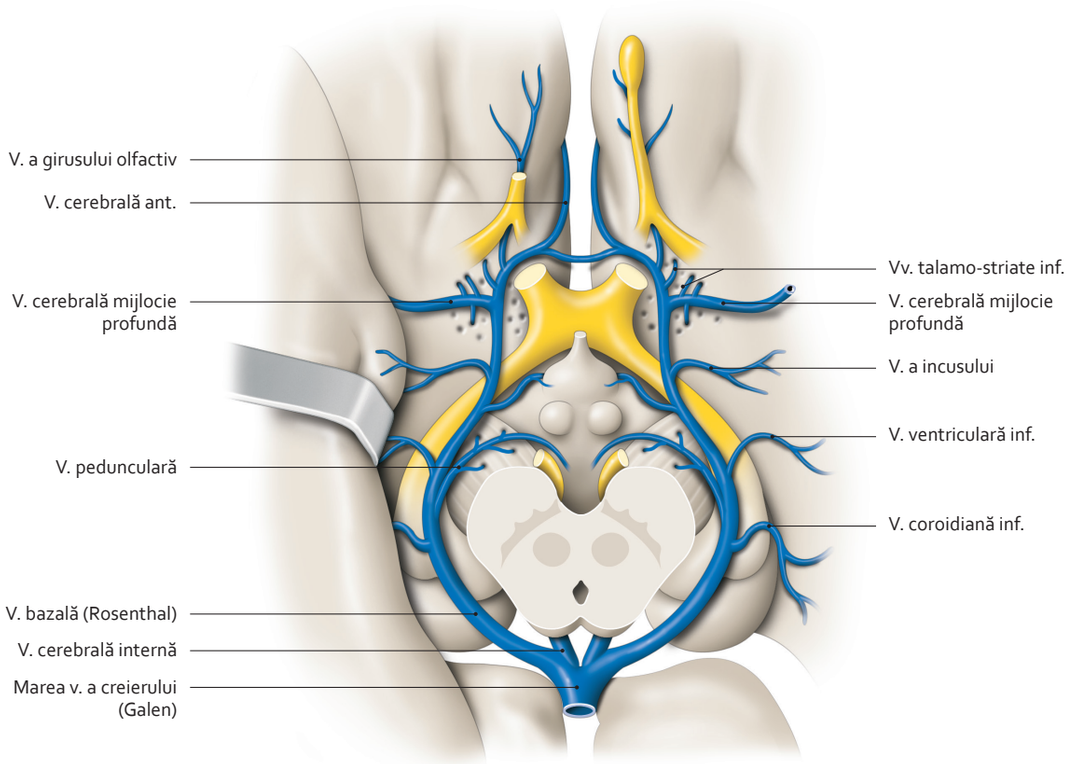

Cerc venos al bazei creierului

3064 588-715.indd 699 28.07.2014 19:30:22

9.108 Venele encefalului

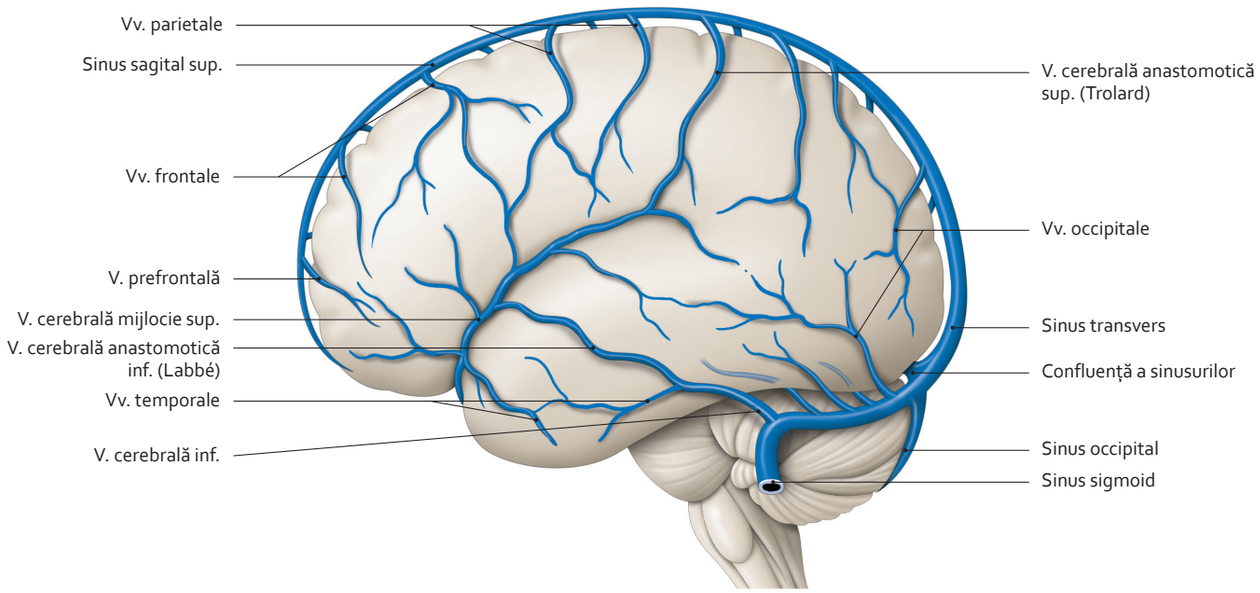

Vene superficiale ale creierului
(vedere laterală)

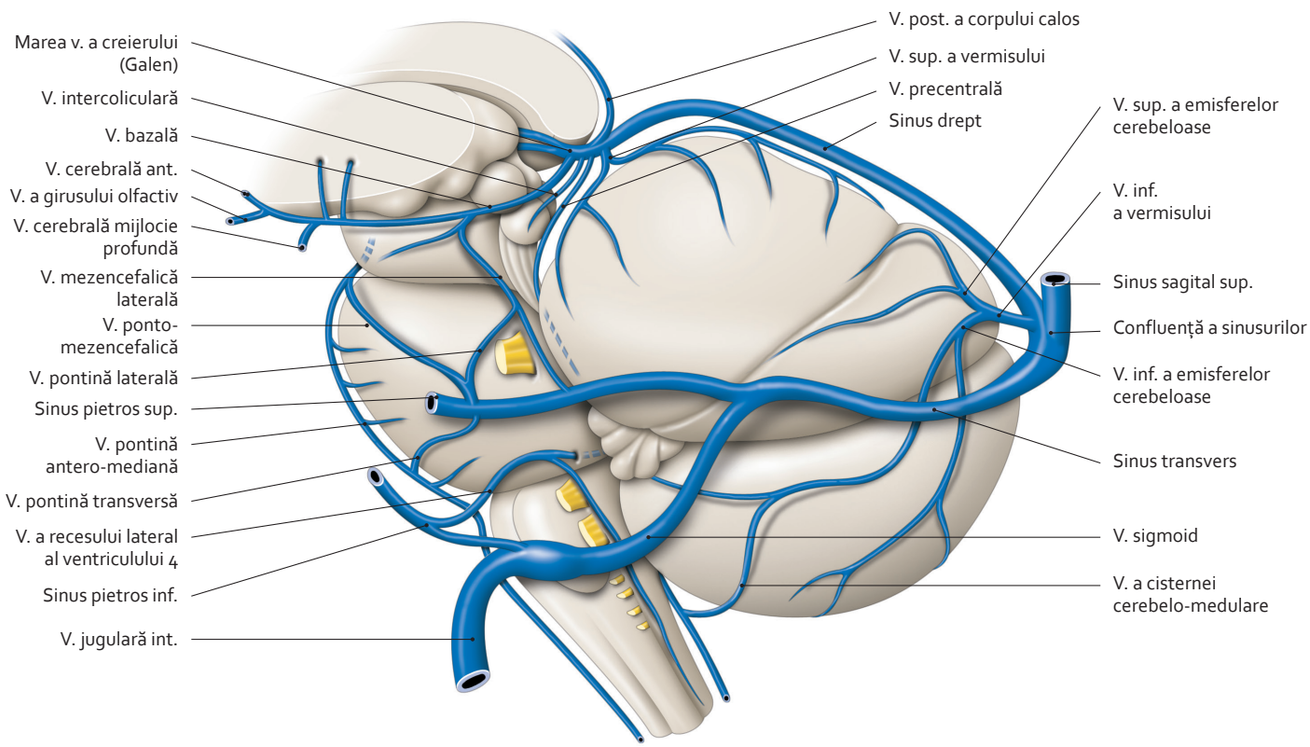

Vene ale trunchiului cerebral și ale cerebelului
(vedere laterală)

3064 588-715.indd 700 28.07.2014 19:30:34

9.109 Circulația venoasă a encefalului

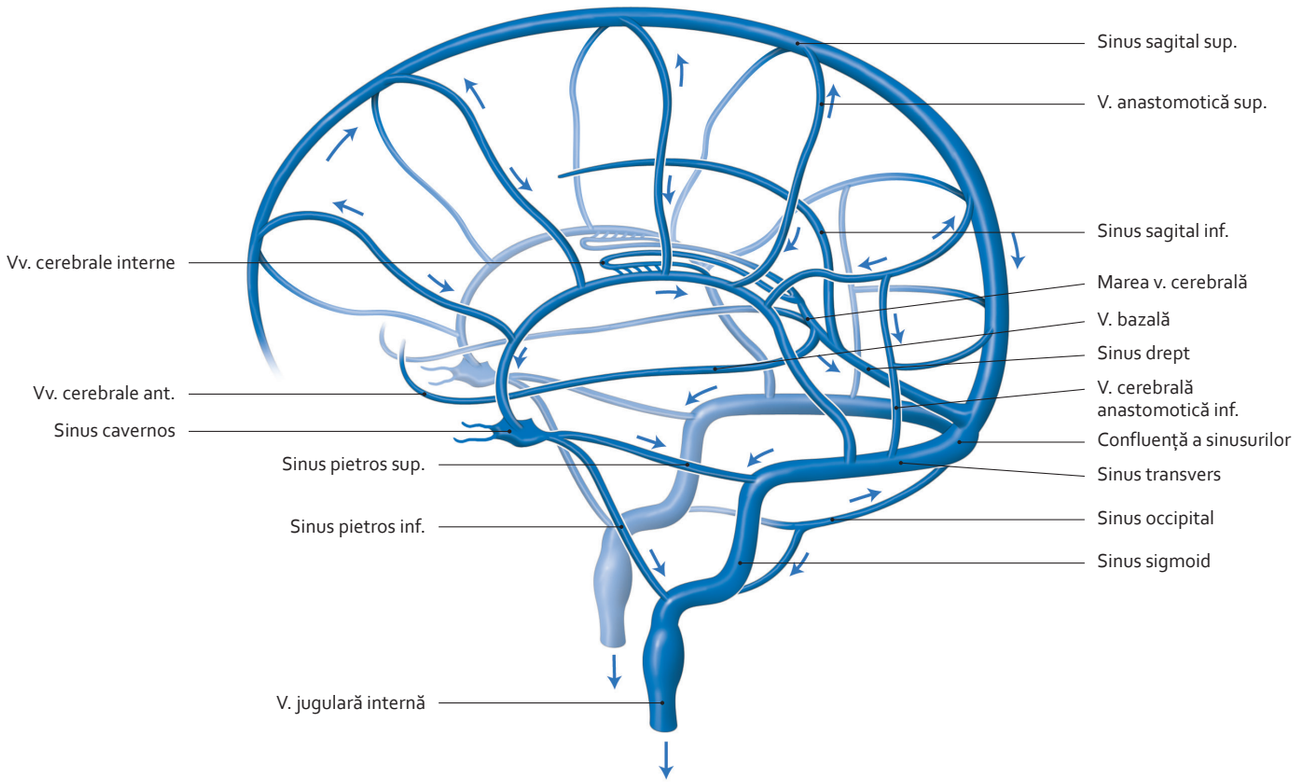

Schemă a anastomozelor ce unesc sinusurile venoase și venele cerebrale

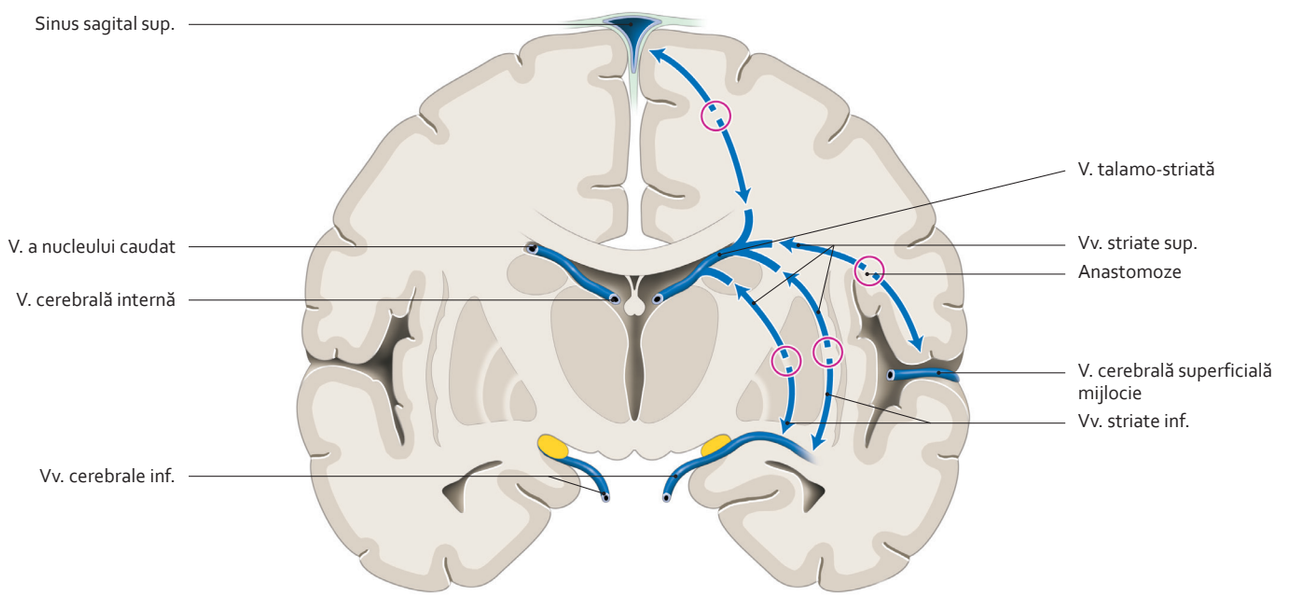

Diagramă a conexiunilor între venele superficiale și cele profunde ale creierului
(secțiune frontală)

9.110 Sinusurile bazei craniului (1)

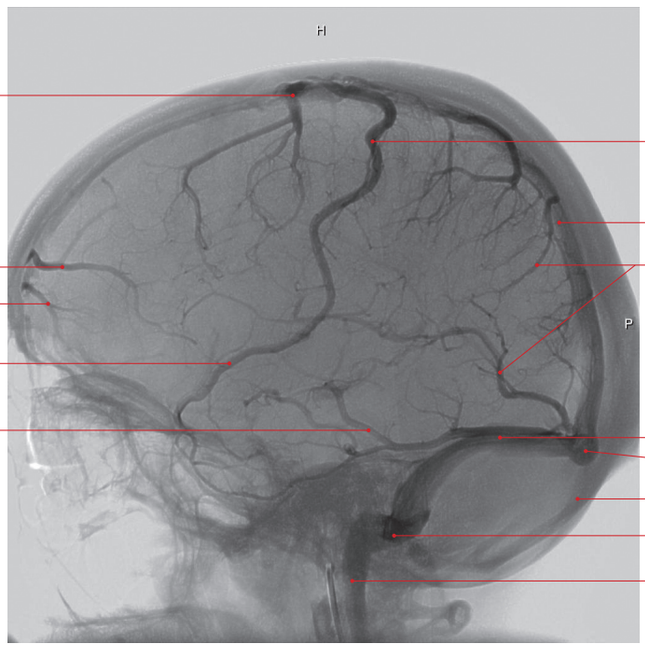

V. parietală
V. frontală
V. prefrontală
V. cerebrală mijlocie
V. cerebrală anastomotică inf. (Labbé)
V. cerebrală anastomotică sup. (Trolard)
Sinus sagital sup.
Vv. occipitale
Sinus transvers
Confluența a sinusurilor
Sinus occipital
Sinus sigmoid
V. jugulară internă

Angio-RMN. Timp venos – vedere de profil
(clișeu dr. J. Drouineau)

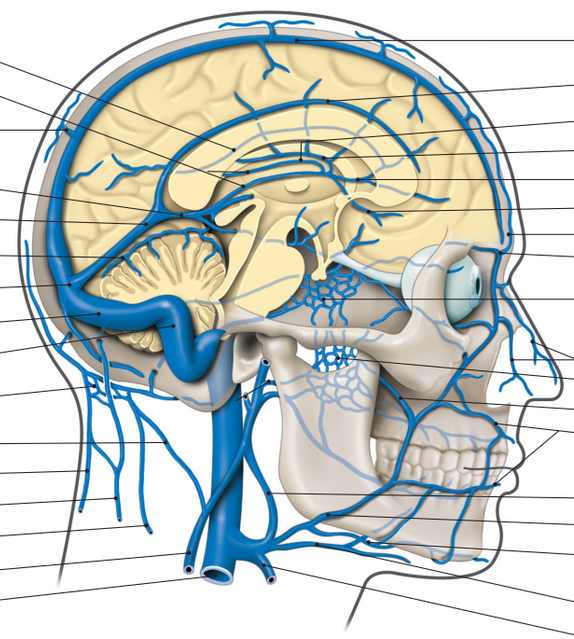

V. caudată longitudinală
Vv. cerebrale interne
V. emisară
Marea v. cerebrală (Galen)
Sinus drept
V. vermiculară sup.
Confluența a sinusurilor
Sinus transvers
Sinus sigmoid
Plex venos suboccipital
V. cervicală accesorie
V. cervicală mediană
V. jugulară post.
V. cervicală profundă
V. jugulară externă
V. jugulară internă
Sinus sagital sup.
Sinus sagital inf.
V. coroidiană
V. talamo-striată
V. septală post.
V. septală ant.
V. supratrohleară
V. angulară
Sinus cavernos
Vv. nazale externe
Plex pterigoidian
V. profundă a feței
Vv. labiale
V. retromandibulară
V. facială
V. submentală
V. linguală
V. tiroidiană sup.

Vene ale capului și creierului
(vedere laterală)

9.111 Sinusurile bazei craniului (2)

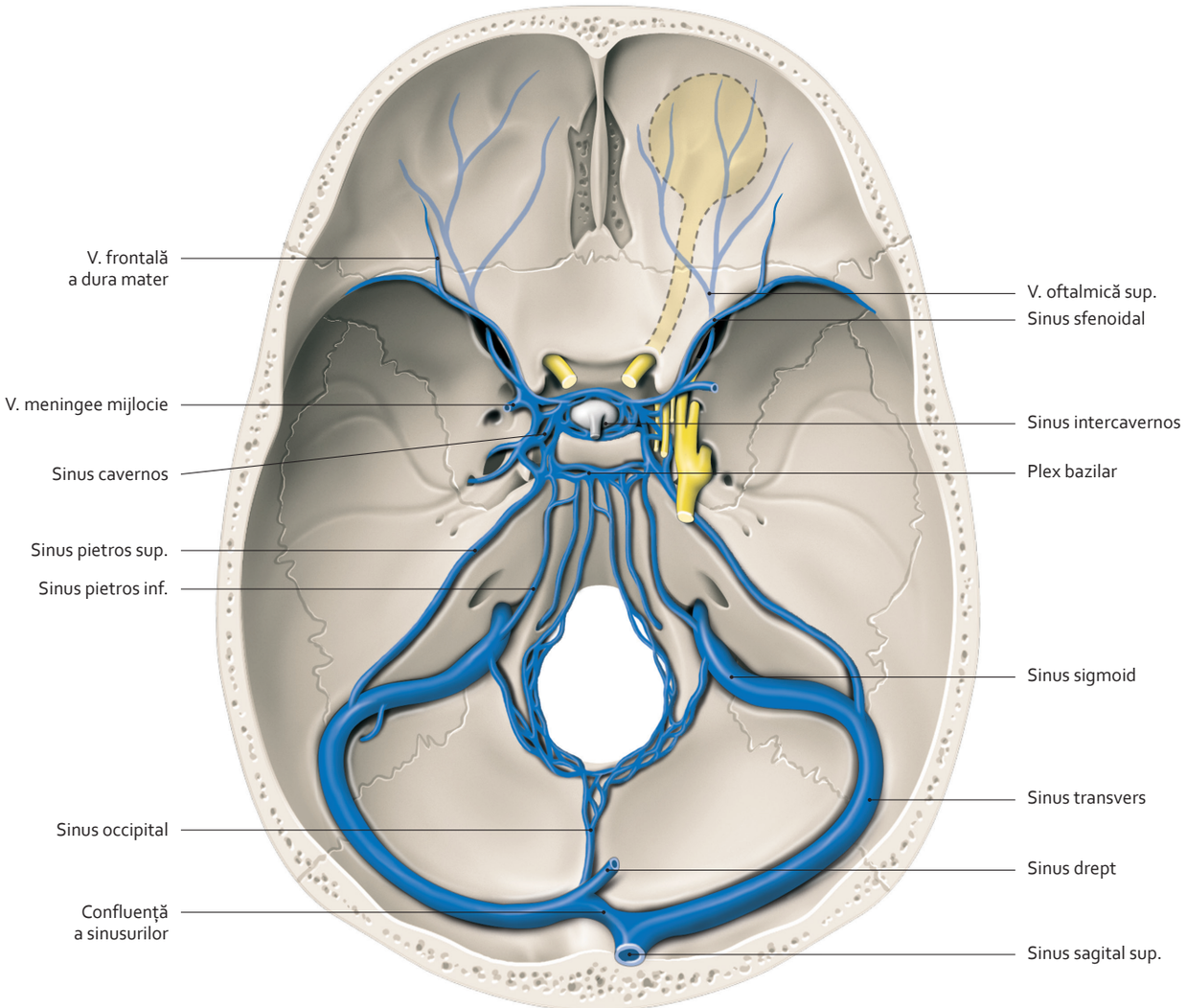

Sinusuri și vene ale bazei craniului

3064 588-715.indd 703 28.07.2014 19:30:59

9.112 Meningele spinale (1)

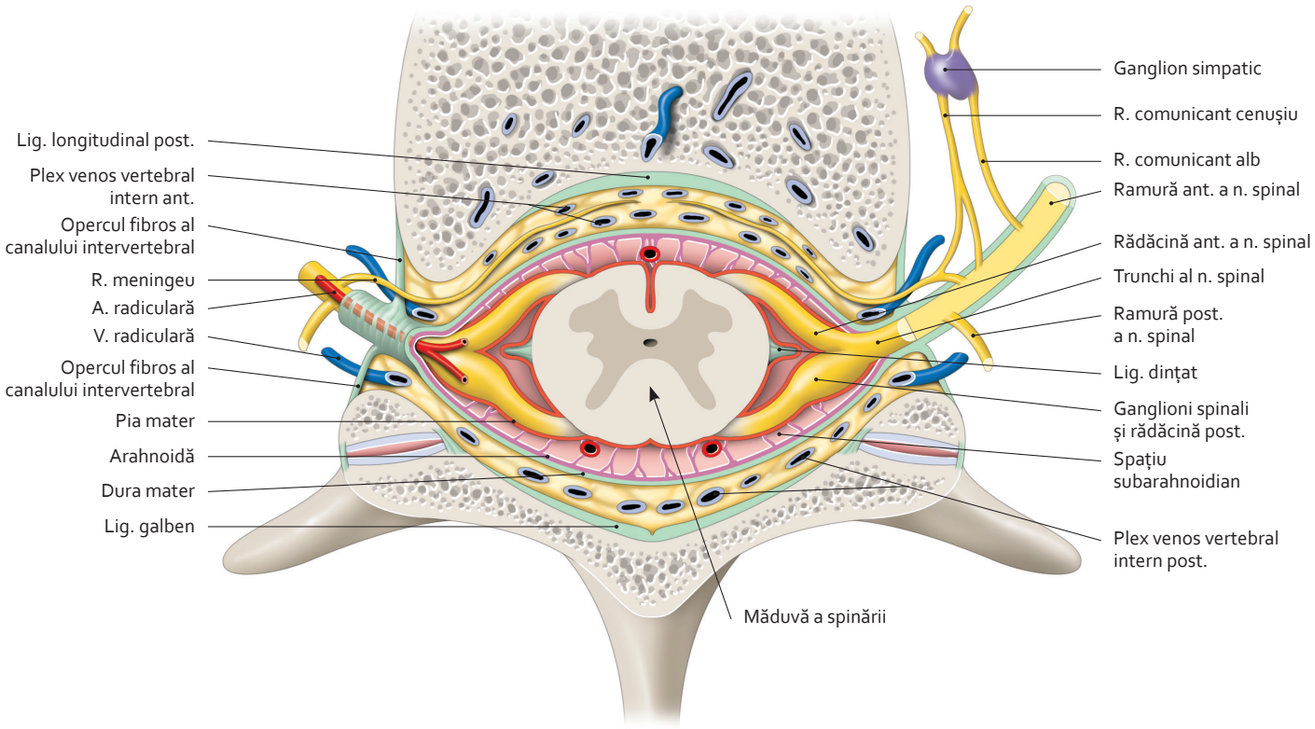

Secțiune transversală a măduvei spinării la nivelul unei vertebre toracice

Notă

Meningita este o inflamație a pia mater și a arahnoidei spinale sau cerebrale, ori a ambelor.
Ea se traduce printr-un sindrom meningean:
- cefalee, vărsături;
- creștere a presiunii în spațiul meningeal, caracterizată de :
  – curbatură antalgică, rigiditate a cefei la examenul clinic;
  – semnul Kernig (cu pacientul culcat pe spate, medicul flectează coapsele pe abdomen, dar nu poate realiza flexia genunchilor fără a produce durere).

3064 588-715.indd 704 28.07.2014 19:31:08

9.113 Meningele spinale (2)

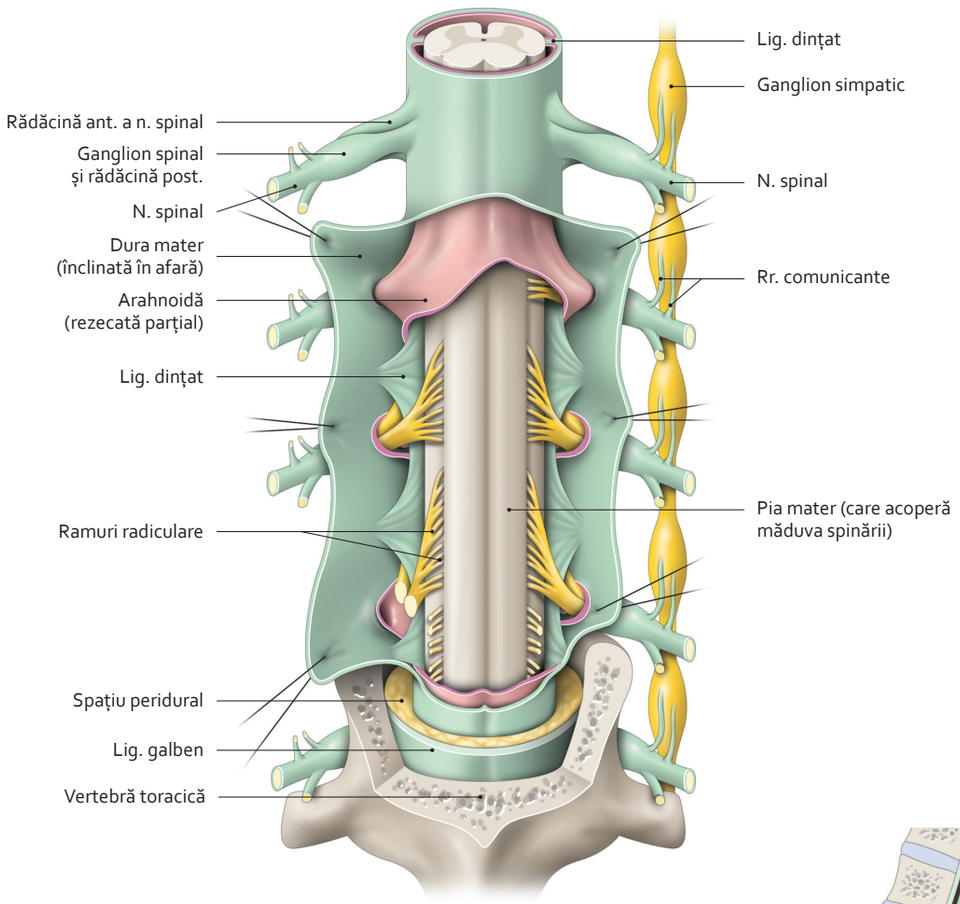

Meninge spinale
(vedere posterioară)

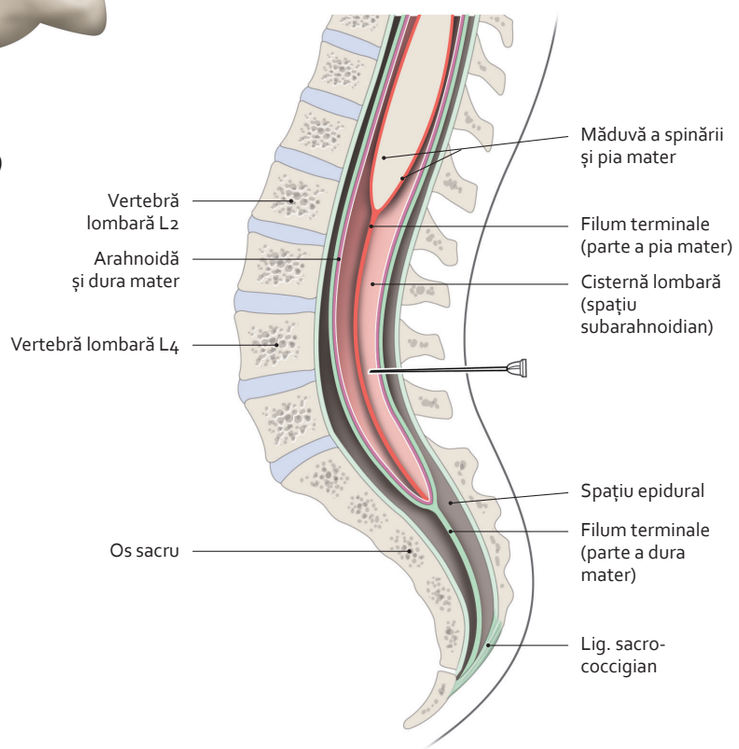

Puncție lombară

3064 588-715.indd 705 28.07.2014 19:31:16

9.114 Meningele cerebrale (sau craniene) (1)

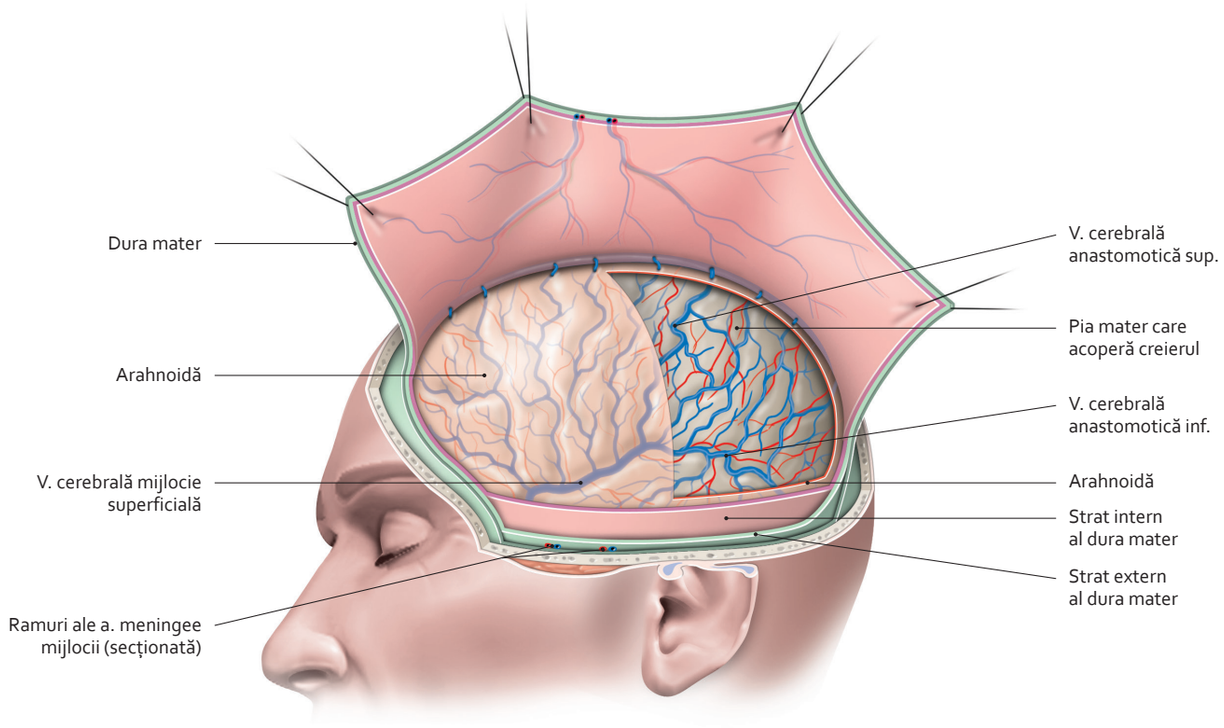

***Meninge cerebrale* in situ**
(spațiul subarahnoidian este fenestrat)

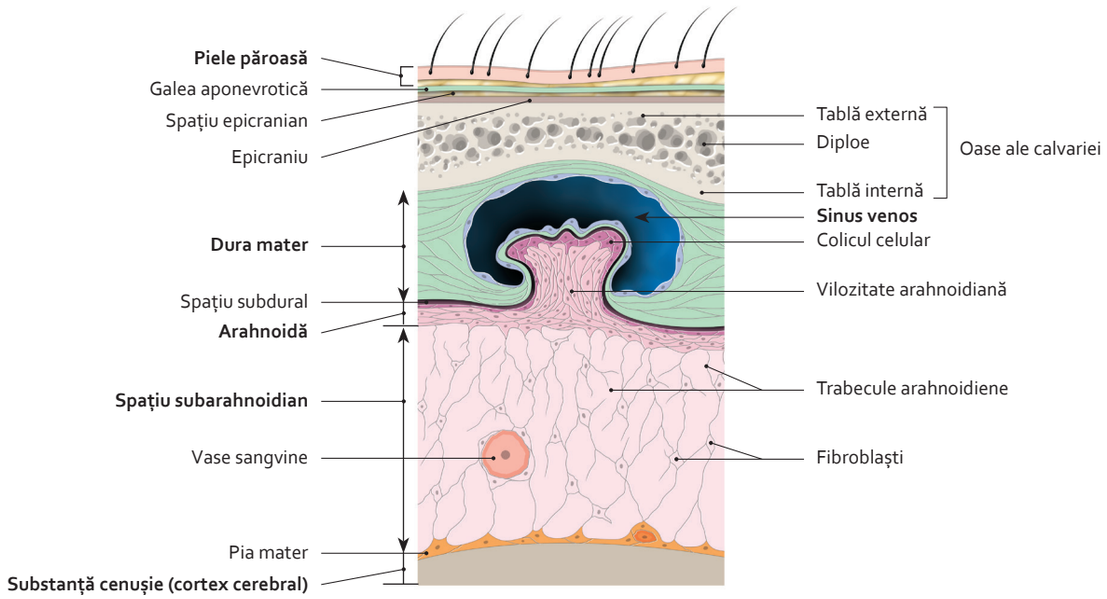

Structură a unei granulații arahnoidiene
(secțiune transversală)

9.115 Meningele cerebrale (sau craniene) (2)

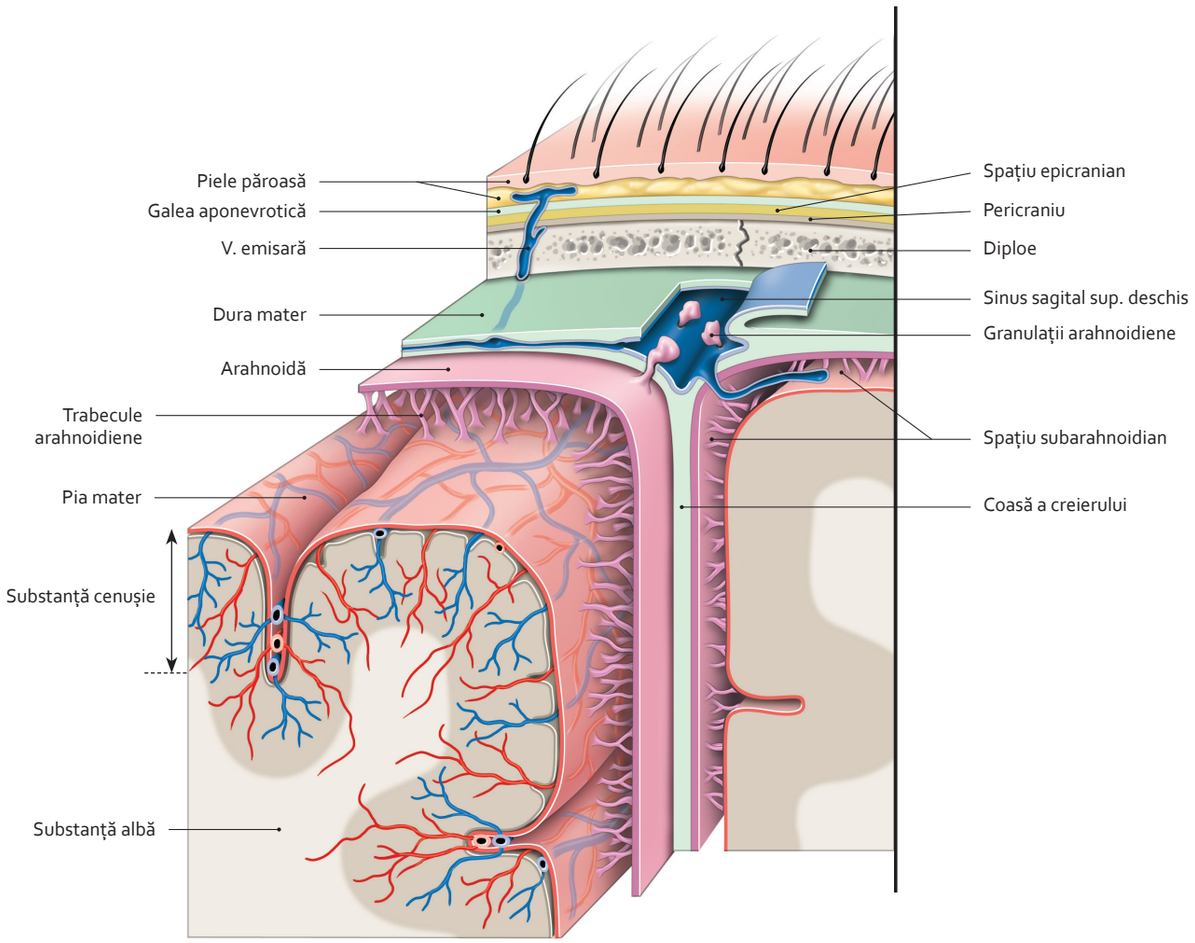

Structură a meningelor cerebrale
(secțiune frontală teșită)

3064 588-715.indd 707 28.07.2014 19:31:34

9.116 Meningele cerebrale (sau craniene) (3)

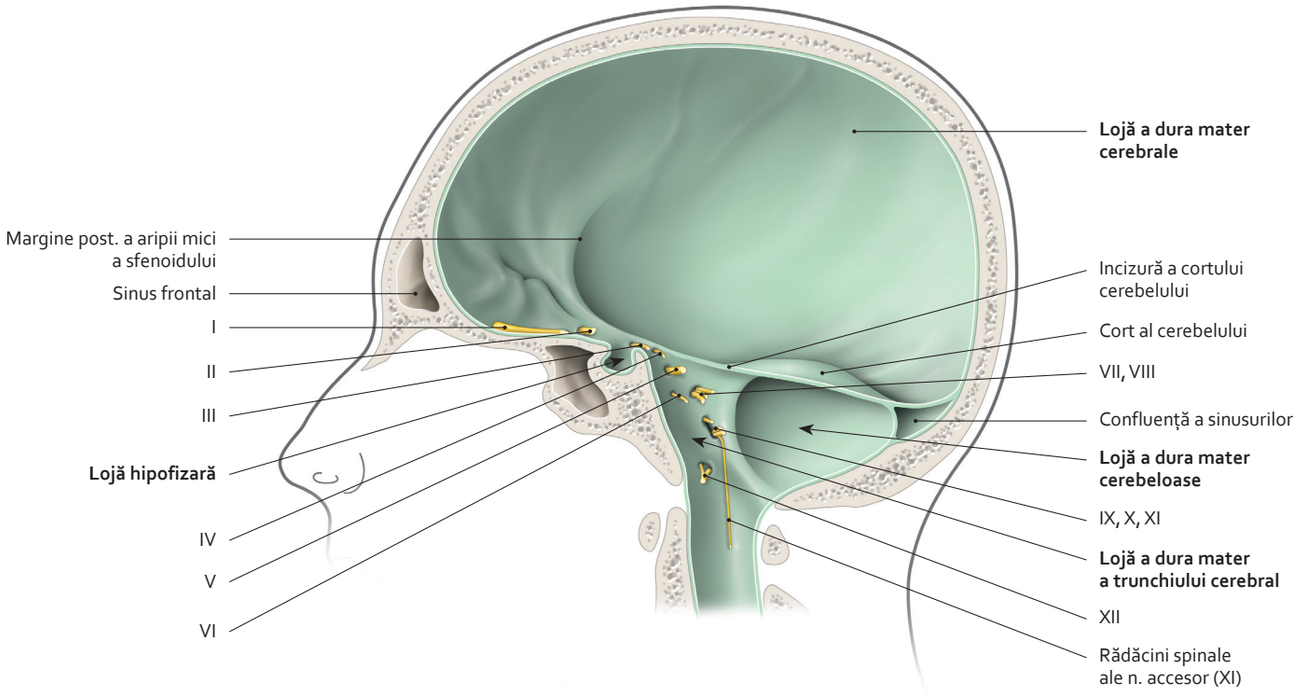

Loje ale dura mater cerebrale
(secțiune sagitală mediană, fără encefal)

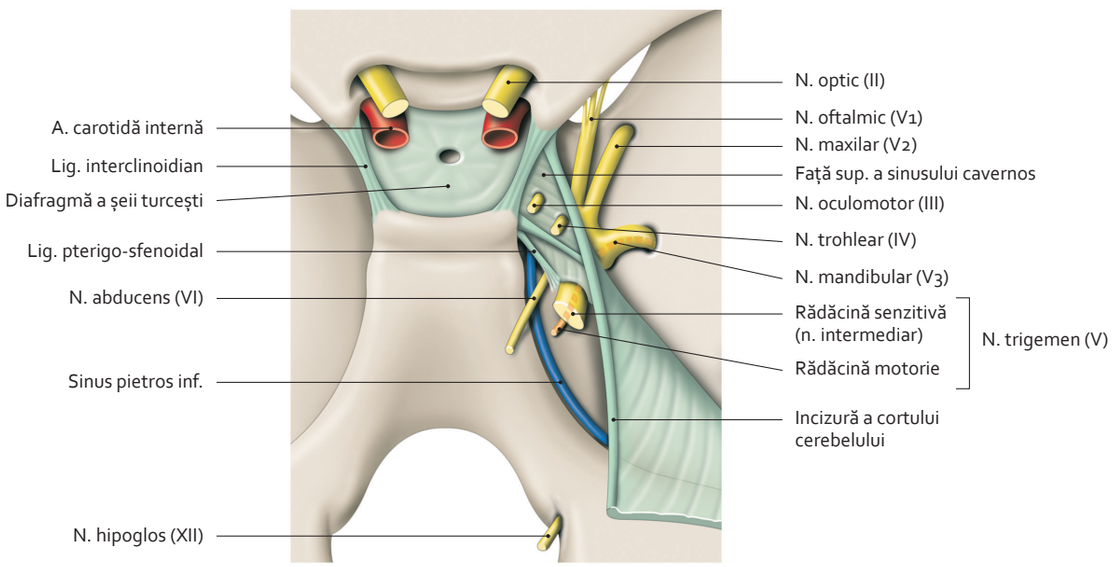

Sinus cavernos și cort al cerebelului – alcătuire schematică

9.117 Meningele cerebrale (sau craniene) (4)

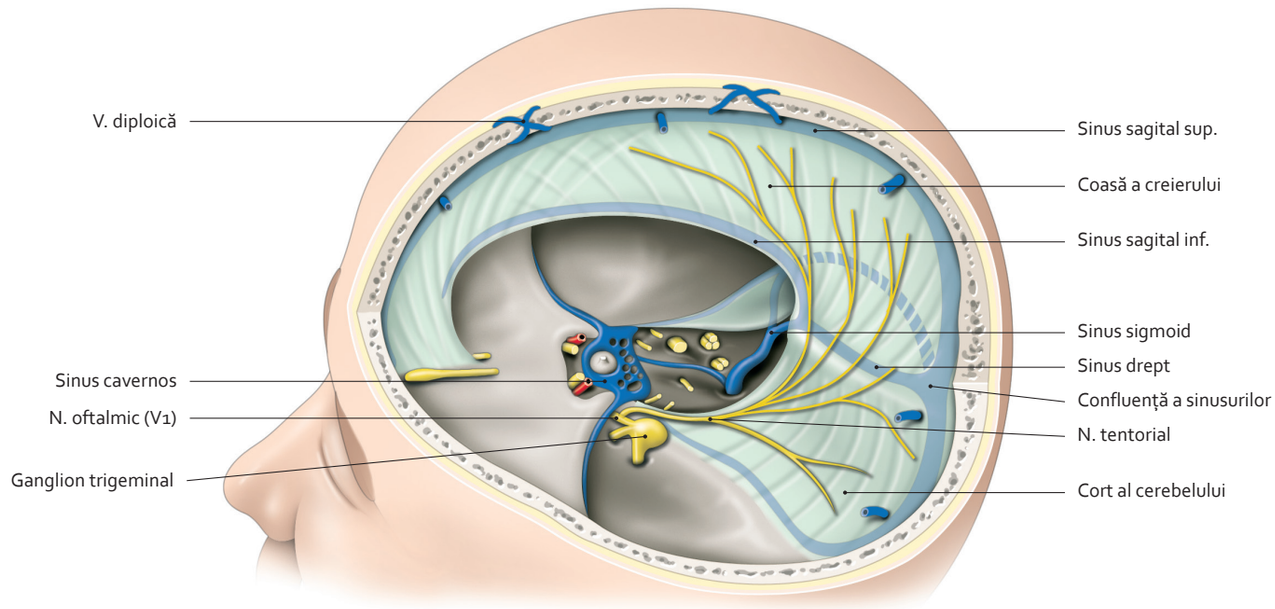

Coasă a creierului și nerv tentorial
(vedere supero-laterală stângă a cavității craniene, fără encefal)

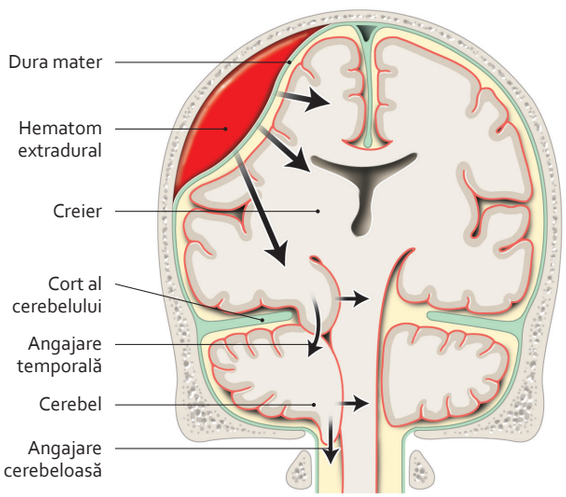

Consecințe anatomice ale hematomului extradural
(secțiune frontală)

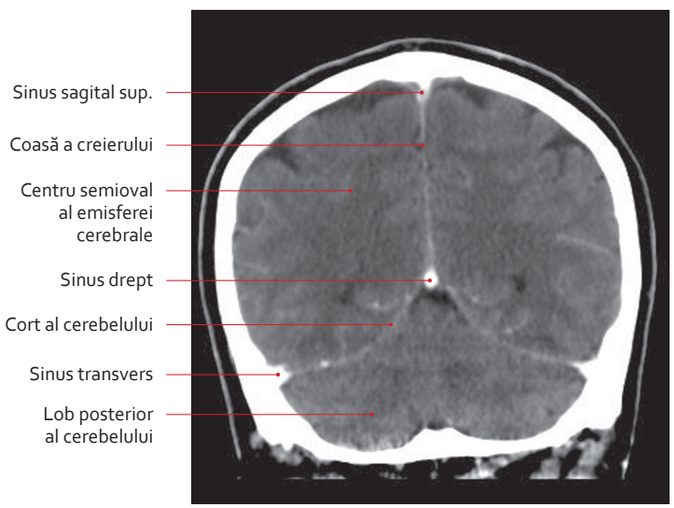

Secțiune frontală CT a craniului
(clișeu dr. T. Diesce)

9.118 Lichidul cerebro-spinal

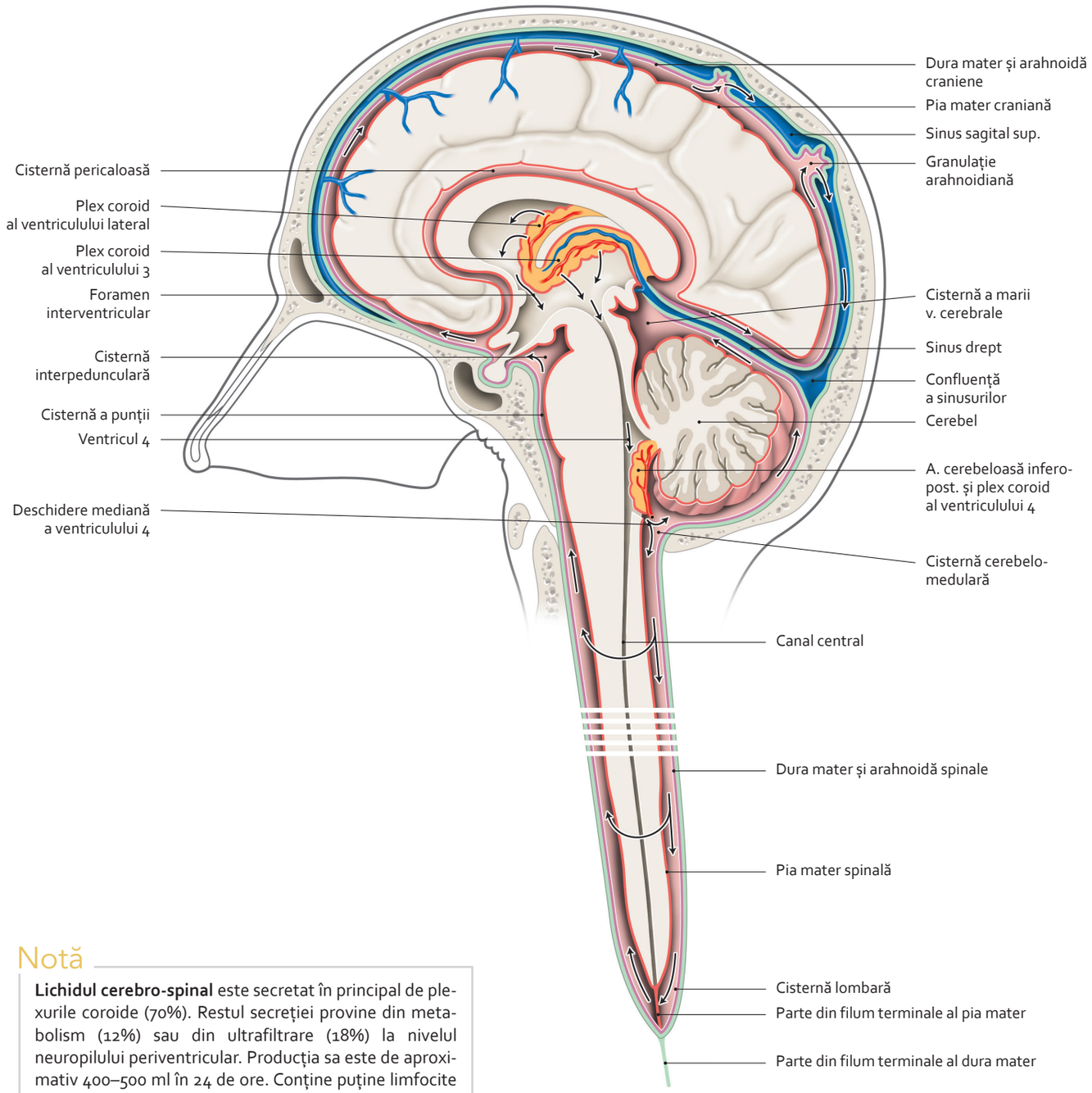

Cisterne subarahnoidiene și circulație a lichidului cerebro-spinal
(secțiune sagitală mediană)

Notă

Lichidul cerebro-spinal este secretat în principal de plexurile coroide (70%). Restul secreției provine din metabolism (12%) sau din ultrafiltrare (18%) la nivelul neuropilului periventricular. Producția sa este de aproximativ 400–500 ml în 24 de ore. Conține puține limfocite și nici un polinuclear sau eritrocit.

Circulația se efectuează dinspre ventriculi spre spațiul subarahnoidian.

Lichidul cerebro-spinal este resorbit la nivelul granulațiilor arahnoidiene și drenat pe cale venoasă.

El protejează sistemul nervos central, menține stabilitatea concentrației apoase a mediului și asigură transportul elementelor nutritive ale neuronilor și eliminarea excreției lor.

3064 588-715.indd 710 28.07.2014 19:32:27

9.119 Secțiune transversală deasupra boselor parietale

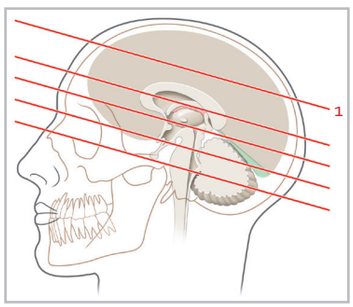

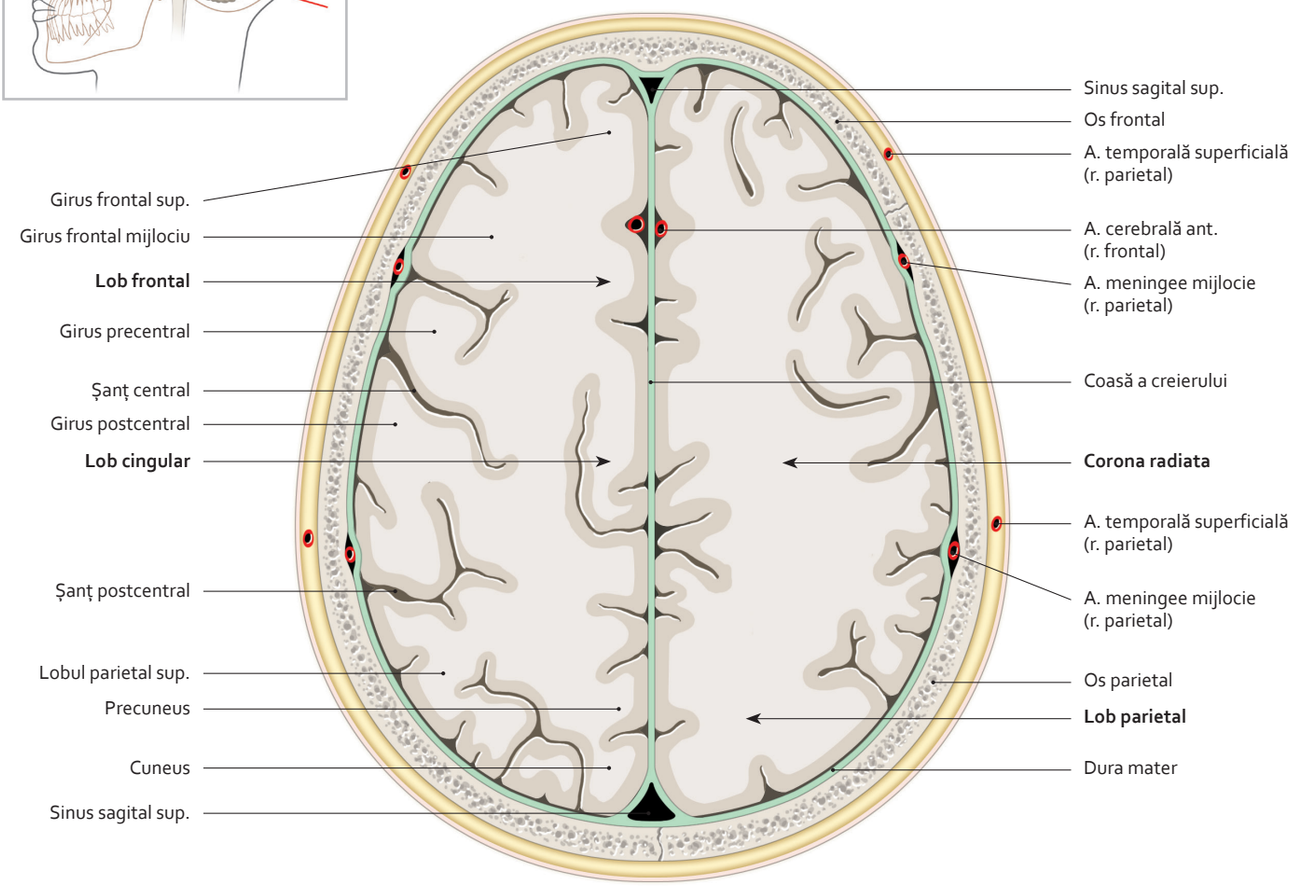

Secțiune transversală oblică 1

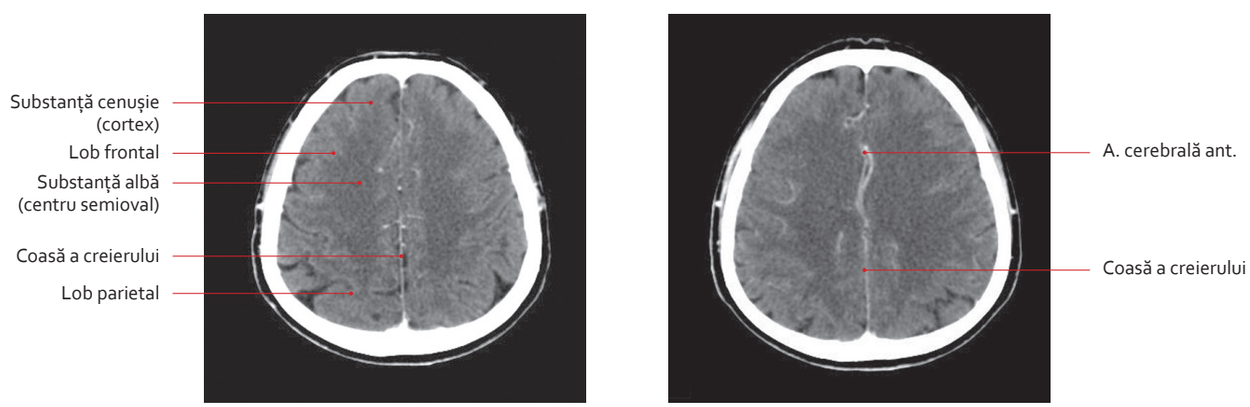

Secțiuni axiale transversale ale capului – nivel 1. RMN – gadoliniu
(clișee dr. T. Diesce)

3064 588-715.indd 711 28.07.2014 19:32:36

9.120 Secțiune transversală la nivelul boselor parietale

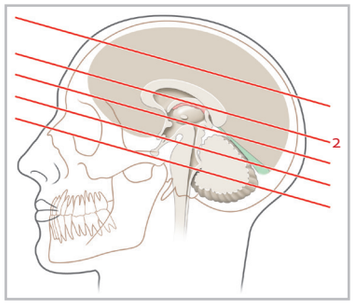

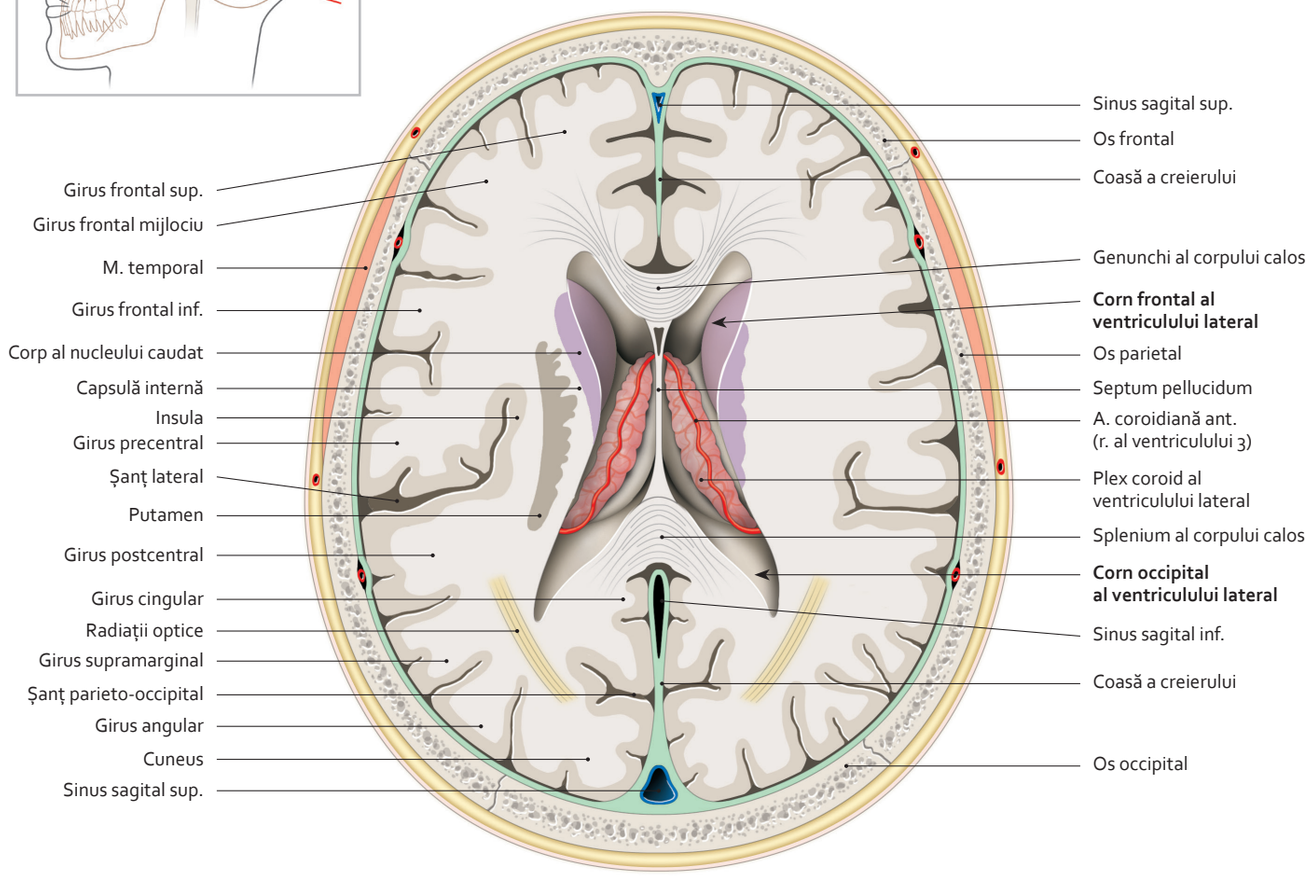

Secțiune transversală oblică 2

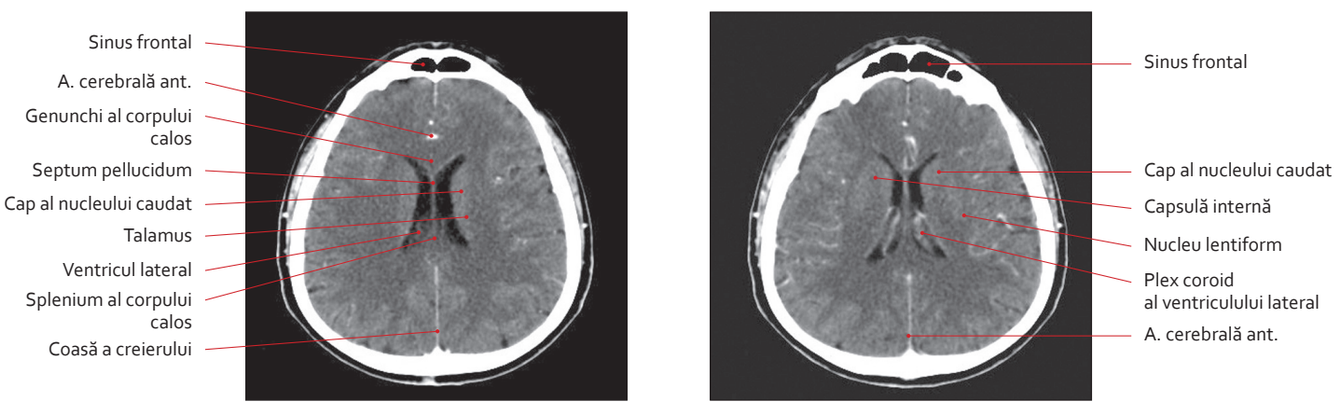

Secțiuni axiale transversale ale capului – nivel 1. RMN – gadoliniu
(clișee dr. T. Diesce)

3064 588-715.indd 712 28.07.2014 19:33:01

9.121 Secțiune transversală la nivelul glabelei

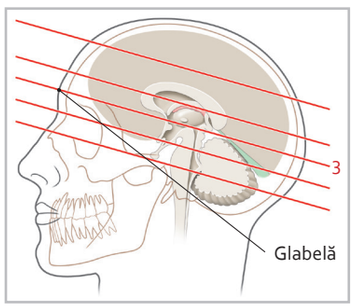

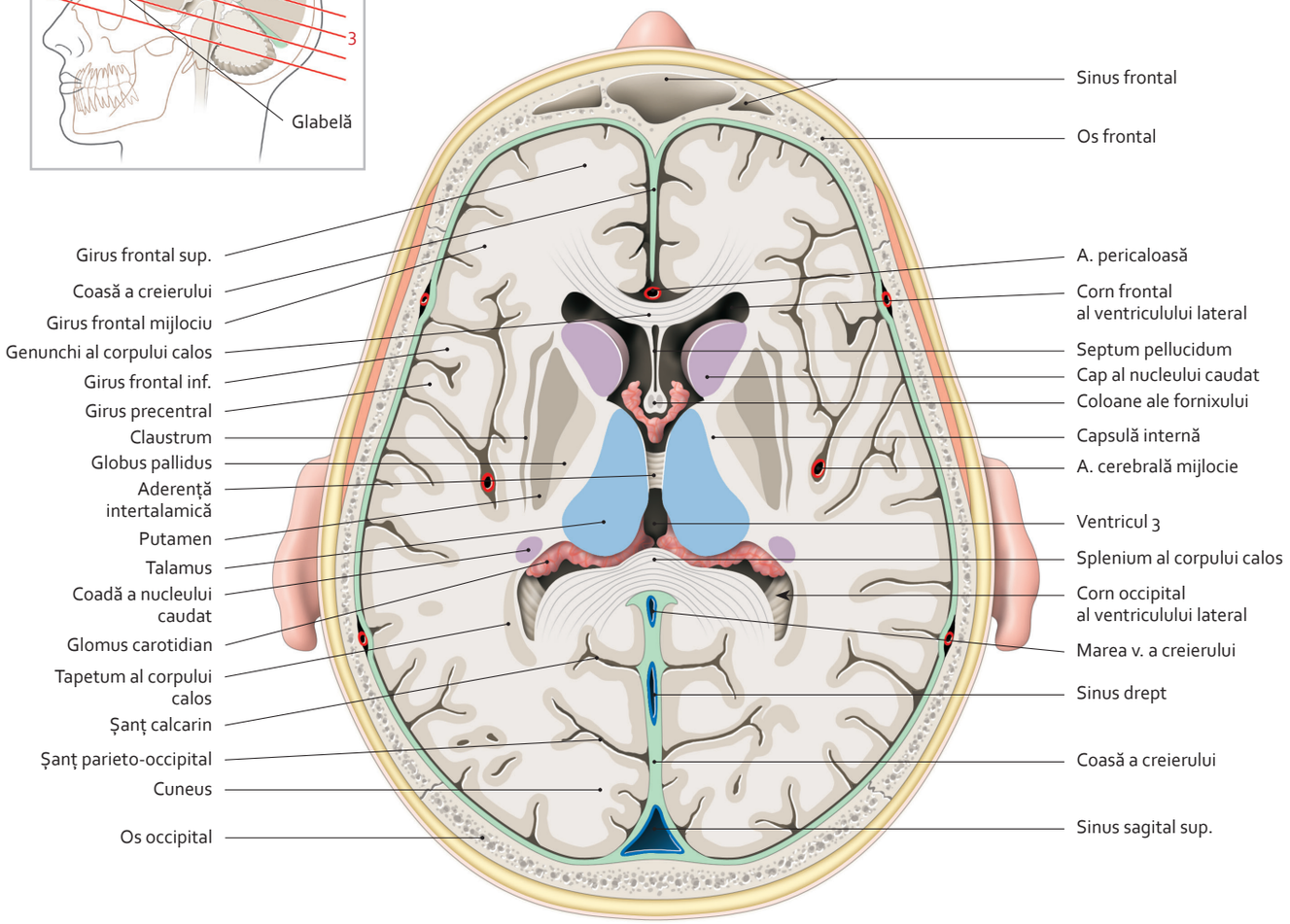

Secțiune transversală oblică 3

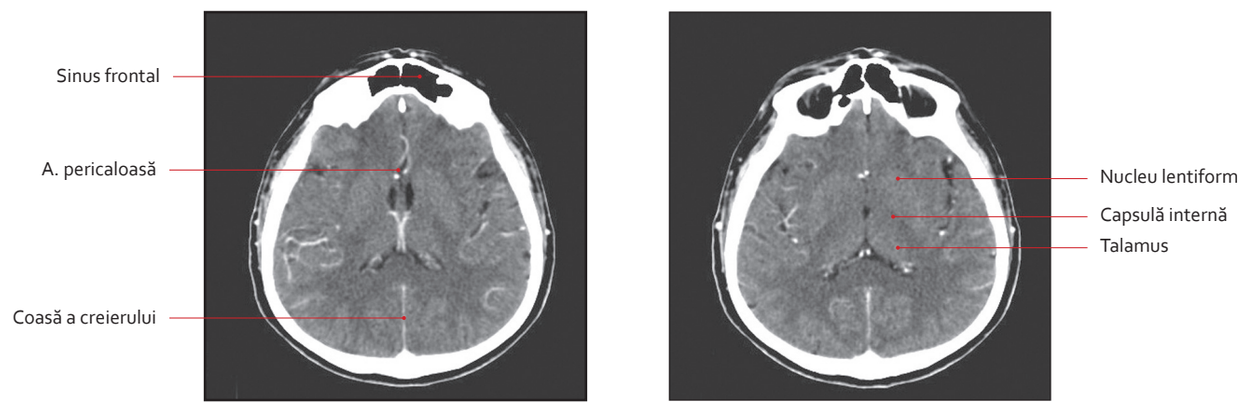

Secțiuni axiale transversale ale capului – nivel 3. RMN – gadoliniu
(clișee dr. T. Diesce)

3064 588-715.indd 713 28.07.2014 19:33:16

9.122 Secțiune transversală la nivel nasion

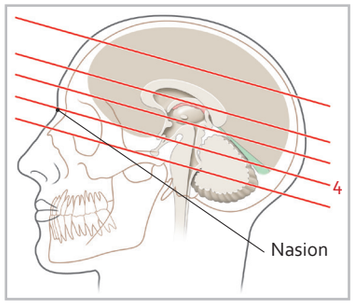

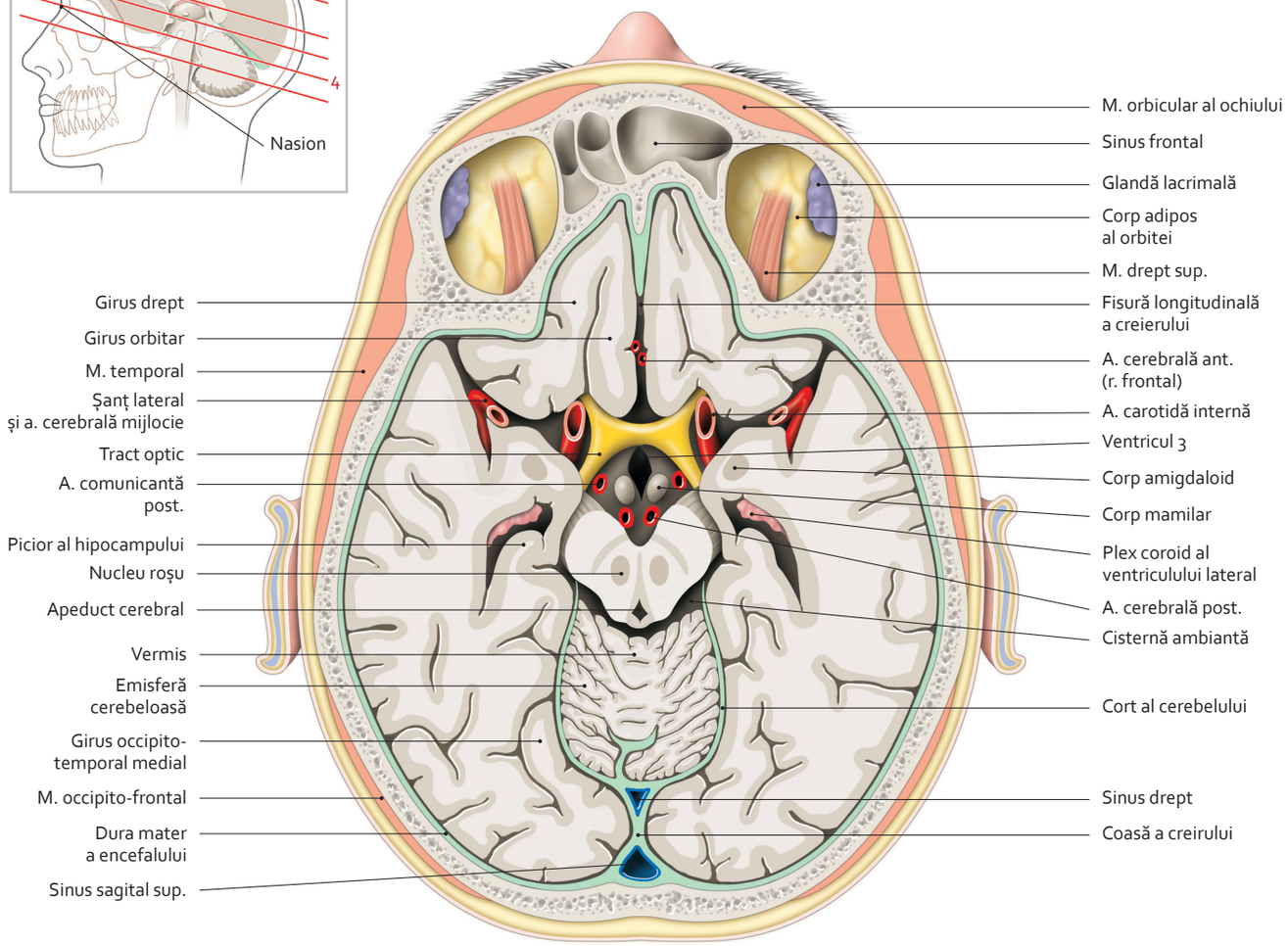

Secțiune transversală oblică 4

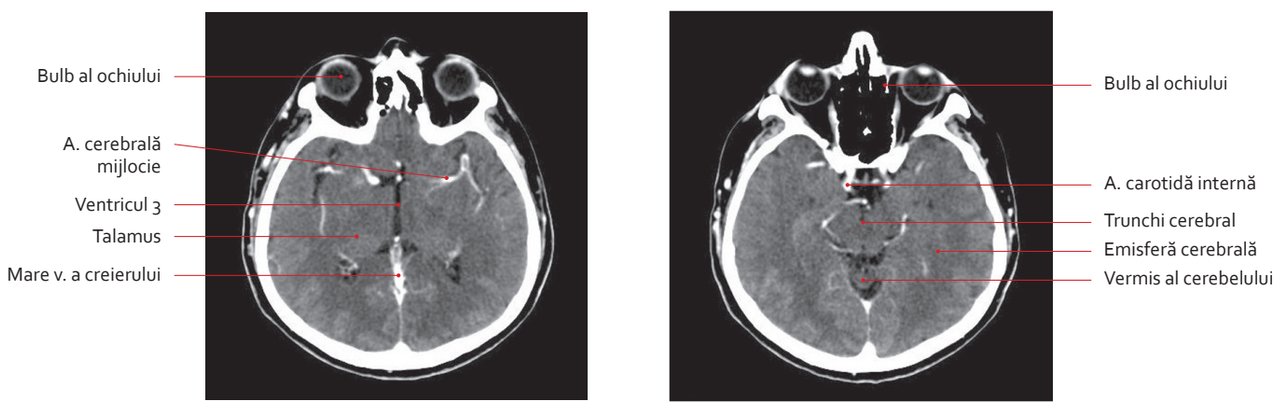

Secțiuni axiale transversale ale capului – nivel 4. RMN – gadoliniu
(clișee dr. T. Diesce)

3064 588-715.indd 714 28.07.2014 19:33:26

9.123 Secțiune transversală la nivel inion

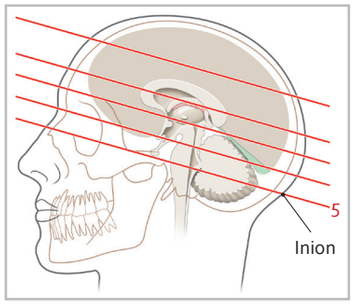

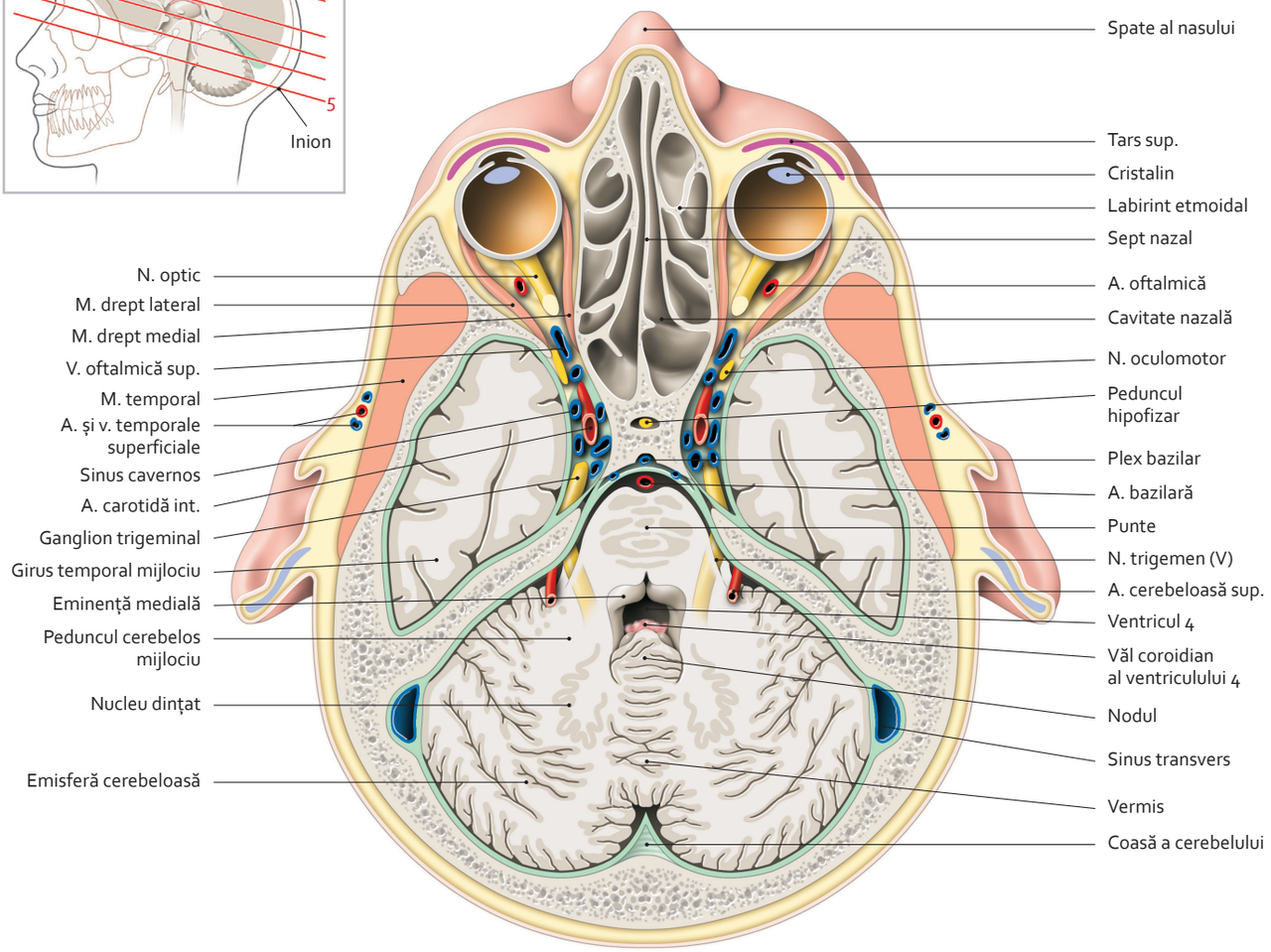

Secțiune transversală oblică 5

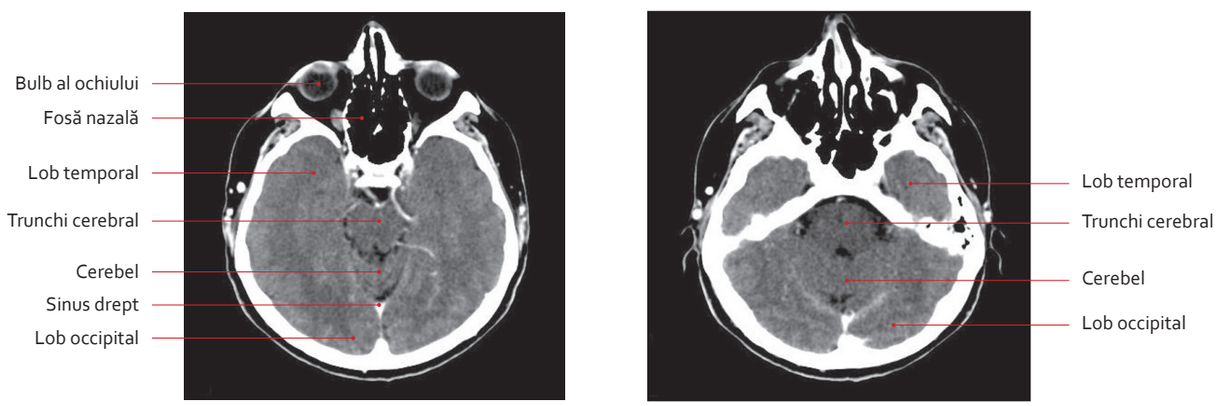

Secțiuni axiale transversale ale capului – nivel 5. RMN – gadoliniu
(clișee dr. T. Diesce)

3064 588-715.indd 715 28.07.2014 19:33:34

3064 716-40idx.indd 716 28.07.2014 19:37:09

Anexe

3064 716-40idx.indd 717 28.07.2014 19:37:10

Indice

A

Acetabul 503, 504, 514
Acromion 422
Adenohipofiză 658, 659, 660
Aderență intertalamică 643
Ahile, tendon calcaneean al lui 524, 540, 542, 543
Albuginee a corpului cavernos 375, 376
Alveolă
– mamară 22
– pulmonară 213
Amigdală(e)
– cerebeloasă 641, 642
– faringiană 147, 148
– palatină 56, 59
– palatină stângă 151
Ammon, arteră a hipocampului a cornului lui 695
Amnios 390
Amprentă(e)
– cardiacă 216
– a zonelor de sprijin ale piciorului 527
Ampulă
– a ductului deferent 336, 337, 340
– a trompei uterine 349
– hepato-pancreatică (a lui Vater)
Anastomoză cruciformă 555
Anatomie
– a memoriei 678
– a vorbirii 679
Ansă
– a lui Reil (fascicul peduncular) 654
– a nefronului 292, 293
– cervicală 123, 143, 144, 146
– lenticulară 654
– subclaviculară 145
Antehelix 110
Antitragus 110
Antru piloric 259
Aortă 238
– abdominală 238, 286, 391
– ascendentă 223
– toracică 238
Aparat digestiv 255
Apeduct
– al cohleei 115
– al mezencefalului (cerebral, al lui Sylvius) 682, 685
– al vestibulului 115
Apendice(i)
– al epididimului 338, 353
– al testicului 338, 353
– epiploici 274
– fibros 279, 282
– fibros al ficatului 257
– vermiform 271, 272, 348, 393
– veziculos 349, 353
Apex
– al capului peroneului (fibulei) 511
– al cavității axilare 485
– al cornului posterior al măduvei spinării 616
– al dintelui 61
Aponevroză(e)
– a mușchiului biceps 446
– a mușchiului solear 543
– dorsală a degetului 462
– faringiană 149
– gastrocnemiană 543
– intermediară a mușchilor dințați posteriori 183
– palatină 151
– palmară 458
– plantară 522, 550
Arahnoidă 704, 705, 706, 707
Arantius, duct venos al lui 391
Arbore bronșic 215
Arc(uri)
– al cartilajului cricoid 153
– aortic 211, 238, 391
– axilar 441, 442
– palato-faringian 56
– palato-glos 56, 59
– reflex monosinaptic 629
– reflex polisinaptic 629
– reflexe spinale 629
– tendinos al mușchiului ridicător al anusului 365
Arcadă
– arterială infraovariană 351
– arterială infratubară 351
– colică bordantă 274
– nervoasă infraovariană 351
– palmară profundă 467, 468, 469, 496
– palmară superficială 467, 468, 469
– plantară profundă 559
– pubiană 307
– sprâncenoasă 32
– tendinoasă a fasciei pelvine 311
– tendinoasă a mușchiului ridicător al anusului 311, 312
– tendinoasă a mușchiului solear 542
– tiro-cricoidiană 150, 155
– venoasă dorsală a piciorului 560
– venoasă palmară superficială 470
– venoasă plantară 561
Area
– nuda 279
– postrema 633, 684, 685
Areolă a sânului 20
Arhicerebel 120, 645, 646
Arie(i)
– a cortexului cerebral 676
– corticale de asociere 676
– corticale funcționale 677
– entorinală 77, 78, 668, 671
– gastrică 261
– hipotalamică anterioară (rostală) 655
– hipotalamică dorsală 655, 656
– hipotalamică intermediară 655
– hipotalamică laterală 655, 656
– hipotalamică posterioară 655
– occipito-temporală medială 678
– paraolfactivă 667
– perforată 292
– perforată a scleroticii 81
– preoptică 655
– pretectală 650
– retroolivară 631
– senzitivă cutanată 609
– somato-motorii principale 626
– somato-motorii secundare 626
– subcaloasă 78, 657, 671
– vestibulară 633, 684
– vizuale 95, 678
Aripă
– a lobului central 641
– a sacrului 173
Arteră(e)
– a canalului palato-vaginal 138
– a canalului pterigoidian 138
– a chiasmei optice 687
– a coapsei 553
– a cordonului deferent 326, 341, 342
– a creierului 691, 692, 693, 695
– a encefalului 686
– a fundusului uterin 351, 360
– a gambei 557
– a genunchiului 556
– a girului angular 691
– a hipocampului (a cornului lui Ammon) 695
– a ligamentului rotund al uterului 351, 360, 387
– a măduvei spinării 619, 620
– a nervului median 465, 466, 467
– a nervului oculomotor 687
– a nervului ulnar 467
– a nodului atrio-ventricular 227, 228
– a nodului sino-atrial 228
– a nucleilor de la baza creierului 693
– a orbitei 89
– a sânului 23
– a stomacului 259
– a șanțului central 691
– a talamusului 693
– a tuber cinereum 687
– a umflăturii lombare 619
– acetabulară 515
– alveolară inferioară 138
– angulară 140
– arcuată 293, 558
– auriculară posterioară 140
– auriculară profundă 138
– axilară 465, 466, 485
– azygos a vaginului 367
– bazilară 137, 619, 659, 686, 687, 688, 690, 693
– brahială 465, 466, 486, 490
– bronșică dreaptă 213
– bucală 138
– bulbară 314
– calcarină 696, 692
– caloso-marginală 692
– carotidă comună 135, 137
– carotidă externă 135, 137
– carotidă internă 135, 137, 686, 687, 693
– centrale antero-laterale 687
– centrale antero-mediale 687
– centrale postero-laterale 687
– centrale postero-mediale 690
– cerebeloasă infero-anterioară 686, 688, 690
– cerebeloasă infero-posterioară 686, 688, 689
– cerebeloasă superioară 686, 687, 688, 690
– cerebrală anterioară 686, 687, 691, 692, 693, 695
– cerebrală mijlocie 686, 687, 691, 692, 693, 695
– cerebrală posterioară 659, 686, 687, 691, 692, 693, 695
– cerebrală posterioară (parte postcomunicantă) 690
– cervicală ascendentă 136
– cervicală profundă 136, 137
– cervicală superficială 465
– cervico-vaginală 360
– ciliară lungă 80, 88
– ciliară posterioară 88
– ciliară scurtă 80, 88
– circumflexă a inimii 227, 228, 230
– circumflexă a penisului 377
– circumflexă a peroneului (fibulei) 553, 557
– circumflexă anterioară a humerusului 465, 466

3064 716-40idx.indd 719 28.07.2014 19:37:10

– circumflexă iliacă profundă 314
– circumflexă iliacă superficială 533
– circumflexă laterală a coapsei 553, 554
– circumflexă medială a coapsei 553, 554, 555
– circumflexă posterioară a humerusului 465, 466
– cistică 266
– colaterală mijlocie 466, 457
– colaterală radială 466
– colaterală ulnară inferioară 466, 467
– colaterală ulnară superioară 466, 467
– colică 266, 274
– comunicantă anterioară 686, 687, 692
– comunicantă posterioară 659, 686, 687, 690, 693
– coroidiană a ventriculului 4 688
– coroidiană anterioară 687, 693, 694
– coroidiană postero-laterală 688, 693, 694, 695
– coroidiană postero-medială 688, 692, 693, 694
– coronară dreaptă 227, 228, 230
– coronară stângă 227, 228, 230
– cremasterică 341, 342
– cvadrigeminală 690
– descendentă a genunchiului 553, 556, 567
– diagonală a inimii 227, 228
– digitale dorsale 469
– digitale palmare comune 467, 468
– digitale palmare proprii 467, 469
– digitale plantare 559
– dorsală a clitorisului 314, 383
– dorsală a corpului calos 692
– dorsală a limbii 58
– dorsală a penisului 372, 374, 376, 377
– dorsală a piciorului 558
– epigastrică inferioară 314, 315
– epigastrică superficială 385, 553
– epigastrică superioară 136, 249, 465
– esofagiană 210
– etmoidală anterioară 88
– facială 135, 137, 140
– faringiană ascendentă 137, 139, 140
– femurală 553, 577
– femurală profundă 577
– fesieră (glutealã) inferioară 314, 315, 555, 576
– fesieră (glutealã) superioară 314, 315, 555, 576
– frenică 298
– frontală antero-medială 692
– frontală intermedio-medială 692
– frontală postero-medială 692
– fronto-bazală laterală 686, 691
– fronto-bazală medială 686, 692
– gastrică dreaptă 259
– gastrică stângă 259
– gastro-duodenală 266
– gastro-epiploică dreaptă 266
– gastro-omentală 259
– grăsoasă a inimii 228
– hepatică comună 259, 266
– hepatică proprie 259, 281
– hipofizară inferioară 659, 660
– hipofizară superioară 359, 660
– hipotalamică 687
– ileale 266
– iliacă comună 314
– iliacă externă 314, 315
– iliacă internă 314, 391
– ilio-lombară 514
– infero-laterală a genunchiului 553, 556
– infero-medială a genunchiului 553, 556
– infraorbitară 137, 138
– insulare 691
– intercostală 620
– intercostală supremă 135, 136, 137
– interlobară 293
– interlobulară 293
– interosoasă anterioară 466, 467, 469, 491
– interosoasă comună 466, 467
– interosoasă posterioară 466, 467, 469
– interosoasă recurentă 466, 467
– interventriculară 227
– intralobulară 293
– jejunale 266
– labială inferioară 140
– labială superioară 140
– labirintică 139, 686, 688
– lingualã 58, 135, 137, 140
– maleolară antero-laterală 588
– maleolară antero-medială 558
– mamilare 687
– marginală dreaptă a inimii 228
– marginală stângă a inimii 228
– maseterică 138
– maxilară 135, 137, 138, 140
– medulară segmentară 620, 621
– meningee accesorie 138
– meningee mijlocie 137, 138, 139
– meningee posterioară 139
– mentonieră 138
– metacarpiană dorsală a policelui 469
– metacarpiene palmare 467, 468
– metatarsiene dorsale 558
– metatarsiene plantare 559
– mezencefalice 687
– mezenterică inferioară 274, 296
– mezenterică superioară 266, 274
– mijlocie a genunchiului 556
– musculo-diafragmatică 465
– musculo-frenică 136, 204, 219
– nazală postero-laterală 138
– nutritivă a humerusului 465, 466
– obturatorie 315, 326, 367, 387, 554
– occipitală 135, 140
– occipitală laterală 686, 692
– occipitală medială 686, 692
– occipito-temporală 686, 692
– oftalmică 86, 88, 686, 687
– ombilicală 314, 359, 360, 367, 391
– ovariană 286, 298, 352, 360
– ovariană laterală 351
– ovariană medială 351
– palatină ascendentă 135
– palatină descendentă 138
– pancreatică dorsală 692
– pancreatică inferioară 266
– pancreatică mare 286
– pancreatico-duodenală 266
– paracentrală 692
– parietală anterioară 691
– parietală posterioară 691
– parieto-occipitală 686, 692
– pedunculare 690
– penicilată 285
– perforantă talamică 692
– perforante distale 558
– perforante proximale 558
– pericaloasă 692
– pericardio-frenică 136
– periferice ale corpului 10
– perineală profundă 379
– perineală superficială 379
– perineale 314, 370
– peronieră (fibulară) 55, 557, 572
– plantară laterală 559, 585
– plantară medială 559, 585
– plantară profundă 558
– polară frontală 692
– pontine 688
– poplitee 553, 555, 556, 557, 578
– postcentrală 691
– precuneală 692
– prefrontală 686, 691
– principală a policelui 467, 468, 469, 496
– profundă a brațului 465, 466, 467, 487
– profundă a coapsei (femurală profundă) 553, 554
– profundă a penisului 376, 377
– pterigo-meningee 139
– pulmonară 218, 220
– radială 466, 467, 468, 490, 491
– radială a indexului 467, 468, 469
– radiculară anterioară 621
– radiculară posterioară 620, 621
– rectală 274
– rectală inferioară 314, 370
– rectală mijlocie 314, 315, 326, 367
– rectală superioară 296, 334, 335
– recurentă peronieră (fibulară) anterioară 553, 557
– recurentă radială 466, 467
– recurentă tibială anterioară 557
– recurentă tibială medială 553, 556, 557
– recurentă tibială posterioară 556
– recurentă ulnară 466, 467
– renală 290, 298
– retrosimfizară 314, 326
– ruşinoasă externă 376, 385
– ruşinoasă externă profundă 553
– ruşinoasă externă superficială 553
– ruşinoasă externă superioară 376, 385, 387
– ruşinoasă internă 274, 314, 315, 326, 367, 370, 376, 387
– sacrată laterală 314
– sacrată medială 314
– scapulară dorsală 135, 136, 137, 465
– segmentară a rinichiului 291
– sfeno-palatină 138
– sigmoidiană superioară 274
– spinală 620, 621
– spinală anterioară 619, 620, 621, 686, 689
– spinală posterioară 619, 620, 621, 689
– splenică (lienală) 259, 266, 285
– striată medială 687
– striate laterale 693
– subclavie 136, 137, 465
– submentonieră 140
– subscapulară 465, 466
– superioară a vermisului 688
– supero-laterală a genunchiului 553, 556
– supero-medială a genunchiului 553, 554, 556
– suprarenală inferioară 298
– suprarenală mijlocie 298
– suprascapulară 136, 137, 465
– surală laterală 556
– surală medială 556
– talamo-geniculată 693
– talamo-tuberală 687
– tarsiene mediale 558
– temporală anterioară 686, 691, 692
– temporală intermediară 691, 692
– temporală mijlocie 140
– temporală posterioară 691, 692
– temporală superficială 135, 137, 140
– temporale profunde 137, 138
– testiculară 296, 298, 341, 342, 378
– tibială anterioară 553, 556, 557, 558, 572
– tibială posterioară 556, 557, 559, 572, 582, 585
– timpanică anterioară 138
– timpanică inferioară 139
– timpanică superioară 139
– tiroidiană ima 159
– tiroidiană inferioară 135, 136, 137, 159, 160, 465
– tiroidiană superioară 135, 137, 160

3064 716-40idx.indd 720 28.07.2014 19:37:10

– toracică internă 135, 136, 137, 465
– toracică laterală 465
– toracică superioară 465
– toraco-acromială 465
– toraco-dorsală 465
– trabeculară 659
– transversală a feței 135, 140
– transversală a gâtului 136, 137
– tubară laterală 351
– tubară medială 351
– ulnară 466, 467, 488, 491, 495
– ureterală 290
– uretrală 314
– uterină 314, 315, 326, 351, 359, 360, 362, 367
– vaginală 314, 315, 326, 359, 360, 362, 367
– vertebrală 135, 136, 137, 465, 686, 688, 689
– vezicală anterioară 314, 326
– vezicală inferioară 315, 326, 346
– vezicale superioare 326
– vezico-vaginală 360
– zigomatico-orbitară 135, 140
Arteriolă
– dreaptă 293
– penicilată 285
Articulație(i)
– a(le) antebrațului 436
– a(le) coapsei 514
– a(le) cotului 432, 433, 434, 435
– a(le) gambei 521
– a(le) genunchiului 517, 518, 519, 520
– a(le) mâinii 437, 438, 439
– a(le) pelvisului 308
– a(le) piciorului 522, 523, 524, 525
– a(le) tarsului 523
– a(le) umărului 428
– atlanto-axoidiană 174, 175
– atlanto-axoidiană laterală 174
– atlanto-axoidiană mediană 174, 175
– atlanto-occipitală 174, 175
– carpo-metacarpiană a policelui 437
– costo-vertebrală 198, 199
– coxo-femurală 514, 515, 516
– cranio-vertebrale 174
– crico-tiroidiană 155, 156
– intercarpiene 437
– interfalangiene 439, 526
– intermetatarsiene 526
– metacarpo-falangiană 439
– metatarso-falangiene 526
– radio-carpiană 437
– sacro-coccigiană 178
– sacro-iliacă 308
– scapulo-humerală 429, 430, 431
– sterno-claviculară 197
– sterno-costală 197
– subtalară (talo-calcaneeană) 522
– talo-crurală 522
– tarso-metatarsiană 523, 526
– temporo-mandibulară 53
– tibio-peronieră (fibulară) distală 521
– tibio-peronieră (fibulară) proximală 521
– transversă a tarsului 523
– unco-vertebrală 175
– zigapofizară 176
Asimetrie a emisferelor cerebrale 675
Astrocit
– fibros 594
– protoplasmic 595
Atlas 171
Atriu
– al inimii 224
– alveolar 213
Auriucul 109, 226
Axă(e)
– a calcaneului 51
– a colului talusului 512
– a corpului 5
– a corpului talusului 512
– a hiatusului uro-genital 313
– a mâinii 5
– a ochiului 81
– a pelvisului 306
– a piciorului 5
– a strâmtorii inferioare 313
– a strâmtorii superioare 313
Axis 171
Axon 594
– mielinizat 599
– nemielinizat 599

B

Bandeletă
– a uncusului 664
– diagonală (a lui Broca) 79
– ilio-pectinee 251
– semicirculară superioară 202
Barkow, ligament oblic al gambei al lui 520, 521
Bartholin, glandă vestibulară majoră a lui 379, 380, 386
Bastonaş al retinei (epiteliocit baciliform) 92
Bauhin, valvă ileo-cecală a lui 272
Bază
– a cornului posterior al măduvei spinării 616
– a sacrului 173
– externă a craniului 39
– internă a craniului 40
Bazin osos 305, 306
Béclard, triunghi infradigastric al lui 128
Bertin, coloană renală a lui 292
Biceps femural 537
Bifurcație a traheii 212
Boltă de sprijin a piciorului 527
Braț
– anterior al capsulei interne 670, 671
– posterior al capsulei interne 670, 671
Bregma 33
Broca, bandeletă diagonală a lui 79
Bronhie(i) 212
– intrasegmentară 213
– lobare 212
– segmentare 212
Bronhiolă
– respiratorie 213
– terminală 213
Bulă etmoidală 44
Bulb
– al cornului occipital 669
– al penisului 373
– olfactiv 76, 77, 78, 661, 663, 664
– rahidian (medulla oblongata) 632
– terminal 598
– vestibular 37, 3 80, 383, 394
Burelet
– acetabular 514
– glenoidal 429, 430
Bursă
– bicipito-radială 435
– ilio-pectineală 515, 529
– infrapatelară (rotuliană) profundă 509, 518, 519, 520
– olecraniană intratendinoasă 434
– olecraniană subcutanată 434
– omentală 257, 258, 284
– sinovială retrohioidiană 154
– subacromială 429, 430
– subcoracoidiană 430
– subcutanată a tuberozității tibiale 509
– subcutanată acromială 431
– subcutanată prepatelară 509
– subdeltoidiană 429, 431
– subfascială prepatelară 509
– subtendinoasă a mușchiului subscapular 431
– subtendinoasă iliacă 516
– subtendinoasă infrapatelară 509
– subtendinoasă prepatelară 509
– suprapatelară 509, 517, 518, 519, 520
– trohanteriană a mușchiului fesier mic 516
– trohanteriană a mușchiului fesier mijlociu 516

C

Calcaneu 512, 513
Calcar avis 648, 664, 669
Cale(căi)
– ale sensibilității conștiente 623, 624
– ale sensibilității inconștiente 623, 625
– ale sensibilității viscerale 628
– biliare 263
– de asociere ale măduvei spinării 628
– lacrimale 91
– motorii voluntare 626, 627
– optice 94
– pancreatice 263
– vizuale 93, 95
Calicul gustativ 60
Calvaria 33, 50
Cameră
– anterioară a ochiului 81, 83
– posterioară a ochiului 83
Canal(e)
– al adductorilor 567
– al nervului hipoglos 41
– anal 330, 331
– carpian 458
– central 615, 710
– cervical al uterului 349, 354
– cistic 263
– cohlear 115, 117
– coledoc 263, 264
– condilan 41
– endolimfatic 115
– hepatic 281
– hepatic comun 263, 264
– hialoid 80, 81, 83
– inghinal 251, 253, 378
– ionice intercelulare 601
– optic 32, 35, 41
– palato-vaginal 43
– pancreatic (al lui Wirsung) 263, 265
– pancreatic accesor (al lui Santorini) 263
– parotidian (al lui Stenon) 68, 69, 101
– piloric 259
– portal 280
– prelimfatic 115
– pterigoidian 35
– sacrat 173
– semicircular anterior 114
– semicircular lateral 114
– semicircular posterior 114
– submandibular 68
– toracic 159, 239, 240, 241
– ulnar (al lui Guyon) 458
– vomero-rostal 43
– vomero-vaginal 43
Canalicul(e)
– eferente 341
– epididimare aberante 341
– lacrimal 94
Cap
– al coastei 196
– al cornului posterior al măduvei spinării 616
– al epididimului 338
– al femurului 507, 508
– al humerusului 423
– al mandibulei 46
– al pancreasului 262
– al talusului 512
– femural 515
– radial 424
– ulnar 425

3064 716-40idx.indd 721 28.07.2014 19:37:10

INDICE

Capăt
– oblic al muşchiului adductor al halucelui 551
– transvers al muşchiului adductor al halucelui 551
Capitulum 423
Capsulă
– a cristalinului 82
– adipoasă a rinichiului 289
– articulară 515, 517
– externă 667
– extremă 649, 667
– fibroasă a rinichiului 293
– internă 626, 627, 648, 654, 670, 671
– prostatică 345
Cardia 210
Carina
– a traheii 212
– uretrală a vaginului 361, 381, 384
Carp 426
Cartilaj(e)
– aritenoid 153, 154
– corniculat 152, 153
– cricoid 153
– cuneiform 152, 156
– epiglotic 153
– laterale ale nasului 42
– nazale 42
– septal 42
– tiroidian 153, 154
– tritic 153
– tubar 113
– tubular 113
– vomero-nazal 42
Carunculă
– lacrimală 89, 91
– sublinguală 68
Caverne ale corpilor cavernoşi 375
Cavitate
– a vaginalei testicului 339
– axilară 440, 441, 485
– glenoidală 422, 430
– infraglotică 152
– laringiană 147
– orală 147, 255
– pericardică 235, 236
– peritoneală 256, 258
– pulpară 61
– uterină 349, 354
Cavum trigeminal 100
Câmp vizual 94
Cec 272
Celulă(e)
– a neurolemei (Schwann) 593, 597
– ale epididimului 596
– mitrală 78
– olfactivă de susţinere 76
– vestibulară 116
Centru
– de greutate al capului 5, 170
– perineal (corp perineal) 372
– semioval 669
– tendinos al diafragmului 202
Centru limfatic
– axilar 24
– parasternal 24
Cerc
– arterial al cerebelului 687
– venos al bazei creierului 690
Cerebel 641, 642
Chiasmă optică 93, 631, 658, 659
Cili olfactivi 76
Ciment 61
Cingulum 63, 672
Ciocan (malleus) 111
Circulaţie
– arterială cerebrală 696
– venoasă a encefalului 701
Circumferinţă articulară radială 433
Cisternă
– a marii vene cerebrale
– cerebelo-medulară 710
– interpedunculară 710
– lombară 614, 705
– pericaloasă 710
– pontină 710
Claustrum 654, 665, 666, 667
Clavicula 421
Clitoris 386
Clivus 40
Coadă
– a epididimului 338, 339
– a nucleului caudat 649
– a pancreasului 262
– de cal 607
Coane 42, 43, 147
Coardă
– a timpanului 54, 103, 123
– oblică 434, 435, 436
– sacrată 306
Coasă
– a creierului 709
– inghinală 244
Coastă(e) 196
Coccis 170, 173
Col
– al coastei 196
– al cornului posterior 616
– al dintelui 61
– al femurului 507
– al pancreasului 262
– al penisului 375
– al peroneului (fibulei) 511
– al radiusului 424, 33
– al scapulei 422
– al talusului 512
– al vezicii biliare 263
– anatomic al humerusului 423
– chirurgical al humerusului 423
– uterin 354, 355
– vezical 327
Colaterală axonală 594
Colicul
– axonal 593, 594
– celular 706
– facial 633, 684
– inferior 121, 632, 633, 648
– seminal 322, 323, 344, 346
– superior 93, 632, 633, 648, 690
Coloană
– a fornixului 648, 649, 656, 664, 665, 669
– a nucleilor reticulari 639
– a vaginului 354, 384
– anală 330
– anterioară a măduvei spinării 615
– de dominanţă funcţională 674
– intermedio-laterală 613, 615, 616
– intermedio-medială 616, 628
– posterioară a măduvei spinării 615
– renală (a lui Bertin) 292, 294
Colon 255, 271
– ascendent 271
– descendent 273
– sigmoid 268, 271, 273
– transvers 271
Comisură(i)
– a fornixului 664, 669
– a pleoapelor 89
– anterioară a creierului 665, 672
– bulbară 383
– cavernoasă 383
– cenuşie anterioară 616
– cenuşie posterioară 616
– encefalice 672
– epitalamică 650
– habenulară 650
– labială 56
– posterioară (epitalamică) 650
– posterioară a buzelor 369, 381, 384
Complex olivar inferior 646
Con
– al retinei (epiteliocit coniform) 9
– arterial 225
– elastic 152, 154, 157
Concă auriculară 110
Condil
– al femurului 507, 510
– al tibiei 532
Confluenţă a sinusurilor 700, 703, 709, 710
Copulaţie 388
Cordaje tendinoase 225, 226
Cordon
– anterior al măduvei spinării 615
– lateral al măduvei spinării 615
– ombilical 390, 391
– posterior al măduvei spinării 615
– separator 633, 684
– spermatic 342, 371
Corion 390
Corn
– al lui Ammon 695
– al sacrului 173
– al ventriculului lateral 982
– anterior al măduvei spinării 615, 618
– lateral 616
– occipital al ventriculului lateral 682
– posterior al măduvei spinării 615, 618
– temporal al ventriculului lateral şi al plexului coroid 649
Cornee 80, 81
Cornet
– nazal mijlociu 43
– nazal superior 43
– suprem 43
Coroană
– a dintelui 61
– a glandului 375
Coroidă 80, 83
Corona radiata 670
Corp
– adipos al orbitei 89
– adipos infrapatelar (infrarotulian) 509, 517, 519, 520
– adipos labial 379, 382
– al axisului 171
– al clitorisului 382
– al epididimului 339
– al fornixului 633, 664, 669
– al mandibulei 46
– al neuronului (pericarion) 593, 594
– al nucleului caudat 649
– al pancreasului 262
– al penisului 372, 375, 376, 388
– al pubisului 503
– al stomacului 259
– al uterului 347
– al ventriculului lateral 649, 682
– amigdaloid 78, 640, 663, 664, 667, 668, 671, 678, 693
– ano-coccigian 311, 370, 371, 373
– calos 648, 649, 663, 664, 668
– cavernos 323, 346, 373, 376, 379, 380
– ciliar 80, 82
– cristalin 82
– erectil 379, 377, 383
– geniculat 93, 693
– geniculat lateral 633, 691
– geniculat medial 121, 633, 671
– juxtarestiform 646
– la talusului 512
– mamar 22
– mamilar 631, 649, 650, 658, 659, 664, 669

3064 716-40idx.indd 722 28.07.2014 19:37:11

– medular al cerebelului 643, 644
– perineal (centru) 336, 347, 363, 365, 366, 371, 372, 374, 379, 380, 388
– pineal (glandă) 632, 633, 648, 650, 685
– restiform 643
– spongios 323, 346, 373, 375, 376, 378
– striat (striatum) dorsal 666
– striat (striatum) ventral 667
– uterin 354, 356, 389, 393
– vitros 80, 81, 83
Corpuscul
– genital (al lui Dogiel) 604
– glomerular 292
– în formă de bulb (al lui Krause, Golgi-Mazzoni) 604
– lamelar (al lui Vater-Pacini) 604
– lingual 604
– renal 293, 294
– tactil ovoid (al lui Meissner, Wagner) 604
– tactil plat (al lui Ruffini) 603
Cort al cerebelului 708
Cortex 292, 293, 350
– al hipocampului 680
– auditiv de asociere 676
– auditiv primar 676
– cerebelos 647
– cerebral 673
– cerebral motor 627
– cingular 668
– emisferic lateral 645, 647
– motor 673
– paleocerebelos 625
– paravermicular 645
– parietal senzorial 676
– prefrontal 676
– senzitiv 673
– somato-motor principal 676
– somato-motor secundar 676
– somato-senzitiv principal 676
– somato-senzitiv secundar 676
– suprarenal 298
– vizual 676
– vizual de asociere 676
– vizual principal 676
Corti, organ spiral al lui 117
Cowper, glandă bulbo-uretrală a lui 372, 373
Creastă(e)
– a lui Duret 22
– a muşchiului supinator 453
– a pubisului 503, 536
– a tuberculului major 423
– a tuberculului minor 423
– ampulară 116
– anală 330
– frontală 33
– iliacă 169, 503
– infratemporală 35
– intervalvulară (tendon al lui Todaro) 225, 231
– marginală 63
– obturatorie 503, 505
– occipitală externă 33, 38
– occipitală internă 39
– sacrată medială 173
– sacrată mediană 173
– terminală 225
– trohleară 433
– uretrală 323
Creier 661
Cristalin 80
Cruce a inimii 230
Culmen 641
Cuneus 661, 663
Cupolă
– a cohleei 114
– pleurală 215
Cuspă 63, 224, 227

D

Darwin, tubercul auricular al lui 110
Decidua
– bazală 390
– parietală 390
Decliv 641
Decusaţie
– a piramidelor 627, 631
– a tractului cortico-spinal lateral 627
Dendrită 593, 594
Densitate presinaptică 600
Dermatomer(e) 61
Deschidere
– a apeductului cohleei 122
– a apeductului vestibulului 122
– a canaliculului cohleei 41
– mediană a ventriculului 4 684
– piriformă 32
Desjardins, punte a lui 264
Detrusor 295
Diafragmă 202, 204
– a şeii turceşti 708
– stiliană 70
Diametru(e)
– al bazinului osos 306
– al pelvisului 306
– anterior al strâmtorii mijlocii 306
– bituberal ischiatic 307
– cefalice 34
– conjugat al strâmtorii superioare 306
– median al strâmtorii superioare 305
– oblic median al strâmtorii superioare 305
– posterior al strâmtorii mijlocii 306
– pubo-coccigian 306, 307
– sacro-cotiloidian 305
– transvers maximal al strâmtorii superioare 305
– transvers median al strâmtorii superioare 305
Diencefal 632, 649
Dinezină 598
Dinte(ţi)
– al axisului 171
– deciduali 62
– permanenţi 64, 65, 66
Diploe 50, 706, 707
Disc
– articulaţie radio-ulnară 437
– interpubian 308
– intervertebral 177
– lombo-sacrat 178
Diviziune(i)
– funcţională a cerebelului 645
– (sectoare) hepatice 283
Dogiel, corpuscul genital al lui 604
Dominanţă emisferică 670
Dop mucos al colului uterin 389
Dors
– al limbii 56
– al mâinii 484
– al penisului 338
– al piciorului 575, 584
Douglas
– fund de sac recto-uterin al lui 320, 321, 347, 363
– fund de sac recto-vezical al lui 319, 321, 322
Duct
– al glandei seminale 344
– arterial 391
– biliar 264
– deferent 253, 322, 336, 338, 339, 340, 341, 344, 353, 378
– deferent vestigial (al lui Malpighi-Gartner) 353
– ejaculator 344, 345
– epididimar 341, 353
– lacrimo-nazal 91
– limfatic drept 240, 241
– longitudinal al epoforonului 353
– papilar 292
– semicircular 115
– transvers al epoforonului 353
– venos (canal al lui Arantius) 391
Ductus reuniens 115
Duoden 262
Dura mater 704, 705, 706, 707
Duret, creste ale lui 22

E

Efectori nervoşi 605, 606
Eminenţă
– arcuată 39, 115
– hipotenară 484
– ilio-pectinee 503, 529
– intercondiliară 510
– medială 633, 684
– mediană 685
– orbitară 32
– piramidală 111, 114
– tenară 484
Encefal 630
Endocrinocit 659
Endometru 356, 357
Endonerv 608
Ependimocite
– cilindrice 595
– cubice 595
– înfăşurate (tanicite) 595
Epicondil
– lateral 432, 507, 508
– medial 432, 507
Epicraniu 50, 706
Epididim 336, 339, 341, 342, 378
Epiglotă 151, 152, 154
Epitalamus 650
Epiteliocit
– baciliform (bastonaş al retinei) 92
– coniform (con al retinei) 92
– tactil (al lui Merkel) 603
Epiteliu olfactiv 76
Epoforon 351, 353
Erecţie 377
Esofag 130, 149, 209, 255
– abdominal 209
– cervical 209
– toracic 209
Etmoid 38, 39

F

Fabella 509
Falangă(e) 426, 427, 513
Fantă (deschidere)
– a glotei 152
– hipofizară 658
– orală 56
– vestibulară 152
Faringe 148, 255
Fascicul(e) 473, 474
– al plexului brahial 485
– atrio-ventricular (al lui His) 231
– cerebelo-mezencefalic 646
– cerebelo-talamic 646
– cortico-striate 666
– cuneiform 615, 618
– gracilis 615, 618
– interfascicular 615, 628
– lenticular 654
– longitudinal al ligamentului cruciform al atlasului 174, 175
– longitudinal dorsal 657
– longitudinal inferior 672
– longitudinal medial 120, 615, 646
– longitudinal superior (sau arcuat) 672

3064 716-40idx.indd 723 28.07.2014 19:37:11

– mamilo-talamic 649
– mamilo-tegmental 657
– nervos 608
– neuromuscular 606
– neurotendinos (al lui Golgi) 606
– nigro-striat 666
– occipital vertical 672
– occipito-frontal inferior 672
– occipito-frontal superior 672
– palido-olivar 666
– palido-talamic 666
– palido-tegmental 666
– peduncular (ansă a lui Reil) 654
– propriu anterior 615, 628
– propriu lateral 615, 628
– propriu posterior 615
– septo-marginal 615, 628
– strio-nigral 666
– strio-palidal 666
– subtalamic 654
– sulco-marginal 615, 628
– talamic 656
– talamo-striat 666
– telencefalic medial 657
– transverse 550
– uncinat 646, 672
Fascie
– a coapsei 532
– a mușchiului obturator intern 311
– axilară 440, 441, 442
– clavi-pectorală 441, 442
– cremasteriană 338, 339
– endotoracică 205
– faringo-bazilară 150
– fesieră 530, 532
– iliacă 180
– inferioară a diafragmei uro-genitale (membrană perineală) 370, 371, 372, 379, 380, 383
– lata 532
– ombilico-prevezicală 320, 322, 324
– perforată (cribriformă) 253, 532
– plantară 550
– presacrată 311, 319
– profundă a penisului 336, 374, 375, 376
– prostatică 322, 345
– rectală 320, 330
– recto-vezicală 319, 322
– retroprostatică 343
– retrovezicală 319, 320, 324
– sperficială a penisului 374, 376
– spermatică externă 338
– spermatică internă 338, 339
– superficială a perineului 379
– superioară a diafragmei uro-genitale 325, 380
– temporală 54
– toraco-lombară 171, 180
– transversală 180
– vaginală 320, 365
Față
– palmară a mâinii 484
– uretrală a penisului 338
Femur 507, 508
Fereastră
– a cohleei 111, 114
– a vestibulului 111, 114
Fibră(e) nervoasă(e)
– hipotalamică 659
– mielinizată 597
– nemielinizată 597
– postganglionară 611
– preganglionare 611
Fibre
– ale cristalinului 82
– arcuate ale creierului 672
– cățărătoare 644
– caudale 672
– cortico-nucleare 627, 671
– cortico-reticulare 671
– cortico-rubrale 671
– cortico-spinale 627, 671
– cortico-talamice 671
– cuneene ale fasciculului occipital orizontal 672
– dento-talamice 654
– fronto-pontine 671
– hipotalamo-reticulare 657
– intercrurale 244
– paralele 644
– ponto-cerebeloase 647
– rubro-talamice 654
– scurte cortico-corticale de asociere 673
– spino-periapeductale 628
– talamo-corticale 652
– transversale de asociere
– zonulare 82
Ficat
– drept 283
– posterior (lob caudat) 283
– stâng 283
Filtru 56
Filum terminale 608, 614, 705
Fimbrie
– a fornixului 648
– a hipocampului 663, 664, 668, 669, 681
– ovariană 349
Fir de păr 19
Fisură
– a ductului venos 279, 282
– a ligamentului rotund 279
– interfesieră 169
– longitudinală a creierului 661
– lunato-gracilis 641
– mediană 615
– ombilicală 281, 282, 283
– orbitară inferioară 86
– orbitară superioară 32, 41
– orizontală 641
– portală dreaptă 281, 282, 283
– portală principală 281,282, 283
– predigastrică 641
– primară 641
– sinaptică 600
– supero-posterioară 641
Flocculus 641, 642
Foliculi limfatici solitari 270
Folium 641
Fontanelă
– anterioară 34
– mastoidiană 34
– posterioară 34
– sfenoidă 34
Foramen(e)
– al lamei perforate 41
– caecum 41, 59, 631
– lacerum 36, 41
– etmoidal anterior 41
– etmoidal posterior 41
– infraorbitar 32
– interventricular 682, 694, 710
– intervertebral 176, 650
– jugular 41, 122
– magnum 41
– mandibular 46
– mastoidian 41
– mentonier 46
– obturat 503
– oval 41, 391
– papilar 292
– parietal 34
– rotund 41
– sacrat dorsal 173
– sacrate pelvine 173
– sfeno-palatin 35
– spinos 34, 41
– stilo-mastoidian 111
Formațiune raticulată 78, 639, 646, 666
Fornix 663, 669
– al sacului lacrimal 91
– anterior al vaginului 388
– postcomisural 668
– precomisural 668
– vaginal 354
Fosă(e)
– a acetabului 515
– a sacului lacrimal 32
– a vestibulului vaginului 369
– acetabulară 514
– axilară 441, 442
– cerebeloasă 39
– cerebrală 39
– coroidiană 428
– costală transversă 172
– craniană anterioară 40
– craniană mijlocie 40
– craniană posterioară 40, 122
– digastrică 33
– hialoidă 83
– iliacă 503, 506
– ilio-lombară 564
– incisivă 36
– infraclaviculară 193
– infratemporală 35
– inghinală laterală 250, 253
– inghinală medială 250, 253
– intercondiliană 507
– interpedunculară (spațiu perforat posterior) 631
– ischio-rectală 332, 370, 379, 380
– lacrimală 32
– naviculară a uretrei 323, 375
– olecraniană 423
– ovală 224, 231
– paravezicală 337, 348
– pararectală 332, 337, 348
– poplitee 575, 578
– preovariană 348
– pterigoidiană 43
– pterigo-palatină 35
– radială 423
– retrotrigonală 322, 324
– romboidă 632, 633, 684
– subarcuată 39, 122
– sublinguală 46
– submandibulară 33, 46
– supravezicală 250, 253
– triunghiulară 110
Fosetă
– a capului femural (fovea capitis) 507, 508
– a ganglionului pterigo-palatin 35
– a sacului endolimfatic 39, 41, 112
– a vestibulului vaginului 381
– alungită 153, 154
– articulară radială 433
– faringiană 38
– gastrică 261
– granulară 33
– inferioară a ventriculului 4 633, 684
– ovariană 347, 349
– pterigoidiană 46
– retromolară 56
– superioară a ventriculului 4 633, 684
– tringhiulară 153
– trohleară 32

3064 716-40idx.indd 724 28.07.2014 19:37:11

Fovea
– capitis 507, 508
– centralis 81
– dentis 171, 174
Fren
– al clitorisului 382
– al labiilor vulvare 369, 381
– al limbii 68
– al prepuțului 375
– al vălului medular superior 684
– labial 68
– medular superior 633
– temporo-meniscal 53
Fund de ochi 81
Fund de sac
– recto-uterin (al lui Douglas) 320, 321, 347, 348, 359, 363
– recto-vezical (al lui Douglas) 319, 321, 322, 337, 340
– sinovial periferic 464
– sinovial pretendinos 464
– sinovial talo-crural 521
– vezico-uterin 320, 365
Fundus
– al stomacului 259
– al vezicii biliare 263

G

Galea aponevrotică 47, 50, 706, 707
Ganglion toracic 7 242
Ganglion(i)
– al nervului vestibular 106, 120
– aortico-renal 126, 204, 242, 277, 342, 352
– autonomi 611, 612, 613
– cardiac 232, 233
– cardiac superior 126, 145
– celiac 126, 204, 242, 260, 277
– cervical mijlociu 145, 146
– cervical superior 145, 146, 299
– cervico-toracic (stelat) 145, 146, 232
– ciliar 86, 99, 100, 146
– coccigian 299, 569
– geniculat 101
– inferior al nervului vag (X) 125
– intramural 611
– mezenteric superior 126, 204, 242, 277
– otic 54, 103, 106, 124
– parasimpatic 611
– pterigo-palatin 100, 101, 103, 104, 106, 146
– simpatic 611
– simpatic pelvin 317
– spinal 121
– spiral 115, 117
– stelat 145, 146, 233
– submandibular 101, 128
– superior al nervului vag (X) 125
– trigeminal 105, 124
– vertebral 145
– visceral 611, 613
Ganglion(i) limfatic(i)
– al ligamentului arterial 221
– al promontoriului 316
– axilari 472
– axilari apicali 142, 485
– bronho-pulmonari (hilari) 206
– bronşici 472
– buccinator 142
– cervical superficial 142
– cervicali profunzi 159
– fesier inferior 316
– fesier superior 316, 368
– frenic superior 221, 241
– iliac extern intermediar 316
– iliac extern lateral 316
– iliac extern medial 316
– iliaci comuni 240, 316
– iliaci externi 240
– infraauriculari 142
– inghinali 316, 334
– inghinali laterali 385
– inghinali mediali 368, 376
– inghinali superficiali supero-laterali 562
– intercostali 240
– interiliac 316
– jejuno-ileali 269
– jugular anterior 142
– jugular lateral 142
– jugulo-digastrici 142
– jugulo-omo-hioidian 142
– lacunar 385, 509
– latero-aortic 240, 316
– latero-cav 240, 316
– lombar drept 240
– lombar stâng 240
– mandibulari 142
– nazo-labial 142
– obturatori 316, 368
– occipital 142
– pancreatici 267
– pancreatico-duodenali 267
– pararectali 334
– parasternal 241
– paratraheali 221, 241
– parotidian 142
– poplitei 562
– preaortic 240, 316
– precav 240, 316
– prelaringian 142, 159
– pretraheali 142, 159
– prevertebrali 240
– rectali superiori 334
– retroaortic 240
– retroauriculari 142
– retrocav (postcav) 240
– retropilorici 267
– sigmoidieni 334
– subaortic 316, 368
– submandibulari 142
– submentonier 142
– supraclaviculari 142, 472
– supratrohleari 472
– tiroidieni 142
– traheo-bronşici 221
– zigomatic 142
Gelatina lui Wharton (țesut mucoid) 390
Gemulă dendritică 593
Genunchi
– al capsulei interne 670, 671
– al corpului calos 664, 669
Gerlach, valvă apendiculară a lui 272
Girus(uri)
– ambiens 79
– angular 661, 662
– cerebrale 661, 662, 663, 664
– cingular 663, 668
– dințat 663, 664, 681
– drept 661, 663
– fasciolar 663, 664
– frontal inferior 661, 662
– frontal medial 663
– frontal mijlociu 661, 662
– frontal superior 661, 662
– intralimbic 664
– lingular 661, 663
– lungi ale insulei 662
– occipito-temporal lateral 661, 663
– occipito-temporal medial 661, 663
– orbitare 661
– parahipocampal (arie entorinală) 661, 663, 664, 671, 681
– paraolfactiv 663, 671
– paraterminal 663, 671
– postcentral 624, 661, 662
– precentral 661, 662
– scurte ale insulei 662
– semilunar 79
– supramarginal 661, 662
– temporal inferior 662
– temporal mijlociu 662
– temporal superior 662
– temporale transverse anterioare 662
– temporale transverse posterioare 662
– uncinat 664
Glabelă 32
Gland 336, 369
– al clitorisului 363, 369, 379, 380, 381, 382, 383, 384, 388
– al penisului 370, 373, 375
Glandă(e)
– ale mucoasei tubare 113
– bulbo-uretrală (a lui Cowper) 322, 323, 336, 340, 372, 373
– cardiale 210
– ciliare (ale lui Moll) 90
– gastrice 210
– lacrimală 86, 91
– lacrimale accesorii (ale lui Krause) 90
– molare 68
– olfactive 76
– orale 68
– paratiroidă inferioară 160
– paratiroidă superioară 130, 160
– parauretrale (ale lui Skene) 384
– parotidă 68, 69
– parotide accesorii 69
– pineală (corp pineal) 632, 633, 648, 650, 685
– prostatice 344, 345
– salivare majore 68
– salivare minore 68
– sebacee (ale lui Zeiss) 90
– seminală 336, 337, 340, 343, 344, 346, 353, 378
– sublinguală 68
– submandibulară 68, 128
– suprarenale 236, 289
– tiroidă 130, 159
– traheală 212
– uretrală 325, 384
– vestibulară majoră (a lui Bertholin) 364, 379, 380, 384, 386
– vestibulare minore 384
Gliocit(e)
– centrale 595, 596
– periferice 595
– subependimar 596
Globus
– pallidus 649, 665, 693
– pallidus lateral 654, 666
– pallidus medial 654, 666
Glomerul cerebelos 644
Glomus
– aortic 299
– carotidian 124, 125, 146, 233, 299
– coccigian 314
– coroidian 633, 697
Golgi, fascicul neurotendinos 606
Golgi II, mare neuron stelat al lui 644
Granulație arahnoidiană 707, 710
Granule secretorii 593
Grăsime pararenală 289
Greenhill, metodă 307
Grynfelt, pătrat al lombelor al lui 180
Gutieră scafoidă 110
Guyon
– canal ulnar al lui 458
– ligament carpian ulnar al lui 496

H

Habenulă 633, 650
Halux valgus 527
Haustră a colonului 271

3064 716-40idx.indd 725 28.07.2014 19:37:11

Heith-Flack, nodul sino-atrial al lui 231
Helicotremă 114
Helix 110
Hiatus
– al canalului nervului pietros mare 40, 41
– al canalului nervului pietros mic 40, 41
– infrapubian 311, 324
– sacrat 173
– semilunar 44
– tendinos al adductorului 536, 578
– uro-genital 313
Hil al ficatului 264, 279
Himen 381
Hipocamp 78, 648, 649, 668, 669, 671, 681, 695
Hipofiză 650, 658, 659
Hipotalamus 649, 655, 656, 657, 658
His, fascicul atrio-ventricular al lui 231
Homunculus
– motor 627
– senzitiv 624
Humerus 423

I, Î

Ileon 255, 268
Ilium 504
Incizură
– a cortului cerebelului 708
– acetabulară 504
– angulară 259
– cardială 259
– claviculară 195
– glenoidală 422
– interaritenoidiană 156
– intertragică 110
– jugulară 195
– mandibulară 46
– mastoidiană 36
– mielinică 597
– preoccipitală 662
– radială 425, 433
– (sau foramen) supraorbitară 32
– scapulară 422
– spino-glenoidală 422
– supraorbitară 332
– trohleară 425, 433
– ulnară 424
Incus 111, 663
Inel
– fibros al discului intervertebral 177
– fibros al orificiului aortic 227
– fibros al orificiului arterei pulmonare 227
– inghinal superficial 252
– ombilical 250
– tendinos comun 86
– timpanic 110
Inervație
– a sânului 25
– a viscerelor abdominale 278
Infundibul
– al hipofiziei 631
– al hipotalamusului 658
– al trompei uterine 349
Inimă 222, 223
Inserții
– ale mușchilor anteriori ai antebrațului 448
– ale mușchilor anteriori ai gambei 538
– ale mușchilor dorsului piciorului 547
– ale mușchilor mâinii 457
– ale mușchilor plantei piciorului 549
– ale mușchilor posteriori ai antebrațului 454
Intestin subțire 268
Iris 80
Ischion 504
Istm
– al cingulumului 661, 663
– al girului cingular 663
– al prostatei 344
– al trompei uterine 349
– faucium 56, 151
– tiroidian 159, 160
– uterin 354
Îngroşare
– citoplasmatică 596
– citoplasmatică periferică 597
Înveliş lamelar terminal 597

J

Jejun 255, 268
Joncțiune
– gingivo-dentară 61
– recto-sigmoidiană 330
– uretero-vezicală 295

K

Kinezină 598
Koch, nodul atrio-ventricular în triunghiul lui 231
Krause, glande lacrimale accesorii ale lui 90
Krause, Golgi-Mazzoni, corpuscul în formă de bulb al lui 24, 604

L

Labbé, venă cerebrală anastomotică inferioară a lui 700
Labrum (sprânceană) acetabular 515
Lacună(e)
– musculară 529
– uretrală 723
– vasculară 251, 529
Lamă(e)
– a cartilajului cricoid 153
– coroido-capitală 83
– de origine a tendonului calcaneean 543
– fixată (lamina affixa) 648, 649
– granulară externă 673
– granulară internă 673
– hepatice 280
– intersuprareno-renală 289
– medulară laterală 652
– medulară medială 651
– moleculară 673
– multiformă 673
– perforată 41
– piramidală externă 673
– piramidală internă 673
– pretraheală musculară 130
– spinală 616
– spirală osoasă 114, 117
– stângă 153
– superficială a fasciei cervicale 130
– terminală 665, 669, 672
– vasculară 83
Lambda 33
Lamina affixa 648, 649
Laringe 255
Lemnisc
– medial 624
– spinal 624
Lichid cerebro-spinal 710
Ligament(e)
– acromio-clavicular 428
– al apexului dintelui 174, 175
– al capului femural 514, 515, 554
– al carpului 438
– al rectului 331
– al uterului 359
– al venei cave stângi (al lui Marshall) 236
– alar 174
– ano-coccigian 266, 370, 371
– anterior al capului peroneului (fibulei) 520, 521
– anterior al ciocanului 112
– anterior al cotului 434
– arcuat lateral 202, 203
– arcuat median 203
– atlanto-axoidian accesor 174
– atlanto-axoidian anterior 173
– atlanto-occipital lateral 174
– bifurcat 523, 524
– calcaneo-cuboidian plantar 532, 524, 525
– calcaneo-navicular plantar 523, 524
– calcaneo-peronier (fibular) 522, 524
– cardinal (transvers al colului uterin) 358
– carpian ulnar (al lui Guyon) 458, 496
– carpo-metacarpian lateral 438
– carpo-metacarpiene palmare 438
– coccigian lateral 178
– colateral peronier (fibular) 517, 519, 520
– colateral radial al carpului 434, 435, 438
– colateral talo-crural lateral 524
– colateral talo-crural medial (deltoid) 522, 524
– colateral tibial 517, 519, 520
– colateral ulnar al carpului 434, 435, 438
– conoid 428, 431
– coraco-acromial 428
– coraco-clavicular 197, 428
– coraco-humeral 428
– costo-lamelar 199
– costo-pleural 218
– costo-transversal interosos 198
– costo-transversal superior 199
– crico-aritenoidian posterior 154
– crico-tiroidian 153, 154
– cubo-navicular dorsal 524
– cuneo-cuboidian dorsal 524
– cuneo-naviculare dorsale 524
– deltoid 523
– dințat 705
– epididimar superior 338
– esofago-pericardic 237
– falciform al ficatului 250, 256, 279, 282
– freno-colic 284
– freno-pericardic posterior 237
– fundiform al penisului 374
– galben 175, 176, 704
– gastro-hepatic 284
– gastro-humeral superior 428, 430
– gastro-splenic (hil al splinei) 284
– gleno-humeral inferior 430
– gleno-humeral mijlociu 428, 430
– hepato-duodenal 284
– hio-epiglotic 154
– humeral transvers 428, 429
– ilio-femural 514, 516
– ilio-lombar 309
– inelar al radiusului 433, 434, 435, 436
– inelar al scării 112
– inferior al pubisului 312
– infundibulo-ovarian 351
– inghinal 244, 529
– inteorosos al sindesmozei tibio-peroniere (fibulare) 522
– interclinoidian 708
– intercuneiform dorsal 524
– intercuneiform interosos 523
– interfoveolar 251
– intermetacarpiene 438
– interspinos 175, 176, 199
– intertransvers 176
– ischio-femural 514, 516
– încrucişat anterior 517, 518
– încrucişat posterior 517, 518
– încrucişate ale genunchiului 518
– jugular 122
– lacunar 251, 309, 311, 385, 529
– lateral al ciocanului (malleus) 112
– lateral al rectului 358
– lateral al vezicii 358
– lombo-costal 180

3064 716-40idx.indd 726 28.07.2014 19:37:11

– longitudinal anterior 175, 176, 178, 309, 310
– longitudinal posterior 174, 175, 176, 178, 310
– medio-carpian dorsal 438
– meniscal anterior 53
– meniscal antero-lateral 517
– meniscal antero-medial 517
– meniscal posterior 53
– meniscal postero-lateral 517
– meniscal postero-medial 517
– menisco-femurale anterioare 517
– menisco-femurale posterioare 517
– metacarpian transvers profund 458, 462
– metacarpian transvers superficial 458
– metatarsian transvers 525
– metatarsian transvers profund 526
– nucal (al cefei) 175, 182
– oblic al gambei (al lui Barkow) 520, 521
– ombilical median 320, 322, 324, 348
– palpebral 89
– pătrat 433
– pectineu 251, 311
– petro-spinos 54
– pisi-hamatum 438
– pisi-metacarpian 438
– plantar lung 522, 523, 524, 525
– popliteu arcuat 519
– popliteu oblic 517, 519, 537
– posterior al cotului 434
– posterior al incusului 112
– propriu al ovarului 348, 349, 351, 353
– pterigo-sfenoidal 708
– pubian anterior 308
– pubian inferior 308, 309
– pubian superior 308
– pubo-femural 514, 516
– pubo-prostatic 322, 343
– pubo-vezical 311, 321, 325, 327
– pulmonar 216
– radiat al capului costal 198, 199
– radio-carpian dorsal 438
– radio-carpian palmar 438
– rectal lateral 321
– rectal superior 331
– recto-uterin 331
– recto-vezical 331
– rotulian (patelar) 509, 517, 534
– rotund al ficatului 250, 279, 281, 282
– rotund al uterului 348, 349, 353, 358, 366
– sacro-coccigian dorsal 178, 311, 705
– sacro-coccigian lateral 178, 311, 705
– sacro-coccigian ventral 178, 311, 705
– sacro-iliac dorsal 179, 310
– sacro-iliac interosos 173, 308
– sacro-iliac ventral 309
– sacro-spinos 308, 309, 310, 533
– sacro-tuberozitar 308, 309, 310, 533
– sacro-uterin 321, 332, 349, 354, 358, 368
– sacro-vezical 321, 331, 332, 345
– scrotal 338, 339, 353
– sfeno-mandibular 53
– sfeno-spinos 53
– spiral 117
– spleno-renal 284
– sterno-clavicular anterior 197, 421, 423
– sterno-costal intraarticular 197, 428
– sterno-costal radial 197, 428
– sterno-pericardic superior 237
– stilo-hioidian 45
– stilo-mandibular 53, 54
– superior al ciocanului (malleus) 112
– superior al nicovalei (incus) 112
– supraspinos 176, 199
– suspensor al axilei 441, 442
– suspensor al clitorisului 325, 380, 383
– suspensor al ovarului 348, 341, 351, 353
– suspensor al penisului 336, 374
– suspensor al sânului (al lui Cooper) 21, 22
– talo-calcaneean interosos 523, 524
– talo-calcaneean lateral 524
– talo-calcaneean medial 524
– talo-calcaneean posterior 524, 524
– talo-navicular 523, 524
– talo-peronier (fibular) anterior 524
– talo-peronier (fibular) posterior 524
– tarso-metatarsian dorsal 524, 526
– temporo-mandibular lateral 53
– temporo-mandibular medial 53
– tibio-calcaneean 524
– tibio-navicular 524
– tibio-peronier (fibular) anterior 524
– tibio-peronier (fibular) interosos 521
– tibio-peronier (fibular) posterior 524
– tibio-talar anterior 524
– tibio-talar posterior 524
– tiro-epiglotic 154
– tiro-hioidian lateral 154
– tiro-hioidian median 154, 156
– traheo-pericardic 237
– transvers al acetabulului 504, 514
– transvers al atlasului 174
– transvers al colului uterin (cardinal) 358
– transvers al genunchiului 517, 518
– transvers al perineului 309, 312, 315, 324, 325, 371, 372, 383
– transvers superior al scapulei 428
– trapezoid 428, 431
– triunghiular drept 279
– triunghiular stâng 279
– ulno-carpian palmar 438
– utero-sacrat 366
– vertebro-pericardic 237
– vertebro-pleural 215
– vestibular 154
– vezical lateral 321, 359
– vezico-uterin 321, 354, 358, 359
– vocal 154, 157, 158
– interclavicular 197, 428
Limb
– al corneei 82
– al lamei spirale osoase 117
– al pleoapei 89, 90
Limbus
– al buzei superioare 56
– (margine) acetabular(ă) 504, 514
Limen insular 662
Limfatice
– ale membrului superior 472
– pulmonare 221
– superficiale ale membrului inferior 562
– ale sânului 23, 24
Linie (i)
– a mușchiului solear 510
– albă 244, 247
– ano-cutanată 330
– ano-rectală 334
– arcuată a tecii drepților abdominali 250
– axială dorsală 610
– axială ventrală 610
– axilară 440
– axilară anterioară 193
– de greutate a corpului 170
– fesieră anterioară 503
– fesieră posterioară 503
– intercondiliană 507
– interspinoasă 243
– intertrohanteriană 507, 516
– limitantă a peritoneului 350
– mamară 20, 193
– medio-claviculară 193
– milo-hioidiană 33
– nucală inferioară 33, 36
– nucală superioară 33, 36
– nucală supremă 33
– oblică 46, 153
– parasternală 193
– paravertebrală 194
– pectinee 334
– scapulară 194
– semilunară 247
– sternală 193
– supracondiliană laterală 507
– supracondiliană mediană 507
– temporală inferioară 34
– temporală superioară 34
– terminală a pelvisului 305
– transversă 173
– trapezoidală 421
Lissauer
– tract postero-lateral al lui 615
– zonă marginală a lui 616
Lob(i)
– (cotiledon) placentar 390
– anterior 642
– caudat al ficatului (ficat posterior) 257, 279, 282
– cerebrali 661, 662, 663, 664
– drept al ficatului 279
– flocculo-nodular 645
– frontal 661, 662, 663
– insular 662
– laterali ai prostatei 344
– limbic 662, 663
– mamar 22
– mijlociu al prostatei 344
– occipital 661, 662, 663
– parietal 661, 662, 663
– pătrat al ficatului 257, 279
– piramidal 159
– posterior al cerebelului 642
– pulmonari 216
– renal 292
– stâng al ficatului 279
– temporal 661, 662, 663
– tiroidian 160
Lobul
– al auriculului 110
– central 641
– digastric 641
– gracilis 641
– hepatic 280
– paracentral 663
– parietal inferior 661, 662
– parietal superior 661, 662
– pătrat anterior 641
– pătrat posterior 641
– renal 292, 294
– semilunar inferior 641
– semilunar superior 641
– splenic 285
– testicular 341
Locus caeruleus 639, 640, 644
Lojă
– a amigdalei palatine drepte 124
– a dura mater a trunchiului cerebral 708
– a dura mater cerebeloase 708
– hipofizară 708
– renală 289
– splenică 258
– vezicală 324
Lomis, unghi sternal al lui 195

M

Macula 81
Maculă
– ampulară 120
– saculară 115, 120
– utriculară 115, 116, 120
Maleolă medială 510
Malpighi-Gartner, canal al lui (duct deferent) 353
Mamelon 21
– (papilă mamară) 20
Mandibulă 46

3064 716-40idx.indd 727 28.07.2014 19:37:11

Mare
– calice 292
– cartilaj alar 42
– corn al hioidului 45
– foramen ischiatic 306
– fosă supraclaviculară 31
– incizură ischiatică 503
– labie 347, 379, 381
– nerv cavernos 346, 362
– neuron piramidal 673
– neuron stelat (Golgi II) 644
– nucleu al rafeului 639
– spin timpanic 110
– trohanter 507, 508
– venă a creierului (a lui Galen) 650, 697, 698, 699, 700
– venă a inimii 228
– venă safenă 560, 561
Marshall
– ligament al venei cave stângi a lui 236
– pliu al venei cave stângi a lui 236
Maxilar 37
Măduvă
– a spinării 614, 632
McBurney, punct al lui 272
Meat (canal)
– acustic extern 34, 109
– acustic intern 41
Mediastin 205, 207
Mediastinum testis 339
Medulară 292, 293, 350
– suprarenală 298
Meisner, Wagner, corpuscul tactil ovoid al lui 604
Membrana tectoria 117, 174, 178
Membrană
– a scăriței 112
– al statoconiilor 116
– atlanto-occipitală anterioară 175
– atlanto-occipitală posterioară 174, 175
– bazilară 117
– corială 394
– intercostală internă
– interosoasă antebrahială 436
– interosoasă crurală 521
– obturatorie 308, 309, 506, 516
– pătrată 152, 154, 156
– perineală (fascie inferioară a diafragmei uro-genitale) 322, 324, 325, 343, 374
– postsinaptică 600, 601
– presinaptică 600, 601
– suprapleurală 215
– tectoria 175
– timpanică 110
– tiro-hioidiană 152, 153, 154, 155
– transparentă 83
Memorie
– episodică 678
– implicită 678
Meninge
– ale măduvei spinării (spinale) 704, 705
– cerebrale (sau craniene) 706, 707, 708, 709
Menisc
– lateral al genunchiului 518
– medial al genunchiului 517, 518
Merkel, epiteliocit tactil al lui 603
Metacarp 426
Metatars 513
Metoda lui Grenhill 307
Mezencefal 98, 632
Mezenter 268
Mezoapendice 271
Mezocolon
– ascendent 268
– descendent 263
– sigmoid 273
– transvers 257, 268
Mezoduoden 289
Mezometru 349, 354, 356
Mezoovar 349, 350
Mezosalpinx 349, 351
Mic
– calice 292
– cartilaj al aripii nasului 42
– corn al osului hioid 45
– epiploon 257
– foramen ischiatic 306
– nerv cavernos 346, 362
– neuron piramidal 673
– trohanter 507, 508
Mică
– fosă supraclaviculară 31
– labie 347, 379, 381, 684
– spină timpanică 110
– venă cardiacă 228
– venă safenă 560, 561, 578
Microglie 595
Micțiune
– involuntară 328
– voluntară 329
Miocard 231
Miometru 356, 390
Modiolus al unghiului bucal 47
Moll, glande ciliare ale lui 90
Mucoasă a limbii 59
Munte pubian (al lui Venus) 381
Mușchi
– abductor al degetului mic 459
– abductor al degetului mic de la picior 550
– abductor al halucelui 550, 551, 573
– abductor lung al policelui 455, 456
– abductor scurt al policelui 459
– adductor al policelui 460
– adductor lung 309, 533, 534, 536
– adductor mare 533, 534, 536
– adductor scurt 533, 536
– adductor scurt al policelui 459
– ai antrebrațului 449, 450, 552, 553
– ai labei de gâscă 520, 535
– ai limbii 57
– ai mâinii 459
– ai mimicii 51
– al centurii pelvine 528
– al dorsului piciorului 548
– al sternului 443
– al tarsului 90
– al treilea peronier (fibular) 539, 540
– anconeu 447, 455
– anteriori ai antebrațului 441
– ari-epiglotic 152, 156
– aritenoidian oblic 156, 157
– aritenoidian transvers 156, 157
– articular al genunchiului 534
– auricular 47
– biceps brahial 446
– biceps femural 532, 535
– brahial 446
– brahio-radial 450
– buccinator 48,51
– bulbo-cavernos 388
– bulbo-spongios 327, 370, 374, 378, 379, 380
– ciliar 82
– coborâtor al buzei inferioare 47, 48, 51
– coborâtor al comisurii bucale 47, 48, 51
– coborâtor al septului nazal 47, 49, 51
– coborâtor al sprâncenei 49, 51
– coccigian 533
– compresor al uretrei 325, 372, 380
– compresor al venei dorsale a clitorisului 380
– compresor al venei dorsale a penisului 374
– condro-glos 58
– constrictor inferior al faringelui 149, 150, 155
– constrictor mijlociu al faringelui 149, 150
– constrictor superior al faringelui 149, 150
– coraco-brahial 446
– corugator al marginii anusului 313
– corugator al sprâncenei 49, 51
– cremaster 246, 248, 339
– crico-aritenoidian lateral 152, 156, 157
– crico-aritenoidian posterior 156, 157
– crico-tiroidian 150, 152, 155, 156, 157, 159
– deltoid 179, 444
– digastric 131, 132
– dilatator al pupilei 82
– dințat anterior 445
– dințat postero-inferior 180, 183
– dințat postero-superior 193
– drept anterior al capului 133
– drept femural 532, 534, 535
– drept inferior al ochiului 86
– drept lateral al capului 133
– drept lateral al ochiului 86
– drept medial al ochiului 86
– drept superior al ochiului 86
– drepți ai abdomenului 244, 248
– erectori ai coloanei vertebrale 180, 184
– extensor al degetelor de la mână 455, 456
– extensor al degetului mic de la mână 455, 456
– extensor al indexului 456
– extensor lung al degetelor de la picior 540
– extensor lung al halucelui 539, 548
– extensor lung al policelui 455, 456
– extensor lung radial al carpului 455, 456
– extensor scurt al degetelor de la picior 548
– extensor scurt al halucelui 548
– extensor scurt al policelui 455, 456
– extensor scurt radial al carpului 455, 456
– extensor ulnar al carpului 455, 456
– faringo-epiglotic 149
– fesier mare 530, 531, 532
– fesier mic 531
– fesier mijlociu 531
– flexor lung al degetelor de la picior 545
– flexor lung al halucelui 545, 551
– flexor lung al policelui 452
– flexor profund al degetelor de la mână 452
– flexor radial al carpului 449
– flexor scurt al degetelor de la picior 550
– flexor scurt al degetului mic de la mână 459
– flexor scurt al degetului mic de la picior 551
– flexor scurt al halucelui 551
– flexor scurt al policelui 460
– flexor superficial al degetelor de la mână 451
– flexor ulnar al carpului 449, 450, 455, 456
– gastrocnemian 542, 543
– gemen inferior 533
– gemen superior 533
– genio-glos 57, 58
– genio-hioidian 58
– gracilis 309, 535, 534, 535, 536
– hio-glos 57, 58
– iliac 529, 531
– ilio-coccigian 311, 312
– ilio-costal 180
– ilio-costal al gâtului 184
– ilio-costal al lombelor 184
– ilio-costal al toracelui 184
– ilio-psoas 529
– incisiv al buzei inferioare 48
– incisiv al buzei superioare 48
– infrahioidieni 132
– infraspinos 179, 446
– intercostal extern 200
– intercostal intern 200
– intercostal intim 200
– intercostali 201
– interosos palmar 461, 462
– interosoşi plantari 552

3064 716-40idx.indd 728 28.07.2014 19:37:12

– interososşi dorsali ai mâinii 461
– interspinoşi 187
– intertransvers 187
– interureteric 295
– ischio-cavernoşi 327, 370, 371, 374, 379, 380
– ischio-coccigian 311
– ischio-gambieri 537
– latissimus dorsi (dorsal mare) 179, 180, 181
– lombricali 452, 459, 462, 551
– longissimus 185
– longissimus al capului 185
– longissimus al gâtului 185
– longissimus al toracelui 185
– longitudinal inferior al limbii 57, 58
– longitudinal superior al limbii 57
– lung al capului 133
– lung al gâtului 133
– lung ridicător al coastelor 187
– mare drept posterior al capului 52
– masticatori 54
– mentonier 47, 48, 51
– mic drept posterior al capului 52
– milo-hioidian 58, 131, 132
– multifizi 186
– multifizi lombari 186
– mutifizi sacraţi 186
– nazal 47, 49, 51
– oblic extern al abdomenului 179, 180, 244, 245, 248
– oblic inferior al capului 52
– oblic inferior al ochiului 86
– oblic intern al abdomenului 180, 244, 246, 248
– oblic superior al capului 52
– oblic superior al ochiului 86
– obturator extern 533
– obturator intern 533, 535
– occipito-frontal 47, 50, 51
– omo-hioidian 131
– opozant al degetului mic de la mână 460
– opozant al degetului mic de la picior 551
– opozant al policelui 460
– orbicular al gurii 47, 48
– orbicular al ochiului (parte ciliară) (al lui Riolan) 47, 49, 86, 90
– palato-faringian 149, 151
– palato-glos 57, 58, 129, 149, 151
– palmar lung 449
– palmar scurt 458
– papilari ai ventriculului 225, 226
– pătrat al lombelor 181
– pătrat femural 533
– pătrat plantar 545, 551
– pătrat pronator 463
– pectineu 225, 533, 534, 536
– pectoral mare 443
– pectoral mic 443
– pelvi-trohanterieni 533
– peronier (fibular) lung 525, 540
– peronier (fibular) scurt 525, 540
– piramidal 244, 248
– piriform 311, 312, 533
– plantar 542, 574
– platysma 51
– pleuro-esofagieni 209
– popliteu 542, 544
– posteriori ai antebraţului 455, 456
– posteriori ai gambei 541
– posteriori profunzi ai gambei 544, 545
– posteriori superficiali ai gambei 543
– prevertebrali ai gâtului 133
– procerus 47, 49, 51
– profunzi plantari 551
– psoas mare 529, 531
– psoas mic 529
– pterigoidian lateral 54
– pterigoidian medial 54
– pubo-coccigian 311, 312
– pubo-rectal 312
– pubo-vaginal 311, 312
– recto-uretral 331
– recto-vaginal 331
– ridicător al anusului 330, 371, 373
– ridicător al buzei superioare 47, 51
– ridicător al comisurii bucale 47, 48, 51
– ridicător al pleoapei superioare 86
– ridicător al prostatei 112
– ridicător al scapulei 182, 183
– ridicător al vălului palatin 113, 149, 151
– ridicător nazo-labial 47, 48, 51
– ridicător scurt al coapselor 187
– rizorius 47, 51
– romboid mare 179, 182, 183, 445
– romboid mic 182, 183, 445
– rotator lung al coloanei vertebrale 187
– rotund mare 179, 444, 445
– rotund mic 179, 445
– rotund pronator 449
– salpingo-faringian 113, 149, 151
– sartorius (croitor) 532, 534
– scalen anterior 132, 133
– scalen mijlociu 132, 133
– scalen posterior 132, 153
– scurt rotator al coloanei vertebrale 187
– semimembranos 535, 537
– semispinos 186
– semispinos al capului 187
– semispinos al toracelui 186
– semispios al gâtului 186
– semitendinos 535, 537
– sfincter al ampulei hepato-pancretice 265
– sfincter al canalului coledoc 265
– sfincter al canalului pancreatic 265
– sfincter al uretrei 327, 343, 364, 372, 378
– sfincter extern al anusului 313, 330, 331, 332, 370, 371, 373, 379
– sfincter intern al anusului 330, 331, 332, 333
– solear 542, 543
– spinos al capului 184
– spinos al gâtului 184
– splenius 183
– splenius al capului 183
– splenius al gâtului 183
– sternocleidomastoidian 131, 159, 179
– sterno-hioidian 132, 155, 159
– sterno-tiroidian 132, 159
– stilo-faringian 57, 58
– stilo-glos 57, 58
– stilo-hioidian 132, 159
– subclavicular 443, 485
– subcostal 200
– suboccipitali 52
– subscapular 444
– supinator 453, 456
– suprahioidieni 132
– supraspinos 445
– suspensor al duodenului (al lui Treitz) 262
– temporal 54
– tensor al fascia lata 530, 632, 634
– tensor al vălului palatin 54, 113, 151
– tibial anterior 525, 539
– tibial posterior 525, 544
– tiro-aritenoidian 156, 157
– tiro-epiglotic 156
– tiro-hioidian 132, 155, 159, 160
– transvers abdominal 130, 245, 248
– transvers al bărbiei 47, 48
– transvers al limbii 57
– transvers al toracelui 197
– transvers profund al perineului 325, 372
– transvers superficial al perineului 370, 371, 373, 379, 380
– trapez 131, 179, 182
– triceps brahial 447
– triceps sural 542, 543
– trigonal 295
– uretro-vaginal 325, 380
– vast lateral 532, 534
– vast medial 534, 535
– vertical 57
– vocal 152, 154, 157
– zigomatic mare 47, 48, 51
– zigomatic mic 47, 48, 51

N

Nazo-faringe 147
Nefron 292, 294
Neocerebel 645, 647
Nerv(i)
– abducens (VI) 86, 97, 98, 99
– accesor (XI) 118, 122, 123, 127
– al canalului pterigoidian (nerv Vidian) 104, 106
– al cortului 701
– al cozii de cal 564
– al glomusului carotidian 123
– al inimii 23
– al muşchiului obturator intern 569
– al muşchiului pătrat al lombelor 563
– al muşchiului ridicător al anusului 569
– al muşchiului scăriţei 106
– al muşchiului tensor al vălului palatin 103
– al muşchiului trapez 143
– al orbitei 86, 97
– al sinusului carotidian 125
– alveolar inferior 128
– alveolar supero-posterior 101
– ampular 115, 119
– anal (rectal) inferior 314, 370, 569
– anal (rectal) superior 314
– auricular mare 143, 144
– auricular posterior 107
– auriculo-temporal 102, 103
– autonomi 611, 612, 613
– axilar 473, 474, 482, 483, 485, 487, 607
– bucal 101
– cardiac cervical inferior 125, 126
– cardiac cervical superior 125, 126
– cardiac mijlociu 145
– cardiac superior 145
– cardiaci toracici 125, 126
– cavernoşi 378
– ciliar lung 146
– ciliar scurt 99, 146
– cohlear 106, 115, 119
– conarian 650
– coronari drepţi 232
– coronari stângi 232
– cranieni 72, 73
– cranieni micşti 631, 632
– cranieni motori 631, 632
– cranieni senzitivi 631, 632
– cutanat anterior al coapsei 577
– cutanat dorsal intermediar al piciorului 673, 684
– cutanat dorsal lateral al piciorului 584
– cutanat dorsal medial 581
– cutanat dorsal medial al piciorului 573, 584
– cutanat lateral al coapsei 286, 563, 565
– cutanat lateral inferior al braţului 481
– cutanat lateral superior al braţului 482
– cutanat medial al antebraţului 473, 474, 475, 482, 483
– cutanat medial al coapsei 566
– cutanat medial al braţului 473, 474, 475, 481, 482, 483, 484, 486
– cutanat posterior al braţului 481, 482
– cutanat posterior al coapsei 387, 570, 574, 607

3064 716-40idx.indd 729 28.07.2014 19:37:12

– cutanat sural lateral 571, 572, 573, 574, 582,
– cutanat sural medial 571, 573, 578, 582
– cutanați anteriori ai coapsei 566, 574
– cutanați mediali ai coapsei 574
– cutant dorsal intermediar 581
– diafizar al humerusului 478
– digital dorsal lateral al policelui 480, 497
– digital dorsal medial al policelui 480, 497
– digitali dorsali 480
– digitali palmari ai policelui 495
– digitali palmari comuni 478, 495
– digitali proprii ai policelui 479
– dorsal al clitorisului 383, 569
– dorsal al penisului 372, 376, 569
– dorsal al scapulei 474
– erector (splanhnic pelvin) 335, 362, 378, 569
– etmoidal anterior 44
– facial (VII) 101, 102, 107, 118, 122
– faringian 104
– femural 286, 563, 564, 565, 566, 567, 568
– fesier (gluteal) inferior 576
– fesier (gluteal) superior 571
– fesieri (cluneali) inferiori 570, 574
– fesieri (cluneali) mijlocii 574
– fesieri (cluneali) superiori 180, 574
– frenic 143, 144, 159, 204
– frontal 86, 90, 100
– genito-femural 286, 376, 387, 563, 564, 565, 574
– gloso-faringian (IX) 97, 118, 122, 123
– hipogastric 317, 335, 362
– hipoglos (XII) 58, 97, 123, 128
– ilio-hipogastric 249, 286, 376, 387, 563, 565, 574, 607
– ilio-inghinal 249, 286, 376, 387, 563, 565, 574, 607
– inferior al muşchiului solear 572
– infraorbitar 100
– intercostali 607
– intercosto-brahial 473, 483, 485
– intermediar 106, 115
– interosos anterior al antebrațului 478, 491
– jejunali şi ileali 297
– jugular 145
– lacrimal 86, 98, 100
– laringeu inferior 125
– laringeu recurent 125, 126, 127, 159, 160, 211
– laringeu superior 125, 159, 160
– lateral al uterului 351, 362
– lingual 54, 103, 123, 128
– lombari 563
– mandibular (V3) 97, 98, 99, 101, 102, 123, 128
– maseteric 102
– maxilar (V2) 97, 98, 99, 102
– median 473, 474, 478, 479, 483, 485, 486, 490, 491, 495, 607
– mentonier 101
– musculo-cutanat 473, 474, 475, 483, 497, 607
– nazo-ciliar 86, 98, 99, 100
– nazo-palatin 104
– obturator 311, 314, 563, 564, 565, 567, 568, 569, 574, 577, 607
– occipital mare 143, 144
– occipital mic 143, 144
– oculomotor (III) 97, 98, 99
– oftalmic (V1) 97, 98, 99, 100, 102
– olfactivi 76, 104
– optic (II) 80, 86, 93, 98, 99
– palatin mare 100, 103, 104
– palatin mic 100, 103, 104
– pectoral medial 474
– pectoral lateral 474
– perforant cutanat 569, 574
– periferici ai corpului 12, 13
– perineal 314, 370, 569
– perineal profund 371
– perineal superficial 379
– periodontal 67
– peronier (fibular) comun 570, 571, 572, 573, 578, 582
– peronier (fibular) profund 574, 581, 582, 584
– peronier (fibular) superficial 574, 581
– pietros mare 101, 103, 106
– pietros mic 103, 106, 124
– pietros profund 106
– plantar lateral 571, 574, 585
– plantar medial 571, 573, 574, 585
– presacrat 317, 331, 378
– pterigo-palatini 106
– pulpar 67
– radial 473, 474, 480, 481, 483, 486, 487, 491, 497, 607
– rectal (anal) inferior 314, 370, 569
– rectal (anal) superior 569
– ruşinos 314, 317, 370, 378, 387, 569, 576, 607
– sacular 115, 119
– safen 566, 567, 574
– sciatic 317, 555, 565, 569, 571, 576, 607
– spinal (XI) 97, 607, 608, 609, 610, 615
– spinos (ram meningeal) 101, 103
– splanhnic imus 242
– splanhnic lombar 317
– splanhnic mare 242
– splanhnic mic 242
– splanhnic pelvin (nerv erector) 317, 346
– splanhnic sacrat 317, 335, 378
– subclavicular 474
– subcostal 249, 563, 565, 607
– subscapular inferior 474
– subscapular superior 474, 485
– superficial ai membrului superior 470, 471
– supraclavicular intermediar 143, 144
– supraclavicular lateral 143, 144
– supraclavicular medial 143, 144
– supraclaviculari 483
– supraorbitar 86
– suprascapular 474
– supratrohlear 86
– sural 571, 573, 574, 582
– sural medial 572
– tibial 570, 571, 572, 573, 578, 582, 585
– timpanic 106, 124
– toracic lung 485
– toraco-brahial 474
– toraco-dorsal 474
– transvers al gâtului 144
– trigemen (V) 97, 98, 99, 100, 118
– trohlear (IV) 86, 97, 98, 99, 118
– ulnar 473, 474, 476, 477, 483, 485, 486, 487, 490, 491, 495, 497, 607
– utricular 115, 119
– vag (X) 97, 118, 122, 123, 126, 127, 159, 160, 352
– vaginali 317
– vestibular 106, 115, 119, 646
– vestibulo-cohlear (VIII) 118, 122
– zigomatic 86, 100
– zigomatico-facial 100
– zigomatico-temporal 100
Neurocit 595
Neurohipofiză 658, 660, 685
Neuron 593, 594
– bipolar 594
– cerebelos 644
– cu coşuleț 644
– granuliform 644
– multipolar 594, 673
– olfactiv 78
– orizontal 673
– piriform 644
– pseudounipolar 594
– stelat 644, 673
– unipolar 594
Neuropil 595
Neurotransmițători 611
Nevroglie 595
– centrală 595
Nissl, substanță cromofilă a neuronului (corpii lui) 593
Nod atrio-ventricular 231
Nodul 642
– neurofibrilar (al lui Ranvier) 597
– sino-atrial (al lui Keith-Flack) 231
Nomenclatură a dinților 63
Norma
– facialis 32
– lateralis 34
– occipitalis 33
– superior (sau verticală) 33
Nucleu(i)
– abducens (VI) 119, 120
– accesor 616
– accumbens 663, 665, 667, 668, 678
– al cerebelului 643
– al cristalinului 82
– al habenulei 78
– al nervilor cranieni 75
– al nervului accesor 127
– al nervului oculomotor (III) 97
– al nervului vag (X) 125
– al punții 647
– al rafeului punții 639, 640
– al tegmentum 78
– ambiguu 74, 124, 127, 639
– amigdaloid 654, 657
– anterior al talamusului 651, 652, 653
– antero-lateral al talamusului 616, 618
– antero-medial al talamusului 616, 618
– arcuat 655, 656, 657, 660
– bazal al telencefalului 665, 672
– bazal cerebral 678
– bazali ai creierului 665, 666, 667, 668
– caudat 648, 665, 693
– cavernos 377
– central lateral al talamusului 652
– centro-median al talamusului 652
– cohlear 119
– cohlear anterior 121
– cohlear posterior 121
– cortical 668
– cuneiform 624
– de unire 652
– dințat 643, 645, 647
– dorsal al nervului vag (X) 125, 127
– dorsal al talamusului 653
– dorsal lateral al talamusului 651, 652
– dorso-medial al talamusului 655, 660
– emboliform 625, 643, 645
– fastigial 120, 643, 645, 646
– frenic (lombo-sacrat) 616, 618
– gigantocelular anterior 639
– globulos 625, 643, 645
– gracilis 624
– H 654
– H1 654
– H2 654
– hipotalamic anterior 655, 656
– hipotalamic dorso-medial 657
– hipotalamic posterior 655, 656, 657
– hipotalamic ventro- medial 657
– intermedio-lateral 616, 617
– intermedio-medial 655, 656, 657
– interpeduncular 78
– interstițial 120, 668
– intralaminari 652, 653
– latero-bazal al talamusului 668
– lentiform 665, 666
– lineari 639
– mamilar lateral 655, 656, 657

3064 716-40idx.indd 730 28.07.2014 19:37:12

– mamilar medial 655, 656, 657
– marginal al apexului coanei superioare 616
– mediali ai talamusului 651, 653
– median al rafeului 639
– mediani ai talamusului 651, 652
– medio-bazal al talamusului 668
– medio-dorsal al talamusului 652
– medio-ventral al talamusului 652
– mezencefalic al nervului V 105
– motor al trigemenului (V) 105
– oculomotor (III) 93, 119, 120
– oculomotor accesor 93, 97
– olivar accesor superior 121
– olivar inferior 121
– paragigantocelular posterior 639
– paragigantocelular lateral 639
– paralemniscal 639
– parapeduncular 639
– parasimpatic 616
– paraventricular 652, 655, 656, 657, 660
– perifornical 655, 656
– perineal (al lui Onuf) 618
– periventricular 656
– posterior al rafeului 639
– postero-lateral al talamusului 616, 618
– postero-medial al talamusului 616, 618
– postero-medial al trigemenului (V) 105
– preinterstițial 646
– preoptic 657
– preoptic lateral 655
– preoptic medial 655
– pretectal 93
– propriu 616, 617
– pulpos 177
– pulvinar 651
– reticular bulbar 640
– reticular inferior al punții 639
– reticular mezencefalic 640
– reticular parvocelular 639
– reticular pontin 640
– reticular tegmental pontin 639
– reticulari 639, 652
– retro-postero-lateral 616, 618
– roșu 625, 637, 646, 655, 666, 690
– salivator inferior 124
– septal 667, 668, 671
– solitar 124
– spinal al trigemenului (V) 105
– subcuneiform mezencefalic 639
– subtalamic 649, 654, 666
– suprachiasmatic 655
– supraoptic 639, 660
– supraoptic dorso-lateral 655, 656
– supraoptic dorso-medial 655, 656
– supraoptic lateral 656
– supraoptic medial 656
– supraoptic ventro-medial 655, 656
– supraoptici 657
– tegmental dorsal 657
– tegmental pedunculo-pontin 639
– tegmental ventral 657
– tohlear (IV) 119, 120
– toracic 617
– tuberali laterali 655
– tubero-mamilar 655
– ventral al nervului vag 125
– ventral anterior al talamusului 651
– ventral lateral al talamusului 651
– ventral postero-lateral al talamusului 651, 652
– ventral postero-medial al talamusului 652
– ventrali ai talamusului 653
– ventro-medial al talamusului 655, 656, 660
– vestibular 119, 120
– vestibular medial 646
– visceral 617

O

Obex 633, 684
Occipital 38, 39
Ochi 80
Olecran 425, 432, 434
Oligodendrocit 595, 596
Olivă bulbară 631
Ombilic 250
Onuf, nucleu perineal al lui 618
Opercul
– fibros al canalului intervertebral 704
– frontal 662
– temporal 662
Ora serrata 80, 82
Orbită 32, 38
Organ(e)
– ale gustului 60
– circumventriculare 685
– spiral (al lui Corti) 117
– subcomisural 650, 685
– subfornical 650, 685
– vascular al lamei terminale 685
– vestibular 116
Orificiu(ii)
– abdominal al trompei 349
– ale glandei parauretrale 363, 384
– ale glandei vestibulare majore 384
– ale inimii 224
– atrio-ventricular drept 225
– atrio-ventricular stâng 226
– cardiace 224
– extern al uretrei 363, 381, 382, 384
– extern al uterului 354
– faringian al trompei auditive 147, 148
– ilio-cecal 272
– intern al uterului 354
– uterin al trompei 349
Orofaringe 147
Os
– al mâinii 426, 427
– al piciorului 512, 513
– alveolar 61
– coxal 503, 504, 505, 506
– cuboid 512, 513
– cuneiform intermediar 512
– cuneiform lateral 512
– cuneiform medial 512
– frontal 37, 38, 39
– hioid 45, 153, 154
– incisiv 36
– metacarpian 427
– navicular 512, 513
– palatin 37
– sesamoid 426
– temporal 38, 39
– zigomatic 32, 37

P

Palat dur 147
Paleocerebel 645, 646
Pancreas 262, 284
Papilă(e)
– circumvalate 59
– duodenală majoră 263, 265
– duodenală minoră 269
– filiformă 59
Paracervix 321, 358, 359, 364
Paradidim 353
Paraganglion 299
Parametru 321, 358, 359, 364
Paraoofor 353
Parasimpatic sacrat 617
Parasubiculum 681
Parte
– centrală a ventriculului lateral 682
– compactă a substanței negre 637
– condro-faringiană 150
– crico-faringiană 149, 150
– distală a hipofizei 658
– intermediară a hipofizei 658, 659
– laterală a substanței negre 637
– liberă a penisului 371
– magno-celulară a nucleului roșu 647
– membranacee a uretrei 323
– operculară a girusului frontal inferior 662
– orbitară a girusului frontal inferior 662
– parvocelulară a nucleului roșu 647
– prostatică a uretrei 323
– reticulară a substanței negre 637
– retrorubrală a substanței negre 637
– spongioasă a uretrei 323
– sublenticulară a capsulei interne 649
– tiro-faringiană 149, 150
– tringhiulară a girusului frontal inferior 662
– tuberală 658, 659
– uterină a trompei 349
– vaginală a colului 354
Pată
– perforată inferioară 114
– perforată superioară 114
Pătrat al lombelor (al lui Grynfelt) 180
Pedicul portal 281
Peduncul(i)
– cerebelos mijlociu 632, 643
– cerebeloşi inferiori (corpi restiformi) 643
– cerebeloşi inferiori 625, 642
– cerebeloşi superiori 625, 642, 643, 684
– cerebral 627, 631, 637, 690
– hipofizar 658
Pelvis 305
– osos (bazin osos) 305, 306
– renal 292
Penis 375
Perete vaginal 388
Pericard
– fibros 237
– seros 234
Pericarion 593, 594
Pericraniu 707
Perimetru 356
Perinerv 608
Perineu
– anal 369
– feminin 369, 379
– masculin 369, 371, 372
– uro-genital 369
Periorbită 85, 90
Peritoneu parietal posterior 258
Pețiol al epiglotei 153
Petit, trigon lombar al lui 180
Pia mater 704, 705, 707
– ce acoperă creierul 706
Picior
– al creierului 637
– al hipocampului 664, 669, 681
Piele 17, 19
– a penisului 371
Piele păroasă 706
Pilier
– al clitorisului 383
– al diafragmului 202, 203
– al fornixului 633, 664, 669
– al penisului 373
– lateral al canalului inghinal 245
– medial al canalului inghinal 245
Pilozitate 18
Piramidă
– a vestibulului 114
– bulbară 627
– renală 292, 293, 294
Pirogoff, triunghi supradigastric al lui 128

3064 716-40idx.indd 731 28.07.2014 19:37:12

Placă
– bazală 390
– corială 390
– motorie (neuromusculară) 605
Placentă 389, 390, 391, 394
Plan
– al strâmtorii inferioare 306
– al strâmtorii mijlocii 306
– al strâmtorii superioare 306
– subcostal 243
– temporal 34
– transpiloric 243
– xifoidian 243
Plasticitate sinaptică 602
Platysma 47, 131
Plămân 222
Pleoapă 89
Pleură 222
– costală 215
– diafragmatică 215
– mediastinală 215
Plex(uri)
– al pia mater 620
– al şeii turceşti 659
– amigdalian 124
– aortic toracic 242
– bazilar 703
– brahial 473, 474, 607
– cardiac superior 126, 211
– carotidiene externe 145
– carotidiene interne 145, 233
– celiac 126
– cervical 143, 144, 607
– comisural posterior 386
– coroid 648
– coroid al ventriculului 3 649, 710
– coroid al ventriculului 4 684
– coroid al ventriculului lateral 633, 649, 654, 710
– enteric submucos 270
– faringian 125, 145
– hepatic 277
– hipogastric inferior 317, 346, 362, 371
– hipogastric superior (nerv presacrat) 317, 335, 378
– hipotalamic 659
– labial 386
– lombar 563, 564, 565, 607
– mezenteric superior 126, 277
– mienteric 270
– ovarian 126, 297, 352
– pampiniform 341
– presimfizar 386
– pterigoidian 88, 141, 702
– pulpar 67
– rectal extern 333
– rectal intern 333
– rectal superior 335
– renal 126
– sacrat 311, 569, 607
– splenic (lienal) 277
– testicular 297, 342, 378
– timpanic 111
– venos intermediar 383
– venos retropubian 315
– venos suboccipital 702
– venos utero-vaginal 362
– venos vertebral extern anterior 621
– venos vertebral extern posterior 621
– venos vertebral intern anterior 621, 704
– venos vertebral intern posterior 621, 704
– venos vulvar 362
– vertebral 145
– vestibular 386
Pliu(ri)
– al arterei ombilicale 337, 348
– al ligamentului rotund 347
– al ligamentului suspensor al ovarului 347
– al ureterului 347, 348
– al venei cave stângi (al lui Marshall) 235, 236
– ari-epiglotic 148, 152
– axilar posterior 442
– ciliare 83
– de flexie a degetelor de la mână 467
– de opoziţie al policelui 463
– gloso-epiglotic lateral 152
– gloso-epiglotic median 151, 152
– ileo-cecal 272
– inframamar 193
– interaritenoidian 152
– interureteral 322
– lacrimal 91
– malear 110
– ombilical lateral 250
– ombilical medial 250
– ombilical median 250
– palmar inferior 463
– palmar mijlociu 463
– palmar superior (tenarian) 463
– palmate ale uterului 354
– recto-uterin 348, 359
– recto-vezical 337
– salpingo-faringian 147, 148
– salpingo-palatin 147
– semilunar 56, 272
– sublingual 68
– transvers al rectului 330
– triunghiular 56, 59
– tubare 351
– vaginale 363
– vestibular 152
– vezical transvers 348
– vocal 152
Pol
– anterior al bulbului 81
– frontal 661
– occipital 661
– posterior al bulbului 81
– temporal 662
Polimastie 20
Por acustic extern 110
Precuneus 663
Predentină 61
Preoces ciliar 82
Prepuţ
– al clitorisului 363, 369, 381, 382
– al penisului 370, 375
Presubiculum 681
Proces
– al pia mater 596
– caudat 279
– cohleariform 111
– coracoid 422
– coronoid 46, 425, 433
– costiform 172
– linguiform 596
– mamilar 172
– mielinopoietic 596
– muscular 153, 154, 157
– olecranian 425, 433
– orbitar al osului palatin 32
– papilar 299
– stiloid radial 424, 425
– stiloid ulnar 425
– triunghiular 154
– uncinat 262
– vocal 153, 154, 157
Proeminenţă
– a canalului facial 111
– a canalului semicircular lateral 111
– maleară 110
– spirală 117
Promontoriu 173, 306, 309
Prostată 336, 340, 343, 346, 378
Protuberanţă
– mentonieră 32, 46
– occipitală (inion) 33
– occipitală externă 36, 38
– occipitală internă 39
Pubis 504
Pulpă a splinei 285
Pulvinar 93
Punct(e)
– al lui Desjardins 264
– al lui McBurney
– ale lui Valleix 102
– de sprijin ale piciorului 527
– lacrimal inferior 89
– vezicular 264
Punte 631, 632
Pupilă 80
Putamen 648, 649, 654, 665, 666, 667, 693

R

Radiaţie(i)
– acustice 671
– auditive drepte 121
– optice posterioare 671
– talamică centrală 671
– talamo-corticale anterioare 671
Rafeu
– al muşchilor bulbo-spongioşi 374
– faringian 149
– pterigo-mandibular 54
Ram(uri)
– acetabular 554
– circumflex al peroneului 556
– comunicant cu nervul ulnar 480
– comunicant peronier (fibular) 571, 572, 573, 578
– comunicant ulnar al nervului radial 497
– dorsal al nervului ulnar 479, 497
– faringian 127
– lingual al gloso-faringianului (IX) 124
– palmar al nervului ulnar 479
– palmar profund al nervului ulnar 496
– scrotale posterioare 376
– superficial al nervului radial 497
– tenarian al nervului radial 480
Rampă
– timpanică 114, 115, 117
– vestibulară 114, 115, 117
Ramură(i)
– a ischionului 503
– a mandibulei 46
– coroidiene ale ventriculului lateral 694
– hepato-pilorică 260
– inferioară a pubisului 503
– inferioară a vermisului 688
– marginală a mandibulei 107
– profundă a nervului radial 480, 491, 492
– profundă a nervului ulnar 476, 477, 479
– septale interventriculare 228
– superficială a nervului radial 480, 490, 491
– superficială a nervului ulnar 476, 477, 479
– superioară a pubisului 503, 505
– vezico-prostatică 346
Ranvier, nod neurofibrilar al lui 597
Raporturi ale rinichilor 287, 288
Raze ale cristalinului 82
Rădăcină(i)
– a clitorisului 383
– a dintelui 61
– a mezenterului 296
– a mezocolonului sigmoid 296
– a penisului 373
– a plexului brahial 473, 474
– clinică a dintelui 61
– inferioară a ansei cervicale 129, 144
– superioară a ansei cervicale 129, 144

3064 716-40idx.indd 732 28.07.2014 19:37:12

Receptori nervoşi 603, 604
Reces
– anterior al fosei ischio-rectale 322, 324
– cohlear 114
– coronoidian 434
– costo-diafragmatic stâng 215
– duodenal 263
– eliptic 114
– epitimpanic 112
– faringian 147, 148
– freno-diafragmatic 215
– freno-hepatic drept 279
– freno-hepatic stâng 279
– hepato-renal 257
– hipotimpanic 112
– ileo-cecal inferior 272
– inelar 433
– infundibular 682
– intersigmoidian 273
– lateral al ventriculului 4 684
– olecranian 434
– optic 650
– paraduodenal 263
– pineal 650, 682
– piriform 148, 151, 152
– retrocecal 272
– retroduodenal 263
– sacciform 433, 437
– sferic 114
– subfrenic drept 256
– subhepatic drept 256
– suprapineal 650, 682
Rect 255, 271, 330, 331
Reflex
– ahilian 543
– rotulian (patelar) 535
Regiune(i)
– a membrului superior 464
– a piciorului 584
– a spatelui 169
– anterioară a antebraţului 484
– anterioară a carpului 484
– anterioară a gambei 581
– anterioară a genunchiului 575
– anterioară profundă a antebraţului 491
– anterioară superficială a antebraţului 490
– auriculară 31
– axilară 484, 485, 487
– brahială anterioară 484, 486
– brahială posterioară 484, 487
– bucală 31
– calcaneeană 575
– cervicală posterioară 31, 169
– crurală anterioară 575
– crurală posterioară 575
– cubitală anterioară 484
– cubitală posterioară 484
– cvadricipitală 575
– deltoidiană 169, 194, 484
– dorsală 550
– dorsală a mâinii 497
– femurală anterioară 575, 577
– femurală posterioară 575
– fesieră (gluteală) 169, 575, 576
– fesieră (gluteală) dreaptă 531
– frontală 31
– infraclaviculară 484
– inframamară 193
– infraorbitară 31
– infrascapulară 169, 194
– inghinală 243
– inghinală profundă 254
– interosoasă 550
– laterală a cotului 134
– lombară 169, 194
– mamară 193
– mentonieră 31
– nazală 31, 42
– ombilicală 243, 250
– orală 31
– orbitară 31
– palmară 495
– palmară profundă 496
– palmară superficială 495
– parietală 31
– parotido-maseterică 31, 69
– plantară 585
– plantară intermediară 550
– plantară laterală 550
– plantară medială 550
– pleuro-pulmonare 205
– posterioară a antebraţului 484, 492
– posterioară a carpului 484
– posterioară a gambei 582
– posterioară a genunchiului 575, 578
– precordială 223
– prepiriformă 77
– presternală 193
– pubiană 243
– sacrată 169
– scapulară 169, 194
– sternocleidomastoidiană 31
– submandibulară 134
– superficiale ale membrului inferior 575
– supramezocolică 257
– suprascapulară 169
– talo-crurală anterioară 575
– talo-crurală posterioară 575
– temporală 31
– vertebrală 169, 194
– zigomatică 31
Reil, ansă a lui (fascicul peduncular) 654
Reţea
– anastomotică a genunchiului 556
– arterială exorenală 290
– arterială pulpară 469
– venoasă dorsală 560
– venoasă dorsală a mâinii 471
– venoasă plantară 561
– venoasă unghială 560
Retină 80, 92
– avasculară 83
– capilară 83
Retinacul(i)
– al extensorilor 458, 464
– al flexorilor 452, 458, 463
– caudal 319, 347
– cutanaţi ai sânului 22
– inferior al muşchilor extensori 539, 546
– patelar (rotulian) 518, 520, 534
– patelar (rotulian) lateral 509, 517, 519
– patelar (rotulian) medial 517, 519
– superior al muşchilor extensori 539, 546
– superior şi inferior al muşchilor peronieri (fibulari) 540
Retzius, spaţiu retropubian al lui 319, 320, 324, 343, 347, 363
Rinichi 286, 287
Riolan, muşchi orbicular (parte ciliară) al lui 90
Rolando, şanţ central al lui 661, 662
Rosenthal, venă bazală a lui 699
Rostrum, al corpilor caloşi 669
Rotulă (patelă) 509
Ruffini, corpuscul tactil plat al lui 603

S, Ş

Sac
– alveolar 213
– endolimfatic 115
– lacrimal 89, 91
Sacru, os 170, 173
Saculă 115
Santorini, canal pancreatic accesor al lui 263
Săgeată sacrată 306
Scapulă 422
Scăriţă 111
Schelet 6, 7
– axial 170
Schiţă utero-vaginală 353
Schwann (celulă a neurolemei), celulă 597
Scizură a plămânului
– oblică 215
– oblică dreaptă 216
– oblică stângă 216
– orizontală 215, 216
Sclerotică 80
Scrot 339, 369, 374
Secţiune
– a cotului 489
– a treimii distale a braţului 489
– a treimii proximale a braţului 488
– a umărului 488
– anatomică deasupra simfizei pubiene la bărbat 415
– anatomică deasupra simfizei pubiene la femeie 412
– anatomică la nivelul simfizei pubiene la bărbat 416
– anatomică la nivelul simfizei pubiene la femeie 413
– anatomică sub simfiza pubiană la bărbat 417
– anatomică sub simfiza pubiană la femeie 414
– anatomică trecând prin vertebra lombară L5 410
– anatomică trecând prin vertebra toracică T10 407
– anatomică trecând prin vertebra toracică T11 408
– anatomică trecând prin vertebra toracică T12 409
– anatomică trecând prin vertebra toracică T3 401
– anatomică trecând prin vertebra toracică T4 402
– anatomică trecând prin vertebra toracică T5 403
– anatomică trecând prin vertebra toracică T6 404
– anatomică trecând prin vertebra toracică T7 405
– anatomică trecând prin vertebra toracică T8 406
– anatomică trecând prin vertebra sacrată S2 411
– anatomice 400
– la nivelul articulaţiei occipito-atloidinene 161
– la nivelul vertebrei C5 163
– la nivelul vertebrei C7 164
– transversală a capului şi gâtului la nivelul vertebrei C2 162
– transversală deasupra boselor parietale 711
– transversală la nivel inion 715
– transversală la nivel nasion 714
– transversală la nivelul boselor parietale 712
– transversală la nivelul glabelei 713
– transversale ale antebraţului şi articulaţiei pumnului 494
– transversale ale braţului şi cotului 489
– transversale ale bulbului rahidian 634
– transversale ale coapsei 579
– transversale ale coapsei şi genunchiului 580
– transversale ale degetului 499
– transversale ale gambei 583
– transversale ale gleznei şi piciorului 596
– transversale ale mâinii 498
– transversale ale umărului şi braţului 488

3064 716-40idx.indd 733 28.07.2014 19:37:12

– transversale la nivelul antebrațului 493
– transversale la nivelul mezencefalului 637, 638
– transversale la nivelul punții 636
Segment(e)
– al rinichiului 290
– hepatice 281, 283
– inferior 389, 392, 394
– inferior al uterului 396
– pulmonare 217
– splenic 285
Segmentație hepatică 282
Sensibilitate
– epicritică 624
– proprioceptivă 624
– protopatică tactilă 624
– termoalgică 624
Sept (uri)
– adductor vast 567
– al inimi 224
– al penisului 376, 377
– atrio-ventricular (X cardiac) 224
– interatrial 224
– interventricular 224
– nazal 42
– orbitar 85, 90
– pellucidum 648, 649, 663, 664, 668, 671
– recto-vaginal 320, 363
– recto-vezical 319, 322, 336, 343
– scrotal 370
– testicular 341
– uretro-vaginal 363
– uro-genital 320
Sfenoid 37, 38, 39
Sfincter
– al uretrei 322
– piloric 261
– vezical 327, 343
Simetrie a emisferelor cerebrale 675
Simfiză
– lombo-sacrată 178
– pubiană 308
Sinapsă 593, 602
– axo-axonală 602
– axo-dendritică 602
– axo-somatică 602
– chimică sau veziculară 600
– electrică sau nevezicular 601
Sincondroză sterno-costală 197, 428
Sindesmoză tibio-fibulară 521
Sinus(uri)
– al bazei craniului 702, 703
– al timpanului 111, 114
– anal 330
– carotidian 137, 299
– cavernos 137, 377, 702, 703, 708
– coronar 227
– drept 697, 698, 700, 702, 703, 709, 710
– epididimar 239, 341
– etmoidal 44
– frontal 44
– intercavernos 703
– intercavernos posterior 659
– marginal 390
– maxilar 43, 44
– occipital 700, 703
– paranazale 44
– pietros inferior 703
– pietros superior 703
– prostatic 344
– sagital inferior 709
– sagital superior 697, 700, 702, 703, 709, 710
– sfenoid 44, 703
– sigmoid 300, 702, 703
– transvers 700, 702, 703
– transvers al inimii (al lui Thébésius) 234, 235, 236
– venos 706
– venos al scleroticei 80
Sistem
– cromafin 299
– limbic 678, 680, 681
– nervos autonom 611
– parasimpatic 611
– simpatic 611
Sistematizare
– a cortexului paravermicular 646
– a sistemului simpatic 613
– a vermisului 646
Skene, glande parauretrale ale lui 384
Spațiu
– axilar inferior 447
– axilar lateral 429, 447
– axilar medial 447
– bulbar 85
– epicranian 50, 706, 707
– epidural 705
– episcleral 85
– inframezenteric 258
– intervilos 390
– latero-faringian 70, 71
– pararectal 321, 330, 359
– paravezical 321, 322, 324, 359, 364
– perforat posterior 631
– perianal 332
– peridural 705
– preperitoneal 319
– presacrat 321, 331
– profund al perineului 319, 320
– retrobulbar 85
– retroesofagian 130
– retroperitoneal 319, 320
– retroprostatic 322, 343
– retropubian (al lui Retzius) 319, 320, 324, 336, 343, 347, 363
– retrorectal 319, 321, 331, 347
– subarahnoidian 704, 706, 707
– subdural 706
– superficial al perineului 319, 320, 370, 379
– supramezenteric 258
Spicul dendritic 593
Spină
– a scapulei 422
– a sfenoidului 35
– iliacă antero-inferioară 503
– iliacă antero-superioară 503
– iliacă postero-inferioară 503
– iliacă postero-superioară 169, 503
– ischiatică 503
– mentonieră 33, 46
Splenium al corpului calos 661, 664, 669
Splină 255, 284
Statoconii 116
Stenon, canal parotiroidian al lui 68, 69, 101
Stern 195
Stomac 255, 259, 284
Strat
– granular al cortexului 644
– molecular al cortexului 644
– piriform al cortexului 644
– submucos al uterului 356
– supravascular al uterului 356
– vascular al uterului 356
Strâmtoare
– inferioară a bazinului osos 307
– superioară a bazinului osos 305
Striat (corp striat) 666, 667
Strie(i)
– diagonală 671
– longitudinală 78
– longitudinală laterală 664, 669
– longitudinale mediale 664, 669
– maleară 110
– medulară a talamusului 633, 650, 671
– medulară a ventriculului 4 633
– medulară talamică 78
– medulare 684
– olfactivă 77, 79, 659
– olfactivă laterală 664, 667
– olfactive mediale 664
– terminală 648, 649, 664, 668
– vasculară 117
Structură(i)
– a ficatului 280
– a intestinului subțire 269, 270
– a rinichiului 292
– a stomacului 261
– a ureterului 297
– ale ovarului 350
– pertinente ale creierului 669, 671, 672
Subiculum
– al hipocampului 681
– al promontoriului 111, 114
Substanță
– albă a măduvei spinării 615
– cenușie a corpului calos 663, 664
– cenușie a măduvei spinării 616, 617, 618
– cromatofilă a neuronului (corpul lui Nissl) 593
– gelatinoasă a măduvei spinării 616
– intermediară centrală 616
– nenumită cerebrală 665, 667, 668, 672
– nigra (neagră) 637, 666, 678, 690
– perforată anterioară 79, 661, 662, 663, 665, 671, 672
– viscerală secundară 613, 628
Subtalamus 649, 654
Suprafață(ețe)
– articulară a capului peroneului (fibulei) 511
– articulară a maleolei laterale 511
– articulară acromială 421
– articulară anterioară 171
– articulară peronieră (fibulară) 510
– auriculară 173, 503, 506
– calcaneene ale talasului 513
– pătrată 506
– poplitee 507
– rotuliană (patelară) 507
– semilunară 504, 514
– semilunară a acetabulului 515
– simfizară 308
– talară a osului navicular 513
– talare ale calcaneului 513
Sustentaculum tali 513
Sutură
– coronală 33
– incisivă 36
– lambdoidă 33
– sagitală 33
Sylvius
– apeduct al mezencefalului cerebral al lui 682
– șanț lateral al lui 662
Șanț(uri)
– al arterei vertebrale 171
– al cingulumului 663
– al corpului calos 663
– al hipocampului 661
– al nervului radial (spiral) 423
– al nervului ulnar 423
– al sinusului sagital superior 33
– al trompei auditive 36
– antero-laterale 615, 631
– bulbo-protuberanțial 631
– calcarin 661, 663
– canin 32
– central (al lui Rolando) 661, 662, 663
– colateral 661, 663

3064 716-40idx.indd 734 28.07.2014 19:37:12

– fesier (gluteal) 169
– frontal inferior 661, 662
– frontal superior 662
– gingival 61
– habenular 648
– inframaleolar medial 585
– inframamar 20
– infraorbitar 35
– intertubercular 423
– intraparietal 661, 662
– lacrimal 32
– lateral (al lui Sylvius) 662
– limitant 633, 684
– maleolar 510, 511
– maleolar medial 588
– median 59, 633, 684
– median al limbii 56
– median posterior 632
– mento-labial 56
– milo-hioidian 46
– nazo-labial 56
– occipito-temporal 661, 663
– olfactiv 661
– ombilical 250
– orbitar 661
– palpebral 89
– parieto-occipital 661, 662, 663
– postcentral 661, 662
– postero-lateral 632
– precentral 661, 663
– retro-olivar 631, 632
– rinal 663
– spiral extern 117
– spiral intern 117
– temporal mijlociu 662
– temporal superior 662
– terminal 59
– timpanic 111
– vestibular 381

T, Ț

Tabacheră anatomică 456, 484
Tablă
– externă a calvariei 50, 706
– internă a calvariei 50, 706
Talamus 624, 633, 639, 648, 649, 651, 653, 665, 693
Talus 512, 513
Tanicite 595
Tars 89, 90, 513
Teacă(i)
– a drepților 244, 245, 247, 443
– axilară 441
– de mielină 595
– sinovială a degetelor 498
– sinovială a mușchiului abductor lung al policelui (I) 464
– sinovială a mușchiului extensor al degetului mic 464
– sinovială a mușchiului extensor comun al degelor 464
– sinovială a mușchiului extensor lung al degetelor de la picior 546
– sinovială a mușchiului extensor lung al halucelui 546
– sinovială a mușchiului extensor lung al policelui (I) 464
– sinovială a mușchiului extensor lung radial al carpului 464
– sinovială a mușchiului extensor scurt al policelui (I) 464
– sinovială a mușchiului extensor scurt radial al carpului 464
– sinovială a mușchiului extensor ulnar al carpului 464
– sinovială a mușchiului flexor lung al degetelor de la picior 546
– sinovială a mușchiului flexor lung al halucelui 546
– sinovială a mușchiului tibial anterior 546
– sinovială a mușchiului tibial posterior 546
– sinovială a tendoanelor degetelor 464
– sinovială comună a mușchilor flexori ai degetelor 463
– sinovială comună a mușchilor peronieri (fibulari) 546
– sinovială intertuberculară 429
– sinoviale ale mușchilor piciorului 563
– sinoviale ale tendoanelor degetelor de la mână 463
– sinoviale palmare 463
Tectum mezencefalic 637, 690
Tegment mezencefalic 637, 690
Tegument comun 17
Tendon
– al infundibulului 227
– al mușchiului cvadriceps 520
– al mușchiului flexor al degetelor de la picioare 551
– al mușchiului flexor femural 509
– al mușchiului flexor lung al halucelui 551
– calcaneean (al lui Ahile) 524, 540
– rotulian (patelar) 518, 520
– unic 245
Tenie
– a fornixului
– colică (bandelată longitudinală a colonului) 271, 272
– coroidiană 648
Teritorii
– senzitive cutanate ale membrului inferior 574
– senzitive cutanate ale membrului superior 483
Terminație(i)
– nervoase ale unui folicul pilos 603
– nervoase cutanate 603
– neuromusculară (placă motorie) 608
– neursecretorie 605
Testicul 336, 339, 341, 342, 378
Thebesius, sinus transvers al lui 235
Tibie 510
Timus 208
Todaro
– creastă intervalvulară (tendon al lui) 231
– tendon al lui 225
Torus
– al mușchiului ridicător al trompei auditive 147
– aortic 225
– tubar 147, 148
– uterin 354
Trabeculă(e)
– aharnoidiene 706, 707
– septo-marginală 224, 225, 231
Tract(uri)
– bulbo-reticulo-spinal 615, 626
– cerebelo-rubric 625, 647
– cerebelo-talamic 625, 646, 647
– cortico-nuclear 127, 647, 670
– cortico-pontin 670
– cortico-spinal 127, 627, 639, 670
– cortico-spinal anterior 618, 626, 627
– cortico-spinal lateral 615, 626, 627
– fastigio-spinal 646
– fronto-pontin 626
– habenulo-pineal 650
– hipotalamo-hipofizar 660
– ilio-tibial 530, 532, 534
– mamilo-talamic 656, 657
– mezencefalic al nervului trigemen (V) 74, 105
– olfactiv 77, 79, 659, 664
– olivo-cerebelos 646
– olivo-spinal 615, 626, 646
– optic 96, 649
– parieto-temporo-pontin 670
– piramidal 626, 627, 628
– ponto-reticulo-spinal 615, 626
– postero-lateral (al lui Lissauer) 618, 623, 628
– reticulo-spinal 639, 640, 646
– reticulo-spinal anterior 615, 626
– rubro-spinal 615, 626, 646, 647
– senzitive ale măduvei spinării 623
– spinal al nervului trigemen (V) 74, 105
– spino-cerebelos anterior 615, 623
– spino-cerebelos reticular anterior 615, 623
– spino-cerebelos reticular lateral 615, 623
– spino-olivar 615, 623
– spino-reticular 639
– spinos-cerebelos posterior 615, 623
– spino-talamic 628
– spino-talamic anterior 615, 623, 625
– spino-talamic lateral 615, 623
– spino-talamic posterior 625, 646
– spino-tectal 615, 623
– talamo-striat 653
– tecto-spinal 615, 626
– tegmental central 647
– tubero-infundibular 660
– vestibulo-cerebelos 119
– vestibulo-spinal 119, 120
– vestibulo-spinal lateral 615, 626, 646
– vestibulo-spinal medial 615, 626, 646
– visceral secundar 615
– visceral secundar ascendent 628
Tragus 110
Trahee 130, 211, 212, 214
Transmitere a influxului nervos 599
Trei
– trohanter 507
– ventricul 648, 682
Treitz, mușchi suspensor al duodenului al lui 262
Trigon
– al lemniscului 633
– al nervului hipoglos (XII) 633, 684
– al nervului vag (X) 633, 684
– carotidian 31, 134
– cervical lateral 31
– clavi-pectoral 484
– colateral 664
– femural 385, 575, 577
– fibros drept 227
– fibros stâng 227
– habenular 633
– lemniscal 641
– lombar (al lui Petit) 180
– lombo-costal 202
– olfactiv 79
– omo-clavicular 31, 193
– omo-traheal (sau muscular) 31
– ponto-cerebelos 641
– submandibular 31
– submentonier 31
– vaginal 354, 363
– vezical 295, 322, 323, 324, 327
Triunghi
– al lui Koch 231
– infradigastric (al lui Béclard) 128
– luminos 110
– supradigastric (al lui Pirogoff) 128
Trohlee 423
Trolard, venă cerebrală anastomotică superioară a lui 700
Trompă uterină 347, 348, 351, 353
Trunchi 473, 474
– al corpului calos 669
– brahio-cefalic 147
– celiac 259, 266
– cerebral 631, 632, 633
– costo-cervical 136
– jugular 240
– limfatic drept 159
– lombo-sacrat 563, 564, 569
– pulmonar 218, 223

3064 716-40idx.indd 735 28.07.2014 19:37:13

– subclavicular 240
– tiro-cervical 468
– vagal drept 126, 260, 277
– vagal stâng 126, 277
– venos tiro-linguo-facial 58
Tuber 641, 642
Tubercul
– al adductorului 507, 508, 536
– al dintelui 61, 63
– al epiglotei 152
– al ligamentului transvers al atlasului 171
– al metatarsianului V 526
– al pubisului 503
– al trapezului 422
– auricular (al lui Darwin) 110
– conoid 421
– corniculat 148, 156
– costal 196
– cuneiform 148, 156, 632, 633, 684
– deltoidian 421
– faringian 36, 38
– glenoidal 422
– gracilis 632, 633
– iliac 503, 506
– infraoptic 35
– intercondilian lateral 510
– intercondilian medial 510
– labial 56
– major 423
– minor 423
– obturator anterior 309
– obturator posterior 309, 514
– ombilical 250
– omental 262, 279
– piriform 312
– pubian 251, 308, 309, 505
– supracondilian inferior 153
– supracondilian lateral 507
– supracondilian superior 153
Tuberozitate
– a calcaneului 542, 550
– a tibiei 510
– deltoidiană 423, 444
– fesieră (glutealǎ) 507
– frontală 32
– radială 424
Tubul
– colector 293
– contort distal 292, 293, 294
– contort proximal 292
– drept distal 293
– drept proximal 293
– renal arcuat 292
– renal colector 293
– renal drept 292
– seminifer 353
– seminifer contort 341
– seminifer drept 341
Tunică
– albuginee a testiculului 350
– dartos 339, 376
– spongioasă a uretrei 324
– spongioasă a vaginului 365
– vaginală 336
– vasculară a testiculului 341
Țesut mucos de conexiune (gelatina lui Wharton) 390

U

Ulnă 425
Umflătură
– cervicală 614
– lombo-sacrată 614
Uncus 172, 175, 661, 663, 664, 681
Unghi
– al ochiului 89
– al pubisului 506
– al sternului (al lui Louis) 195
– ano-rectal 331
– colic 271
– costal 196
– de flexie a uterului 355
– de înclinare a talusului 512
– de versie a uterului 355
– duodeno-jejunal 263
– infrasternal 193
– irido-corneean 82
– scapulo-clavicular 421
Unghie 18
Uracă 391
Ureche
– externă 109
– internă 109
– medie 109
Ureter 286, 292, 295, 296, 317
– iliac 295
– lombar 295
Uretră 347
– feminină 325
– masculină 323
– prostatică 344, 345
Uroteliu 295
Uter 354, 355, 364, 365
– gravid 389, 392, 393
– puerperal 394
Utriculă
– prostatică 344, 345, 353
Uvulă 642
– palatină 56, 148, 151
– vezicală 323

V

Vagin 347, 349, 355, 363, 364, 365, 366
Vaginală a testiculului 339
Valeculă
– a cerebelului 642
– epiglotică 152
Valleix, puncte ale lui 102
Valvă
– apendiculară (a lui Gerlach) 272
– ileo-cecală (a lui Bauhin) 272
Valvulă
– a fosei naviculare 323, 375
– a sinusului coronar 224, 225
– ai venei cave inferioare 224, 225
– anală 330
– aortică 227
– semilunară 225
Vas
– al gâtului 134
– proeminent 117
– spiral 117
Vascularizație a hipofizei 654
Vater, ampulă hepato-pancreatică a lui 265
Vater-Pacini, corpuscul lamelar al lui 604
Văl
– coroidian al ventriculului 3 697
– medular 684
– medular inferior 642
– medular superior 633, 642, 684
Venă(e)
– a bulbului vestibular 315
– a cerebelului 700
– a creierului 697, 698
– a nucleului caudat 697, 698
– a recesului lateral al ventriculului 4 700
– a sânului 23
– a trunchiului cerebral 700
– ale cisternei cerebelo-medulare 700
– ale degetelor 470
– ale incusului 699
– ale măduvei spinării 621, 622
– anastomotică intersafenă 560, 561, 578
– angulară 88, 141, 702
– anterioară a septum pellucidum 698
– auriculară posterioară 141
– axilară 474
– azygos 239, 291, 622
– bazală (a lui Rosenthal) 699
– bazală 697, 698, 700
– bazilică 470, 471, 475
– bulbară 377
– cavă inferioară 239, 286, 391
– cavă superioară 223, 239
– cavernoasă 376
– cecale 275
– cefalică 470, 471, 475
– centrală 280
– centrală a retinei 88
– cerebrală anastomotică inferioară (a lui Labbé) 700
– cerebrală anastomotică superioară (a lui Trolard) 700
– cerebrală anterioară 699
– cerebrală inferioară 700
– cerebrală internă 697, 698, 699
– cerebrală mijlocie 700
– cerebrală mijlocie profundă 699
– cervicală profundă 141
– circumflexă a penisului 377
– circumflexă iliacă superficială 560
– circumflexe iliace profunde 315
– colice 275
– coroidiană inferioară 699
– coroidiană superioară 697, 698
– digitale dorsale 471
– dorsală profundă a clitorisului 315, 383
– dorsală profundă a penisului 315, 376, 377
– dorsală superficială a penisului 376
– emisară 707
– emisară mastoidiană 141
– epigastrică inferioară 315
– epigastrică superficială 385, 560
– facială 141
– fesieră (glutealǎ) inferioară 315
– fesieră (glutealǎ) superioară 315
– frenică 291
– frontale 700
– gastrică 267
– gastrică dreaptă 267, 275
– gastrică stângă 275
– gastro-omentală 267
– hemiazygos 291, 622
– hemiazygos accesorie 239, 622
– hepatică 267, 281, 291
– iliacă comună 239
– iliacă externă 315
– inferioară a vermisului 700
– inferioare ale emisferelor cerebeloase 700
– intercapitale 471, 560
– intercolicular 700
– intercostală supremă 141
– interlobară 293
– intervertebrală 621
– jejunale și ileale 275
– jugulară anterioară 141
– jugulară externă 141
– jugulară internă 141
– labială inferioară 141
– labială superioară 141
– labiale posterioare 315
– laterală a ventriculului lateral 698
– lingual 58
– lombară ascendentă 239, 291, 315, 627
– lombare 239
– marginală laterală 560
– marginală medială 560, 561
– mediană a antebrațului 470, 475
– mediană a cefei 141
– mediană a cotului 470
– mediană bazilică 470

3064 716-40idx.indd 736 28.07.2014 19:37:13

– mediană cefalică 470
– metacarpiene dorsale 471
– metatarsiene dorsale 560
– mezenterică inferioară 267, 275
– mezenterică superioară 267, 275
– nazale externe 141
– obturatorie 315, 362
– occipitală 141, 700
– oftalmică 88
– ombilicală 391
– ovariană 286, 291, 352
– pancreatico-duodenală inferioară 267
– parietale 700
– pedunculară 699
– periferice ale corpului 11
– perineală profundă 379
– perineală superficială 379
– peronieră (fibulară) 572
– pontină laterală 700
– pontină transversă 700
– ponto-mezencefalică 700
– poplitee 561, 578
– portă 267, 275, 281
– portale lungi 659
– portale scurte 659
– posterioară a corpului calos 697, 698, 700
– precentrală 700
– profundă a brațului 487
– pulmonară 218, 219, 226
– radiculară 621, 622
– rectală inferioară 315, 333
– rectală mijlocie 275, 315, 333
– rectală superioară 275, 333
– renală 291, 298
– renală stângă 239, 291
– retromandibulară 141
– rușinoasă internă 315, 333, 362
– rușinoase externe 376, 385, 560
– sacrată mediană 315
– sacrate laterale 315
– safenă accesorie 560
– safenă mare 560
– safenă mică 560
– scrotale 315
– sigmoidiene 275
– sinusoidă 280
– spinală anterioară 621, 622
– spinală antero-laterală 621
– spinală posterioară 621
– spinală postero-laterală 621
– splenică (lienală) 267
– spongioasă 377
– submentală 141
– superficiale ale creierului 700
– superficiale ale membrului inferior 560
– superficiale ale membrului superior 470
– superioară a emisferelor cerebeloase 700
– superioară a vermisului 700
– supraorbitară 141
– suprarenală dreaptă 291
– suprarenală stângă 291
– suprascapulară 141
– talamo-striată superioară (venă terminală) 648, 698
– talamo-striată superioară 697, 698
– talamo-striate inferioare 699
– temporală mijlocie 141
– temporală superficială 141
– temporale 700
– terminală (talamo-striată superioară) 648, 698
– testiculară 291, 298, 342
– tibială anterioară 572
– tiroidiană inferioară 141, 159, 160
– tiroidiană mijlocie 141
– tiroidiană superioară 141
– transversă a feței 141
– transversă a gâtului 141
– uterină 315, 362
– vaginală 315, 362
– vertebrală 141, 622
– vertebro-bazilară 486
– vezicală inferioară 315
– vorticinoasă 80, 88
Ventricul 4 684
Ventricul(i)
– al laringelui 152
– encefalici 682
– lateral 648, 664
Venulă dreaptă 293
Vermis 645
Vertebră
– cervicală 172
– lombară 172
– proeminentă (C7) 170
– toracică 172
Vertex 5, 170
Vestibul 152, 369
Vezică 365
Veziculă
– olfactivă 76
– sinaptică 600
Vilozitate
– arahnoidiană 706
– corială 390
– intestinală 270
Vomer 36
Vortex al inimii 231
Vulvă 363, 381

W

Wagner, Meissner, corpuscul tactil ovoid al lui 604
Wherton, țesut mucoid de conexiune (gelatina lui) 390
Wirsung, canal (duct) pancreatic al lui 263, 265

Z

Zeiss, glande sebacee ale lui 90
Zona incerta 654
Zonă
– a coloanelor anale 330
– capitulo-trohleară 423
– de tranziție anală (ano-cutanată) 330
– marginală (a lui Lissauer) 616
– orbiculară a capsulei articulare 515, 516
– pancreatico-coledociană 264
Zonulă ciliară 80, 81, 82, 83

3064 716-40idx.indd 737 28.07.2014 19:37:13

3064 716-40idx.indd 738 28.07.2014 19:37:13

Bibliografie

Anson B.J. *Atlas of human anatomy*. Philadelphia, Saunders, 1951

Bear M.F., Connors B.W., Paradiso M.A. *Neurosciences. À la découverte du cerveau*. Traducere şi adaptare în franceză A. Nieoullon. Paris, Pradel, 2002

Carpenter M.B. *Human neuroanatomy*, ed. a 7-a. Baltimore, Williams and Wilkins, 1976

Castaing J., Soutoul J.H. *Atlas de coupes anatomiques*. Paris, Maloine, 1968

Couinaud C. *Le foie: études anatomiques et chirurgicales*. Paris, Masson, 1957

Dickinson R.L. *Human sex anatomy*. New York, P. Krieger E.P., 1971

Elias H., Pauly J.E., Burns E.R. *Histologie et micro-anatomie du corps humain*. Traducere franceză J.P. Musy. Padoue, Piccin, 1984

Ellis H., Logan B., Dixon A. *Human cross-sectional anatomy. Atlas of body sections an CT images*. Oxford, Butterworth-Heinemann, 1991

Hollinshead W. *Anatomy for surgeons*, ed. a 2-a. Philadelphia, Harper and Row, 1971

Hovelacque A., Monod O., Savart P. *Treize coupes horizontales du thorax. Correspondances anatomiques et tomo-densitométriques*. Paris, Maloine, 1982

Kamina P. *Anatomie clinique*, tom 5, ed. a 3-a. Paris, Maloine, 2009

Kamina P. *Dictionnaire-atlas d'anatomie*. Paris, Maloine, 1983

Kamina P. *Planches d'anatomie*, ed. a 2-a. Paris, Maloine, 2008

Koritke J.G., Sick H. *Atlas of sectional human anatomy*. Baltimore-München, Urban & Schwarzenberg, 1988

Krstic R.V. *Illustrated encyclopedia of human histology*. Berlin, Springer-Verlag, 1984

Laval-Jeantet M., Lassau J.P., Bastian D. *Tomodensitométrie du tronc de l'adulte. Atlas anatomique et variations*. Paris, Masson, 1989

Lazorthes G., Gouazé A., Salamon G. *Vascularisation et circulation cérébrales*. 2 volume. Paris, Masson, 1976–1978

Lippert H., Pabst R. *Arterial variations in man. Classification and frequency*. München, Bergmann Verlag, 1985

Mc Alpine W.A. *Heart and coronary arteries*, ed. a 2-a. Berlin, Springer Verlag, 1978

Möller T.B., Reif E. *Atlas de poche d'anatomie en coupes sériées. Tomodensiotométrie et imagerie par résonance magnétique*. Paris, Flammarion Médecine-Sciences, 2001

Mountcastle V.B. *The columnar organization of the cerebral cortex. Brain*, 1997; *120*: 701–722

Netter F.H. *Atlas d'anatomie humaine*, ed. a 3-a. Adaptare în franceză P. Kamina. Paris, Masson, 2004

Niewenhuys R., Voogd J., Van Huijzen C. *The human central nervous system. Synopsis and atlas*, ed. a 3-a. Berlin, Springer Verlag, 1988

Paturet G. *Traité d'anatomie humaine*, 4 volume. Paris, Masson, 1958

Paxinos G., Mai J.K. *The human nervous system*, ed. a 2-a. San Diego, Elsevier Academic Press, 2003

Purves D., Augustine G.J., Fitzpatrick D., Katzl C. et al. *Neurosciences*, ed. a 2-a, în franceză de J.M. Coquery. Bruxelles, De Boeck, 2003

Rouvière H., Delmas A. *Anatomie humaine*, ed. a 15-a. Paris, Masson, 2002

Smith G.T. *The renal vascular patterns in man*. J. Urol, 1963; *89*: 274–288

Sobotta J., Putz R., Pabst R. *Atlas d'anatomie humaine*, a 3-a ed. în franceză de A. Dhem şi A. Gouazé. Cachan, Éditions médicales internationales, 1993

Terminologia anatomica *(Terminologie anatomică internațională)*. Federative Comittee on Anatomical Terminology. Stuttgart, Thieme Verlag, 1998

Williams P.L. *Gray's anatomy*, ed. a 39-a. Londra, Churchill Livingstone, 2004